ANATOMIE PATOLOGICĂ

SUB REDACȚIA

I. MORARU

VOL. III

EDITURA MEDICALĂ

Scanned with OKEN Scanner

ANATOMIE PATOLOGICĂ

SUB REDACȚIA

I. MORARU

AUTORI:

I. MORARU
P. G. NICOLESCU
ȘT. NICULESCU
GR. PAMBUCCIAN
VIORICA MAREȘ

ÎN COLABORARE CU:

C. DRAGOMIR
FL. HĂLĂLĂU
MARIA ZAHARIA

Vol. III



Scanned with OKEN Scanner

CUPRINS

XV. Morfopatologia aparatului genital feminin 5
XVI. Morfopatologia glandei mamare..... 172
XVII. Morfopatologia sarcinii 202
XVIII. Morfopatologia nou-născutului..... 224
XIX. Morfopatologia glandelor endocrine.... 247
XX. Morfopatologia sistemului nervos..... 291
XXI. Morfopatologia aparatului locomotor.. 381
XXII. Morfopatologia pielii 450
Index 538

Scanned with OKEN Scanner

XV

MORFOPATOLOGIA APARATULUI GENITAL FEMININ

P. NICOLESCU, MARIA ZAHARIA

Date de anatomie şi histologie 5
Patologia vulvei 17
Malformaţii 17
Afecţiuni inflamatorii 18
Afecţiuni veneriene şi inflamaţii specifice.. 19
Dermatozele vulvare 20
Tumorile vulvei.... 21
Patologia vaginului 26
Inflamaţiile vaginului 26
Tumorile vaginului.. 29
Patologia colului uterin 32
Inflamaţiile colului uterin 32
Eroziunea cervicală.. 36
Modificările de tip tumoral 39
Tumorile cervicale benigne 46
Tumorile cervicale maligne 51
Carcinomul *in situ* al colului uterin.... 51
Carcinomul colului uterin 57
Patologia corpului uterin 68
Malformaţii 68
Tulburări circulatorii 69
Inflamaţiile uterine.. 69
Modificările endometrului în stările dishormonale 76
Tumorile corpului uterin 88
Patologia trompei..... 117
Tulburări circulatorii 117
Inflamaţiile trompei.. 117
Modificări de tip tumoral 125
Tumorile trompei 125
Patologia ovarului 126
Anomalii congenitale 126
Hipoplaziile ovariene 128
Tulburări circulatorii 129
Inflamaţiile nespecifice ale ovarului.... 129
Ovarite specifice.... 130
Chisturile neneoplazice ale ovarului.... 130
Procese hiperplazice benigne 131
Tumorile ovarului .. 132

DATE DE ANATOMIE ŞI HISTOLOGIE

Aparatul genital feminin este format dintr-o parte externă — vulva — şi un grup de organe interne localizate în pelvis: vaginul, uterul, trompele Fallope (salpinge) şi ovarele.

Glandele mamare constituie anexe ale aparatului genital feminin. Pînă la perioada pubertară organele genitale rămîn într-o stare infantilă. Începînd cu perioada pubertară ele se maturizează treptat. Perioada de maturitate sexuală durează pînă la 45—50 de ani cînd începe perioada de climacterium (menopauza) cu menstre neregulate, care apoi încetează. În perioada de postmenopauză organele genitale de reproducere involuează treptat.

Evoluţia şi starea morfologică a organelor genitale sînt în strînsă interdependenţă cu starea hormonală, diferită în fiecare din aceste perioade.

Vulva este constituită din labiile mari, labiile mici, clitorisul, acoperit cu capişonul său, himenul şi glandele anexe regionale. La nivelul vulvei se

Scanned with OKEN Scanner

află și orificiul extern al uretrei (meatul urinar) cu glandele Skene.

Labiile mari sînt pliuri cutaneo-mucoase constituite din fibre musculare și țesut grăsos și conjunctiv. Ele sînt acoperite pe fața externă de piele, iar pe fața internă de o mucoasă prevăzută cu un epiteliu pavimentos. Prezintă foliculi pilo-sebacei și glande sudoripare, a căror funcție debutează la pubertate.

Labiile mici sînt formate din țesut conjunctiv și fibre musculare, printre care se găsesc rare fibre de tip erectil. Sînt acoperite de o mucoasă prevăzută cu un epiteliu pavimentos. Prezintă glande sebacee și, eventual, glande sudoripare.

Clitorisul este constituit din doi corpi cavernoși, separați printr-un sept incomplet. Se termină cu o extremitate proeminentă denumită gland, prevăzut cu un fren.

Himenul obliterează parțial orificiul vaginal și este format din țesut conjunctiv bine vascularizat, fiind acoperit de un epiteliu pavimentos necornificat.

Glandele Bartholin sînt situate pe cele două laturi ale extremității inferioare a vaginului. Sînt glande tubulare ramificate, alcătuite din lobi, formați la rîndul lor din acini glandulari cu funcție muco-secretorie.

Limfaticele vulvei sînt drenate de ganglionii limfatici inghinali superficiali și profunzi și de ganglionii femurali superficiali și profunzi.

Vaginul este un organ tubular fibromuscular cu lumenul turtit în sens antero-posterior. Histologic, vaginul este constituit din 3 straturi tisulare:
— un strat extern format din țesut conjunctiv fibro-elastic;
— musculatura vaginală, cu un strat extern longitudinal și un strat intern format din fibre circulare dispuse spiralat;
— mucoasa malpighiană, acoperită de un epiteliu pavimentos.

La femeia în activitate genitală, în a 14-a zi a ciclului menstrual epiteliul mucoasei vaginale este constituit din 5 straturi:

1. stratul inferior, corespunzînd celulelor germinative sau bazale interne;
2. stratul spinos profund, ale cărui celule în frotiul vaginal sînt denumite celule bazale externe;
3. stratul intermediar sau spinos superficial;
4. stratul superficial sau *stratum corneum*, corespunzînd stratului funcțional datorită modificărilor determinate de acțiunile hormonale;
5. zona de cornificare intraepitelială Dierks, situată între stratul intermediar și superficial; i se atribuie un rol important datorită transformărilor citochimice care au loc la acest nivel, cu formarea radicalilor sulfhidril și disulfid.

Epiteliul mucoasei vaginale suferă modificări în raport cu perioada de viață a femeii și în funcție de stimulii hormonali, prezentînd variații dependente de fazele principale ale acestor stimuli. Modificările histologice se reflectă și în citologia descuamativă vaginală, care prezintă de asemenea modificări caracteristice. Epiteliul vaginal răspunde stimulilor ovarieni prin proliferare, diferențiere și descuamare. Astfel, la femeia adultă sub acțiunea estrogenilor, în cursul fazei proliferative, mucoasa vaginală proliferează și se diferențiază morfologic și funcțional, pentru ca ulterior, în cursul fazei luteale, sub acțiunea progesteronului, să se producă descuamarea stratului de celule superficiale.

Acțiunea estrogenilor la nivelul mucoasei vaginale se exercită atît asupra epiteliului, cît și asupra stromei subiacente.

Stratul germinativ se multiplică, însoțindu-se de activarea sintezei de acizi nucleici și proteine și de creșterea frecvenței mitozelor, scurtarea pe-

Scanned with OKEN Scanner

rioadei de repaus şi dispariţia populaţiei de celule dormante.

Proliferarea epiteliului vaginal se realizează prin diviziunea mitotică a celulelor bazale din care, progresiv, prin proliferare şi diferenţiere, se formează celulele straturilor parabazal şi intermediar. Estrogenii determină în continuare diferenţierea şi creşterea celulară. Sub stimulul estrogenic, diferenţierea are loc la nivelul stratului parabazal şi intermediar, însoţindu-se de apariţia secreţiei de glicogen. Apariţia granulelor de prekeratină în stratul superficial, diminuarea conţinutului în glicogen concomitent cu cariopicnoza şi cornificarea celulelor superficiale marchează sfîrşitul procesului de diferenţiere.

Dintre hormonii steroizi, numai estrogenii au capacitatea de a produce maturarea completă a mucoasei vaginale, cu picnoza nucleilor celulelor superficiale, şi modificările de tinctorialitate a citoplasmei cu prezenţa de kerato-hialin care traduce formarea radicalilor sulfhidril şi disulfid; aceste modificări se reflectă în frotiul vaginal prin picnoza şi acidofilia celulelor superficiale. Troficitatea epiteliului vaginal este dependentă de stroma subiacentă. Sub acţiunea estrogenilor, celulele conjunctive se multiplică, fibrociţii transformîndu-se în fibroblaşti activi, cu formarea de granule PAS-pozitive, fibrele colagene dense şi tasate se subţiază şi devin slab vizibile, iar fibrele reţelei de reticulină se alungesc.

Progesteronul induce diferenţierea funcţională a celulelor vaginale cu apariţia secreţiei de glicogen, dar nu au capacitatea de a induce cariopicnoza şi cornificarea. Progesteronul exercită un intens efect descuamativ. Descuamarea se realizează prin eliminarea stratului superficial şi chiar intermediar, sub formă de agregate şi celule izolate.

În perioada menopauzei, mucoasa vaginală este primul receptor care răspunde la scăderea estrogenilor. Starea de regresie a frotiurilor vaginale reflectă, în mod fidel, gradul de hipofuncţie şi de atrofie a ovarului. Epiteliul se atrofiază sau nu, în raport cu diminuarea stimulului hormonal. Dacă persistă un stimul hormonal suficient de important, epiteliul şi citologia descuamativă se aseamănă cu cele din fazele premenstruale.

Cînd stimulul estrogenic scade straturile superficiale diminuă, iar scăderea accentuată a stimulului hormonal determină dispariţia straturilor superficiale şi spinos superficial care persistă numai pe alocuri, iar epiteliul este constituit din stratul profund bazal şi stratul spinos profund.

Uterul este organul în care nidează şi se dezvoltă produsul de concepţie şi care produce expulzia acestuia după dezvoltarea la termen. Este situat în regiunea pelviană, pe linia mediană, şi prezintă raporturi anatomice: anterior cu vezica urinară, posterior cu rectul, superior cu ansele intestinale şi colonul. Uterul este un organ cavitar, care măsoară la nulipare 6,5 cm lungime, iar la multipare 7—8 cm lungime, are un diametru transvers de 5 cm la bază şi 3 cm în porţiunea medie a colului şi un diametru anteroposterior de 2,5—3 cm. Este format din trei porţiuni: corpul, istmul şi colul.

— Corpul uterin, situat în partea superioară, are forma unui trunchi de con aplatizat antero-posterior, cu baza orientată cranial. În coarnele uterului se deschid cele două trompe. Cavitatea uterină comunică astfel, cu aceea a trompelor şi se continuă cu canalul cervical prin care comunică cu vaginul.

— Istmul continuă corpul uterin şi reprezintă o zonă retractilă a acestuia.

— Colul uterin constituie partea inferioară a uterului. Are formă cilindri

că și i se deosebește o porțiune de inserție a vaginului și o porțiune intravaginală, cu o lungime de 8—12 mm și un diametru de 20—25 mm. Colul uterin este străbătut de canalul cervical. Orificiul său vizibil dinspre vagin este denumit orificiul extern *(external os)*.

Uterul este conectat la peretele pelvian, vezica urinară și rect prin cîteva ligamente, formate fie prin pliuri peritoneale, fie din țesut fibros și fibre musculare. Cele mai importante sînt ligamentele largi, inserate pe marginile laterale ale uterului și care îl conectează la pereții laterali ai pelvisului, ligamentele rotunde, ligamentul uterosacrat și ligamentul vezico-uterin. Țesutul conjunctiv care înconjură uterul și include ligamentele de susținere formează, în ansamblu, parametrele. Parametrele mai conțin vase sanguine, limfatice și nervi.

Histologie. Corpul uterin prezintă o mucoasă (endometrul), peretele muscular și seroasa peritoneală la suprafață, care îl acoperă în cea mai mare parte, excepție făcînd numai porțiunea sa postero-inferioară.

Endometrul este un țesut specializat, deosebit de receptiv la influența hormonilor sexuali. Caracterele sale histologice diferă în perioada prepubertară, de maturitate sexuală și în menopauză, în funcție de contextul hormonal diferit în aceste perioade ale vieții femeii. În perioada prepubertară endometrul este format din epiteliul de înveliș, rare glande simple tubulare cu epiteliu cilindric unistratificat și stromă citogenă redusă. Circulația endometrului în această perioadă este asigurată de arterele radiale, ramuri scurte din arterele recurente uterine. Endometrul din perioada de maturitate sexuală are o structură mai complexă și este compus dintr-un strat bazal și un strat funcțional. Stratul funcțional prezintă o zonă compactă superficială și o zonă spongioasă. Stratul bazal este inserat direct pe miometru și este mai puțin înalt decît stratul funcțional. Este format din glande de dimensiuni reduse, care, uneori, pătrund superficial în miometru, și din corion dens celular. Din acest strat bazal regenerează întreaga mucoasă după căderea menstruală. Stratul funcțional este acoperit la suprafață de un epiteliu unistratificat, cilindric sau prismatic, cu celule ciliate. Epiteliul de suprafață se invaginează în corion, continuîndu-se cu epiteliul glandular. Stratul funcțional este format din glande și corionul citogen. În corion se găsesc de asemenea limfocite, histiocite și mastocite. În cursul descuamării menstruale apar și leucocite neurofile. În această perioadă, endometrul este irigat de arterele radiale distribuite în stratul bazal și de arterele spiralate dispuse în stratul funcțional. Vasele stratului funcțional se caracterizează prin potențial rapid de proliferare datorită sensibilității lor de a răspunde la stimulii hormonali. Arterele spiralate ating suprafața endometrului, la sfîrșitul fazei proliferative, iar sub influența progesteronului se lărgesc și își accentuează spiralarea. Pereții se îngroașă progresiv, iar endoteliile, la început aplatizate, se măresc, conținînd nuclei voluminoși, vacuolari. Endometrul, și în mod particular stratul funcțional, sînt într-o continuă transformare în cursul ciclurilor menstruale din perioada de maturitate sexuală. Caracterele sale histologice variază în raport cu fazele ciclului menstrual, iar grosimea sa variază între 1—7 mm, în funcție de aceste faze. Sînt descrise următoarele faze principale:

Perioada menstruală și de regenerare începe din a 28-a zi a ciclului și durează 1—3 zile. Este constituită din procese de descopunere, urmate de regenerarea mucoasei. Stratul funcțional prezintă procese autolitice și

Scanned with OKEN Scanner

desrămarea glandelor, sîngerări în stromă, tromboze vasculare şi leucocitoză intensă. După descuamare persistă numai stratul bazal. Regenerarea începe odată cu descuamarea şi durează pînă în a 4-a zi. Epiteliul glandular proliferează acoperind suprafaţa descuamată şi stratul funcţional regenerează treptat.

Perioada de proliferare durează între a 5-a pînă în a 14-a zi. În această perioadă endometrul este sub influenţă exclusiv estrogenică. Stratul funcţional devine evident, glandele proliferează, iniţial sînt tubulare drepte, mici şi apoi devin treptat mai mari, şerpuitoare. Celulele epiteliale glandulare, cu mitoze frecvente, sînt tahicromatice, cu nuclei alungiţi, situaţi bazal pînă spre sfîrşitul perioadei cînd se deplasează înspre mijlocul celulei. Corionul este dens, format din celule fuziforme, cu mitoze numeroase. Spre sfîrşitul perioadei, corionul devine mai lax iar mitozele rare.

Perioada secretorie începe cam din a 14-a zi, odată cu apariţia corpului galben şi durează pînă în a 28-a zi. În această perioadă endometrul este sub influenţă foliculinică şi progesteronică. Glandele devin mai mari, şerpuitoare, încolăcite, cu traiect sinuos. Epiteliul glandular proliferează, realizînd treptat formaţiuni papilifere intraglandulare. Celulele epiteliale sînt încărcate cu glicogen şi prezintă secreţie mucicarminofilă, revărsate şi în lumenul glandular. Către sfîrşitul perioadei, nucleii celulelor glandulare revin în poziţia bazală. Corionul este intens edematiat şi devine deciduiform, în ultima parte a acestei perioade. În ultimele zile, apar leziuni necrobiotice şi degenerative celulare. Examenul endometrului la microscopul electronic cu baleiaj relevă că suprafaţa mucoasei, în ansamblu, este netedă, fără cute sau denivelări, punctată de orificiile de deschidere ale glandelor endometriale. Pe suprafaţa endometrului se identifică celule secretorii neciliate şi celule ciliate. Suprafaţa endometrului normal suferă modificări morfologice ciclice, în ceea ce priveşte forma celulelor, microvilozităţile, ciliogeneza şi secreţia (Ferenczy şi Richart, 1973; Daneil şi colab., 1975). Dezvoltarea microvililor apicali, sinteza, depozitarea, eliminarea materialului secretor şi ciliogeneza (fig. XV-1) sînt hormonodependente. Absenţa estrogenilor duce la dispariţia cililor şi încetarea activităţii secretorii, ambele procese fiind reversibile prin administrarea de estrogeni exogeni (Anderson şi Brenner, 1971). În timp ce examenul în microscopia optică identifică la nivelul mucoasei uterine fazele proliferativă şi secretorie, examenul electronomicroscopic prin transmisie permite recunoaşterea, în plus, a unei faze ovulatorii în cursul căreia apar organite specifice.

Modificările ultrastructurale ale celulelor glandulare în cursul ciclului menstrual pot fi împărţite convenţional în 3 faze, fiecare cu aspecte proprii principale:

1 — Faza proliferativă, caracterizată prin dezvoltarea organitelor celulare necesare desfăşurării fazelor ulterioare.

2 — Faza ovulatorie.

3 — Faza secretorie (fig. XV-2) avînd ca particularitate acumulările rapide şi masive de glicogen şi glicoproteine şi eliberarea acestora în lumenul glandular.

Faza ovulatorie se caracterizează printr-o triadă ultrastructurală cu totul originală constînd din:

a) apariţia agregatelor de glicogen în poziţie subnucleară în toate celulele glandulare;

b) dezvoltarea mitocondriilor gigante;

c) formarea *basket*-ului nucleolar, denumit şi sistem canalicular nucleolar (SCN, Terzakis, 1965).

Scanned with OKEN Scanner



Fig. XV—1. — Suprafața endometrului la microscopul electronic cu baleiaj; diferite stadii ale ciliogenezei; *A* — 2 celule secretorii cu polul apical rupt (după Hafez E.S.E.).

Cercetările în culturile organotipice de endometru au demonstrat că numai formarea SCN este specific legată de ovulație. SCN reprezintă un organit ultrastructural particular și specific endometrului uman. Apare în ziua a 16-a a ciclului menstrual normal, crește în frecvență atingînd un maxim în zilele 20—21 și dispare după a 26-a zi a ciclului de 28 de zile. Se formează numai după ce ovulația a avut loc, fapt demonstrat de creșterea temperaturii bazale, creșterea excreției de pregnandiol și identificarea foliculului rupt, prin endoscopie. Ultrastructural, SCN apare format dintr-o matrice amorfă, granule și un sistem de canale tubulare (fig. XV-3). S-a demonstrat formarea sa prin invaginarea membranei nucleare interne în materialul nucleolar (Terzakis, 1965; Armstrong, 1973). Kohorn, utilizînd culturi organotipice de endometru, leagă apariția SCN de prezența steroizilor progestaționali și anume de gruparea 17 β. acil. Referitor la funcția acestui organit, unii autori apreciază SCN drept calea pentru transportul rapid al ARNm în citoplasmă, unde ar acționa ca tipar pentru sinteza proteică.

Din studiul ultrastructural al celulelor stromale rezultă că, în cursul ciclului menstrual, celulele stromale, la început cu un număr redus de organite, își dezvoltă organitele necesare sintezei de proteine (colagen) în faza proliferativă tardivă, care ulterior împreună cu acumulările de glicogen caracterizează faza secretorie incipientă. Din a 24-a zi a ciclului un număr important de celule stromale suferă diferențierea în celule predeciduale și granulare cu conținut bogat în lizo-

Scanned with OKEN Scanner

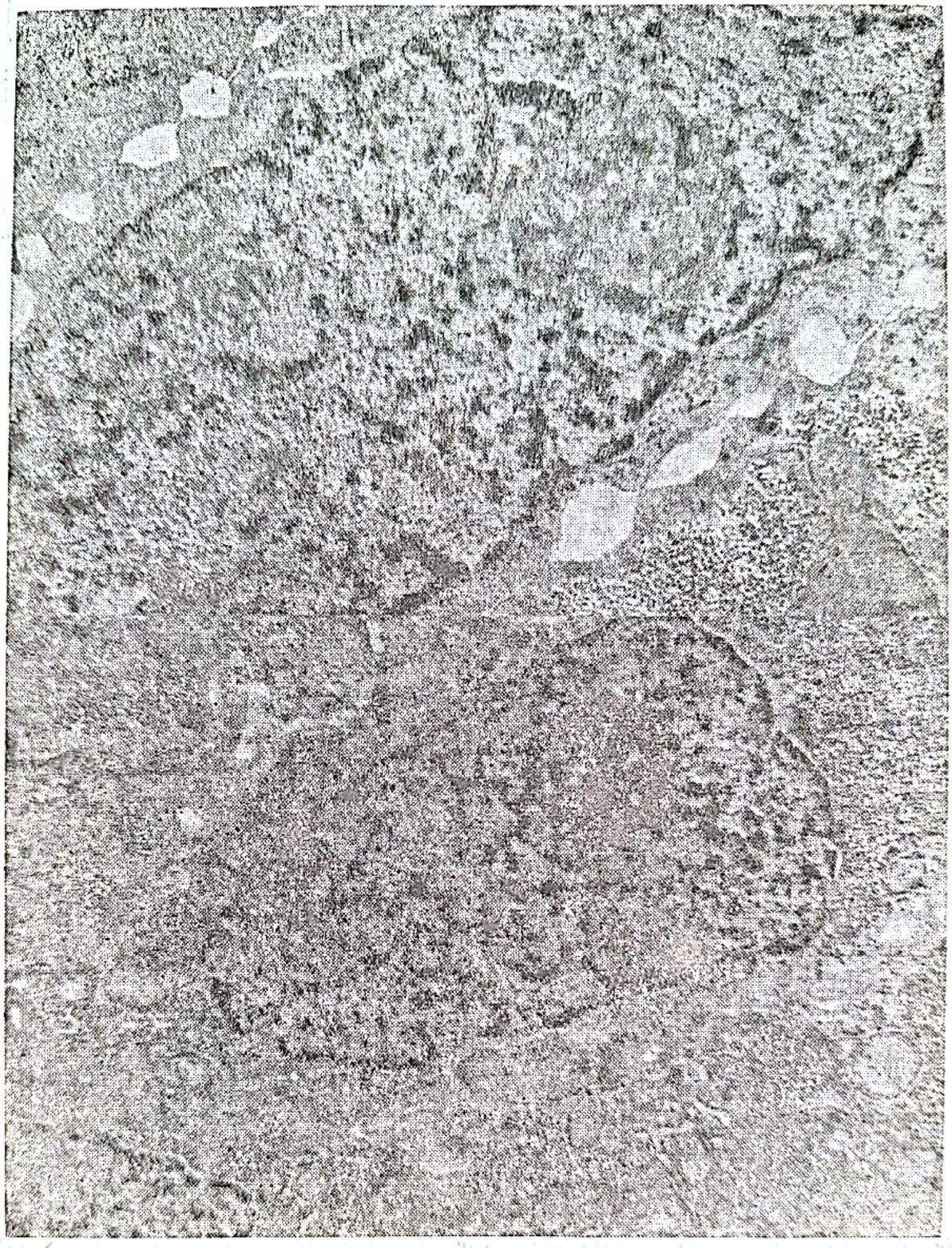

Fig. XV—2. — Aspecte electronomicroscopice ale endometrului secretor, cu depozite de glicogen în poziţie bazală, laterală şi apicală, numeroase mitocondrii, unele de talie gigantă şi sistem canalicular nucleolar *(S.C.N.)*.

Scanned with OKEN Scanner

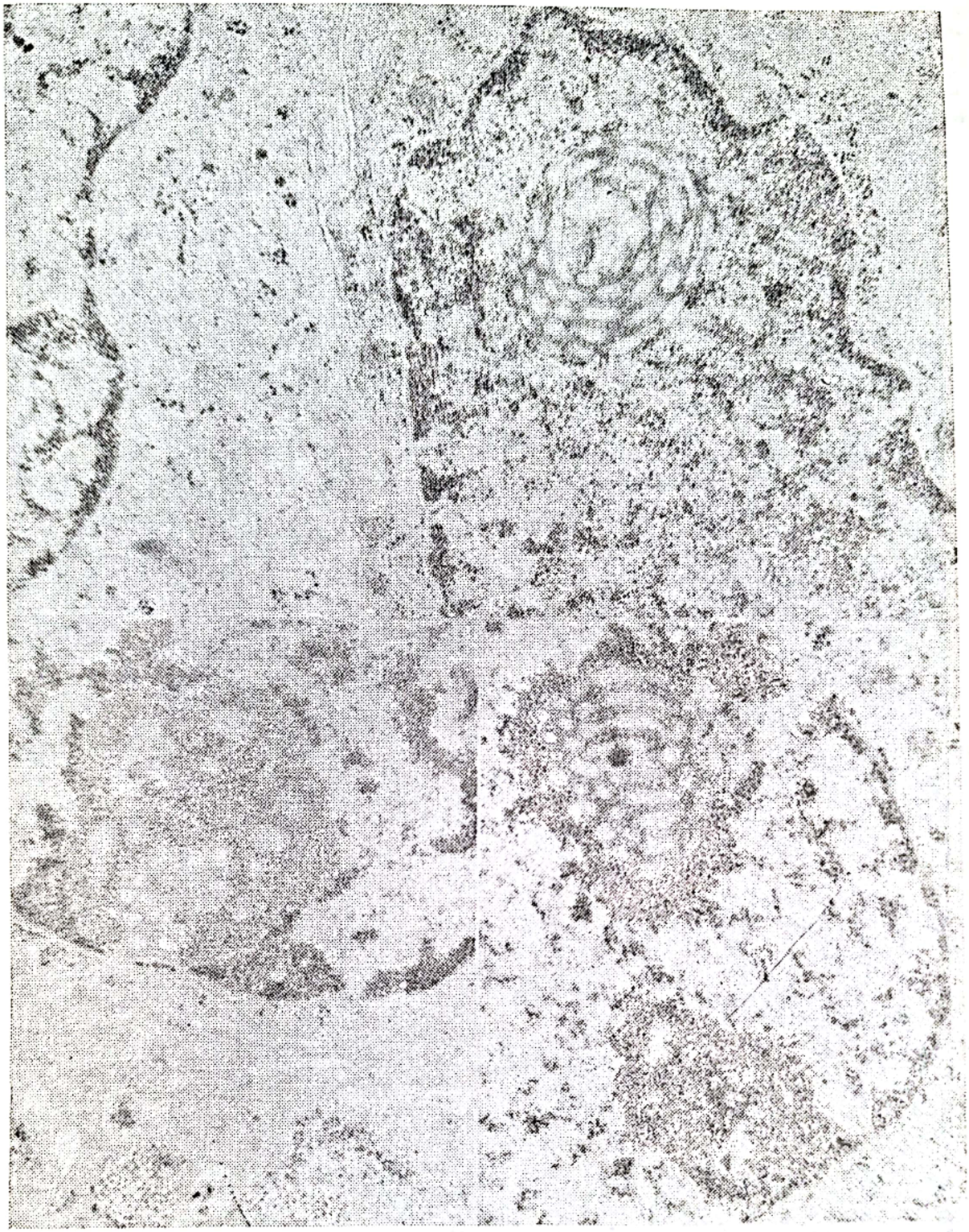

Fig. XV—3. — Endometru în faza ovulatorie (aspect electronomicroscopic): S.C.N. fără relații vizibile cu nucleolul (sus); S.C.N. situat în masa nucleolară *(stînga jos)*; S.C.N. cu numeroase granule cromatiniene în jur *(dreapta jos)*.

Scanned with OKEN Scanner

zomi. În jurul arterelor spiralate, celulele granulare formează veritabile manşoane.

Procesele de creştere, maturare funcţională şi regresie, de la nivelul mucoasei uterine, care se repetă în mod periodic, într-o cadenţă regulată, implică un metabolism activ, în care intervin numeroase enzime cu rol catalizator. Activitatea însăşi a sistemelor enzimatice la nivelul endometrului este subordonată în mare parte hormonilor, iar acţiunea biologică a steroizilor, însăşi, depinde de sistemele enzimatice ale endometrului ca organ efector (Fhurmann, 1961).

Capacitatea de a metaboliza glucoza şi de a sintetiza carbohidraţi — majoritatea sub formă de glicogen — reprezintă una din caracteristicile funcţionale cele mai importante ale endometrului. Glicogenul este sintetizat, în reticulul endoplasmic sub o formă amorfă şi agregat în aparatul Golgi în granule caracteristice electrondense, cu diametrul de 25 nm (Coimba şi Leblond, 1966). Variaţiile ciclice ale conţinutului în glicogen sînt bine cunoscute. Sinteza şi acumularea unor cantităţi mari de glicogen în celulele glandulare constituie caracteristica principală a fazei luteale, demonstrată atît optic cît şi electronomicroscopic. *După instalarea menopauzei* endometrul suferă procese de involuţie şi fibroză. Unele din aceste modificări sînt discutate la modificările endometrului sub influenţe hormonale.

Miometrul este compus din fibre musculare netede cu o lungime de 0,25 mm, dispuse în trei straturi. În stratul intern şi extern, fibrele musculare sînt orientate oblic şi longitudinal, iar în stratul mediu, îndeosebi circular.

În timpul sarcinii fibrele musculare se măresc ca lungime, ajungînd pînă la 5 mm, precum şi ca grosime. Totodată numărul fibrelor musculare creşte prin diferenţierea celulelor conjunctive embrionare şi probabil prin diviziunea celulelor musculare netede preexistente (R. Belandan).

Fibrele musculare uterine dispun de un spectru larg enzimatic, necesar principalelor căi metabolice. În gestaţie au loc modificări ale profilului enzimatic şi al ultrastructurii fibrelor musculare. Uniformitatea nivelului de activitate a majorităţii enzimelor este înlocuită cu o diferenţiere în sensul activării unor secvenţe metabolice. Enzimele furnizoare de energie (glicoliză, ciclul Krebs, fosforilarea oxidativă) devin mai active. Sporirea rezervelor energetice se face pe seama activării metabolismului aerob, cu înalt randament energetic, cu sediul în mitocondrii, care în graviditate cresc în număr şi volum.

Colul uterin prezintă histologic o mucoasă, peretele muscular şi la suprafaţă, pe o mare întindere, seroasa peritoneală. Mucoasa colului uterin are o porţiune endocervicală şi una exocervicală. Mucoasa endocervicală este acoperită de un epiteliu cilindric unistratificat, mucosecretor, care conţine însă şi un număr redus de celule ciliate, precum şi celule bazale (celule de rezervă, celule susă). Mucoasa conţine şi glande de tip racemos, tubular sau ramificate, acoperite de un epiteliu cilindric mucosecretor. Stroma mucoasei este compactă, de tip fibros.

Produsul de secreţie a glandelor endocervicale denumit mucusul cervical, este alcătuit din proteine, enzime, acizi aminaţi liberi, zaharuri, glicogen, electroliţi şi lipide, cu rol important în procesul de reproducere; în cursul ciclului menstrual suferă importante modificări cantitative şi calitative.

Microscopul electronic cu baleiaj arată că mucusul cervical apare sub forma de reţea de filamente (α, β, γ), ale cărei ochiuri variază, ca volum, în raport cu fazele ciclului menstrual. Din momentul apariţiei menstrei şi pînă la

Scanned with OKEN Scanner

ovulație ochiurile rețelei se măresc progresiv. În cursul fazei luteale, structura mucusului revine la forma din faza inițială a ciclului, jucînd rol de barieră în calea pătrunderii spermatozoizilor. În cursul graviditățji, ca urmare a reducerii nivelului estrogenilor, organizarea ultrastructurală a mucusului este asemănătoare organizării mucusului întîlnit în menopauză. Prin remanierile suferite se constituie un mucus cervical cu structură densă, care în cursul sarcinii joacă rolul unui filtru pentru bacterii. Contraceptivele produc alterări în proprietățile secreției cervicale. Mucusul se reduce, devine compact, vîscos, nu cristalizează și crește conținutul său în fosfolipide, trigliceride și colesterol liber. Acest tip de mucus inhibă transportul spermei către cavitatea uterină.

Mucoasa exocervicală este acoperită de un epiteliu pavimentos, necheratinizat. Acesta este întrerupt brusc la nivelul orificiului extern al canalului cervical de unde începe epiteliul cilindric. Această zonă este denumită și joncțiunea scuamo-cilindrică.

Mucoasa cervicală mai poate conține foliculi limfoizi și formațiuni glandulare derivate din canalul Gartner. Mucoasa cervicală nu participă la ciclul menstrual, dar epiteliul mucoasei suferă, în cursul ciclului, unele transformări, constînd, în special, din încărcare cu glicogen a epiteliilor, sub influența foliculinică și, modificări cantitative și calitative ale funcției mucosecretorii în faza foliculino-luteinică.

Peretele muscular al colului este format dintr-un strat intern și unul extern, cu fibre dispuse longitudinal și un strat mediu, cu fibre dispuse circular. Peretele muscular conține și numeroase fibre elastice.

Arterele uterine sînt ramuri din arterele iliace interne și ramura ovariană a aortei abdominale.

Venele uterine corespund arterelor. Nervii provin din plexurile hipogastric și ovarian și din nervii splanhnici pelvini.

Trompele sau salpingele sînt două conducte musculo-membranoase situate în partea superioară a ligamentelor largi. Ele se întind de la coarnele uterine pînă la fața superioară a ovarelor. La nivelul trompelor are loc întîlnirea ovulului cu spermatozoizii și constituirea inițială a oului. Trompele au o lungime de 10—12 cm, cu diametre care variază pe traiectul lor între 2—4 cm pînă la 6—8 cm, în partea terminală. Fiecare trompă prezintă patru părți: partea internă, situată în grosimea peretelui uterin; istmul, care continuă partea internă și are o lungime de 3—4 cm; ampula, cu o lungime de 7—8 cm mai dilatată; pavilionul, porțiunea terminală cu o formă de pîlnie, care este dotată cu cîte 10—15 franjuri pe margine.

Trompele sînt dotate cu o mare capacitate de mobilitate. Poziția lor este asigurată de ligamentele largi, ligamentele ovariene și infundibulo-pelvin, precum și de mezosalpinx.

Vascularizația arterială este asigurată de ramuri din arterele ovariene și arterele uterine.

Histologic trompele prezintă patru straturi:

— Mucoasa, cu numeroase pliuri, este acoperită de un epiteliu cilindric în parte ciliat și în parte neciliat.

Examenul ultrastructural al mucoasei tubare la microscopul electronic cu baleiaj arată că celulele ciliate sînt prezente în grupuri sau ca celule izolate cu dispoziție în șiruri sau realizînd un mozaic. Numărul maxim de celule cu kinocili se observă la nivelul fimbriei (70%). Proporția celulelor ciliate descrește treptat de la ampulă la istm. În cursul graviditățji, numărul celulelor ciliate ca și activitatea secretorie a celulelor neciliate diminuă. În menopauză, procesul de atro-

Scanned with OKEN Scanner

fie se manifestă și la nivelul mucoasei tubare, prin scăderea remarcabilă a celulelor ciliate; corionul mucoasei tubare este format din țesut conjunctivo-elastic.

— Tunica medie musculară este compusă dintr-un strat extern plexiform, un strat intern circular și un strat intermediar longitudinal.

— Stratul conjunctiv subseros.

— Seroasa peritoneală.

Ovarele sînt organ pereche. Ele constituie glanda sexuală feminină, cu funcție endocrină și în același timp producătoare a ovulelor. Sînt situate în cavitatea pelviană, pe peretele său posterior. Au o formă ovoidală, cu diametrul longitudinal de 3 cm, lățimea de 2 cm și grosimea de 1 cm. Suprafața este netedă pînă la pubertate iar după aceea ușor neregulată. Fața superioară a ovarelor este în raport anatomic cu pavilionul trompei. Hilul ovarian se găsește pe marginea lor anterioară. Ovarul este fixat prin ligamentele utero-ovarian, tubo-ovarian și lombo-ovarian, precum și prin mezoovarium. Arterele ovarului provin din arcada vasculară formată de artera ovariană cu o ramură a arterei uterine și din care se desprind 10—12 arteriole care pătrund în ovar la nivelul hilului.

Histologie. La suprafață, ovarul este acoperit de epiteliul germinal, format din celule cuboide sau cilindrice joase. Subiacent epiteliului germinal se află albugineea, un strat subțire de țesut conjunctiv dens.

Ovarul, pe secțiune, prezintă o zonă corticală și una medulară. Corticala ovarului este formată din foliculii ovarieni, corpi galbeni și stromă.

— Foliculii ovarieni diferă ca structură, deosebindu-se foliculi primari și foliculi secundari.

— Foliculii primari se formează în ultimele luni de viață fetală dar este probabil să se formeze și în cursul vieții postnatale din epiteliul germinal. Diametrul unui asemenea folicul măsoară 30—50 μ. El prezintă în centrul său un oocit, cu citoplasmă abundentă și palid colorată, clară și un nucleu rotund cu cromatină redusă. Oocitul este înconjurat de epiteliu folicular, uni- sau pluristratificat. La naștere, în cele două ovare se găsesc aproximativ 400 000 de foliculi primari, dintre aceștia numai 400—425 ajung la maturitate în timpul vieții, ceilalți suferă un proces de involuție. Din foliculul primar de dezvoltă, sub influențe hormonale, foliculii secundari sau foliculii de Graaf.

— Foliculul secundar prezintă o zonă centrală în care se găsește situat, lateral, oocitul, înconjurat de celule epiteliale din granuloasă (coroana radiată) și o cavitate, antrul foliculului, formată prin creșterea și confluența de mici cavități dezvoltate în cuprinsul granuloasei — corpii Call-Exner. Oocitul și celulele granuloase care îl înconjură formează împreună membrana pelucidă. Această zonă centrală este delimitată de granuloasă, formată din celule epiteliale mici cu nucleu bogat în cromatină. Aceste celule provin din creasta genitală primordială.

Exterior granuloasei se găsește teaca internă, formată din celule mai mari, cu aspect epiteloid și teaca externă, cu celule fuziforme. Celulele tecale sînt celule mezenchimatoase de origine mezonefrotică. Celulele din teaca internă conțin lipide și acid ascorbic. Granuloasa este separată de teaca internă prin membrana Slavjianski. Atît granuloasa, cît și celulele tecale sînt deosebit de sensibile la acțiunea hormonilor hipofizari gonadotropi. Celulele mezenchimale ovariene păstrează un potențial funcțional endocrin care poate fi exacerbat în timpul vieții, suferind procese de diferențiere către tipul de celulă tecală sau de granuloasă. După naștere este posibil ca unul din foliculii ovarieni, sub influența hormonilor materni, să ajungă la

Scanned with OKEN Scanner

maturitate şi să provoace un episod menstrual.

Începînd de la pubertate şi pînă la instalarea menopauzei are loc creşterea şi maturizarea a cîte unui folicul ovarian în cursul fiecărui ciclu menstrual şi, totodată, formarea a cîte unui corp galben după ruperea foliculului şi eliminarea ovocitului. Marea majoritate a foliculilor ovarieni involuează însă spontan în timpul vieţii. Foliculii primari involuează fără a lăsa modificări, în ovar. Din foliculii secundari, prin involuţie sau atrofie, rezultă diferite formaţiuni atrofice. Astfel, în unii foliculi ovocitul degenerează iar celulele granuloasei suferă un proces de autoliză, rezultînd un folicul chistic, a cărui cavitate este delimitată de celule de granuloasă degenerate sau de celulele tecii interne. Ulterior, cavitatea acestor foliculi atrofici este ocupată de un ţesut conjunctiv lax, membrana Slavjianski se îngroaşă prin hialinizare iar celulele tecale sînt încorporate în stromă, rezultînd corpul fibros atretic. Alteori, degenerează atît ovocitul cît şi celulele granuloasei, celulele tecale proliferează formînd un mic nodul constituit din celule poligonale, cu citoplasmă bogată, eozinofilă, aşa-numita glandă interstiţială a ovarului, probabil cu caractere endocrine mai accentuate.

— Corpul galben se formează în cele trei zile după ruperea foliculului matur şi expulzia ovocitului. Din acest moment, în centrul foliculului se acumulează exsudat fibrinos şi hematii. Celulele granuloase se transformă în celule luteale. Ele se măresc, ajungînd la 30—40 μ diametru, devin poliedrice, cu citoplasma spumoasă şi nucleul rotund, cu cromatină densă şi cu 1—2 nucleoli. Citoplasma acestor celule conţine lipoizi de tipul fosfatidelor, cerebrozidelor, precum şi lipofuscină. În acelaşi timp, membrana Slavjianski este perforată de numeroase capilare de neoformaţie provenind din vasele perifoliculare antrenînd cu ele celule tecale, care capătă un aspect asemănător cu celulele luteale de granuloasă. Ele conţin în citoplasmă esteri de colesterol. În imediata vecinătate a capilarelor de neoformaţie se găsesc şi celulele „K", secretoare de progesteron. Acestea sînt celule voluminoase, triunghiulare, cu citoplasmă eozinofilă şi conţinut lipidic (sudanofile), cu nucleu mic, hipercrom.

Cînd ovocitul nu este fecundat, corpul galben involuează, suferă un proces de scleroză progresivă şi constituie, în cele din urmă, corpul *albicans*, formaţiune cicatriceală, hialină. Dacă ovocitul este fecundat, atunci corpul galben devine mai voluminos, iar celulele luteale mai mari, constituind corpul galben de sarcină. Acesta persistă pînă în a 3-a — a 4-a lună de gestaţie, constituind, în final, tot un corp *albicans*.

— Stroma ovariană este formată din celule mezenchimatoase provenind din mezonefros, cu aspect fibroblastic. Tot în stromă sînt integrate şi o parte din celulele tecale provenind din foliculii involuaţi.

Celulele stromei prezintă, în general, atît caractere de celule conjunctive, formatoare de fibre conjunctive, cît şi caractere de activitate steroidiană, oricînd posibil de a fi exacerbate (secretoare de androgeni şi estrogeni) (J. de Brux).

În timpul vieţii femeii, ovarul prezintă trei stadii morfologice: de la naştere pînă la pubertate, de la pubertate pînă la menopauză şi după menopauză.

— Ovarul de nou-născut prezintă în cortex numeroase oogonii şi foliculi primari, iar în zona profundă a cortexului şi foliculi atrezici. Se pot găsi şi foliculi chistici precum şi foliculi cu celule tecale mari, luteinice, produse sub influenţa hormonilor materni.

Scanned with OKEN Scanner

La pubertate, numărul foliculilor primari scade, foliculii secundari sînt mai mari, iar foliculii atrezici mai frecvenţi.

Ovarul din perioada vieţii de reproducere prezintă foliculi în diferite stadii de maturare, foliculi atrezici, corpi *albicans* şi, în funcţie de faza ciclului ovarian, corpi galbeni.

După menopauză, ovarul suferă procese de involuţie accentuate, cu oprirea în maturaţie a foliculilor ovarieni şi creşterea frecvenţei tuturor formelor de foliculi atrezici, mai ales a corpilor *albicans*. Stroma ovariană şi vasele suferă procese de scleroză.

— Medulara ovarului este formată din ţesut conjunctiv lax, în care se găsesc cuprinse vase sanguine şi limfatice, nervi, resturi de elemente embrionare şi aşa-numitele celule ale hilului ovarian.

Resturile de elemente embrionare sînt reprezentate de resturi de *rete ovarii* şi canale wolffiene. Primele au forma de tubuli tapetaţi de un epiteliu turtit, iar secundele, de canale paraovariene tapetate de un epiteliu cubic şi înconjurate de fibre musculare.

Celulele hilului ovarian sînt prezente în perioada de reproducere la 50% din femei, iar la 80% sînt deosebit de evidente în cursul sarcinii şi la vîrste mai înaintate. Aceste celule se aseamănă cu celulele Leydig din testicul, au o formă poligonală, cu citoplasmă eozinofilă, fin granulară, uneori conţinînd şi cristale Reinke, iar nucleul este mic şi rotund. Se consideră că participă la sinteza de androgeni.

PATOLOGIA VULVEI

I. MALFORMAŢII — HIPOTROFII ŞI HIPERPLAZII NETUMORALE

Aplazia — sau absenţa vulvei este o malformaţie rară, întîlnită îndeosebi la monştrii neviabili; însoţeşte alte malformaţii ale organelor genitale interne, ale rectului şi aparatului urinar.

Atrezia vulvei şi a himenului apare consecutiv fuziunii sau aglutinării labiilor. Labiile mici aderente maschează intrarea în vagin şi meatul urinar. Coalescenţa nu depăşeşte baza clitorisului. La acest nivel persistă un orificiu care permite evacuarea urinii. Coalescenţa buzelor mari poate fi totală sau parţială. Coexistă cu agenezii sau stenoze vaginale.

Hemiagenezia vulvei însoţeşte alte malformaţii genitale (absenţa jumătăţii corespunzătoare a vaginului).

Hipoplazia vulvei rezultă prin oprirea în dezvoltare a regiunii vulvare, antrenînd modificări de volum şi formă a labiilor mari şi mici, clitorisului şi regiunii pubiene. Hipoplazia vulvară acompaniază infantilismul generalizat.

Hipertrofia şi hiperplazia vulvei. Vulva este parţial sau în totalitate mărită de volum. Se întîlneşte în anomalii congenitale, tulburări endocrine postnatale şi inflamaţii.

Hipertrofia clitorisului este caracteristică cazurilor de pseudohermafroditism (fig. XV—4). Clitorisul este mărit de volum, în unele cazuri atingînd forma şi mărimea unui penis cu hipospadias. Mai apare sub acţiunea intensă şi îndelungată a hormonilor masculini în tumorile hormonosecretoare: arenoblastom, luteom şi tumori de suprarenală. Tumorile hipofizo-pineale pot stimula creşteri heterosexuale.

Vulva dublă este o malformaţie rară, însoţind uneori vaginul şi uterul dublu.

Imperforaţia himenului devine evidentă la pubertate prin obstacolul care-l creează în scurgerea sîngelui menstrual, determinînd hematocolpos, hematometrie etc.

Atrezia membranei himeneale poate fi întîlnită şi ca malformaţie cîştigată consecutiv unor maladii infecţioase sau arsurilor.

H03-387

BIBLIOTECA JUDEŢEANĂ „GH. ASACHI" IAŞI

Scanned with OKEN Scanner

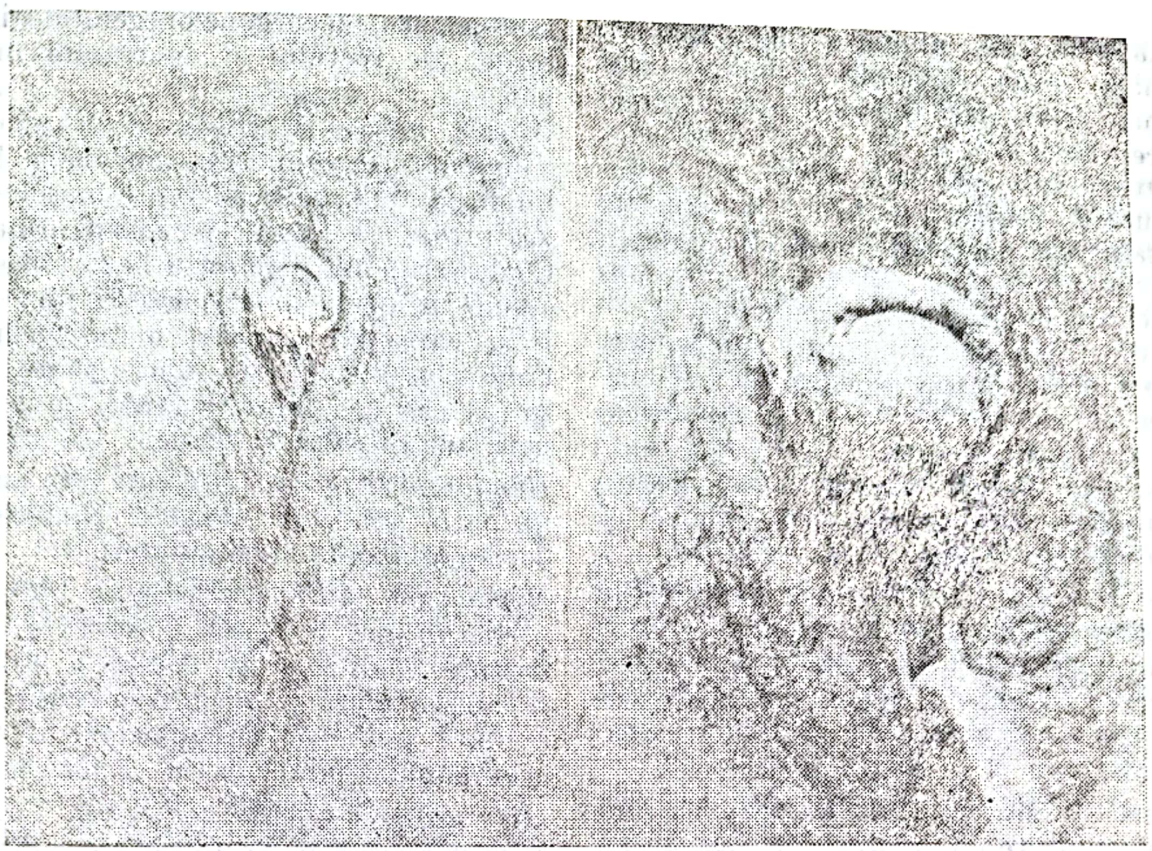

Fig. XV—4. — Pseudohermafroditism — hipertrofie a clitorisului.

Deschiderea anormală a rectului la baza labiilor mari este rară.

II. AFECȚIUNI INFLAMATORII — VULVITELE

Datorită structurii sale de tip cutanat unele din procesele patologice vulvare ca: foliculita, furunculul, piodermita, eczemele sînt asemănătoare celor de la nivelul pielii, în general. Alteori, suferința vulvară apare ca o localizare particulară în cadrul unor boli generale ca, de exemplu, în unele boli contagioase, diabet, uremie etc.

Cele mai frecvente vulvite apar însă în cadrul afectării sferei genitale. Inflamația poate interesa numai vulva sau este mai extinsă, prezentîndu-se, de obicei, sub forma de vulvo-vaginită. Vulvitele sînt produse de o gamă largă de agenți patogeni biologici (bacterii, virusuri, fungi, paraziți), chimici (săpunuri și substanțe iritante) sau fizici (căldură, traumatisme).

Vulvita acută este cel mai ades produsă de infecții bacteriene (streptococ, stafilococ, gonococ, colibacil etc.), virale, parazitare *(trichomonas)*. Mucoasa este hiperemiată, edematiată, uneori ulcerată acoperită de secreții purulente.

Vulvita gonococică este, de obicei, o vulvo-vaginită. Mucoasa vulvară este congestionată, edematiată, exulcerată și prezintă secreții purulente alb-verzui. Modificările vulvare sînt mai accentuate în perioada prepubertară. Infecția vulvară se propagă, adesea, la glandele regionale producînd abcese.

În forma cronică dispar eritemul și edemul vulvar, persistînd secreții reduse. Are, adesea, caracter recidivant, uneori în legătură cu fazele ciclului menstrual. Debutează cu vezicule caracteristice, aglomerate, care se ulcerează și confluează. Zona afectată este

Scanned with OKEN Scanner

ușor indurată și hiperemică. Microscopic, pe frotiuri se pot pune în evidență celule mari, multinucleate, cu incluziuni virale.

Zona zoster vulvară se prezintă sub forma unui placard eritemo-veziculos cu dispoziție caracteristică, de-a lungul unui traiect nervos.

Aftoza genitală (vulvita acută Lipschütz), de origine virală, debutează sub forma de vezicule care se sparg, lăsînd exulcerații sau ulcerații cu fund albicios. Se poate asocia cu aftoza bucală (sindrom Behçet).

Vulvita cronică se produce prin cronicizarea unora din formele acute. Macroscopic, se caracterizează prin formarea de condiloame, extinse, în unele cazuri, la întreaga regiune vulvară.

Vulvita streptococică se poate însoți de limfangită cronică obliterantă, care la rîndul său poate determina staza limfatică cu hipertrofie vulvară, realizînd așa-numitul elefantiazis vulvar. Modificări asemănătoare se pot întîlni și în limfogranulomatoza benignă.

III. AFECȚIUNI VENERIENE ȘI INFLAMAȚII SPECIFICE

Pe lîngă infecția gonococică cu caracterele menționate, din grupul bolilor veneriene fac parte și limfogranulomatoza benignă, șancrul moale și sifilisul.

Limfogranulomatoza benignă sau boala Nicolas-Favre este o boală venerică produsă de virusul *Miyagawanella lymphogranulomatosis*. Se localizează la nivelul labiilor, clitorisului sau mucoasei uretrale. Poate evolua sub formă acută sau cronică.

Limfogranulomatoza benignă se prezintă ca o eroziune minimă superficială sau ca o ulcerație mai mare. În țesutul subiacent se găsește infiltrat plasmocitar și cu macrofage. Leziunea vulvară se vindecă spontan și este urmată, după 2—8 săptămîni, de apariția adenopatiei inghinale sau iliace, cu aspect caracteristic. La femei este mai frecventă adenopatia iliacă, deoarece șancrul de inoculare este, adesea, în fundul de sac posterior vaginal sau pe colul uterin. Ganglionii limfatici sînt măriți, cu proces de periadenită, se ramolesc și supurează, formînd numeroase fistule mici. Fiecare ganglion are o evoluție proprie, așa încît se găsesc leziuni în stadii diferite de evoluție. Microscopic, ganglionii prezintă leziuni caracteristice, sub forma de microabcese constituite din mici focare necrotice, cu polimorfonucleare în centrul lor, înconjurate și delimitate de celulele epitelioide, plasmocite, macrofage și rare celule gigante multinucleate.

În forma cronică, leziunile se pot extinde și la alte țesuturi și organe, ca de exemplu, la uretră, perineu, regiunea anală și rect, determinînd stricturi uretrale și anorectale și formarea de fistule.

Microscopic, apar leziunile caracteristice, asemănătoare celor din adenopatiile inghinale. Pentru diagnostic, examenul microscopic trebuie completat cu reacția Frei.

Herpesul vulvei se caracterizează prin prezența de vezicule dispuse în grup, care în scurt timp se ulcerează; examenul citologic efectuat din gratajul ulcerației permite diagnosticul etiologic, prin identificarea celulelor de talie mare veziculoase, cu nuclei polilobați, conținînd incluziuni virale.

Șancrul moale este o boală venerică produsă de bacilul Ducrey. Se localizează, de obicei, în regiunea vestibulară și a clitorisului și este foarte dureros. Se prezintă ca o ulcerație mică, cu margini roșii, neregulate, prezentînd în jur un chenar foarte îngust de culoare roz-albicioasă; fundul ulcerației este granulos și acoperit de puroi cremos, galben-verzui. Țesuturile înconjurătoare sînt edematiate. Prin vindecare lasă cicatrice. Microscopic se prezintă ca o inflamație ulcerativă

Scanned with OKEN Scanner

banală, nespecifică. Se poate complica cu adenită regională, care evoluează către abces ganglionar şi fistulizare.

Şancrul sifilitic se poate localiza pe labiile mari sau mici, pe clitoris sau foseta naviculară. Se prezintă ca exulceraţie unică sau exulceraţii multiple, rotunde sau ovale, indurate, de consistenţă cărnoasă, cu margini drepte şi fundul roşiatic-lucios, cu o zonă congestivă în jur. Uneori, prezintă edem important în jur. Microscopic, se găsesc leziuni de panvascularită luetică şi infiltrate limfo-plasmocitare.

Sifilisul secundar poate interesa regiunea vulvară, adesea în cadrul unor leziuni extinse la toată regiunea perineală. Se prezintă sub forma de leziuni papulo-erozive, papulo-ulceroase sau de condiloame veneriene, plate *(Condylomata lata)*, de culoare roşiatică. În stadiul terţiar, se găsesc gome cu tendinţă la ulcerare.

Vulvita tuberculoasă este excepţional de rară. Poate fi produsă prin inoculare directă sau în cadrul unei granulii. Se prezintă sub forma granulică, miliară, forma hipertrofică cu îngroşarea difuză a labiilor şi forma ulceroasă, în care ulceraţiile au margini neregulate şi decolate, iar fundul granular cu cazeum.

Fig. XV—5. — Leucoplazie vulvară.

Vulvita micotică este produsă, cel mai adesea, de *Candida albicans*, dar s-au descris şi forme provocate de *Aspergillus*, *Criptococcus* şi *Saccharomyces*. Mucoasa este hiperemiată, cu edem şi acoperită de depozite albicioase; secreţia vaginală este grunjoasă, brînzoasă.

IV. DERMATOZELE VULVARE

Dermatozele vulvare cuprind o serie de afecţiuni care au drept componentă esenţială leucoplazia, asociată sau nu şi cu alte modificări epiteliale şi însoţită de modificări ale ţesutului conjunctiv subiacent. Aceste leziuni apar în condiţii variate, dar un rol esenţial revine factorilor hormonali, în special insuficienţei ovariene, tulburărilor locale de recepţie hormonală, iritaţiilor şi inflamaţiilor vasculare din derm etc. Aceste dermatoze sînt considerate ca avînd potenţial de malignizare, atribuit îndeosebi existenţei focarelor de leucoplazie din cuprinsul lor.

Leucoplazia vulvară simplă apare, în general, după 50 de ani, interesînd labiile mari. Macroscopic se prezintă ca îngroşări ale epidermului sub forma de plăci albicioase (fig. XV—5), însoţite sau nu de atrofia epiteliului din jur şi de ulceraţii. Microscopic, este caracteristică hiperplazia epidermului, cu numeroase digitaţii în ţesutul conjunctiv subiacent, hiperplazia stratului bazal, hiperacantoză şi hipercheratoză. Ţesutul conjunctiv subiacent este edematiat, cu capilarele dilatate. Trebuie diferenţiată de dermatitele cronice cu modificări secundare epiteliale, în care există totdeauna şi infiltrate inflamatorii.

Scanned with OKEN Scanner

Craurozisul vulvar este un proces scleroatrofic, care cuprinde labiile mici, vestibulul, clitorisul şi uretra. Mucoasa este uscată, roşiatică şi fragilă. În stările avansate, datorită procesului de scleroză şi atrofie, se produc stricturi ale vulvei şi vaginului şi retracţia atrofică a labiilor mici şi clitorisului. Microscopic este caracteristică asocierea de atrofie epitelială cu zone de epiteliu hiperplazic şi modificări ale ţesutului conjunctiv. În zonele de atrofie, digitaţiile epiteliale sînt scurte şi rare, epidermul prezentînd un strat bazal fără modificări importante, hipoacantoză şi un grad redus de hipercheratoză. În cuprinsul acestor zone de atrofie epidermică, se găsesc zone de hiperplazie leucoplazică. Procesul de atrofie se însoţeşte şi de dispariţia glandelor sebacee şi sudoripare şi de atrofie a vaselor şi nervilor locali. Ţesutul conjunctiv prezintă, subepitelial, un strat hialinizat, iar mai în profunzime, infiltrate inflamatorii cronice şi zone hemoragice.

O altă formă de dermatoză vulvară este *lichenul sclero-atrofic*, care se prezintă ca papule ombilicate, cu tendinţă la atrofie în partea lor centrală şi în acelaşi timp la confluenţă. Microscopic epiteliul este atrofic, subţiat, cu hipercheratoză accentuată, stratul cheratinizat depăşind, uneori, în grosime restul epiteliului. Ţesutul conjunctiv subiacent este hialinizat şi edematiat, căpătînd un caracter pseudomucoid, fibrele elastice dispar şi sînt prezente infiltrate inflamatorii, predominant limfocitare. Se menţionează posibilitatea evoluţiei către malignizare în 2—3% din cazuri.

V. TUMORILE VULVEI

Tumorile benigne se pot dezvolta din componentele epiteliale, din ţesuturile mezenchimatoase şi glandele prezente în această regiune.

TUMORILE BENIGNE EPITELIALE

Papilomul are caracter exofitic şi consistenţă moale. Se ulcerează frecvent. Unele papiloame se consideră a fi de origine virală. Trebuie diferenţiat de veruca seboreică, care poate prezenta un aspect macular, papular sau polipoid şi este de culoare brună-negricioasă. Microscopic, papilomul prezintă epiteliul malpighian îngroşat, cu hiperacantoză şi hipercheratoză şi hiperplazia papilelor dermice, în timp ce în veruca seboreică se găsesc chisturi epiteliale pline cu cheratină.

Condilomul acuminat nebacterian este o variantă lezională. Macroscopic se prezintă ca excrescenţe muriforme, de culoare roşiatică, papilomatoasă, de etiologie probabil virală. Microscopic, se constată infiltrat inflamator cronic accentuat în axele conjunctive-vasculare şi modificări epiteliale asemănătoare papilomului.

TUMORILE BENIGNE MEZENCHIMATOASE

Mai rare decît cele epiteliale, sînt reprezentate de fibrom (fig. XV—6 *a*), leiomiom, lipom, tumoarea cu celule granuloase, hemangiom (fig. XV—6, *b*, *c*, *d*) şi limfangiom.

Tumorile de origine nervoasă — sub formă de neurofibroame — sînt excepţional de rare.

TUMORILE BENIGNE ALE GLANDELOR ANEXE

Cel mai frecvent se pot întîlni chisturi ale glandelor Bartholin cu conţinut mucos, produs prin obliterarea canalului secretor, precum şi chisturi ale glandelor sudoripare din regiunea vulvară. Se pot infecta secundar conţinutul chisturilor devenind purulent.

Chistul sebaceu se dezvoltă din glandele sebacee.

Scanned with OKEN Scanner

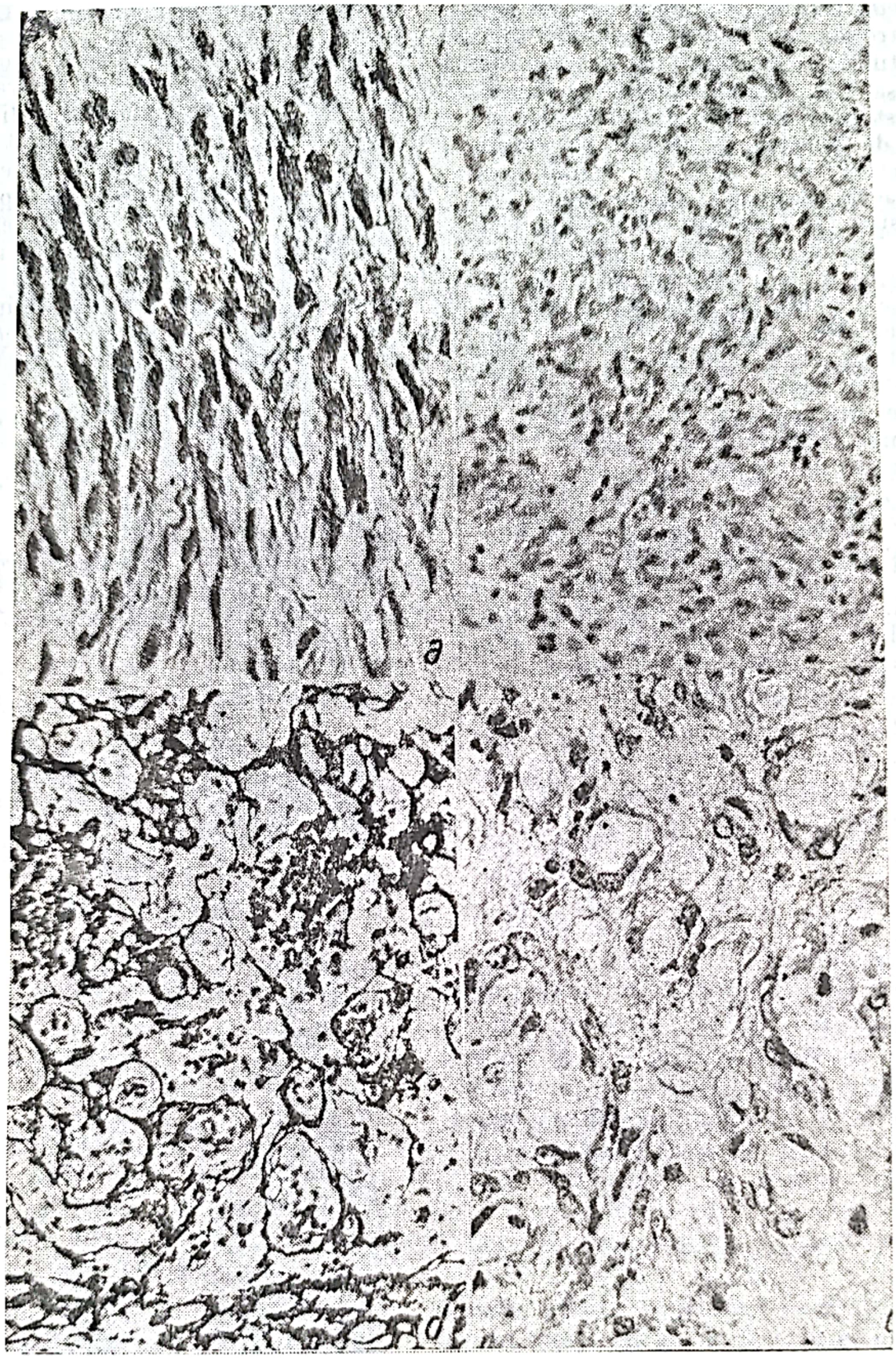

Fig. XV—6. — a) Fibrom al vulvei; b, c, d) Hemangiofibrom vulvar.

Scanned with OKEN Scanner

Hidradenomul papilar (fig. XV—7), dezvoltat din glandele sudoripare, este un adenom dendritic cu cavități chistice. Se poate ulcera.

Foarte rare sînt tumorile mixte, dezvoltate din glandele sudoripare, asemănătoare celor ale glandelor salivare.

Displazia și carcinomul in situ vulvar se formează pe seama epiteliului pavimentos de acoperire. Pe baza caracterelor clinice, sînt desemnate sub denumirile de leucoplazie, craurozăă, boală Bowen, eritroplazie Queyrat (vezi și patologia pielii). Localizările obișnuite sînt labiile mari, labiile mici și regiunea perineală.

Displazia și carcinomul in situ, pot apare și în focare multiple, necesitînd biopsii corespunzătoare. Evoluția lor malignă este relativ scăzută, nedepășind în general 2—3% din cazuri.

Histopatologic displazia și carcinomul in situ vulvar sînt asemănătoare celor cu alte localizări, dar anomalia (anaplazia) celulară și gradul de pătrundere a celulelor atipice în grosimea epiteliului sînt mai slab marcate decît în displazia și carcinomul *in situ* de col uterin.

Gradul de atipie trebuie apreciat, de aceea, pe baza anomaliilor celulare obișnuite acestor procese și, în plus, pe baza anomaliilor de diferențiere cu maturări celulare precoce, care ajung pînă la cheratinizări „individuale" și formarea de perle intraepiteliale. Atipia marcată este caracterizată prin hiperplazie celulară, modificarea stratificării cu formarea de perle în grosimea epiteliului și numeroase atipii celulare (Novak și Woodruff) în toate straturile. Stroma colagenă subiacentă

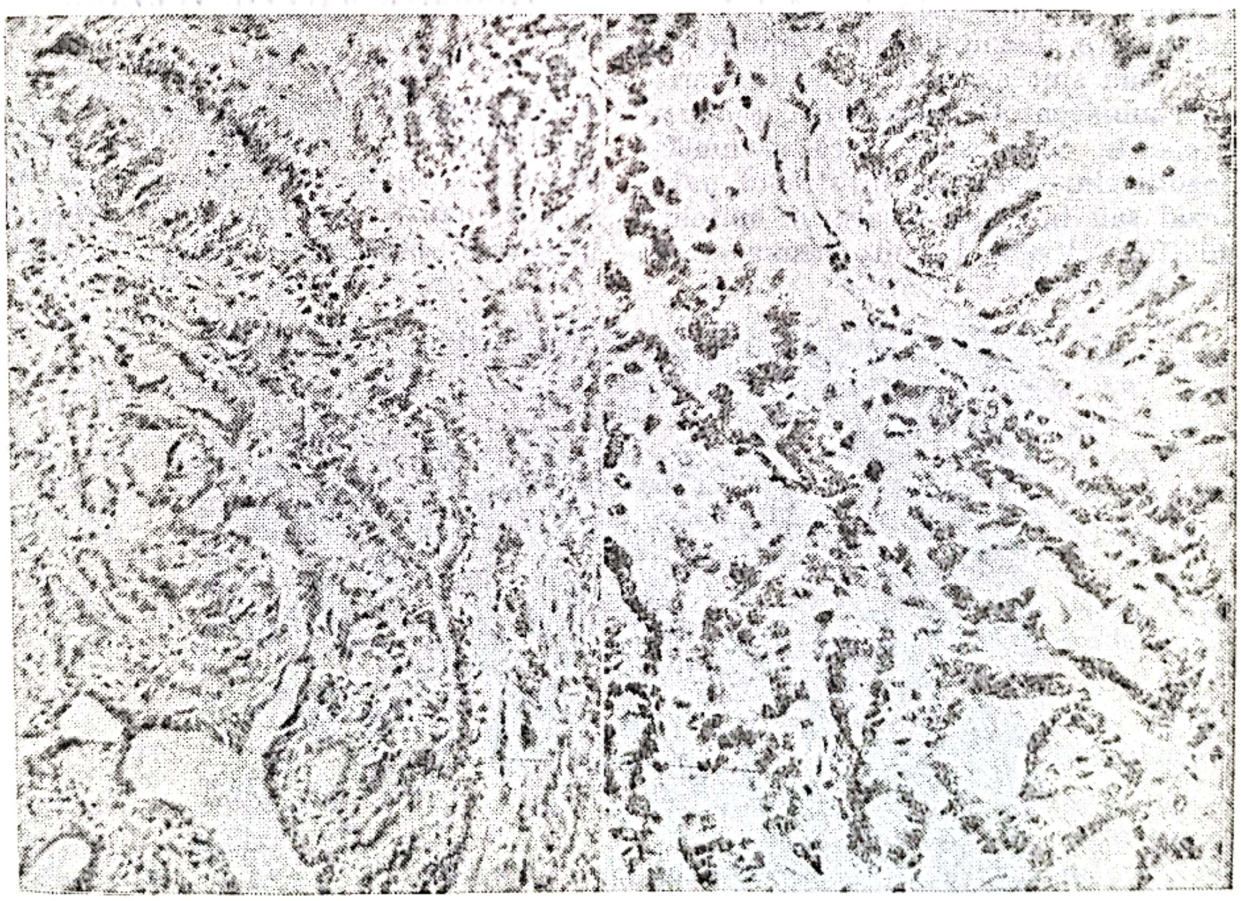

Fig. XV—7. — Hidradenom papilar al vulvei.

Scanned with OKEN Scanner

poate fi colagenizată sau rămîne nemodificată.

Carcinomul *in situ* se prezintă, macroscopic, sub forma unei mici ulceraţii sau ca placarde proeminente „albicioase", bine delimitate.

Microscopic, atipiile consemnate sînt deosebit de accentuate, carcinomul *in situ* prezentîndu-se sub forma de boala Bowen (vezi patologia pielii) sau, mai caracteristic, cu aspecte asemănătoare celor din localizarea cervicală: pierderea completă a stratificărilor, cu absenţa stratului superficial, pierderea polarităţii celulare, atipii celulare şi nucleare, mitoze atipice. Asocierea celor două forme este, de asemenea, posibilă. Se mai poate prezenta şi sub forma de boală Paget.

Boala Paget a vulvei se întîlneşte în perioada de menopauză şi mai rar şi la femei tinere; reprezintă una din localizările importante după cea a sînului, cu care este întrutotul asemănătoare. Leziunile sînt limitate la piele sau sînt asociate şi cu un carcinom subiacent. Celule mari, caracteristice, cu citoplasma clară şi nucleu bazofil sînt prezente în stratul parabazal sau în toate straturile epiteliului (fig. XV—8). În citoplasma clară, vacuolară, se evidenţiază muco- şi glicoproteine, mucopolizaharide acide şi neutre, prin coloraţiile PAS, mucicarmin şi alcian-blau. Nu sînt vizibile punţi intercelulare, deşi electronomicroscopic s-au evidenţiat desmozomi între celulele Paget şi celulele epidermice.

Ultrastructural, unele celule Paget conţin în citoplasmă glicogen, iar altele conţin mucină.

Asocierea maladiei Paget cu un cancer primitiv al organelor învecinate — vezică, rect, uretră etc.— face ca prognosticul să devină mai puţin favorabil.

Formaţiuni de tip tumoral pot fi realizate de *endometrioza vulvară*, localizată de obicei în regiunea inghinală şi de zone nodulare de deciduoză, constituite din celule deciduale.

TUMORILE MALIGNE VULVARE

Cele mai frecvente tumori maligne ale vulvei sînt *carcinoamele epidermoide*. Reprezintă 2—5% din leziunile maligne ale tractului genital şi se întîlnesc în menopauză. Se dezvoltă, în special, în partea anterioară a vulvei, la nive-

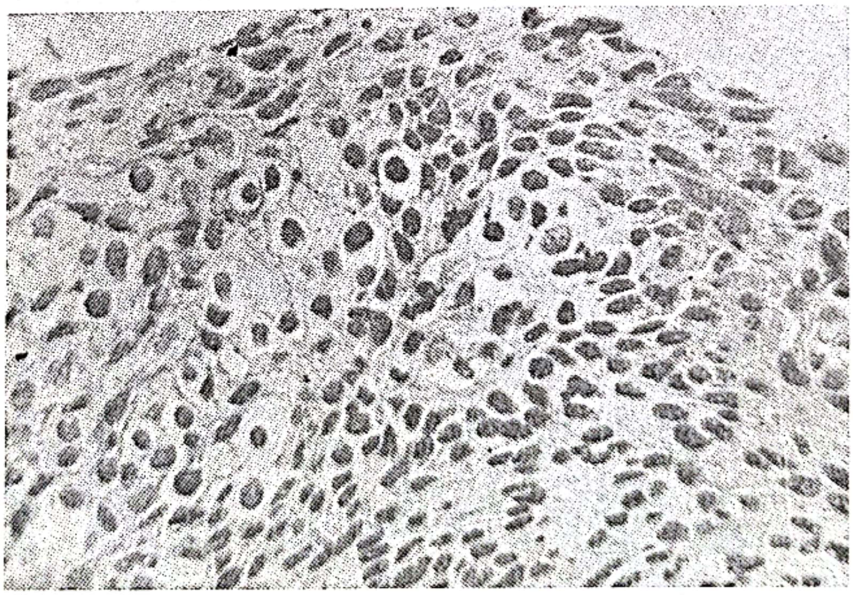

Fig. XV—8. — Boala Paget vulvară.

Scanned with OKEN Scanner

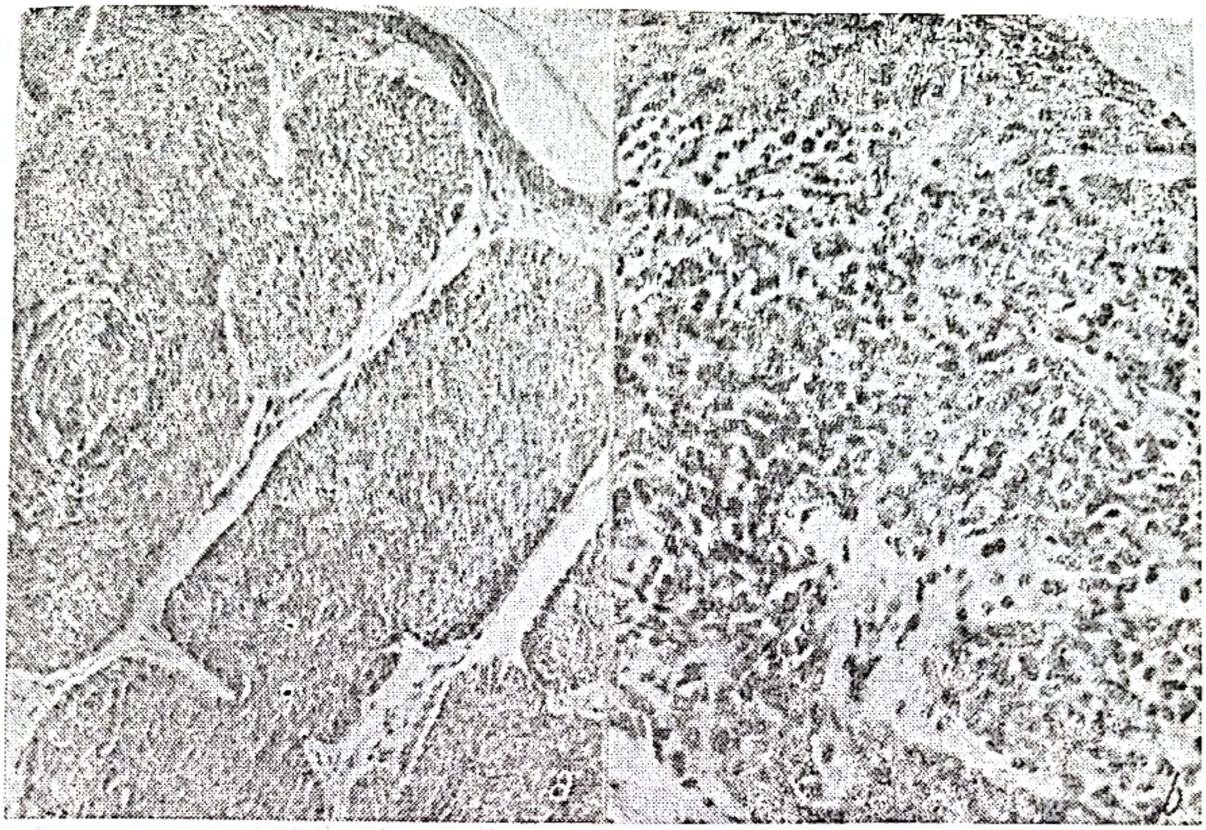

Fig. XV—9. — Carcinom vulvar
a) Aspect de ansamblu; *b)* detaliu

lul clitorisului sau între labiile mari și cele mici, adesea fiind multicentrice. Simptomatologia de suspiciune este discretă, cu prurit, durere sau tumefacție localizată. Orice ulcerație, leucoplazie sau zonă eritematoasă vulvară trebuie biopsiată. Adesea se prezintă ca tumori infiltrate, ulcerative sau exofitice, vegetante. Microscopic, sînt carcinoame epidermoide, slab diferențiate sau diferențiate sub forma de carcinom bazocelular și, adesea, cu caracter de carcinom spinocelular (fig. XV—9).

Adenocarcinomul vulvar se dezvoltă din glandele Bartholin și, mai frecvent, din glandele sudoripare.

Extensia procesului neoplazic se face pe cale limfatică, metastazînd în primul rînd în ganglionii femurali și inghinali superficiali, de aceeași parte cu sediul tumorii sau și controlateral (prin anastomoze limfatice încrucișate). În continuare, metastazează în ganglionii profunzi din regiunea inghino-femurală, iar în stadii avansate și în ganglionii iliaci externi și obturatori. Metastazele la distanță sînt rare. *Carcinoamele glandei Bartholin* sînt foarte rare. Majoritatea sînt adenocarcinoame, uneori mucipare, constituite din celule mici cu dispoziție glanduliformă și trabeculară. Mai rar, se întîlnesc carcinoame epidermoide slab diferențiate, dezvoltate din epiteliul canalelor excretorii ale glandelor sau prin metaplazia epiteliului glandular.

Melanoamele maligne sînt foarte rare și se dezvoltă îndeosebi pe labiile mari.

Tumorile maligne de origine mezenchimală sînt foarte rare. S-au descris fibrosarcomul, leiomio- și rabdomiosarcomul, ultimul îndeosebi la copil.

Uretra poate prezenta formațiuni pseudotumorale sub forma de eversiune totală sau parțială a mucoasei

Scanned with OKEN Scanner

(caroncula). Tumoarea benignă obișnuită este papilomul uretral, iar tumoarea malignă este carcinomul epidermoid sau tranziţional. Din glandele Skene se poate dezvolta adenocarcinomul. Ca tumori excepţional de rare s-au descris şi sarcoame ale uretrei.

Clasificarea stadială OMS a cancerului vulvar, bazată pe sistemul TNM:

Tumoare

T_1 — tumoare mai mică de 2 cm, neulcerată şi neinfiltrantă.

T_2 — tumoare mai mare de 2 cm, unilaterală, ulcerată cu edem.

T_3 — tumoare care interesează vulva în întregime, fără invazia ţesuturilor învecinate.

T_4 — tumoare care interesează vulva în întregime, cu invadarea vaginului, pielii şi peritoneului.

Ganglionii

N_0 — fără adenopatie palpabilă

N_1 — adenopatie uni- sau bilaterală mobilă.

N_2 — ganglion voluminos suspect.

N_3 — adenopatie fixată.

Metastaze

M_0 — fără metastaze decelabile clinic.

M_1 — metastaze prezente.

PATOLOGIA VAGINULUI

INFLAMAŢIILE VAGINULUI— VAGINITELE

Vaginitele reprezintă unele din cele mai frecvente afecţiuni genitale la femei. Etiologia lor este variată: agenţii fizici şi chimici şi, mult mai frecvent, agenţii biologici: virusuri (herpes), bacterieni (streptococ, stafilococ, gonococ, *Haemophilus vaginalis*, bacilul coli etc.), fungi *(Candida albicans)* şi paraziţi *(Trichomonas vaginalis)*. Alteori se datoreşte germenilor saprofiţi care devin patogeni datorită unor condiţii favorizante (modificări de pH, iritaţii locale, modificări ale mucoasei în hipofoliculinie).

În majoritatea cazurilor, inflamaţia se face prin contaminare (raport sexual), contact cu obiecte infectate. Frecvent, inflamaţia vaginală se asociază şi cu inflamaţia colului uterin şi a vulvei (vulvo-vaginite).

Vaginita acută se poate prezenta sub forma de vaginită cataralâ, pseudomembranoasă şi purulentă.

Vaginitele prin substanţe chimice iritante se însoţesc de ulceraţii ale mucoasei şi eventual mici hemoragii.

Vaginita gonococică este prototipul de vaginită bacteriană. În vaginita gonococică acută se constată tumefierea şi congestia mucoasei şi secreţii purulente galben-verzui. Microscopic se găsesc exulceraţii ale mucoasei, edem, hiperemie şi infiltrat cu polimorfonucleare şi plasmocite. În formele cronice, leucoreea este, de obicei, redusă, iar mucoasa prezintă infiltrat inflamator cronic şi modificări papilomatoase ale epiteliului de acoperire. Infecţia se extinde la glandele vulvei şi uretră, iar uneori şi la celelalte organe genitale (endocervicită, endometrită, salpingită etc.), determinînd sterilitate. Diagnosticul gonoreelor este facilitat de dispoziţia în mozaic a diplococilor aderenţi la suprafaţa celulelor metaplazice descuamate în secreţia vaginală (Heller, J. C., 1974).

Forma obişnuită de vaginită acută virală este vaginita herpetică, însoţită de ulceraţii ale mucoasei. Citologic apar celule mari cu nucleu polilobat, cu incluzii virale.

Vaginitele cronice se produc prin cronicizarea celor acute sau pe fondul unor modificări tisulare determinate de stări hormonale particulare, ca în hipofoliculinie, menopauză etc. Mucoasa prezintă zone de hiperemie, eroziuni sau ulceraţii şi secreţie purulentă, de obicei în cantitate redusă.

Vaginita cu vegetaţii este o formă particulară de vaginită virală şi apare îndeosebi la gravide. Mucoasa prezintă formaţiuni papilomatoase izolate sau

Scanned with OKEN Scanner

în ciorchine și este acoperită de secreții purulente.

FORME PARTICULARE DE VAGINITĂ

Vaginita emfizematoasă (fig. XV-10) se întîlnește la gravide și în insuficiența cardiacă. Se formează bule emfizematoase în țesutul conjunctiv, imediat subepitelial, care conțin un amestec de gaze și o cantitate redusă de serozitate. În jur, se poate găsi, inconstant, o reacție inflamatorie cu celule gigante. Mecanismul de producere este neelucidat, deși se presupune că ar fi necesare condiții de ordin infecțios și biohormonal. Astfel, a fost întîlnită în infecții cu *Trichomonas* și cu *Haemophilus vaginalis*, iar Ligia Bădărău și colab. au comunicat 5 cazuri de vaginită emfizematoasă survenite în cursul tratamentului cu cortizon sau supercortil a unor avorturi septice.

Vaginita senilă se întîlnește la femeile în vîrstă. Se constată atrofia epiteliului însoțită eventual de ulcerații. În țesutul conjunctiv subiacent se găsesc infiltrate inflamatorii cu limfocite și plasmocite.

VAGINITE SPECIFICE

Vaginita tuberculoasă este secundară unei tuberculoze salpingo-uterine și se prezintă sub forma miliară și ulceroasă.

Leziunile sifilitice vaginale. Șancrul sifilitic este foarte rar. În cursul sifilisului secundar pot apare plăci mucoase (sifilide erozive) și condiloame plate (sifilide papulo-hipertrofice), iar în sifilisul terțiar, gome ulcerate.

VAGINITE PARAZITARE

Dintre *vaginitele micotice*, mai frecventă este cea produsă de *Candida albicans*. Se întîlnește, în special, după tratamente prelungite cu antibiotice cu spectru larg, la femeile diabetice și uneori în cursul sarcinii. Vaginitele micotice se însoțesc de leucoree abundentă, congestia mucoasei și depozite pseudomembranoase aderente, miceliene. *Candida* se identifică în secreție sub forma de *hyphae* și conidii. Determină fenomene inflamatorii, afectînd epiteliul scuamos și mucoasa endocervicală. Modificările histopatologice nu sînt specifice.

Vaginitele parazitare foarte rar pot fi produse de ouă de oxiuri și de *Entamoeba hystolitica*. Sînt secundare parazitozelor intestinale.

Deosebit de frecvente sînt vaginitele produse de *Trichmonas vaginalis* protozoar flagelat, transmis cel mai probabil prin raport sexual. Se însoțește de leucoree abundentă și spumoasă, rău mirositoare, iar mucoasa este congestionată și prezintă îngroșări granulare. Paraziții lezează direct mucoasa vaginală, care inițial răspunde prin fenomene vasculare, urmate de papilită, edem și infiltrate leucocitare în grosimea epiteliului. Acestea duc la eroziunea straturilor superficiale și necroze. Ulterior, epiteliul reacționează prin modificări celulare care se reflectă în descuamatul vaginal. Leziunile histopatologice, lipsite de specificitate, sînt dependente de stadiul și vechimea infecției. Leziunile sînt de tip inflamator, cu localizare subepitelială și în stratul inferior al epiteliului, iar uneori și perivascular, în grosimea axelor conjunctive care pătrund în grosimea epiteliului. În stadiile ulterioare, în caz de evoluție prelungită, predomină leziunile de tip fibropar cu hialinizări ale stromei, infiltrate inflamatorii reziduale și scleroze vasculare (în cazurile cu evoluție peste 3 ani). Modificările epiteliale cervico-vaginale sînt de intensități variabile, uneori realizînd leziuni de tip displazic. Nu s-au putut stabili corelații între apariția acestor leziuni și durata infecției parazitare. Modificările cervico-vaginale prezente în tricomoniază nu pot fi atribuite în exclusivitate acțiunii

Scanned with OKEN Scanner

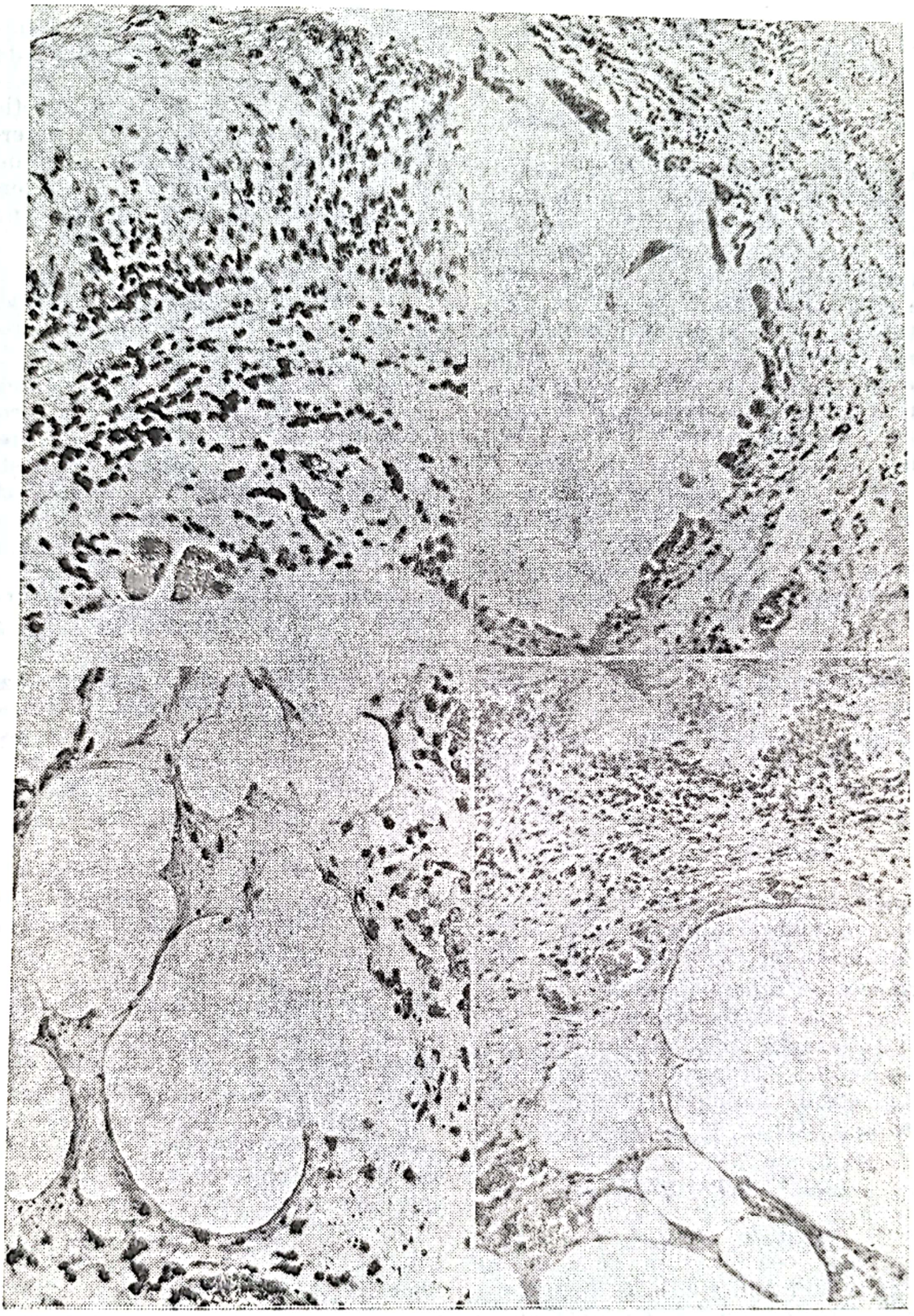

Fig. XV—10. — Vaginită emfizematoasă.

Scanned with OKEN Scanner

citopatogene a parazitului. Experimental, s-a demonstrat rolul florei microbiene asociate, care prin însumare potențează efectul patogen. În acest sens, tricomoniaza vaginală reprezintă o afecțiune protozoaro-bacteriană. Pentru diagnostic este necesar examenul microscopic pe frotiuri, colorate sau în contrast de fază, al secreției vaginale.

TUMORILE VAGINULUI

Chisturile vaginului sînt rare. Originea lor este diferită: din resturi mezonefrice (ale canalului Gartner), resturi ale epiteliului Müller din canalele glandelor parauretrale, incluzii epiteliale, endometrioză vaginală, bule de emfizem apărute în cadrul vaginitei emfizematoase. Pot fi unice sau multiple, de obicei de dimensiuni reduse, proemină în vagin, rareori fiind pedunculate, iar conținutul lor poate fi seros sau mucos și mai rar constituit de un lichid hemoragic (ca în endometrioză). Microscopic, în chisturile de origine mezonefrică peretele fibros este acoperit pe fața sa internă de un epiteliu cilindric, cuboidal, rareori ciliat; în chisturile prin incluzii epiteliale (epidermoide) peretele este acoperit de un epiteliu pavimentos.

Hiperplazia de resturi mezonefrice poate ajunge pînă la aspecte de adenoame, așa-numitele adenoame mezonefrotice (Novak și colab.), care pot prezenta o formă ulceroasă și o formă papilară pseudotumorală, proeminentă în vagin. Microscopic, sînt formate din lumene și canale cu formațiuni papilifere acoperite de un epiteliu cubic; stroma este bine vascularizată. Trebuie diferențiate de carcinoamele dezvoltate din resturi embrionare.

Endometrioza vaginală se localizează, în special, pe peretele posterior și se prezintă sub formă de chisturi cu conținut sanguinolent. Microscopic, prezintă caracterele obișnuite ale endometriozei dar cu glande rare și cu macrofage încărcate cu hemosiderină în corion.

Adenoza vaginală constă în prezența de epiteliu glandular în peretele vaginal. Este discutabil dacă se dezvoltă în resturi embrionare și mezonefrice sau, dimpotrivă, dacă este dobîndită, dezvoltată prin prozoplazia epiteliului vaginal sub influența estrogenilor. A fost semnalată la femei tinere între 13 și 25 de ani, ale căror mame au fost supuse terapiei cu stilbestrol în timpul sarcinii. Epiteliul glandular poate fi de tip endocervical, mucosecretor sau poate fi nesecretor, ciliat sau neciliat. Acest epiteliu formează glande localizate superficial, în submucoasă, în strîns contact cu epiteliul de suprafață sau poate chiar să se substituie epiteliului pavimentos pe porțiuni de întindere variabilă. Adenoza vaginală este diferențiată de resturile mezonefrice, ultimele fiind localizate în straturile mai profunde ale peretelui vaginal și prin caracterele epiteliului care este nesecretor și, în general, neciliat. Deosebirea față de endometrioză constă mai ales în absența corionului citogen. Cercetările din ultimii ani au identificat adenoza vaginală la 90% din femeile expuse în perioada intrauterină tratamentului cu dietilstilbestrol (DES). Doza și momentul administrării (în perioada de organogeneză) condiționează apariția adenozei. Sub influența DES joncțiunea scuamo-cilindrică (JSC) coboară de la nivelul cervixului în vagin, pînă la distanțe variabile, citîndu-se cazuri în care JSC ajunge pînă la introitus. Riscul dezvoltării adenocarcinomului vaginal la aceste femei a fost semnalat în numeroase publicații, începînd din 1970. Consecutiv remanierilor metaplazice care au loc, mucoasa glandulară generează, frecvent, displazii de forme diferite și chiar carcinoame vaginale *in situ*. Astfel, după Fetherston C. W. (1975)

Scanned with OKEN Scanner

Fig. XV—11. — Papilom al vaginului.

Fig. XV—12. — Carcinom vegetant al vaginului.

riscul dezvoltării carcinoamelor epidermoide la nivelul zonelor de adenoză este mai mare față de cel al adenocarcinoamelor.

TUMORILE BENIGNE

Papilomul vaginal (fig. XV—11) poate fi unic sau multiplu, sesil sau pedunculat. Se pot forma și condiloame acuminate.

Fibromul și *fibroleiomiomul* se dezvoltă în peretele vaginal ca formațiuni nodulare sau ca formațiuni pediculate, polipoide, acoperite de mucoasă.

Leiomiomul poate ajunge la dimensiuni importante (5—6 cm diametru sau mai mare).

S-au mai descris *hemangioame*, apărute mai ales în cursul sarcinii, *tumori endodermale sinusoidale*, *chisturi dermoide* și *neurofibroame* vaginale.

TUMORILE MALIGNE PRIMITIVE

Displazia și *carcinomul in situ* pot apărea la nivelul vaginului în focar unic sau în focare multiple. Prezintă caractere asemănătoare proceselor similare cervicale dar cu un grad mai mare de diferențiere.

Carcinomul vaginal reprezintă 1—2% din neoplaziile maligne ale aparatului genital feminin. Se dezvoltă mai frecvent în fundul de sac posterior sau lateral.

Macroscopic prezintă forma infiltrantă, ulceroasă sau vegetantă (fig. XV—12). Microscopic, sînt carcinoame epidermoide, adesea spinocelulare (fig. XV—13).

Prin dezvoltare și extensie, carcinomul vaginal infiltrează organele de vecinătate. Carcinomul cu localizare pe peretele anterior infiltrează uretra și vezica urinară, iar cel cu localizare pe peretele posterior infiltrează septul recto-vaginal

Scanned with OKEN Scanner

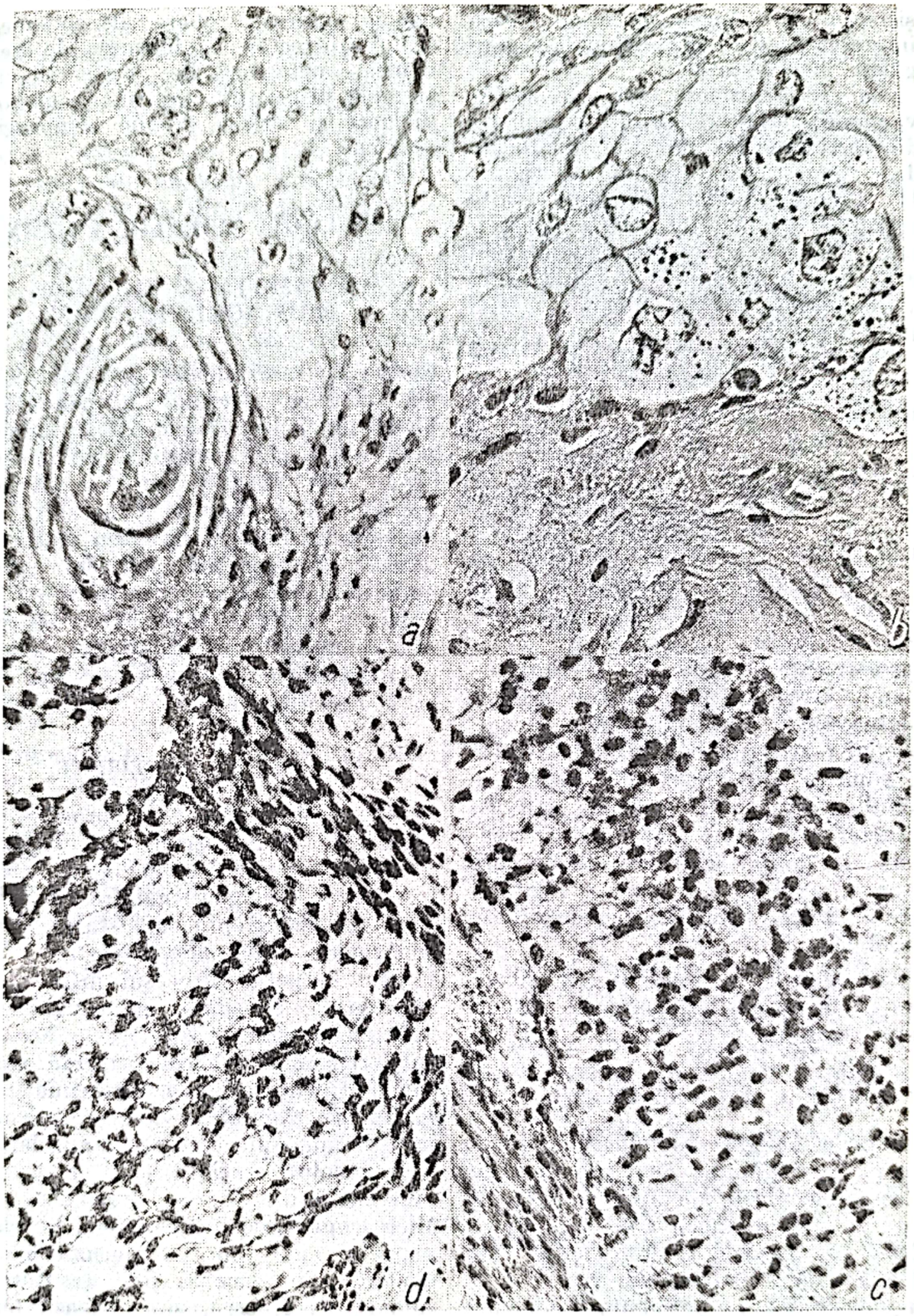

Fig. XV—13. — Carcinom vaginal.
a), b) Carcinom epidermoid spinocelular; *c), d)* carcinom cu celule clare.

Scanned with OKEN Scanner

și rectul. Metastazele pe cale limfatică interesează ganglionii inghinali și ganglionii iliaci externi.

Mai rar se întîlnesc: *adenocarcinoame* vaginale primitive, dezvoltate probabil din resturi embrionare sau din focare de endometrioză; prezintă trei tipuri: 1) adenocarcinomul cu celule înalte cilindrice, asemănător celui endocervical; 2) adenocarcinomul endometroid și 3) adenocarcinomul cu celule clare (mezonefroid), asociat uneori cu adenoză vaginală.

Herbst și Scully (1970) semnalează adenocarcinoame vaginale la 7 tinere între 15 și 22 de ani, la care cercetările epidemiologice ulterioare au evidențiat expunerea acestora, în cursul dezvoltării intrauterine, la estrogeni sintetici nesteroizi (dietilstilbestrol sau dinestrol). Prezența adenozei vaginale la periferia proliferării maligne a făcut să se considere adenoza ca leziune precursoare.

Sarcoamele vaginului pot fi fibrosarcoame, sarcoame fibroblastice și leiomiosarcoame. Rabdomiosarcomul embrionar (sarcomul botroid) se dezvoltă la copii și fete tinere sub formă de noduli, formațiuni papilare sau cu caracter infiltrativ. Trebuie diferențiate de polipii cervico-vaginali care apar la pubertate și care prezintă o stromă bogat celulară, cu numeroase fibroblaste.

Melanomul malign vaginal este excepțional de rar și, în general, de dimensiuni reduse.

TUMORILE MALIGNE SECUNDARE

Tumorile maligne secundare (metastatice) ale vaginului au ca punct de plecare neoplazii ale aparatului genital sau ale organelor din vecinătate. Cele mai frecvente sînt metastazele de carcinoame epidermoide, avînd ca origine carcimoame de col uterin sau vulvare; urmează metastazele de adenocarcinoame cu punct de plecare în carcinoame ovariene, tubare, ale endometrului sau rectale. Se întîlnesc, de asemenea, metastaze de coriocarcinom și molă disecantă, care au o culoare violacee și adesea produc hemoragii vaginale.

PATOLOGIA COLULUI UTERIN

INFLAMAȚIILE COLULUI UTERIN (CERVICITELE)

Cervicitele sau inflamațiile colului uterin apar ca afecțiuni independente, localizate exclusiv la col, sau ca determinări cervicale asociate cu inflamația și a altor organe (cervico-vaginite, metrite cu extensiune cervicală).

Cervicitele sînt produse prin acțiunea directă a agenților patogeni, prin extensia proceselor inflamatorii de la organele genitale învecinate sau pe cale hematogenă. Se deosebesc cervicite nespecifice — acute și cronice —, ca și cervicite specifice.

CERVICITELE NESPECIFICE

Cervicitele nespecifice sînt produse de agenți fizici (traumatisme, corpi străini, iradiere), chimici și biologici. Dintre agenții biologici, mai frecvent incriminați sînt streptococul, stafilococul, gonococul, *Trichomonas vaginalis* și virusul herpetic. Procesul inflamator interesează exocolul, endocolul sau întregul cervix.

În *cervicita acută* colul uterin este tumefiat, edematiat și hiperemiat-roșiatic. Din canalul cervical se exprimă secreții muco-purulente sau purulente iar exocolul prezintă exulcerații și/sau ulcerații.

Microscopic, se constată edem, hiperemie, exsudat cu polimorfonucleare neutrofile în mucoasă și în țesuturile subiacente. Adesea, se formează microabcese intraglandulare și în straturile superficiale ale colului. Epiteliile

Scanned with OKEN Scanner

sînt descuamate şi se constituie exulceraţii şi ulceraţii. Ca o particularitate, în infecţiile gonococice, infiltratul inflamator conţine şi plasmocite (fig. XV—14).

Cervicita cronică este una dintre cele mai frecvente suferinţe ginecologice. Se produce îndeosebi prin cronicizarea cervicitei acute.

Macroscopic, modificările inflamatorii interesează exocolul (exocervicită), endocolul (endocervicită) sau colul în întregime. Intensitatea leziunilor este variabilă. În formele minime, acestea se reduc la prezenţa de secreţie purulentă în canalul cervical şi eventual eversiunea mucoasei endocervicale. Mai frecvent, mucoasa endocervicală eversată este tumefiată şi hiperemiată. La nivelul orificiului extern cervical apar, uneori, eroziuni cu aspect roşcat, granular, iar exocolul poate prezenta exulceraţii şi ulceraţii (fig. XV—15). Se formează chisturi glandulare (chisturi Naboth) secundar inflamaţiei endocervicale şi obliterării canalelor excretorii ale glandelor endocervicale. Microscopic, în mucoasă, periglandular şi în stroma conjunctivă a colului se găseşte infiltratul inflamator cronic cu limfocite, plasmocite şi histiocite. Infiltratul inflamator are caracter difuz sau nodular şi poate fi asociat cu hiperemie şi formarea de capilare de neoformaţie (cervicita cronică granulomatoasă).

În stadiile mai avansate se constată fibroză şi hialinizări. Leziunile inflamatorii se însoţesc, în măsură variabilă, de modificări degenerative, regenerative şi metaplazice epiteliale. Rezultă, astfel, exulceraţii şi ulceraţii endo- şi exocervicale, mai frecvente în regiunea orificiului extern; epiteliul pavimentos exocervical prezintă adesea hiperplazie bazală, cu prelungiri papilare în stroma subiacentă, iar epiteliul endocervical, hiperplazie bazală şi/sau metaplazie pavimentoasă. Glandele sînt dilatate pînă la formarea de chisturi, mai rar sînt hiperplaziate sau pot fi interesate de procesul metaplazic epitelial.

FORME PARTICULARE DE CERVICITĂ

În *cervicita trichomonazică* exocolul este edemaţiat, hiperemiat, cu eroziuni superficiale şi zone de necroză, iar mucoasa are uneori aspect granulat. Celulele epiteliale pavimentoase prezintă frecvente leziuni de citoliză şi picnoză nucleară, dar se găsesc totodată frecvente celule binucleate şi cu nuclei voluminoşi. Identificarea parazitului în secreţiile cervico-vaginale este esenţială pentru diagnostic.

Cervicita herpetică este cea mai frecventă formă de cervicită virală. La nivelul exocolului se găsesc vezicule cu conţinut lichidian, clar, care evoluează către ulceraţie. Citologic se găsesc celule epiteliale mărite, cu citoplasmă bazofilă şi cu nuclei voluminoşi sau cu nuclei multipli. Intranuclear sînt prezente incluzii virale.

Cervicita foliculară se deosebeşte de celelalte forme de cervicită cronică prin prezenţa de foliculi limfoizi localizaţi subepitelial şi constituiţi din limfocite de mărimi diferite şi din histiocite.

Cervicita plasmocitară (Quizilbash) este, de asemenea, o formă de cervicită cronică în care infiltratul inflamator este constituit, în cea mai mare parte, din plasmocite. Acestea sînt de mărimi variate şi uneori multinucleate, pretînd la confuzie cu celulele neoplazice.

CERVICITELE SPECIFICE

Cervicitele specifice sînt mult mai rare decît cele nespecifice.

În *infecţia luetică*, la nivelul colului, se pot dezvolta leziuni particulare fiecărui stadiu. Şancrul de inoculare luetic este localizat mai ales pe buza anterioară a colului; în faza secundară

Scanned with OKEN Scanner

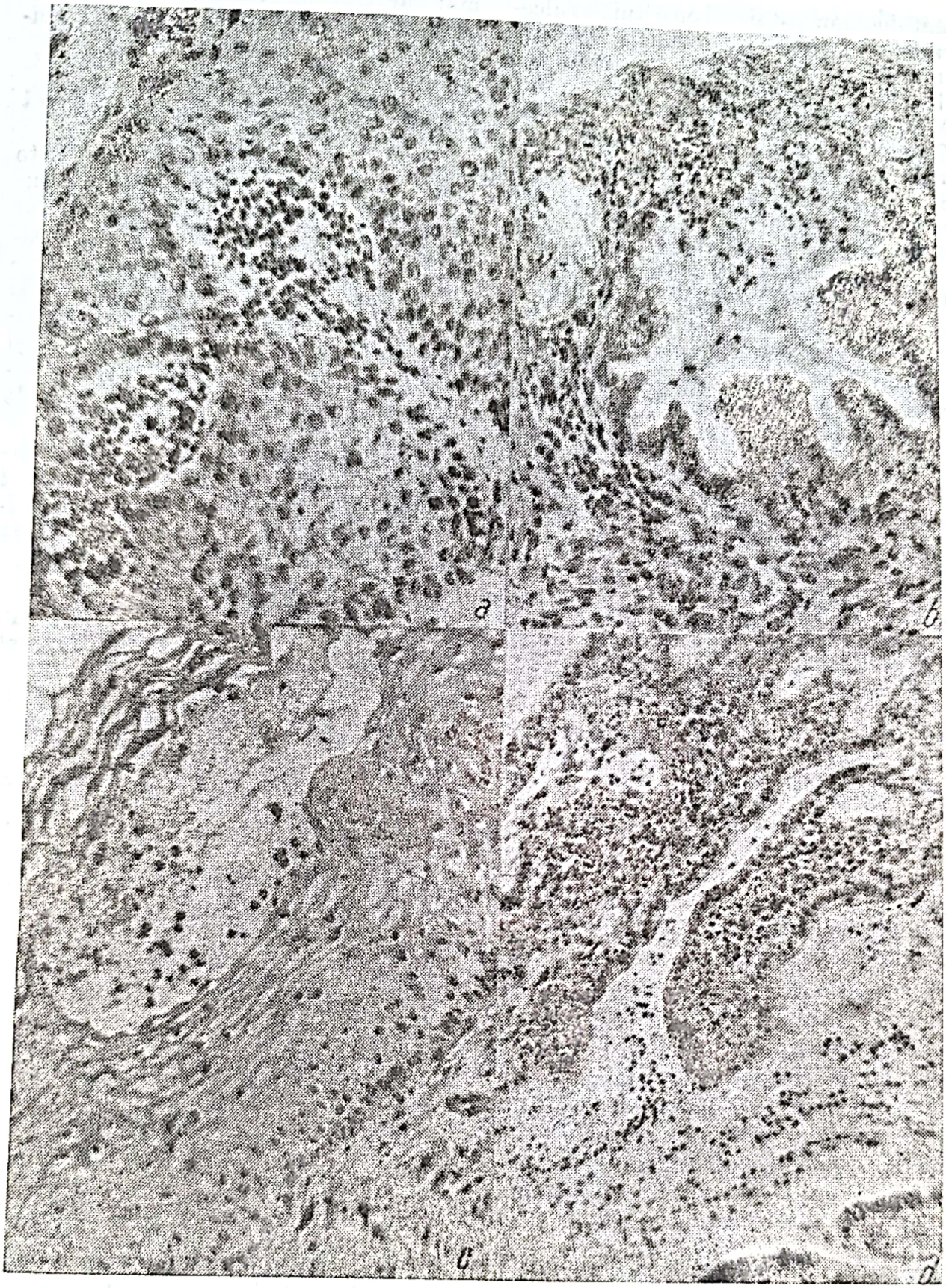

Fig. XV—14. — a) Cervicită cronică cu predominanţa infiltratului inflamator limfoplasmocitar la nivelul mucoasei exocervicale; b) endocervicită cronică ulcerativă; c) cervicită subacută cu vezicule intraepiteliale; d) endocervicită cronică acutizată.

Scanned with OKEN Scanner

Fig. XV—15. — Diferite aspecte de cervicită cronică ulcerativă:

a) cervicită cronică ulcerativă cu ectopie;

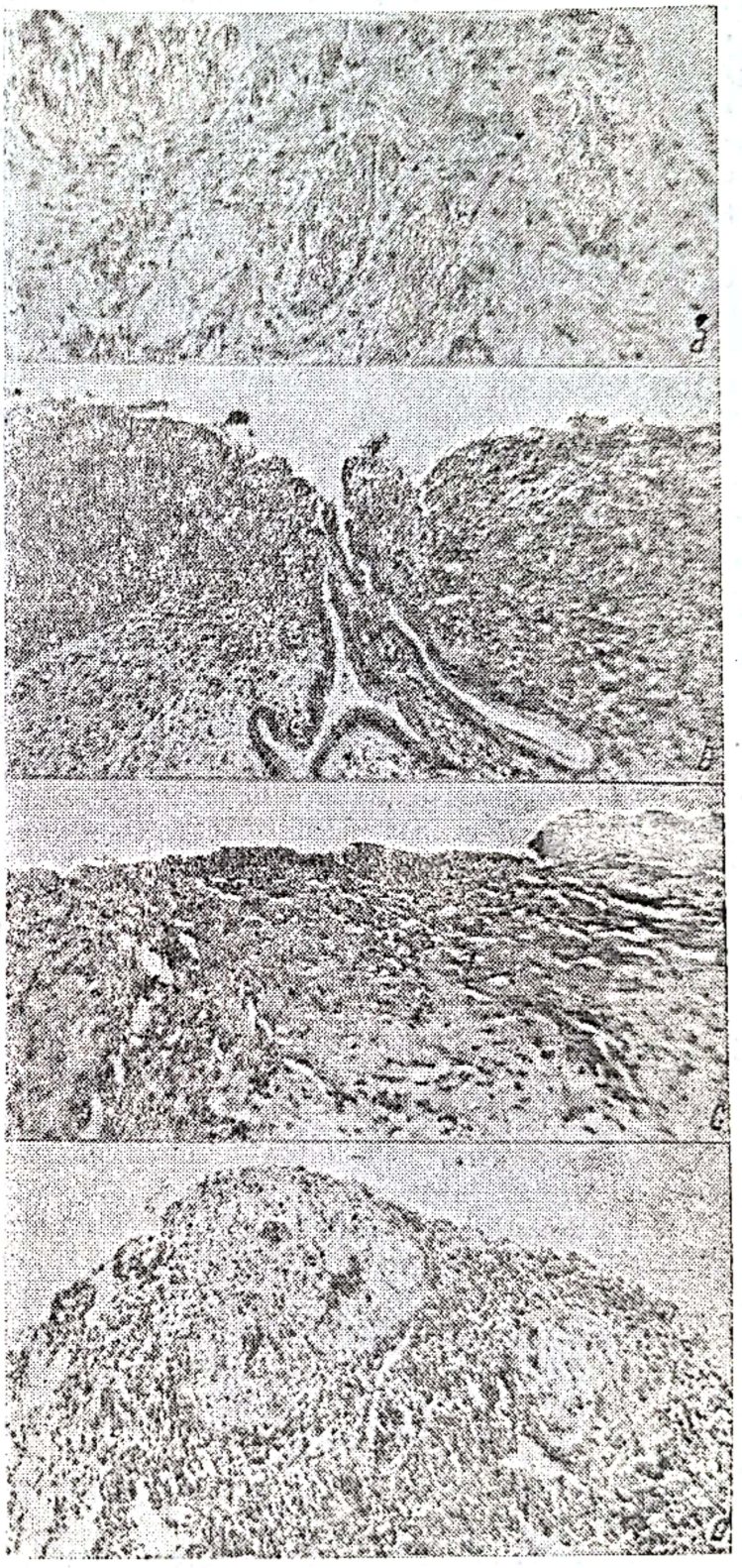

b) cervicită cronică ulcerativă;

c) cervicită cronică ulcerativă, cu atrofie şi scleroză;

d) tuberculoză cu foliculi gigantoepitelioizi.

Scanned with OKEN Scanner

pot apărea plăci mucoase, iar în faza terțiară, gome sifilitice.

Cervicita tuberculoasă este secundară celei salpingo-uterine sau se produce extrem de rar prin infecție directă. Macroscopic, tuberculoza colului uterin îmbracă următoarele forme:

— forma ulceroasă, cea mai frecventă, caracterizată printr-o ulcerație serpinginoasă cu un rebord în formă de crater, cu baza indurată și fundul granular, roșu-închis sau acoperit cu depozite albicioase de aspect cazeos;

— forma proliferativă, vegetantă sau papilară este dată de prezența a numeroase vegetații friabile cu zone hemoragice și necroze superficiale, de culoare roșie-cenușie, pediculate sau sesile, vegetații care pot fi confundate cu un cancer;

— forma miliară este rară;

— tipul interstițial determină hipertrofia colului, iar mucoasa exocervicală este integră. Leziunile se dezvoltă în grosimea peretelui muscular;

— forma endocervicală prezintă două aspecte mai deosebite: a) leziuni localizate la nivelul mucoasei care apare îngroșată; glandele endocervicale conțin în lumen mase de cazeum; b) leziuni ulcero-cavitare localizate pe fața internă a colului, cu sau fără proliferări hiperplazice polipoase.

Caracterele microscopice sînt similare cu cele ale tuberculozei uterine (fig. XV—15 *d*). Unele leziuni locale pseudotuberculoase sînt determinate de pătrunderea în mucoasă a diferiți corpi străini; cristalele medicamentoase realizează granuloame care eronat pot fi interpretate drept leziuni tuberculoase. Absența zonelor de cazeificare, ca și examenul cupelor histologice în lumină polarizată, facilitează diagnosticul.

Cervicita micotică este mai frecvent de tip moniliazic și mult mai rar actinomicotică. Cervicita moniliazică este favorizată de tratamentele cu antibiotice, dar poate apare independent de acestea. Morfologic, nu se găsesc leziuni specifice ci un proces inflamator de obicei redus ca intensitate și colonii de hife și conidii la nivelul leziunilor. În cervicita actinomicotică leziunile păstrează caracterul morfologic specific obișnuit.

Alte cervicite specifice extrem de rare, pot fi produse de protozoare (ca *Vorticela*, *Entamoeba hystolitică*, *Schistosoma*, *Haematobium*) sau de nematode.

EROZIUNEA CERVICALĂ

Leziunea clinică denumită eroziune cervicală este localizată în jurul orificiului extern al colului sau pe porțiunea vaginală și se prezintă ca leziune circulară sau ca mici pete de culoare roșiatică, bine delimitate, cu suprafața catifelată, netedă sau fin rugoasă. Prin transparența epiteliului de acoperire se pot observa uneori glande dilatate (chisturi Naboth). Testul Schiller este negativ.

Morfologic eroziunea cervicală corespunde mai multor tipuri de leziuni:

— unei leziuni ulcerative limitate a mucoasei porțiunii vaginale a cervixului *(erosio vera)* la nivelul căreia epiteliul este absent iar fundul ulcerației constituit din țesut de granulație;

— unei eversiuni a mucoasei endocervicale (fig. XV—16) a porțiunii vaginale a cervixului. Acest ultim tip de eroziune este denumit și ectropion sau pseudoeroziune, pentru că de fapt nu este o lipsă de substanță, ci o substituire pe zona respectivă a epiteliului pavimentos cu epiteliu cilindric endocervical. Ectropionul poate avea un caracter congenital sau dobîndit.

Ectropionul congenital este considerat ca o malformație a localizării joncțiunii scuamo-cilindrice. Acest tip de eroziune poate fi întîlnit și la nou-născuți și în primii ani de viață; în asemenea cazuri, leziunile cedează, de obicei, după vîrsta de 5 ani. Eroziunea congenitală corespunde unei arii limitate

Scanned with OKEN Scanner

Fig. XV—16. — Ectropion (*a*) cu dilataţii chistice (*b*).

de mucoasa acoperită de un epiteliu cilindric de tip endocervical, cu glande subiacente şi fără inflamaţie asociată. *Ectropionul dobîndit* este produs de inflamaţiile cervicale, tulburări hormonale şi procese alergice locale (Lazlo şi Gall). Asemenea eroziuni se pot produce şi în cursul sarcinii dar retrocedează după naştere.

Eroziunea dobîndită se caracterizează de asemenea prin prezenţa unei arii limitate, acoperită de epiteliu cilindric de endocol, dar care în plus prezintă constant un infiltrat inflamator cronic limfo-plasmocitar în stroma subiacentă. Se deosebeşte de eroziunea simplă, în care glandele sînt rare şi eroziunea adenomatoasă cu glande numeroase şi adesea dilatate chistic, formînd ouă Naboth (fig. XV—16 *b*).

În eroziunile cu inflamaţie accentuată suprafaţa poate fi uşor neregulată, papilară.

Vindecarea eroziunilor se face prin înlocuirea epiteliului cilindric cu epiteliu pavimentos. Aceasta se realizează fie prin proliferarea celulelor de rezervă ale epiteliului cilindric (fig. XV—17 *b*, *c*) şi diferenţierea lor în epiteliu pavimentos, fie prin proliferarea epiteliului pavimentos care alunecă pe suprafaţa acoperită de epiteliul cilindric (fig. XV—17 *a*).

Examenul electronomicroscopic cu baleiaj al zonei de transformare (*Umwandlungszone* a autorilor germani) relevă caracteristicile topografice şi morfologice ale unui epiteliu în curs de dezvoltare. În faza de debut se constată o

Scanned with OKEN Scanner

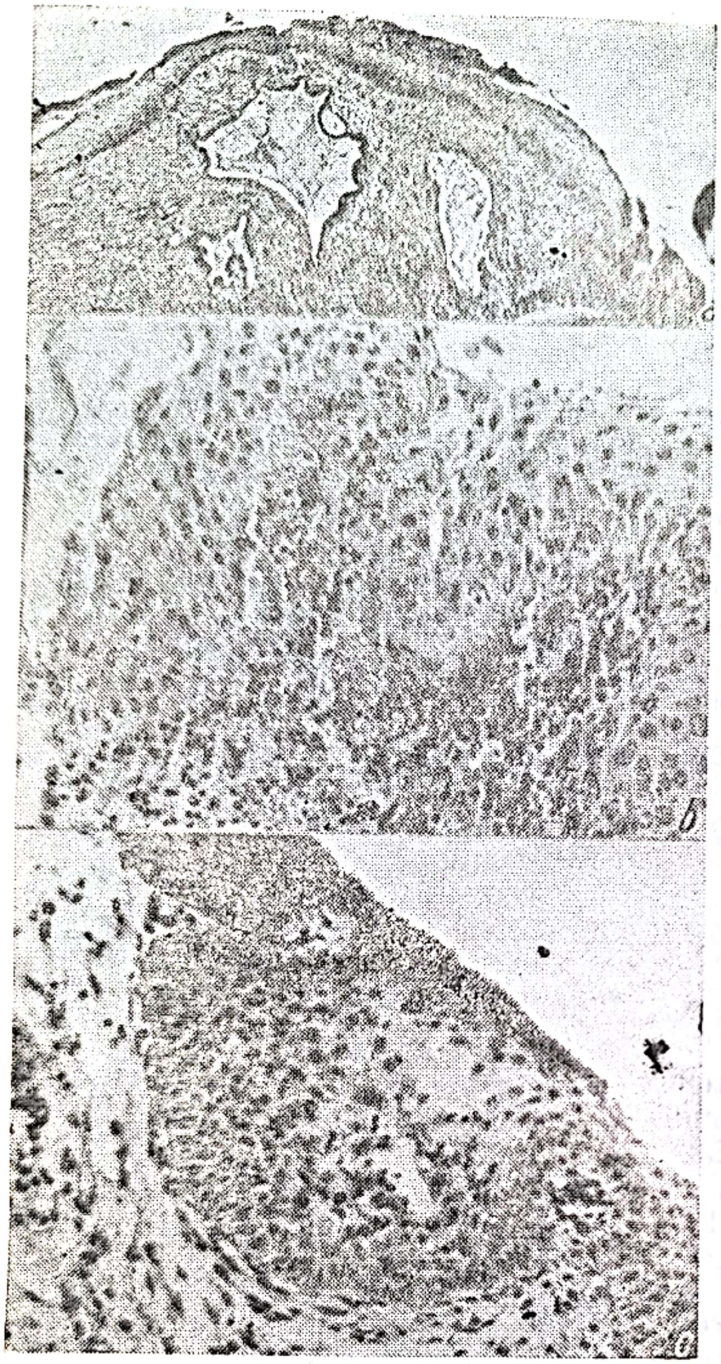

Fig. XV—17. — Ectropion
a) epidermizare prin alunecarea epiteliului pavimentos;
b, c) epidermizare prin metaplazie.

întrepătrundere de epitelii: benzi de epiteliu tînăr nediferențiat acoperă și încercuiește teritorii și insule de epiteliu glandular endocervical. Celulele imature au talie medie, membrană plasmatică neregulată iar suprafața prevăzută cu microvili; alăturat, celulele scuamoide deja mature au morfologie ultrastructurală similară cu celulele scuamoase ale exocervixului, apar turtite, de formă poligonală, cu rețea de microfalduri în suprafață și punți intercelulare. Celulele endocervicale sînt comparativ de volum mic, cu numeroase microvilozități în suprafață; ocazional s-au identificat celule ciliate. În alte zone, cuiburi de epiteliu scuamos matur, intricate cu epiteliu imatur, pătrund în lumenul glandelor

Scanned with OKEN Scanner

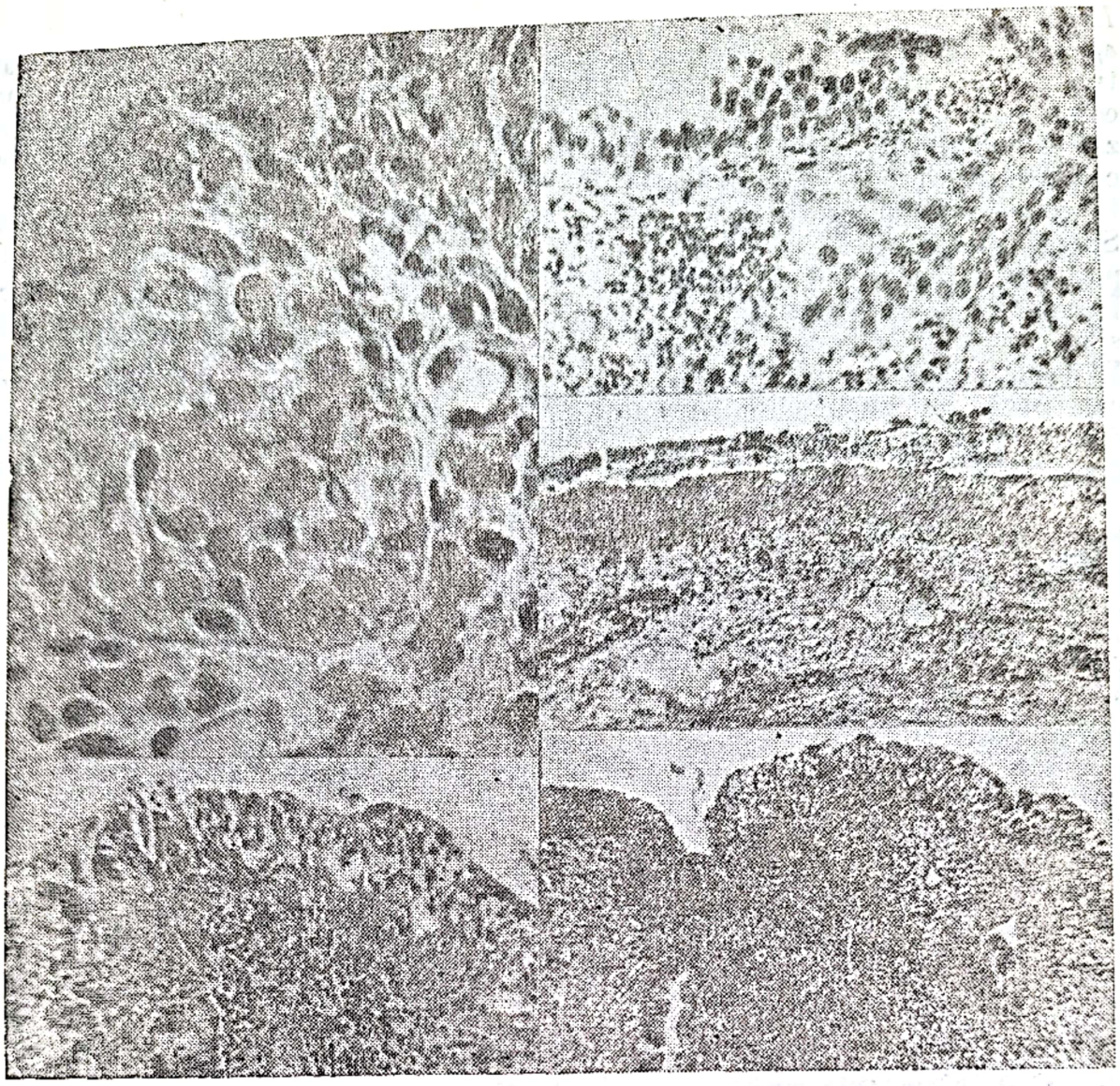

Fig. XV—18. — Hiperplazia celulelor de rezervă cu menținerea în suprafață, pe alocuri, a celulelor glandulare endocervicale și realizarea de epitelii epidermoide cu diferențiere variabilă.

endocervicale înlocuind epiteliul glandular preexistent. În stadiul final, epiteliul zonei de transformare nu se mai deosebește de epiteliul scuamos normal al exocolului. În cursul acestor procese de regenerare epitelială, îndeosebi în varianta metaplazică, perturbările survenite în diferențierea, maturarea și proliferarea celulară pot genera procese displazice incriminate în geneza cancerului de col uterin (Zaharia, Cristea și Nicolescu).

MODIFICĂRILE DE TIP TUMORAL

Sub denumirea de modificări de tip tumoral în clasificația OMS sînt grupate următoarele procese:

Hiperplazia celulelor epiteliale bazale endocervicale se întîlnește mai ales după tratamente hormonale, în sarcină și în inflamațiile cronice. În asemenea cazuri se găsesc mai multe straturi de celule bazale sau de rezervă, slab diferențiate, iar la suprafață persistă epiteliul cilindric endocervical (fig. XV—18).

Scanned with OKEN Scanner

Hiperplazia simplă a celulelor bazale din epiteliul pavimentos este o leziune relativ banală, produsă îndeosebi de procesele inflamatorii cronice. Stratul bazal este îngroşat, datorită hiperplaziei celulare şi ajunge să constituie pînă la o treime din grosimea epiteliului. Supraiacent, epiteliul este diferenţiat pavimentos şi nu se găsesc atipii. În general, această leziune este reversibilă.

Hiperplazia adenomatoasă endocervicală poate apărea în cursul sarcinii şi după administrare de progesteron. Glandele sînt în număr mărit, de dimensiuni inegale şi cu aspect adesea fenestrat, cu excrescenţe papilifere intralumenale. Elemente de benignitate: izomorfismul celular şi mitozele tipice. Leziunea cedează după naştere.

Endometrioza cervicală se prezintă sub forma de micronoduli constituiţi din glande de tip endometrial, înconjurate de corion citogen (fig. XV—19). Focarele de endometrioză sînt rareori localizate sub mucoasă; de obicei se găsesc în straturile profunde ale colului uterin. Asocierea cu adenomioza este frecventă. Suprapunerea de procese

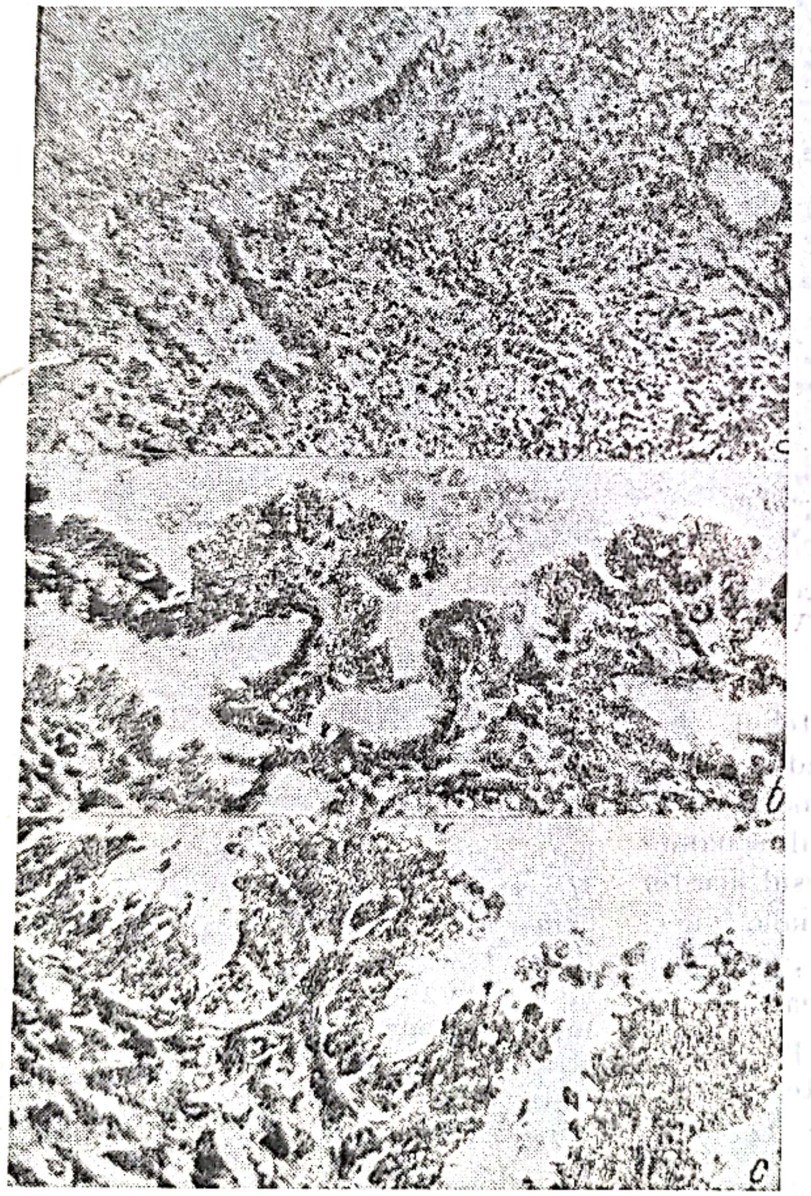

Fig. XV—19. — Endometrioză cervicală
a) aspect de ansamblu; *b)*, *c)* detaliu privind structura glandelor.

Scanned with OKEN Scanner

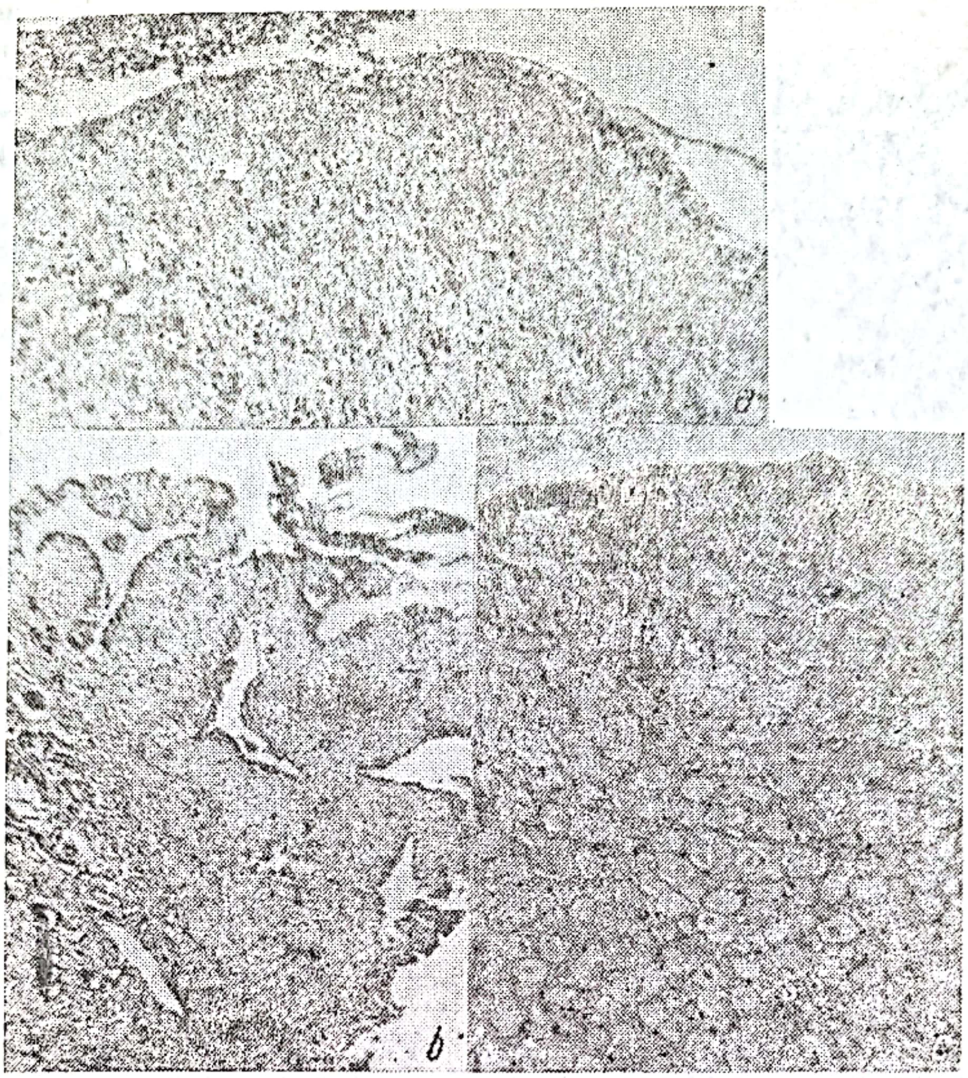

Fig. XV—20. — Deciduoză a colului uterin
a) forma ulcerată; *b)* forma pseudotumorală; *c)* zonă de deciduoză, acoperită de epiteliu exocervical.

inflamatorii este obișnuită și creează dificultăți de diagnostic.

Deciduoza colului uterin constă în formarea de plaje de celule deciduale (fig. XV—20), în mucoasa și stroma conjunctivă a colului în timpul sarcinii. Se distinge o formă superficială, o formă cu glande numeroase și o formă pseudotumorală. Zona de deciduoză este adesea ulcerată.

Microscopic, aspectul este tipic prin prezența de celule deciduale mari, poliedrice și rotunde, cu citoplasmă abundentă și palid colorată, dispuse în plaje izolate sau compacte. Epiteliul de acoperire este cilindric sau pavimentos. Leziunea regresează după naștere.

În același grup de modificări patologice sînt încadrate după clasificarea OMS și: polipul cervical, condiloamele acuminate și hiperplazia de canale mezonefros.

Metaplazia pavimentoasă endocervicală (epidermizarea endocervicală) constă în înlocuirea epiteliului cilindric al mucoasei endocervicale printr-un epiteliu de tip pavimentos (fig. XV—21). Modificarea patologică este produsă de inflamațiile cronice și de tulburările hormonale. Poate apare și în cursul sarcinii. Experimental a fost realizată prin administrarea de estrogeni. Leziunea debutează prin proliferarea celulelor de rezervă care devin apoi mai mari, cu citoplasmă eozinofilă,

Scanned with OKEN Scanner

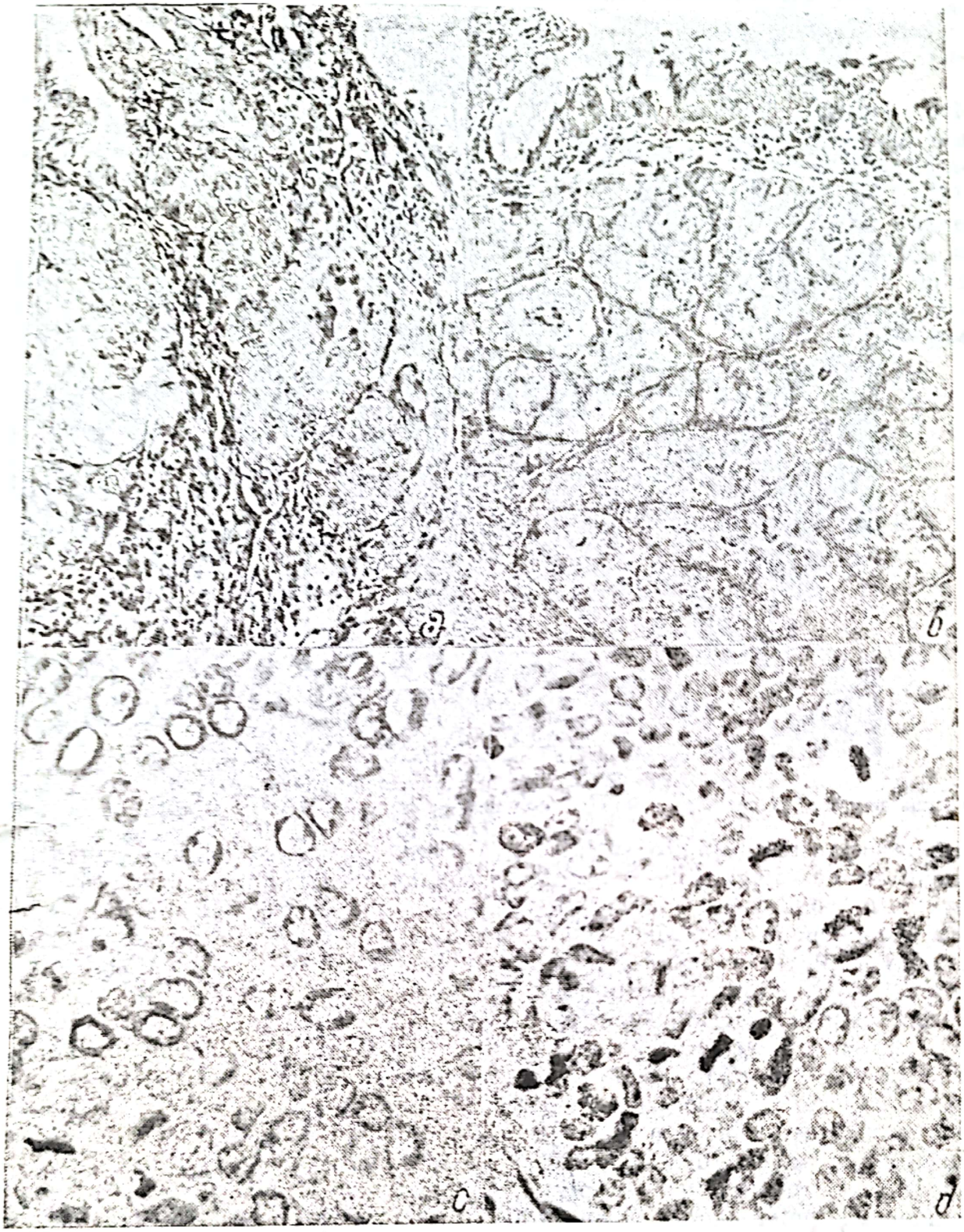

Fig. XV—21. — Metaplazie pavimentoasă

a, b) aspecte de ansamblu în care se observă metaplazia în suprafață și intraglandulară; *c)* detaliu celular de metaplazie; *d)* insulă neoplazică la nivelul unei glande cervicale, demonstrînd elementele de diagnostic diferențial cu zona de metaplazie: atipii celulare, mitoze atipice.

Scanned with OKEN Scanner

omogenă şi se diferenţiază într-un epiteliu de tip pavimentos matur, în cuprinsul căruia pot fi prezente şi grupuri de celule parabazale (L. Koss). La suprafaţa epiteliului pavimentos pot persista celule cilindrice sau acestea degenerează şi dispar, astfel încît mucoasa este acoperită numai de epiteliul pavimentos, pe zone de întindere variabilă, şi în glandele subiacente, înlocuind parţial sau total epiteliul glandular şi simulînd un proces carcinomatos. Lipsa atipiei celulare şi a mitozelor atipice, continuitatea epiteliului pavimentos de suprafaţă cu cel glandular, absenţa invaziei stromei şi persistenţa membranelor bazale integre, pledează pentru diagnosticul de metaplazie intraglandulară.

Frecvent, în stroma proceselor de metaplazie pavimentoasă pot exista infiltrate inflamatorii cronice.

Leucoplazia exocervicală este produsă de inflamaţii, traumatisme etc. În forma obişnuită, epiteliul este îngroşat cu un strat superficial format din celule cheratinizate anucleate. Între acestea şi celulele pavimentoase subiacente nucleate există toate formele celulare de trecere. În formele severe zona de leucoplazie este constituită în cea mai mare parte din celule de tip bazal, iar la suprafaţă dintr-un strat de celule paracheratozice. Polaritatea celulară este păstrată dar celulele sînt în general de dimensiuni mărite, cu citoplasmă bazofilă şi nuclei voluminoşi, cu anizocarie şi tahicromazie. Nucleolii sînt de dimensiuni normale. Mitozele sînt frecvente şi tipice. Leucoplazia poate însoţi şi alte leziuni epiteliale, în special de tip hiperplazic şi displazic; uneori maschează leziuni carcinomatoase subiacente.

Modificările epiteliale din cursul sarcinii se pot prezenta sub multiple forme, care variază de la hiperplazie bazală pînă la hiperplazii intense sau chiar carcinom *in situ*. Evoluţia acestor leziuni este de obicei benignă şi ele regresează după naştere. În cazurile în care leziunile persistă se impun controlul periodic şi completarea examenelor clinice şi de laborator.

Displazia este definită în Clasificaţia Internaţională histologică a tumorilor de col uterin (OMS, 1976) ca: „leziune în care o parte din grosimea epiteliului este înlocuită de celule care prezintă un variat grad de atipie".

Aceste anomalii celulare desemnate ca displazie apar atît în epiteliul pavimentos al exocolului, cît şi în epiteliul metaplaziat al endocolului; ele pot fi observate şi în epiteliul glandelor cervicale. Displazia apare ca o leziune solitară sau însoţeşte carcinomul *in situ* şi carcinomul invaziv al colului uterin.

Se deosebesc diferite grade de displazie: simplă, moderată şi severă în funcţie de intensitatea hiperplaziei şi a modificării arhitecturii epiteliale, frecvenţa şi intensitatea atipiilor celulare şi a mitozelor. În recenta clasificare OMS diferitele forme de displazii sînt caracterizate în felul următor:

a) *Displazia simplă* (fig. XV—22) se caracterizează prin pierderea parţială a stratificării regulate a epiteliului (datorită îndeosebi hiperplaziei celulelor bazale) şi a polarităţii celulare. Atipiile celulare interesează îndeosebi nucleii care sînt măriţi, adesea neregulaţi şi cu hipercromazie. Mitozele sînt prezente în treimea inferioară (profundă) a epiteliului, unde pot fi frecvente; mitozele sînt, în general, tipice şi numai rareori anormale. Citoplasma celulară este bine conservată şi cheratinizarea unei singure celule sau a epiteliului de suprafaţă este obişnuită.

b) *Displazia moderată* se situează prin gradul anomaliilor epiteliale şi al atipiilor celulare între displazia simplă şi cea severă (fig. XV—23).

Scanned with OKEN Scanner

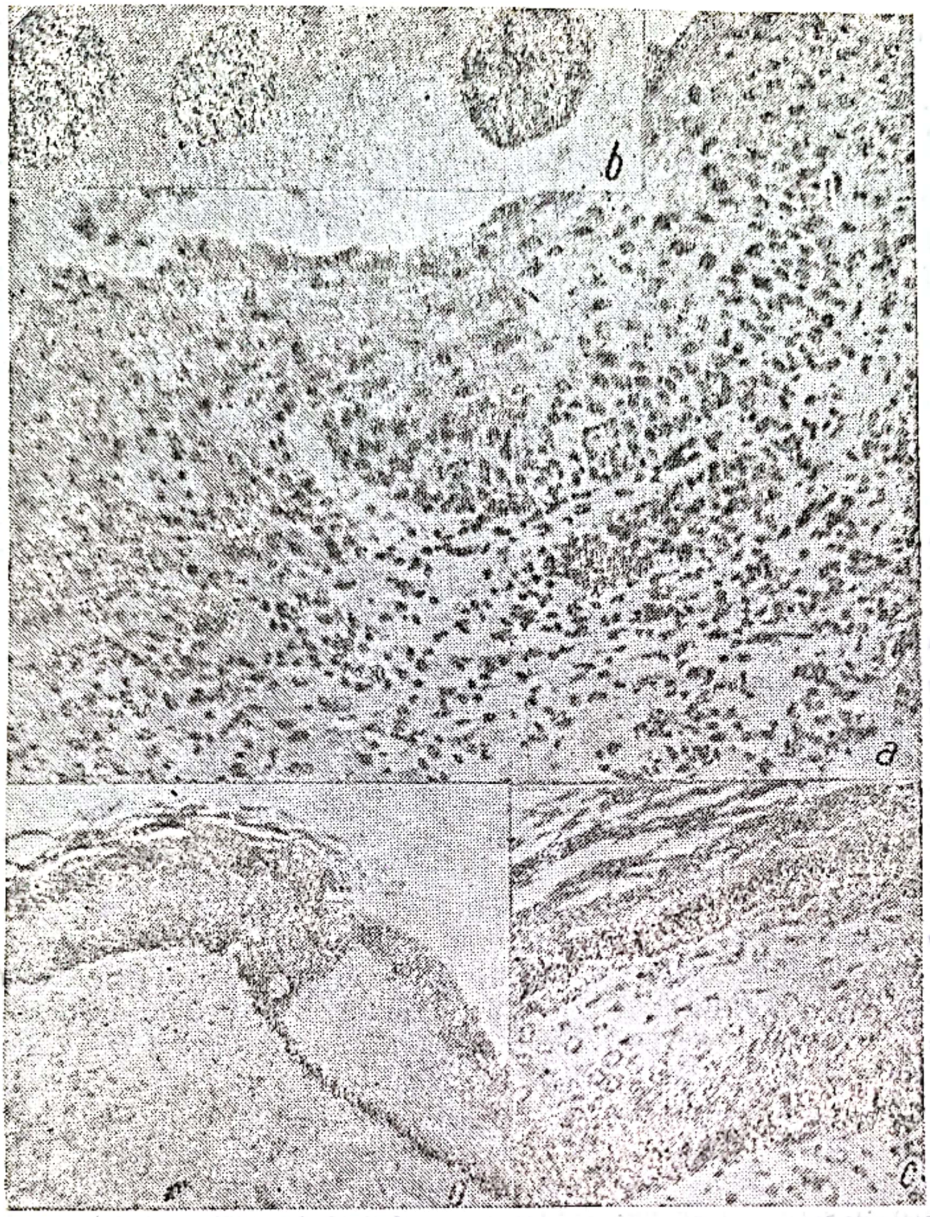

Fig. XV—22. — a, b) Displazie simplă, realizînd colposcopic imaginea de mozaic; citologic: frotiu CIII cu discarioze pe celule diferențiate; *c, d)* displazie simplă, sub forma leucoplaziei, cu zonă de trecere bruscă între epiteliul normal și cel leucoplazic.

c) *Displazia severă* (fig. XV — 24, XV—25, XV—26, XV—27) are un grad de atipie foarte pronunțat. Pierderea stratificării și a polarității celulare este accentuată, maturitatea celulară (diferențierea) fiind evidentă numai la suprafața epiteliului unde apare un strat superficial de celule aplatizate pavimentoase. În rest, epiteliul este constituit, în cea mai mare parte, din celule de tip bazal sau din celule malpighiene mici. Celulele hiperplaziate sînt dispuse compact, dens. Atipiile celulare interesează citoplasma care adesea devine bazofilă, dar mai ales nucleii care sînt măriți și prezintă anomalii de formă și colorabilitate. Asemenea anomalii se găsesc pînă în stratul superficial al epiteliului. Mitozele sînt frecvente și pot fi prezente chiar în straturile superficiale. Diferențierea de carcinomul *in situ* este adesea dificilă și se bazează, îndeosebi, pe absența modificărilor nucleolare și a mitozelor atipice.

Evoluția displaziilor este, de asemenea, foarte diferită. În timp ce displaziile simple și moderate cedează în ma-

Scanned with OKEN Scanner

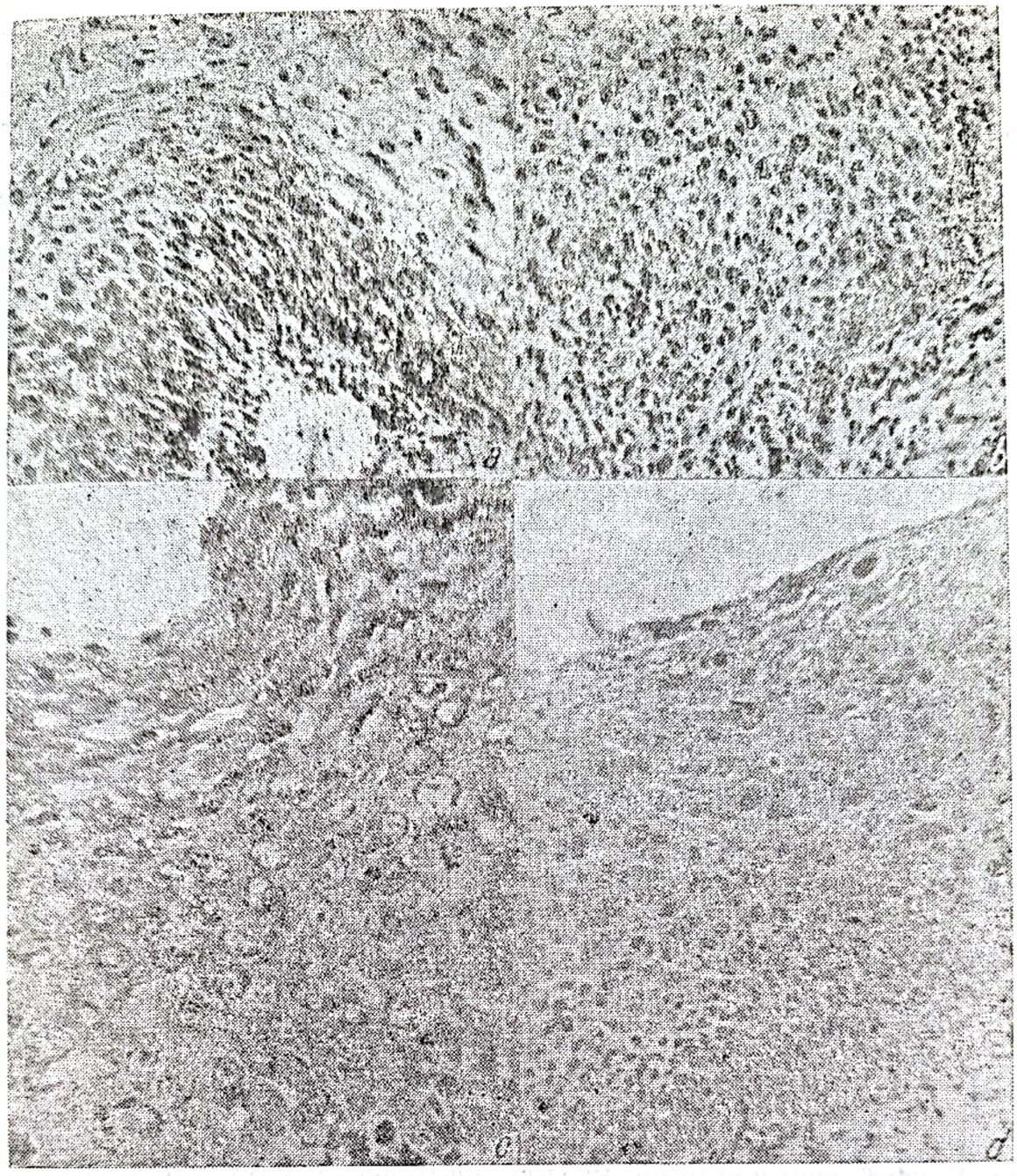

Fig. XV—23. — Displazie moderată

a) Zona de trecere de la epiteliul normal la epiteliul displazic; *b, c, d)* particularitățile celulare caracteristice displaziilor moderate.

rea majoritate a cazurilor la tratament, displaziile severe sînt adesea rebele și prezintă o condiție favorizantă pentru dezvoltarea cancerului de col uterin. În plus, cercetările electronomicroscopice, histochimice și citogenetice au pus în evidență asemănarea dintre modificările celulare din displaziile severe și cele din carcinomul *in situ*. Cele două leziuni ar reprezenta stadii diferite de evoluție ale unuia și aceluiași proces patologic.

În citologia exfoliativă displaziile se manifestă prin prezența de discarioze. Acestea rezultă din discordanța între maturarea citoplasmei și aceea a nucle-

Scanned with OKEN Scanner

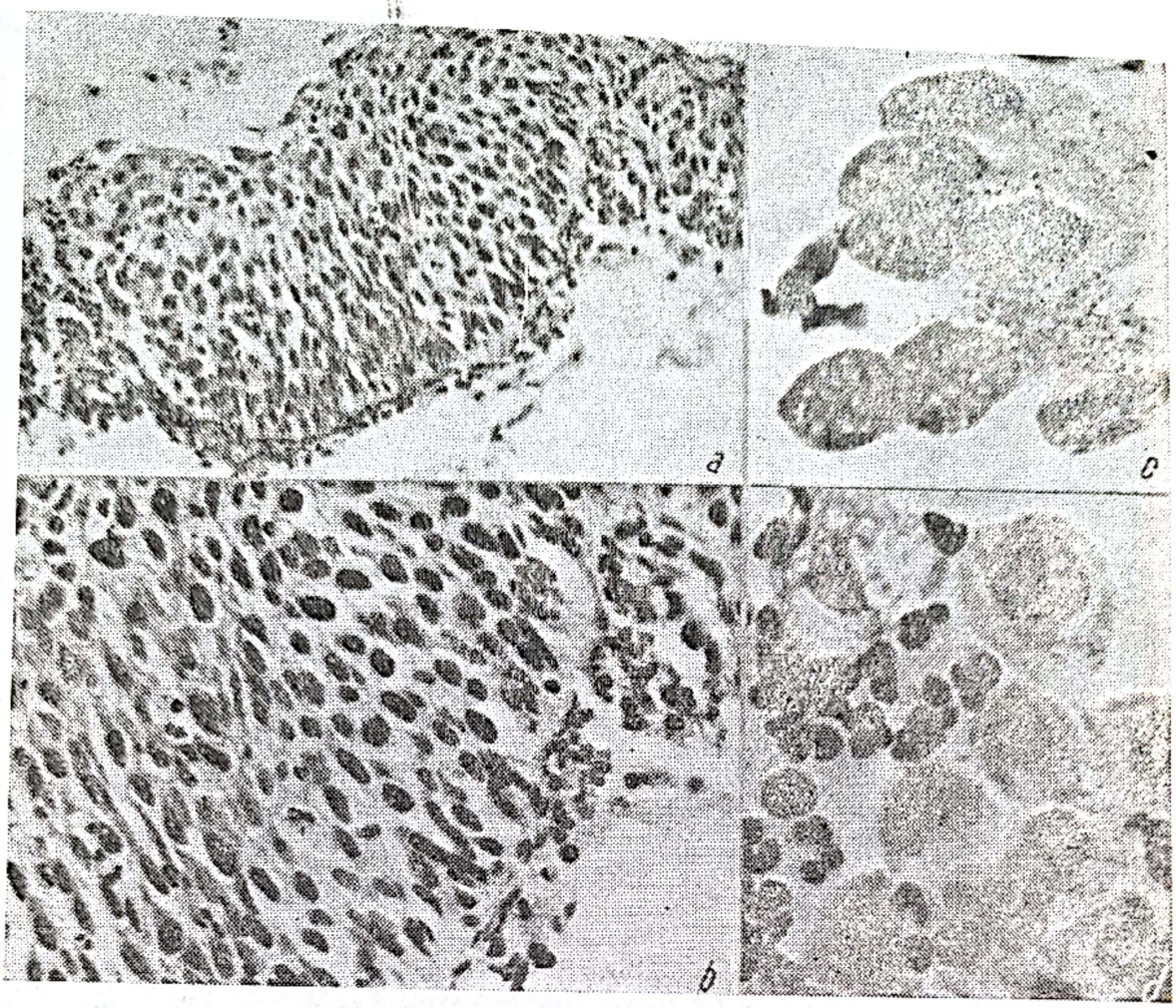

Fig. XV—24. — Displazie severă
a) ansamblu — proliferare sub forma de blocuri epiteliale, realizînd colposcopic aspectul de mozaic; *b)* detaliu histologic şi celular; *c, d)* aspecte de citologie exfoliativă vaginală (frotiu CIII).

ului celular. După intensitate, discariozele pot fi reduse sau intense. În ultimul grup sînt incluse cele în care există modificări nucleare multiple, de mărime, formă, cromazie şi dispoziţie cromatiniană, dar fără a se ajunge la atipia propriu-zisă.

Celulele discariotice pot fi de tip bazal, parabazal intermediar sau superficial, în funcţie de stratul epitelial din care provin. Discariozele superficiale şi intermediare reflectă o displazie simplă, în timp ce discariozele parabazale reflectă displazii intense sau chiar leziuni neoplazice.

În diagnosticul citologic, frotiurile cu discarioze sînt încadrate în grupa a III-a Papanicolau, cu menţiunea că bolnavele trebuie supravegheate, examenul citologic repetat şi, eventual, completat cu investigaţia histopatologică, dacă modificările celulare persistă.

TUMORILE CERVICALE BENIGNE

TUMORI EPITELIALE

Polipul cervical este întîlnit îndeosebi între 40 şi 50 de ani, dar limitele de vîrstă sînt foarte largi; prepubertar se întîlneşte numai foarte rar.

Polipul cervical este produs de inflamaţii cronice, hiperplazii adenoma-

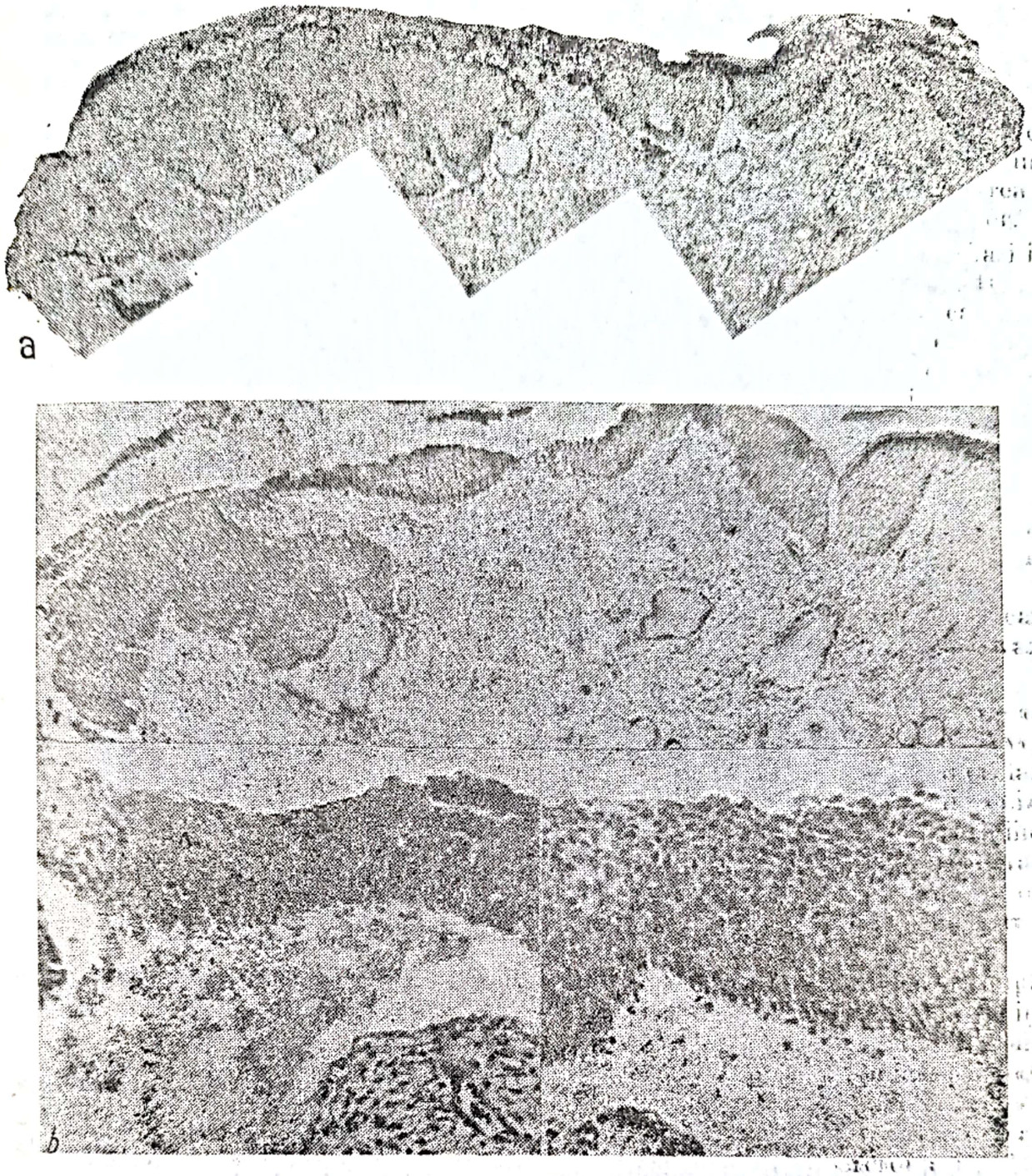

Fig. XV—25. — Displazie severă
a) aspect de ansamblu, cu afectarea epiteliului de acoperire și glandular; *b)* detaliu histologic și celular.

toase cervicale, disfuncții hormonale. Macroscopic se prezintă ca o formațiune pediculată sau sesilă, unică (în 90% din cazuri) sau multiplă, cu baza de implantare localizată cel mai frecvent endocervical și, mai rar, în regiunea ostiului sau exocervixului. Dimensiunile sale variază de la cîțiva milimetri la cîțiva centimetri. Are o culoare roșietică, suprafața netedă sau ușor neregulată, cu mamelonări (glande chistice), consistență variabilă și adesea prezintă ulcerații.

Scanned with OKEN Scanner

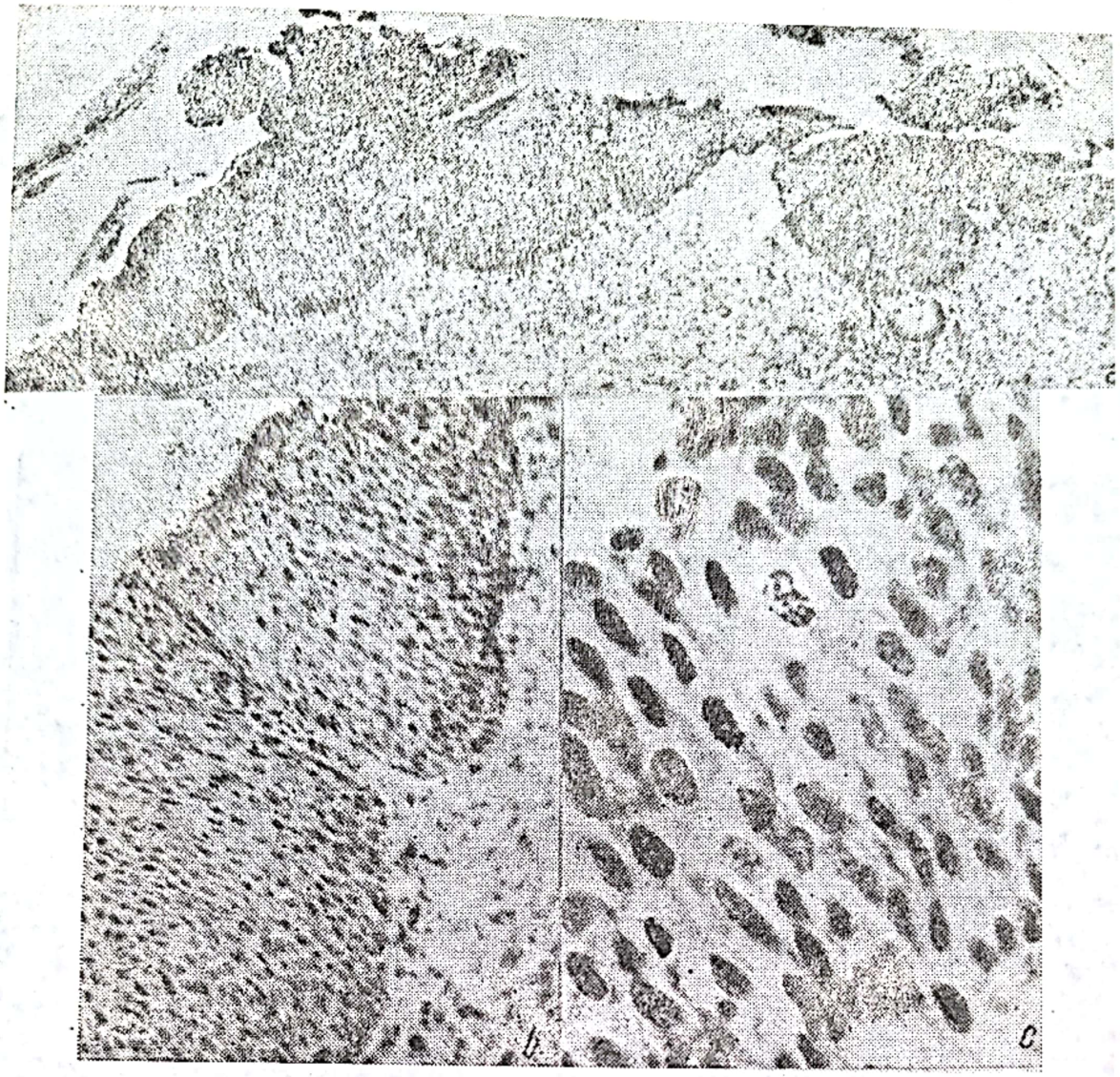

Fig. XV—26. — Displazie severă realizînd colposcopic pe suprafaţa exocolului aspectul de mozaic (*a*); detaliu histologic (*b*) şi celular (*c*).

Microscopic, polipul cervical este constituit, în general, dintr-o stromă conjunctivă bine vascularizată, cu infiltrat inflamator limfo-plasmocitar variabil de bogat şi este acoperit de un epiteliu cilindric, cu zone de metaplazie pavimentoasă în aproximativ 14% din cazuri. În acest *polip de tip fibromatos*, glandele sînt foarte rare.

Polipul adenomatos prezintă, în plus, un mare număr de glande de tip endocervical răspîndite în stroma conjunctivă. Unele glande pot fi dilatate chistic.

În polipii adenomatoşi, metaplazia pavimentoasă poate interesa nu numai epiteliul de acoperire, ci şi glandele superficiale, simulînd un proces neoplazic. Continuitatea epiteliului pavimentos metaplazic de acoperire cu cel intraglandular, prezenţa unui epiteliu cilindric unistratificat la suprafaţa epiteliului pavimentos intraglandular, lipsa atipiilor celulare, prezenţa membranei bazale integre, permit stabilirea caracterului de benignitate al leziunilor.

Scanned with OKEN Scanner

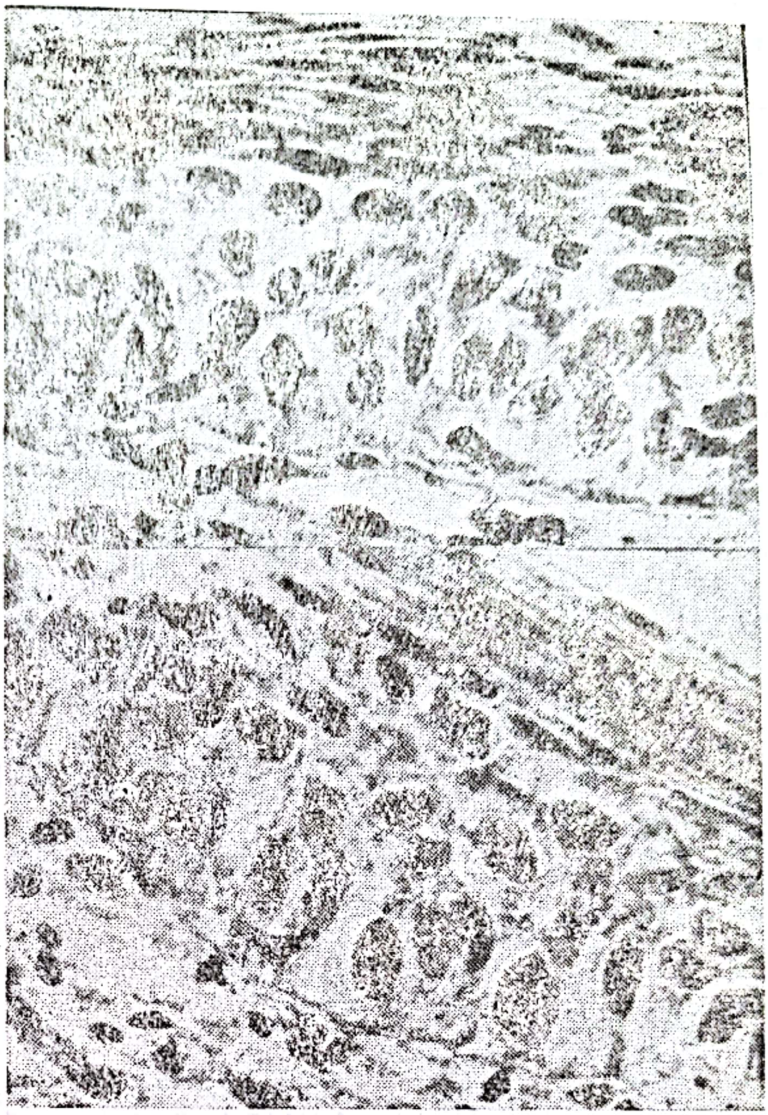

Fig. XV—27. — Displazie severă, colposcopic sub forma de leucoplazie; histopatologic, diferenţiere cu paracheratoză în suprafaţă.

Formaţiuni asemănătoare polipului cervical pot fi constituite şi în cursul deciduozei cervicale şi fibroleiomiomului cervical. Se menţionează şi posibilitatea malignizării polipului cervical cu formarea de carcinoame epidermoide sau adenocarcinoame. Asemenea malignizări secundare trebuie diferenţiate de procesele neoplazice maligne primitive cu aspecte macroscopice de polip.

Papilomul cervical (fig. XV—28) apare ca o leziune unică sau multiplă a colului, asociată uneori şi cu leziuni similare vulvare şi vaginale. Macroscopic, papilomul cervical este localizat în zona orificiului extern sau pe porţiunea vaginală a colului şi se prezintă ca o formaţiune proeminentă, papilară, cu diametre variind de la cîţiva milimetri pînă în jur de 2 cm. Microscopic, leziunile se prezintă sub forma de papiloame cu sau fără hipercheratoză. Inflamaţia stromei este accentuată şi constantă în codiloame, inconstantă în forma de papilom solitar. Leziuni asemănătoare pot apare şi în cursul sarcinii dar regresează după naştere.

Green şi Peckham au descris o *papilomatoză cervicală difuză* care interesa exo- şi endocolul şi era extinsă şi la mucoasa uterină.

Papilomul cervical poate prezenta modificări de tip displazic şi de tipul carcinomului *in situ*.

Scanned with OKEN Scanner

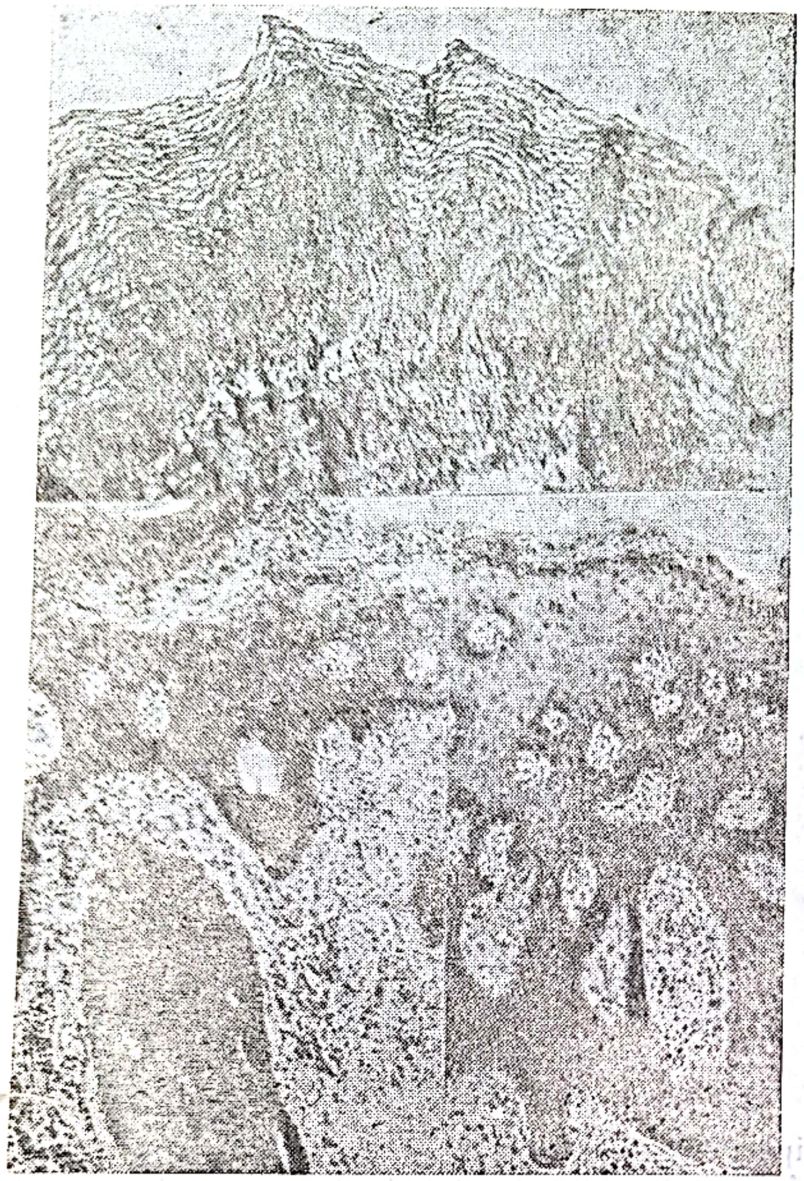

Fig. XV—28. — Papilom cervical cu hiperacantoză.

Papiloamele cervicale trebuie diferențiate de carcinomul cervical cu aspect de papilom solitar, așa cum a fost semnalat recent de Qizilbach și Koss. **Adenomul endocervical** este de fapt o hiperplazie adenomatoasă care apare în perioada postpartum sau fără legătură cu sarcina. Glandele sînt hiperplaziate, dispuse în grupuri, tubulare sau rotunde și adesea chistice. Unele adenoame cervicale, cu caracter papilifer, celule clare și stromă laxă edematoasă se formează din resturile canalelor Gartner (adenoame mezonefrice). Se descrie și un papilom mezonefric la copil.

Se consideră că din adenomul endocervical s-ar putea dezvolta adenocarcinoame.

TUMORI NEEPITELIALE

Leiomiomul cervical este mult mai rar decît cel uterin. Se dezvoltă ca tumoare unică care devine adesea sesilă sau pediculată în localizarea submucoasă și subseroasă. Astfel, leiomiomul cervical submucos se prezintă adesea ca o formațiune polipoidă, proeminentă

Scanned with OKEN Scanner

endocervical şi care ajunge să prolabeze în vagin. Leiomiomul subseros produce compresiune asupra organelor învecinate.

La nivelul colului uterin s-au mai descris *leziuni nevice* precum şi alte tumori benigne ca: hemangiomul, limfangiomul, neurofibromul cervical.

Tumoarea adenomatoidă de origine probabil mezodermală este foarte rară la nivelul colului uterin. Se prezintă ca o formaţiune nodulară sau leziune difuză, cu celule plate sau cuboidale, PAS-negative.

TUMORILE CERVICALE MALIGNE

CARCINOMUL IN SITU AL COLULUI UTERIN

Carcinomul *in situ* al colului uterin (carcinomul intraepitelial, carcinomul preinvaziv), descris încă la începutul secolului de o pleiadă de patologişti ca leziune asociată carcinoamelor invadante, a fost precizat şi definit ca noţiune histologică independentă, în special, în lucrările lui Schiller şi Hinselmann (1920—1924). Carcinomul *in situ* este asimilat cu stadiul „0" în clasificarea stadială a cancerului de col.

Histogeneză. Carcinomul *in situ* se dezvoltă din celulele de rezervă ale epiteliului cilindric sau pavimentos (Reagan şi Hicks, Johnson şi colab.). Leziunile displazice severe constituie principala condiţie favorizantă pentru dezvoltarea carcinomului *in situ*. După Stern şi Neely, carcinomul *in situ* apare la 64 din 1 000 de femei cu displazii, pe an, şi numai la 0,04 din 1 000 de femei fără displazii. Există totodată posibilitatea apariţiei sale şi în absenţa unor leziuni premergătoare de tip displazic. Vîrsta medie de apariţie este între 35 şi 40 de ani, însă cu limite foarte largi, care variază de la 20 la 80 de ani.

Localizare. Carcinomul *in situ* apare la nivelul joncţiunii scuamo-cilindrice, periorificial, în *portio vaginalis*, eventual pe fondul unei ectopii şi în canalul cervical. Dimensiunile sale sînt reduse, variind de la cîţiva milimetri pînă la 1 cm diametru, cu tendinţă la extensiune către endocervix sau către porţiunea vaginală. În localizarea joncţională şi periorificială leziunea ocupă uneori tot conturul cervical joncţional sau orificial. Leziunea este de obicei unică, dar în localizarea exocervicală se pot dezvolta şi leziuni multiple.

Carcinomul in situ este o noţiune histologică şi nu are un anume corespondent macroscopic. Testul Schiller este pozitiv (zona carcinomului *in situ* se modifică la badijonarea cu soluţie iodo-iodurată).

Microscopic, definiţia adoptată în 1967 de grupul de experţi OMS este deosebit de edificatoare: „Carcinomul *in situ* poate fi definit ca o leziune avînd caracterele histologice şi citologice de carcinom, dar limitată la epiteliul de suprafaţă al exocolului şi/sau al endocolului".

Carcinomul *in situ* apare astfel ca un proces malign intraepitelial fără aspecte histologice de invazie neoplazică. Zona de carcinom *in situ* poate fi net demarcată de epiteliul din jur sau să se continue printr-o zonă de tranziţie, adesea cu caractere displazice. Prin metodele histologice curente membrana bazală apare intactă.

Se deosebesc forme nediferenţiate şi cu diferenţiere celulară.

În *forma nediferenţiată* (fig. XV—29, XV—30), la nivelul leziunii stratificarea epitelială este complet absentă, iar epiteliul este îngroşat, fiind constituit, în tot cuprinsul său pînă la suprafaţă, de celule nediferenţiate dispuse neordonat, fără respectarea polarităţii celulare normale. Totodată, celulele prezintă importante atipii, precum: pleiomorfism celular, raport n/c

Scanned with OKEN Scanner

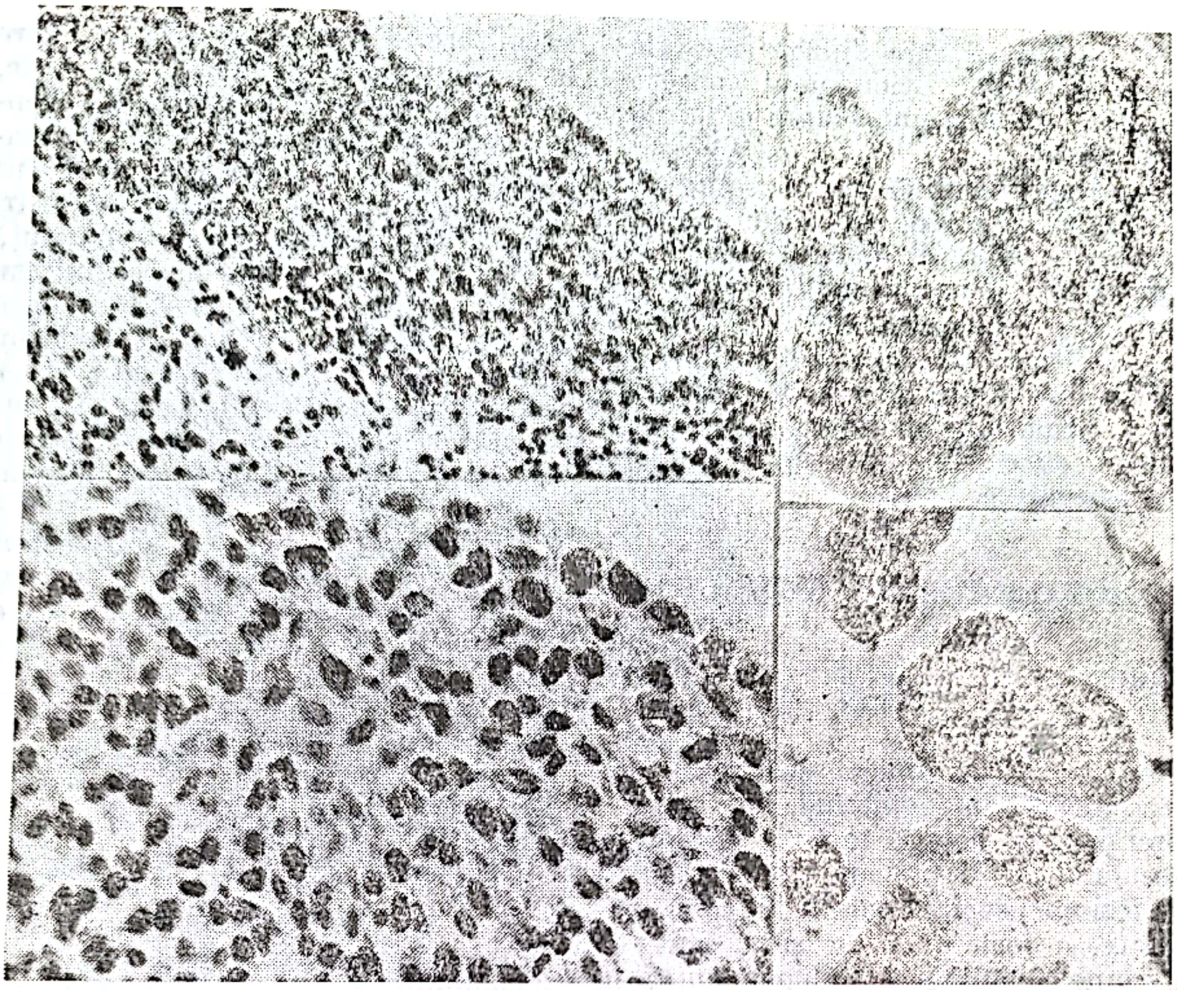

Fig. XV—29 — Carcinom intraepitelial nediferențiat și aspecte de citologie exfoliativă (frotiuri CV).

crescut, bazofilie citoplasmatică, nuclei voluminoși, hipercromie, cu anizocarie și monstruozități, dispoziție neregulată a cromatinei și condensări cromatiniene în contact cu membrana nucleară. Nucleolii sînt multipli, cu forme și mărimi variabile. Mitozele sînt frecvente, atipice și prezente în toată grosimea epiteliului, pînă la suprafață. Membrana bazală este evidentă și continuă.

În cazurile în care procesul carcinomatos cuprinde și glandele cervicale (fig. XV—31), epiteliul atipic înlocuiește epiteliul cilindric glandular, continuîndu-se cu leziunea din suprafața mucoasei.

Carcinomul in situ diferențiat apare pe exocol, iar gradul de diferențiere este variabil și totdeauna de tip pavimentos (fig. XV—32, XV—33).

În general, diferențierea este incompletă și interesează un număr redus de celule superficiale care continuă însă să prezinte discordanță de maturare între nucleu și citoplasmă. Celelalte actipii histologice și citologice se mențin. Există cazuri de carcinom *in situ* cu diferențiere și mai pronunțată. Leziunea este constituită în cea mai mare parte din celule mici de tip intermediar, dar cu toate atipiile menționate, inclusiv cu prezența de mitoze atipice, pînă în straturile superficiale. În su-

Scanned with OKEN Scanner

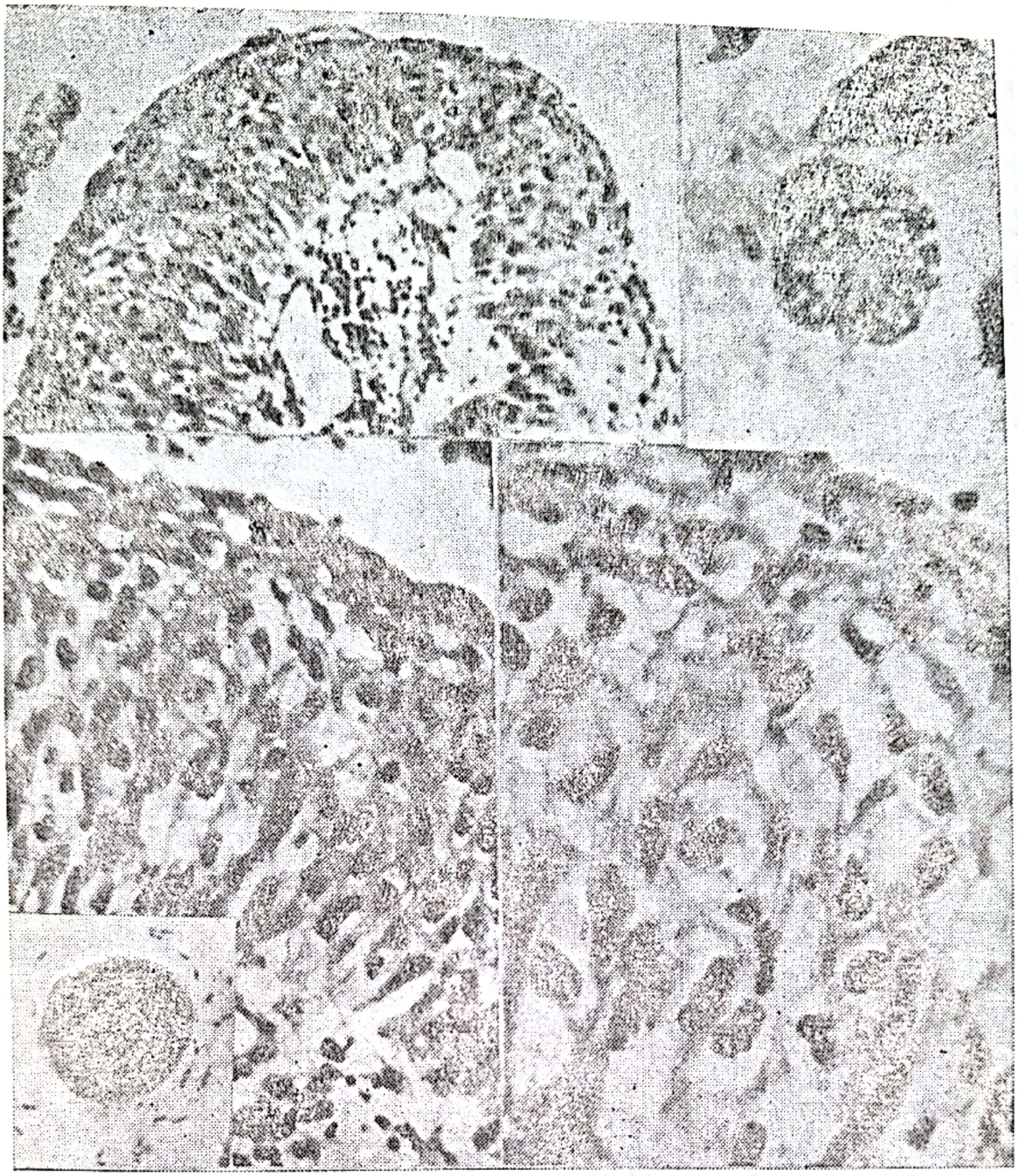

Fig. XV — 30 — Carcinom intraepitelial şi detalii citologice.

prafață, în asemenea cazuri, se poate constitui un strat de celule încărcate cu cheratină, realizînd aspecte de leucoplazie.

În sfîrşit, există şi forme de carcinom *in situ* cu o porţiune diferenţiată, către exocol, şi o porţiune nediferenţiată, către endocol (J. de Brux).

Deşi membrana bazală apare, histopatologic, ca fiind intactă, în ţesutul conjunctiv subiacent se pot găsi infiltrate inflamatorii limfo-histio-plasmocitare şi vase de neoformaţie.

Datele electronomicroscopice, histochimice şi citogenetice scot în evidenţă în mod şi mai pregnant, caracterele neoplazice ale carcinomului *in situ*. Caracterele ultrastructurale ale celulelor carcinomului *in situ* sînt asemănătoare cu cele ale carcinoamelor inva-

Scanned with OKEN Scanner

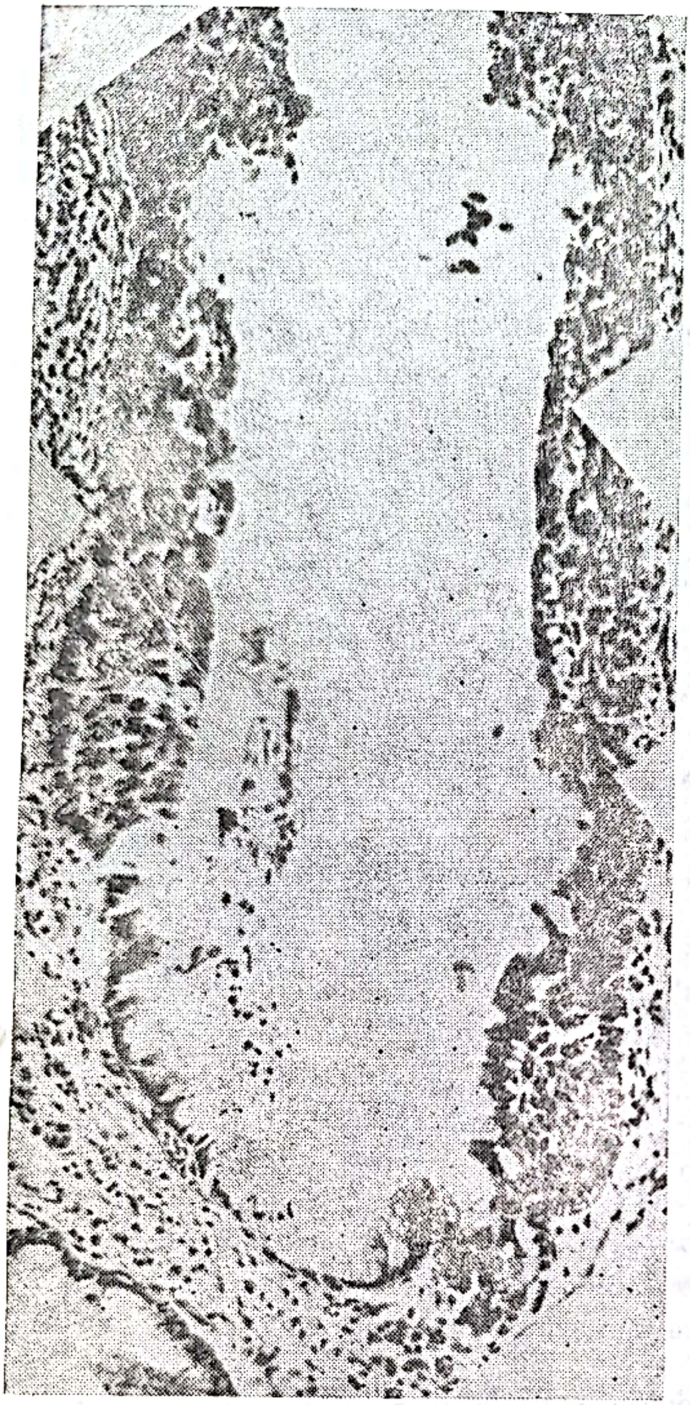

Fig. XV—31. — Carcinom intraepitelial cu pătrundere în glandă endocervicală.

zive privind nucleul, celelalte organite celulare și modificările membranelor celulare. Totodată, electronomicroscopic, s-au constatat importante modificări ale membranei bazale, sub formă de subțieri și întreruperi, precum și tendința invazivă a celulelor neoplazice (Leubel și colab., Fiedler și colab.). Conținutul în ADN al celulelor carcinomului *in situ* este crescut, asemănător cu acela din carcinoamele invazive, iar citogenetic s-au semnalat asemănări mai ales privind creșterea numerică a cromatinei sexuale (Atkin). În sprijinul caracterului neoplazic al carcinomului *in situ* de col uterin vin și rarele observații în care leziunea, deși strict localizată intraepitelial, era

Scanned with OKEN Scanner

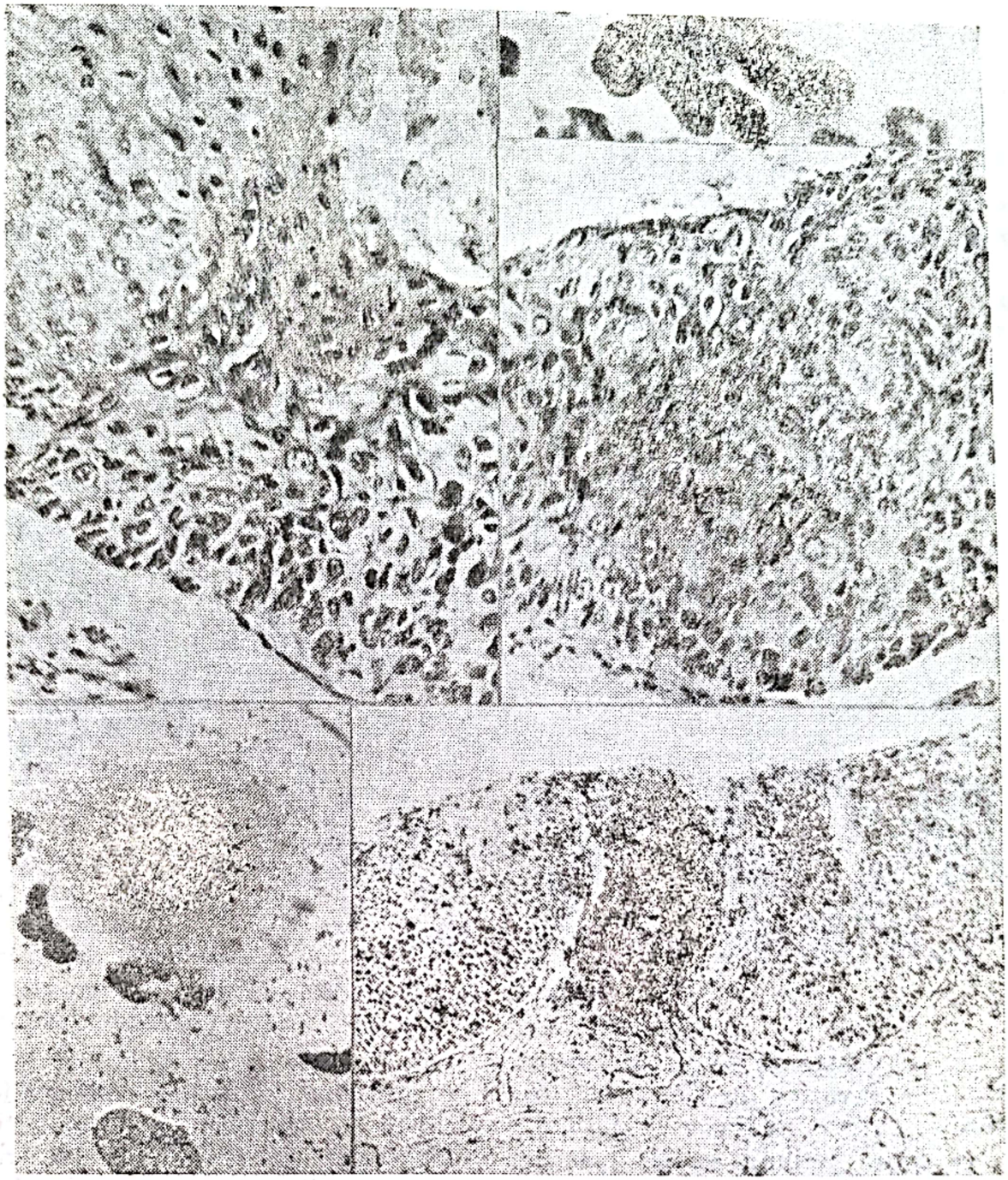

Fig. XV—32 — Carcinom intraepitelial cu diferenţiere.

însoţită de metastaze ganglionare (Friedler şi Boyes).

Citologia exfoliativă vaginală se caracterizează prin prezenţa de celule atipice şi discariotice, în absenţa sau în prezenţa unui număr redus de elemente inflamatorii şi în absenţa necrozei. Frecvenţa citologiei pozitive în carcinomul *in situ* se ridică la 86—89% din cazuri (după Graham). *Evoluţia* carcinomului *in situ* arată transformarea sa posibilă dar nu obligatorie în carcinom invaziv. Petersen, pe 127 de femei cu carcinom *in situ*, urmărite timp de 15 ani, a constatat evoluţia către diferite forme de carcinom invaziv la 32% dintre bolnave, iar Kottmeier, pe 31 de bolnave ne-

Scanned with OKEN Scanner

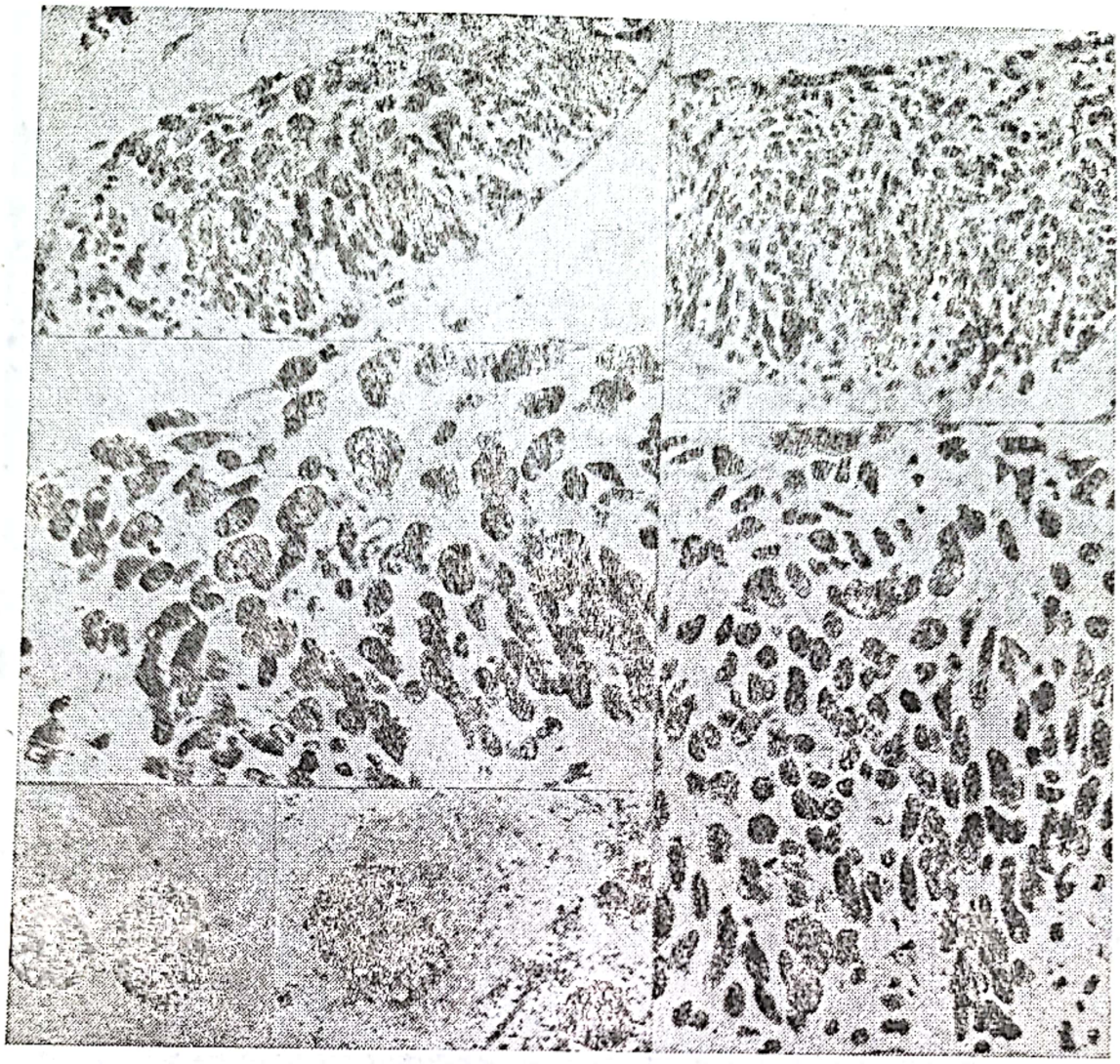

Fig. XV—33 — Carcinom intraepitelial diferenţiat.

tratate, a constatat evoluţia către carcinoame invazive în 15 cazuri, în intervale, variind de la 1 la 17 ani şi regresiunea leziunii în 12 cazuri. În general, se admite că timpul mediu de evoluţie a carcinomului *in situ* de col uterin către formele invazive este de 10—12 ani.

Carcinomul in situ poate apare şi *ca o leziune asociată carcinoamelor invazive* şi dezvoltată în imediata vecinătate şi în continuitate cu acestea. Semnificaţia leziunilor de carcinom *in situ* în aceste cazuri este discutabilă, ele putînd reprezenta fie noi focare de dezvoltare a neoplaziei, fie leziuni produse prin invazie. Pentru diagnosticul histopatologic această posibilitate ridică problema necesităţii examinării tuturor cazurilor de carcinom *in situ* pe fragmente bioptice largi, aşa cum sînt cele obţinute prin conizaţie.

Carcinomul in situ apărut în cursul graviditătii este considerat, în general, ca avînd evoluţie regresivă după naştere. Totuşi, lipsa unor dovezi absolut certe asupra caracterului său constant regresiv impune supravegherea sistematică a acestor bolnave în perioada postpartum.

Scanned with OKEN Scanner

CARCINOMUL COLULUI UTERIN

Carcinomul de col uterin ocupă locul doi între cauzele de deces prin neoplasm la femei şi reprezintă aproximativ 80% din cancerele genitale ale femeii (I. Chiricuţă şi colab.).

Incidenţa maximă se întîlneşte între 40 şi 60 de ani.

În evoluţia carcinomului de col uterin sînt incriminaţi factori endocrini şi în primul rînd hiperestrogenia, viaţa sexuală dezordonată, trumatismele repetate şi rupturile de col din cursul travaliului incorect rezolvate, lipsa de igienă. Smegma ar avea o acţiune cancerigenă, în acest sens pledînd raritatea carcinomului de col la femeile popoarelor unde se practică circumcizia. Un rol tot mai important se atribuie infecţiilor genitale cu virus herpetic tip II. Incidenţa carcinomului *in situ* se ridică la 7% la femeile cu herpes genital (Naib), iar Rawls şi colab. au pus în evidenţă anticorpi faţă de virusul herpetic tip II la 85% din bolnavele cu cancer al colului şi numai în 20% din cazuri la loturile martor.

Localizare. Carcinomul colului uterin se dezvoltă atît la nivelul exocolului cît şi al endocolului, dar predomină localizarea în regiunea orificiului extern al canalului cervical şi la nivelul exocervixului.

Macroscopie. În stadiul incipient, carcinomul de col se prezintă ca o leziune foarte limitată a mucoasei, indurată, de culoare mai deschisă, cu suprafaţa granulată sau ca o mică ulceraţie, pe o bază indurată, sau alteori are un aspect exofitic, fie papiliform, fie cu mici vegetaţii friabile. Zona neoplazică sîngerează cu uşurinţă.

În *stadii moderat avansate* carcinomul de col se prezintă ca leziune endofitică ulcerată şi infiltrativă sau exofitică, vegetantă.

În *forma ulcerată*, leziunea neoplazică are caracter ulcerativ; fundul ulceraţiei este neregulat, granular, iar marginile sale sînt proeminente, constituite din ţesut neoplazic.

Forma infiltrativă evoluează, un timp, fără modificări evidente ale colului dar produce treptat hipertrofie şi indurarea acestuia şi în cele din urmă apar ulceraţii ale mucoasei.

În *forma vegetantă* (fig. XV—34) neoplasmul se prezintă fie ca o formaţiune nodulară, friabilă, cu marginile infiltrate, fie ca formaţiuni polipoide, conopidiforme, friabile, adesea ulcerate.

Leziunile neoplazice sîngerează cu uşurinţă.

În *stadiile avansate* ale carcinomului, colul uterin este profund modificat ca formă şi dimensiuni datorită infiltrării neoplazice şi ulceraţiilor şi necrozei profunde şi întinse care produc mutilarea colului. Peretele vaginului este de asemenea infiltrat neoplazic pe zone variat de întinse.

Carcinoamele endocervicale au, uneori, o perioadă de evoluţie mai lungă inaparentă clinic decît cele exocervicale. Adesea, în asemenea cazuri, în momentul cînd neoplazia devine evidentă clinic, infiltrarea neoplazică în peretele colului şi în ţesuturile din jur este accentuată (întinsă).

Microscopic, carcinomul colului uterin prezintă următoarele forme: microcarcinom, carcinom epidermoid, adenocarcinom de tip endocervical, adenocarcinom endometroid cu celule clare (mezonefroid), carcinom adenoid chistic, carcinom muco-epidermoid şi carcinom nediferenţiat.

Carcinomul epidermoid reprezintă 90—95% din totalitatea carcinoamelor de col, iar toate celelalte la un loc numai 5—10%.

Carcinomul epidermoid se poate dezvolta atît exo- cît şi endocervical, cu caracter uni- sau plurifocal.

Scanned with OKEN Scanner

Fig. XV—34. — Forma vegetantă a carcinomului cervical invadant.

Histogeneză. Carcinomul *in situ*, leziunile displazice, hiperplazia celulelor de rezervă și metaplazia pavimentoasă severă a epiteliului cilindric constituie etape posibile în constituirea carcinomului epidermoid de col uterin, dar este admisă și posibilitatea dezvoltării sale *ab initio* ca o neoplazie malignă fără interpunerea de leziuni intermediare evidente histologic.

Histopatologic, în funcție de gradul de diferențiere a carcinomului epidermoid, se recunosc mai multe forme: carcinomul spinocelular, carcinomul epidermoid cu celule mari și fără cheratinizare și carcinomul epidermoid cu celule mici.

Carcinomul spinocelular (carcinomul cu cheratinizare) (fig. XV—35) este constituit în mare parte din celule pavimentoase, poliedrice, de tip spinos cu punți (joncțiuni) intercelulare și prezintă, totodată, celule cu variate grade de cheratinizare. Frecvența acestora este foarte variabilă, dar în general, ca și pentru alte mucoase, tendința la formare de perle este mai redusă decît la carcinomul spinocelular al pielii. Adesea, în acest tip de carcinom de col se întîlnesc monstruozități celulare și nucleare, uneori deosebit de accentuate.

Carcinomul epidermoid cu celule mari și fără cheratinizare este foarte frecvent. Celulele neoplazice sînt mari, de tip pavimentos, cu citoplasma clară, cu punți intercelulare slab evidențiate, fără cheratinizări sau cu cheratinizare limitată la celule izolate. Mitozele sînt frecvente.

Carcinomul epidermoid cu celule mici (fig. XV—36) este constituit din celule mai mici sau inegale, rotunde sau alungite, dispuse în plaje, fără cheratinizare. Nucleii sînt relativ voluminoși, cu hipercromazie. Adesea, se găsesc și celule cu monstruozități accentuate. În această formă se deosebește și un tip de carcinom cu celule mici, alungite, simulînd o structură sarcomatoasă *(carcinoma sarcomatodes* — Virchow).

Krompecher a descris la nivelul colului uterin și un carcinom bazocelular, dar care, spre deosebire de cel cutanat, este invaziv și metastazant. Autorii moderni încadrează acest tip de carcinom în grupul carcinomului epidermoid cu celule mici.

Scanned with OKEN Scanner

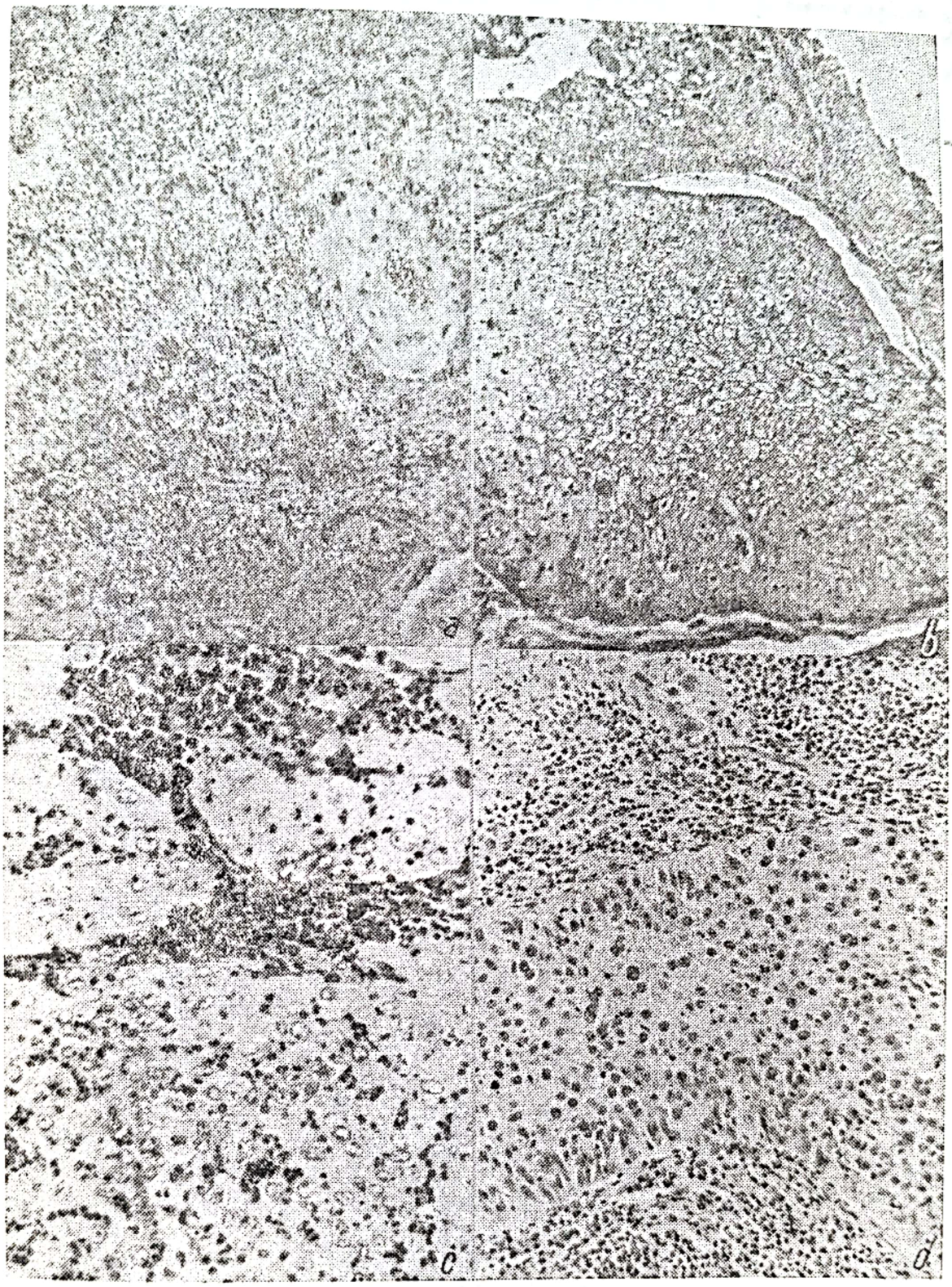

Fig. XV—35. — *a*) Carcinom epidermoid spinocelular; *b*, *c*, *d*) carcinom epidermoid.

Scanned with OKEN Scanner

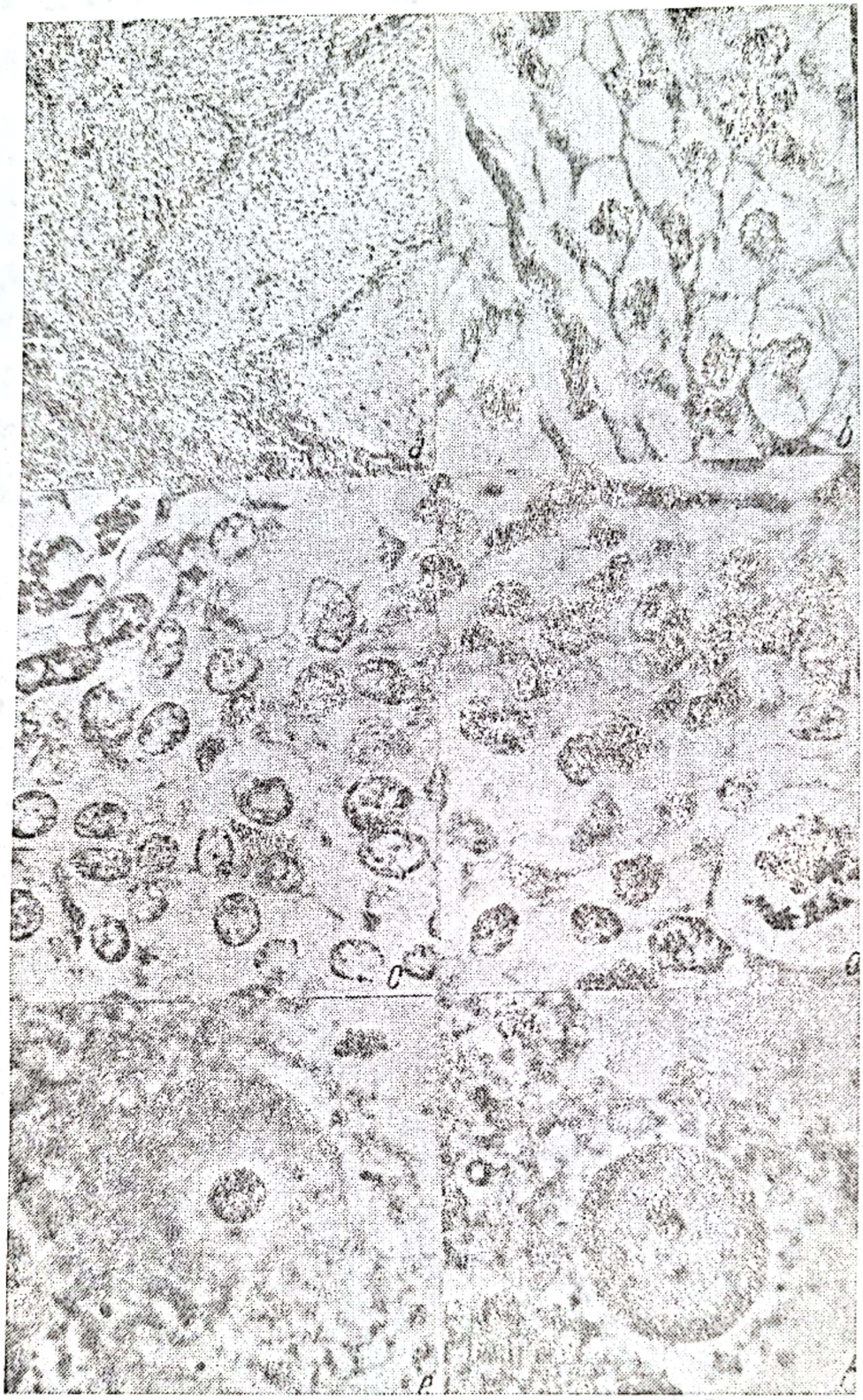

Fig. XV—36. — *a, b, c, d)* Carcinom nediferențiat; *e, f)* frotiu CV — celule malign nediferențiate, cu macronucleoli.

Scanned with OKEN Scanner

Stroma carcinoamelor epidermoide de col este variabil de bogată. De obicei, conține un intens infiltrat inflamator limfo-plasmocitar, dar uneori predomină eozinofilele, datorită probabil unor fenomene de hipersensibilitate particulare.

Dintre diferitele tipuri de carcinom epidermoid de col, forma cu celule mari este cea mai frecventă, urmată de carcinomul spinocelular și apoi de cel cu celule mici.

Ca forme particulare și extrem de rare de carcinom epidermoid sînt *carcinomul exofitic* și *carcinomul pavimentos papilar*, cu cheratinizare accentuată în suprafață și axe conjunctive bine dezvoltate. Diferențierea lor de tumorile papilare benigne este adesea dificilă.

Adenocarcinomul (fig. XV—37) de tip endocervical se dezvoltă din epiteliul de înveliș al mucoasei endocervicale și din epiteliul glandular.

Histologic, caracterele sale variază în funcție de gradul de diferențiere, distingîndu-se forme diferențiate, moderat diferențiate și nediferențiate. Adesea, însă, în cuprinsul aceleiași tumori, se găsesc zone cu grade de diferențiere variabilă sau cu celule diferențiate de tip cervical și endometrial.

Adenocarcinomul diferențiat este constituit din glande numeroase, dense, rotunde și ovale sau alungite, cu aspect tubular, ramificate, cu sau fără formațiuni papilare. Celulele neoplazice sînt înalte, cilindrice de tip cervical, cu rare mitoze iar secreția de mucus este inconstantă și, în orice caz, redusă. Stroma este săracă. Adenocarcinomul foarte bine diferențiat, cu minime atipii histo- și citologice, a fost descris și sub denumirea de adenom malign.

În formele de adenocarcinom moderat diferențiat celulele neoplazice prezintă un grad de atipie mai accentuat și sînt dispuse pluristratificat.

În adenocarcinoamele nediferențiate (fig. XV—38) predomină dispoziția celulelor în cordoane și în grupuri de mărimi variabile, cu rare și inconstante formațiuni glandulare. Rareori dispoziția glandulară este complet absentă. Caracterul mucosecretor este redus și inconstant.

Alt tip de adenocarcinom cervical este adenocarcinomul mucoid, cu intensă reacție de mucus și celule dispersate în masa de mucus, dar cu păstrarea, pe alocuri, a dispoziției glandulare. Este, de asemenea, posibilă asocierea adenocarcinomului cu carcinomul epidermoid, probabil datorită diferențierii divergente a clonelor celulare cu aceeași origine.

Adenoacantomul este considerat un adenocarcinom în care se produc metaplazii pavimentoase.

Adenocarcinomul endometroid prezintă caractere histologice și citologice similare adenocarcinomului de endometru. Celulele neoplazice sînt cilindrice sau cubice, joase, dispuse în formațiuni glandulare și tubulare cu conținut muci-carminofil. Diagnosticul de adenocarcinom endometroid cervical se face numai după excluderea unei localizări primitive endometriale cu invazie secundară a colului.

Adenocarcinomul mezonefroid (celule clare) se întîlnește la vîrste tinere și chiar la copil. Microscopic, se prezintă ca adenocarcinom cu dispoziție tubulară, cu celule cubice uni- sau pluristratificate și uneori cu formațiuni papilifere intraglandulare (fig. XV—39); alteori celulele neoplazice sînt clare, cu glicogen intracitoplasmatic, amintind de hipernefrom. Cele două tipuri celulare pot fi asociate în aceeași tumoare. Pot exista și zone în care celulele tumorale au dispoziție compactă.

Carcinomul adenoid chistic (cilindromul) este o neoplazie cervicală foarte rară cu structură cribriformă asemă-

Scanned with OKEN Scanner

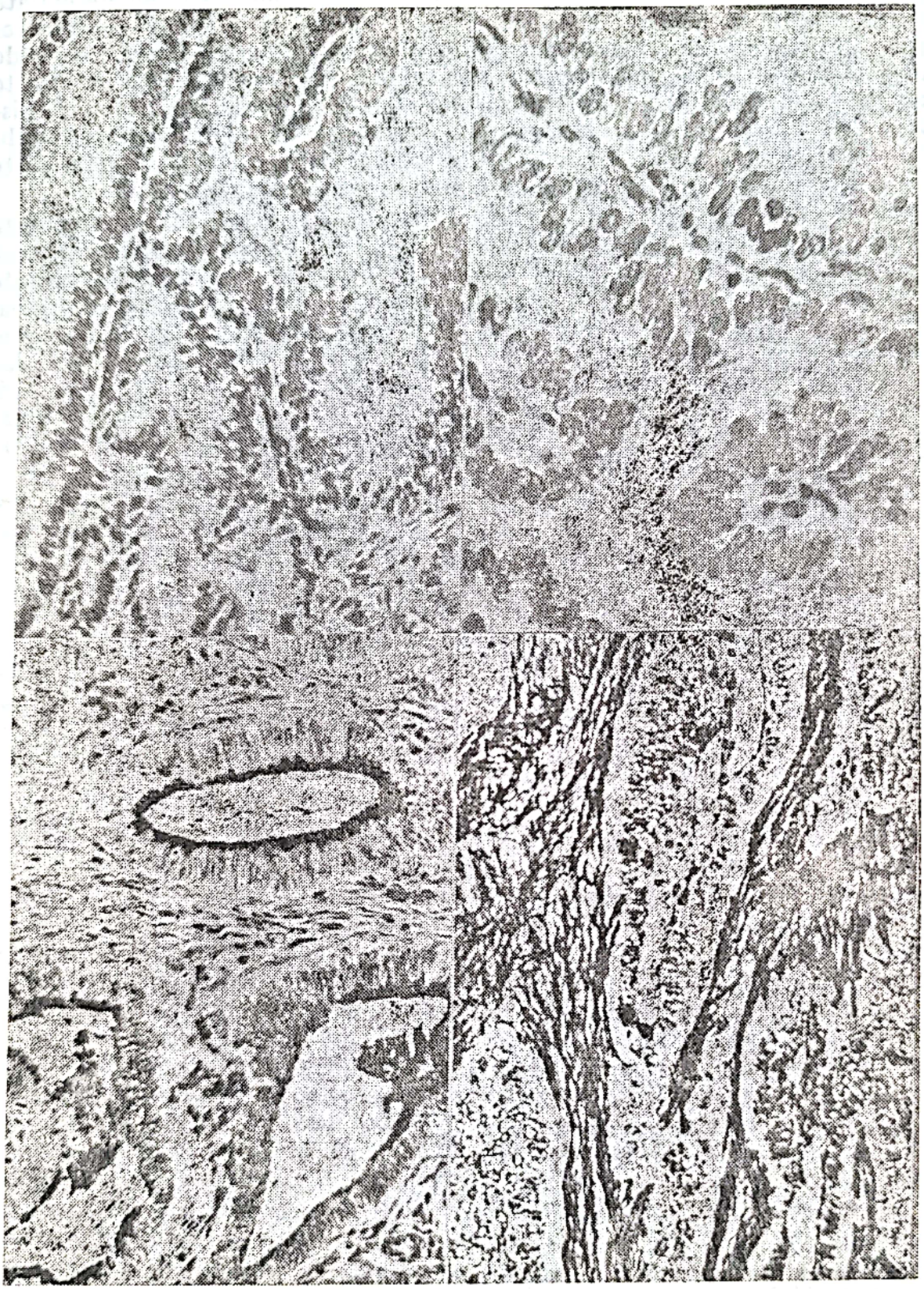

Fig. XV—37. — Adenocarcinom endocervical.

Scanned with OKEN Scanner

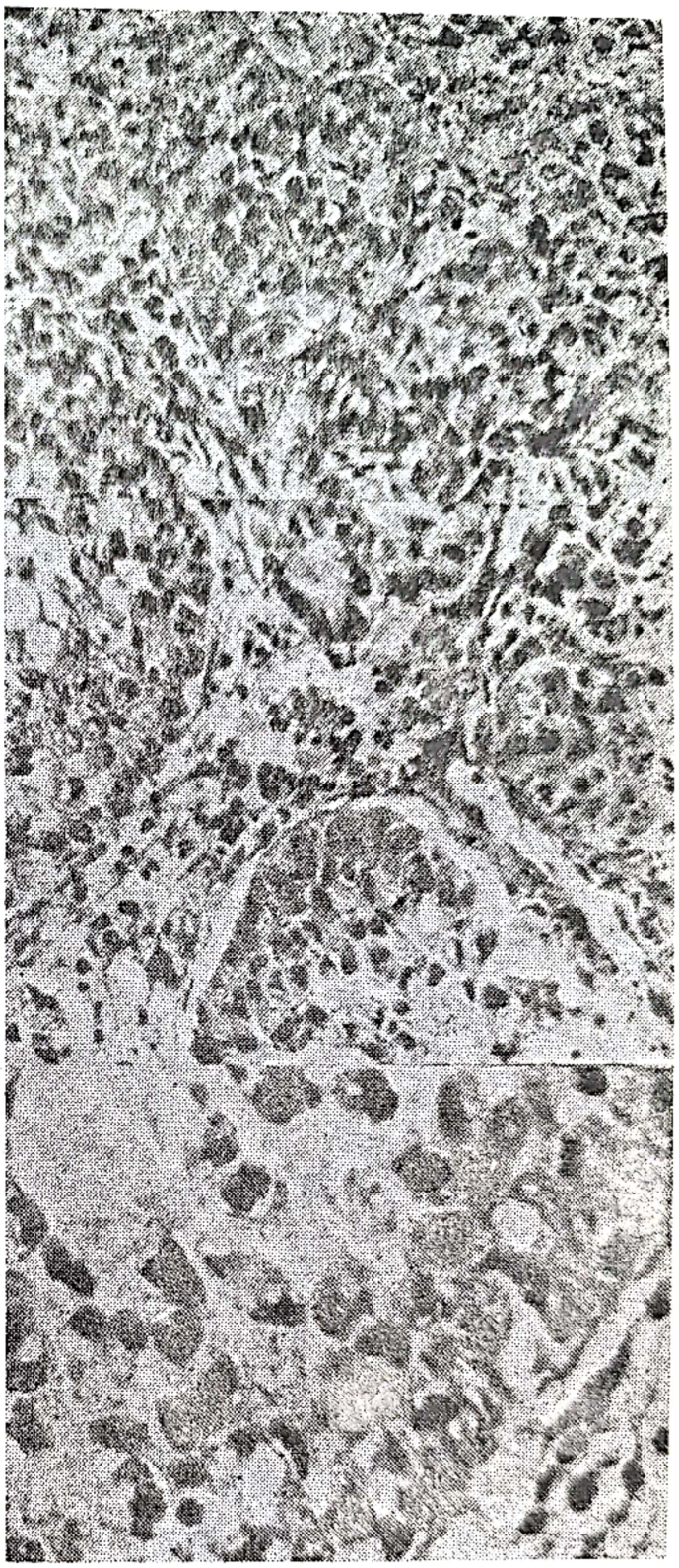

Fig. XV—38. — Adenocarcinom slab diferențiat al endocolului.

nătoare celei din alte localizări cunoscute.

Carcinomul adeno-epidermoid (muco-epidermoid) este constituit din celule epiteliale pavimentoase dar cu prezența de secreție mucoidă. După Glücktsmann se întîlnesc îndeosebi la femeile gravide (fig. XV—40, XV—41). Țesutul tumoral este reprezentat fie de structuri glandulare maligne bine

Scanned with OKEN Scanner

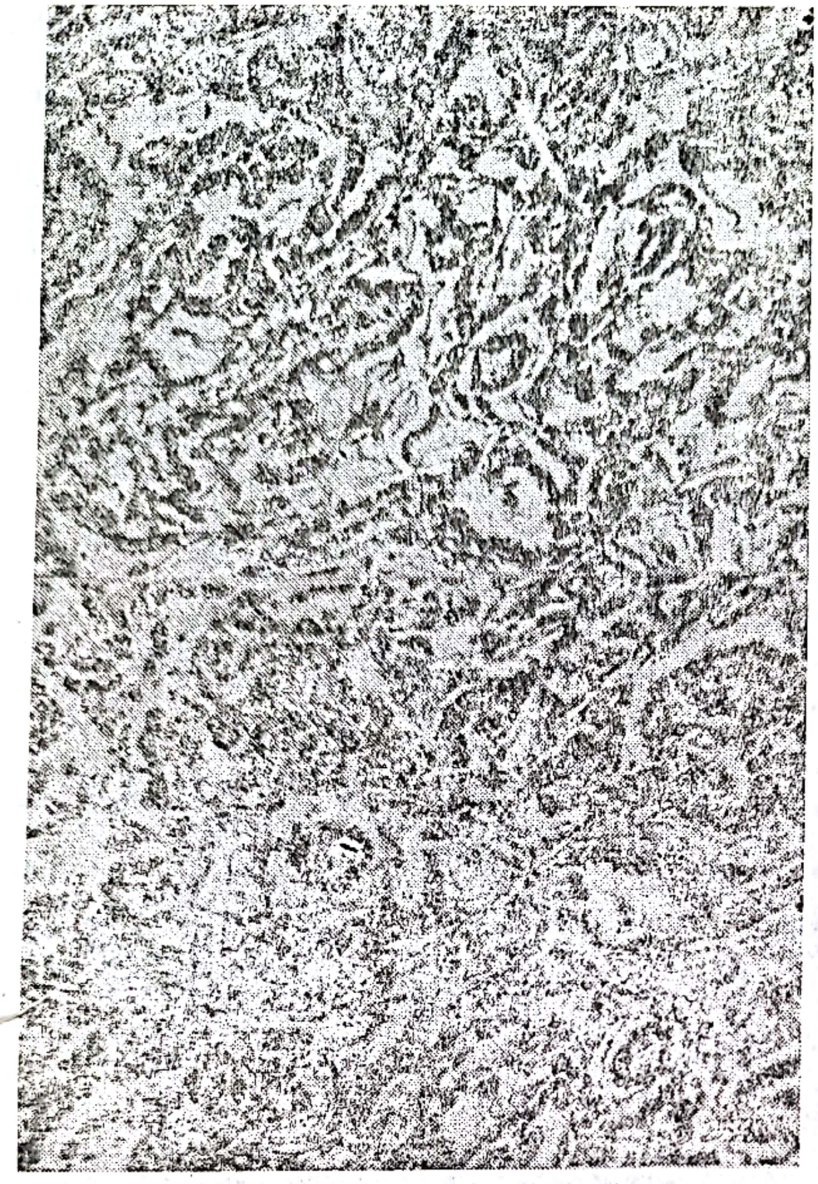

Fig. XV—39. — Tumoare mezonefroidă cu structuri glanduliforme.

diferențiate, amestecate cu elemente scuamoase maligne, fie de elemente aparent scuamoase, mucicarmin pozitive.

Carcinomul nediferențiat. Celulele neoplazice, dispuse în plaje compacte și cordoane, prezintă numeroase atipii și monstruozități, precum și frecvente mitoze atipice. Stroma este în general săracă.

Carcinomul de col uterin apărut în cursul sarcinii reprezintă aproximativ 1% din totalul cazurilor de carcinom de col. Histopatologic, predomină formele slab diferențiate și nediferențiate, sugerînd un prognostic mai nefavorabil.

EVOLUȚIA ȘI STADIALITATEA CARCINOMULUI DE COL UTERIN

Carcinomul de col uterin are o accentuată tendință de extindere prin invazie directă în peretele vaginal, corpul uterin și parametre. Infiltrarea neoplazică cuprinde treptat și țesuturile pelvine, rectul, vezica urinară, peritoneul, producînd în stadiile avansate obstrucția ureterelor, urmată de hidro- și pionefroză și uremie.

Scanned with OKEN Scanner

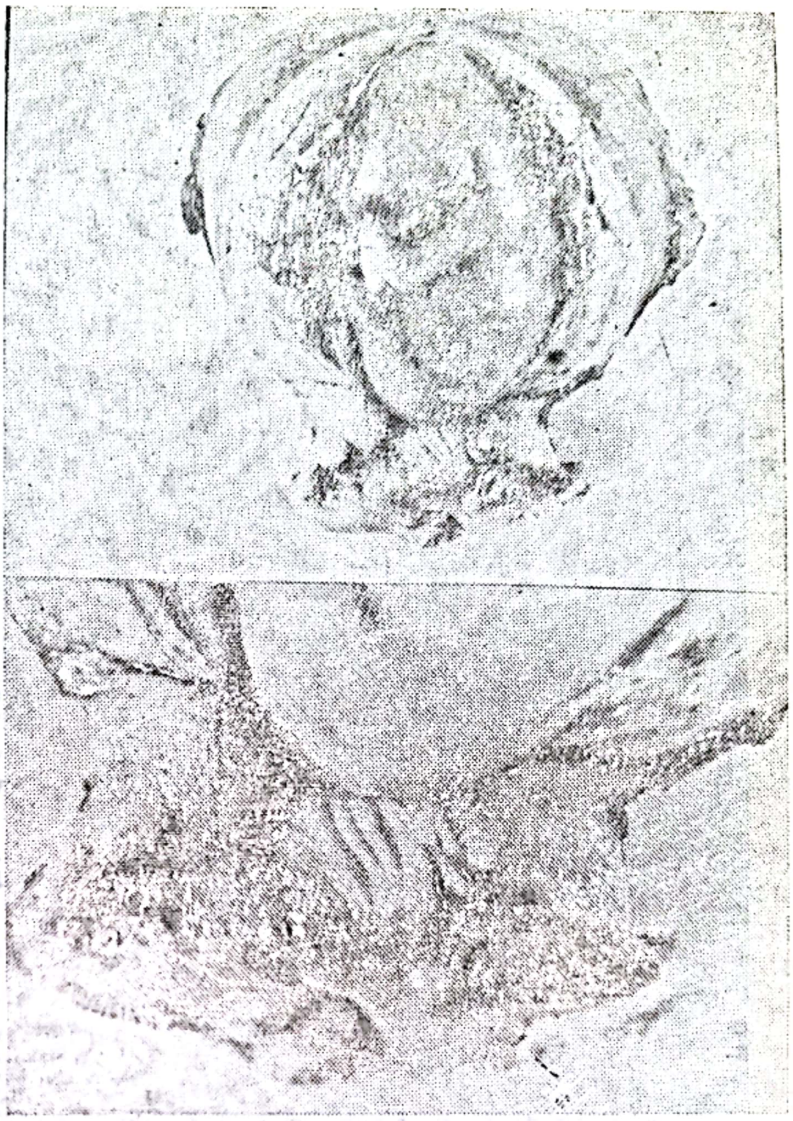

Fig. XV—40 și 41. — Adenocarcinom mucoepidermoid asociat cu sarcină.

Diseminarea pe cale limfatică, de asemenea frecventă, produce metastaze în ganglionii limfatici din parametre, paracervicali, hipogastrici, obturatori și iliaci. Chiar în stadiile incipiente se găsesc metastaze ganglionare (în 16—30 % în stadiul I și 30 —40% în stadiul II). În stadiile mai avansate apar metastaze și în ganglionii limfatici iliaci, inghinali, periaortici și sacrali. Diseminarea hematogenă la distanță este rară, în stadiile incipiente, dar în stadiile avansate, pe material necroptic, a fost observată în 80% din cazuri. Cele mai frecvente metastaze se produc în plămîn, ficat, peritoneu și epiploon, rinichi și oase.

În funcție de caracterele histologice ale carcinoamelor de col, Broders distinge patru grade de malignitate:
— gradul I: cu celule diferențiate în proporție de 75—100%;
— gradul II: cu celule diferențiate în proporție de 50—75%;
— gradul III: cu celule diferențiate în proporție de 25—50%;
— gradul IV: cu diferențiere sub 25% din populația celulară.

Aprecierea malignității și a evoluției după caracterele histologice are însă o valoare redusă.

Mult mai concludentă este stabilirea prognosticului în funcție de stadializarea TNM, care exprimă gradul de extindere a neoplaziei. Din acest punct

Scanned with OKEN Scanner

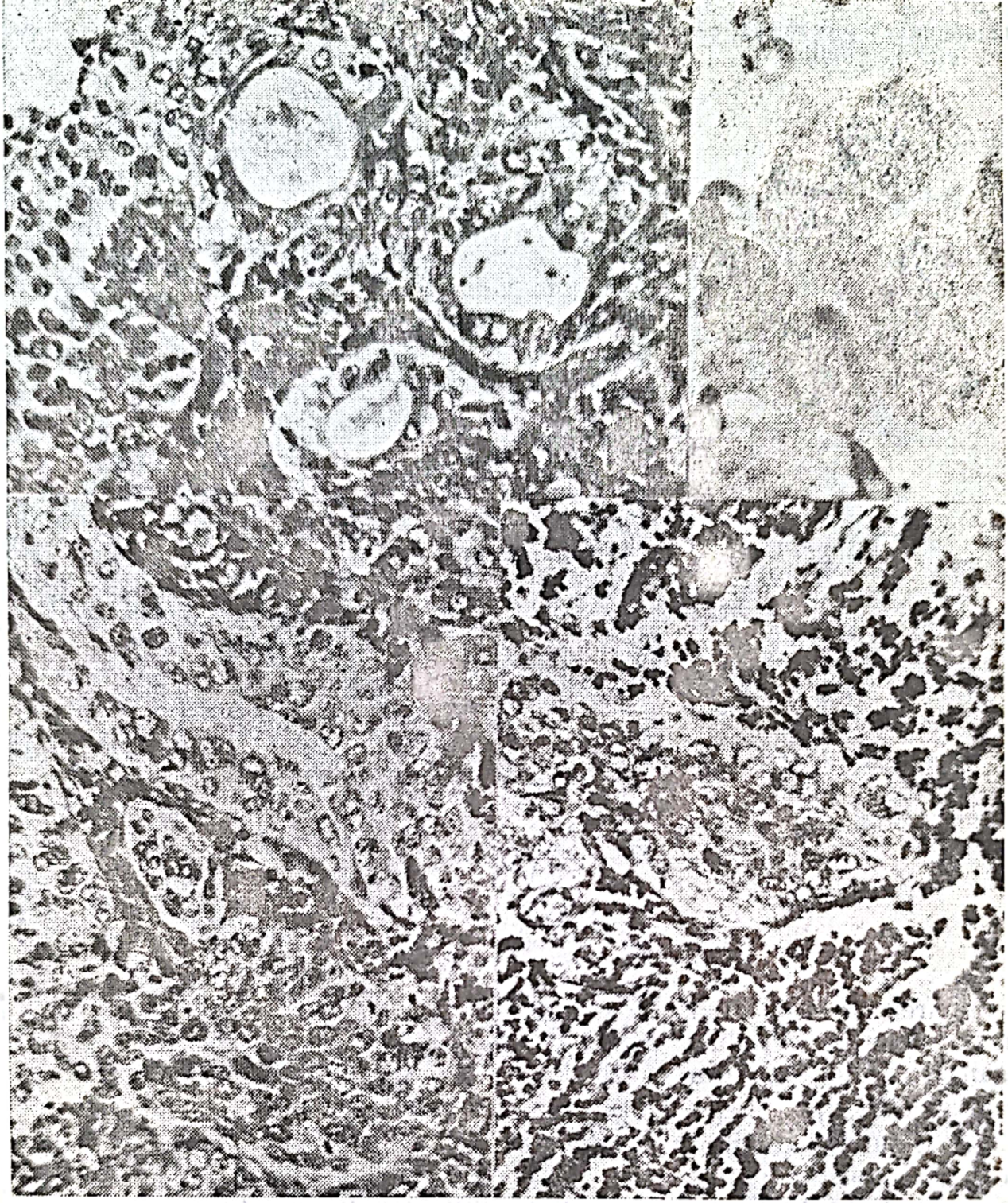

Fig. 41

de vedere se deosebesc următoarele stadii:

— stadiul 0 — care corspunde carcinomului *in situ;*

— stadiul I — cu dezvoltare limitată la colul uterin;

— stadiul II — cu infiltrarea limitată a peretelui vaginal, în porțiunea sa superioară și infiltrarea parametrelor, dar cu respectarea peretelui pelvin;

— stadiul III — cu infiltrarea peretelui vaginal, a parametrelor și a peretelui pelvin;

— stadiul IV — pe lîngă extinderea loco-regională a neoplaziei există și metastaze la distanță.

Prognosticul, în urma aplicării tratamentelor actuale, arată o supraviețuire

Scanned with OKEN Scanner

de peste 5 ani în circa 75% din cazuri în stadiul I, 50% în stadiul II, 25% în stadiul III şi numai într-un procent foarte redus în stadiul IV.

Modificările histologice după iradiere constau în necroze importante la nivelul colului şi ganglionilor limfatici, datorită în primul rînd distrugerii ţesutului neoplazic. În vecinătatea zonelor de necroză se produc, adesea, reacţii granulomatoase cu celule gigante şi epitelioide, simulînd leziuni tuberculoase. Chiar după aceste tratamente, Prade şi colab. au constatat în carcinoamele din stadiile I şi II persistenţa de celule neoplazice la nivelul colului în aproximativ 30% din cazuri, iar în ganglionii limfatici în 25% din cazuri. Persistenţa celulelor neoplazice indică un prognostic mai sever decît în cazurile de col sterilizat. De asemenea, persistenţa metastazelor ganglionare indiferent de sterilizarea sau nu a colului atrage un prognostic mai sever.

TUMORI MALIGNE NEEPITELIALE

Leiomiosarcomul cervical este o neoplazie rară cu caracterele cunoscute şi pentru alte localizări.

Sarcomul botroid al colului uterin se prezintă ca o formaţiune pediculată, uneori cu baza de implantare largă şi cu aspect de ciorchine. Tumoarea proemină în vagin şi poate ajunge pînă la vulvă. Este de culoare roşietică, edematoasă şi de consistenţă moale. Microscopic are o structură complexă, asemănătoare tumorii mezodermale mixte de care unii autori o diferenţiază numai prin localizare. Se găsesc zone laxe şi zone dense celulare, cu celule mezenchimatoase foarte variate, polimorfe. Este caracteristică prezenţa de elemente de tip mioblastic şi celule musculare în diferite stadii de diferenţiere, alături de care se găsesc zone condroide şi structuri de tip embrionar. La suprafaţă tumoarea este acoperită de epiteliu cilindric şi epiteliu pavimentos.

Alte tumori maligne ale colului uterin, deosebit de rare, sînt melanomul malign, limfo- şi reticulosarcomul, limfogranulomatoza malignă Hodgkin, precum şi carcinosarcomul şi tumoarea mezodermală mixtă, cu aceleaşi caractere ca şi tumorile similare descrise la nivelul corpului uterin.

Ca *tumori maligne secundare* se pot întîlni, foarte rar, metastaze carcinomatoase cu punct de plecare carcinoamele mamare, gastrice şi pancreatice.

În cursul leucemiilor se pot produce infiltrate leucemice şi la nivelul cervixului.

DIAGNOSTICUL MORFOLOGIC AL CANCERULUI APARATULUI GENITAL FEMININ

Metodele de diagnotic morfologic s-au impus în depistarea şi diagnosticul cancerului genital feminin datorită capacităţii lor de a semnala prezenţa neoplaziei, în absenţa unor date clinice concludente.

Citologia exfoliativă permite, astfel, pe frotiuri vaginale sau pe material obţinut prin aspiraţie diagnosticul cancerului de col uterin, inclusiv a carcinomului *in situ*, în peste 90% din cazuri, iar a celui de corp uterin în 55—80% din cazuri. Diagnosticul citologic permite, de asemenea, depistarea leziunilor epiteliale de tip displazic ale colului uterin. Sensibilitatea şi simplicitatea metodei au determinat utilizarea sa şi pentru depistarea în masă a cancerului de col uterin. Acţiunile sistematice întreprinse în acest scop au avut ca efect diagnosticarea cancerului cervical în stadii incipiente şi scăderea corespunzătoare a cazurilor de cancer în stadii avansate.

Într-un procent mai redus, citologia vaginală permite şi diagnosticul cancerului de trompe şi ovar. Pentru can-

cerul ovarian se utilizează şi examenul citologic al exsudatului peritoneal sau produselor de puncţie.
Întrucît diagnosticul citologic nu permite un diagnostic de certitudine, este obligatorie completarea sa cu examenul histopatologic pe biopsii atît în leziunile displazice severe şi persistente, cît şi în cazurile suspecte de neoplazii maligne.
Utilizarea convergentă a celor două metode (citologia exfoliativă şi biopsia cu examen histopatologic) creşte frecvenţa diagnosticului în toate formele şi localizările neoplaziilor maligne ale aparatului genital feminin.
OMS (1975) a elaborat următoarea clasificare histologică a tumorilor şi leziunilor pseudotumorale ale cervixului uterin:

I. *Tumori epiteliale* şi leziuni pseudotumorale
   A. Benigne
      1. Papilomul cu celule scuamoase (papilomul epidermoid)
      2. Altele
   B. Displazia şi carcinomul *in situ*
      1. Displazie
         a) uşoară
         b) moderată
         c) marcată sau severă
      2. Carcinomul *in situ*
      3. Carcinomul *in situ* cu invazie posibilă a stromei
   C. Maligne
      1. Carcinomul epidermoid
         a) cheratinizat
         b) cu celule mari fără cheratinizare
         c) cu celule mici fără cheratinizare
      2. Adenocarcinomul
      3. Adenocarcinomul endometroid
      4. Adenocarcinomul cu celule clare (mezonefroid)
      5. Carcinomul chistic adenoid
      6. Carcinomul adeno-scuamos
      7. Carcinomul nediferenţiat

II. *Tumori neepiteliale*
   A. Benigne
      1. Leiomiomul (fibromiomul)
   B. Maligne
      1. Leiomiosarcomul
      2. Rabdomiosarcomul embrionar (sarcomul botroid)

III. *Tumori diverse*
   A. Tumori mixte mülleriene

IV. *Tumori secundare*

V. *Tumori neclasificabile*

VI. *Leziuni pseudotumorale*
   A. Hiperplazia celulelor de rezervă
   B. Metaplazia scuamoasă
   C. Polipul
   D. Condilomul acuminat
   E. Hiperplazia resturilor mezonefrice
   F. Hiperplazia glandulară
   G. Endometrioza

PATOLOGIA CORPULUI UTERIN

MALFORMAŢII

Principalele malformaţii congenitale uterine rezultă din lipsa de fuziune sau fuziunea defectuoasă a canalelor mülleriene şi a dezvoltării anormale a celor două porţiuni uterine simetrice corespunzătoare. Din acest grup de malformaţii face parte uterul bicorn şi uterul unicorn.
Uterul bicorn este format din două părţi separate vertical, datorită defectuoasei fuziuni a canalelor Müller. Există numeroase variante de uter bicorn, după cum septarea cavităţii uterine interesează sau nu şi canalul cervical şi vaginul. Cele două părţi ale uterului bicorn pot fi inegale, asimetrice.
Uterul septat sau cloazonat constă în persistenţa unui sept median complet sau incomplet. Se datoreşte lipsei de rezorbţie sau rezorbţiei incomplete a septului median rămas după acolarea celor două canale mülleriene.
Uterul unicorn rezultă din dezvoltarea numai a porţiunii corespunzătoare a unui canal Müller, în timp ce cealaltă parte rămîne sub forma de rudiment. Canalul cervical şi vaginal sînt de asemenea dezvoltate defectuos.

Scanned with OKEN Scanner

Alte malformații rezultă din dezvoltarea incompletă a uterului așa cum sînt:
— uterul atrezic sau fetal se datorește lipsei de dezvoltare a aparatului genital feminin;
— uterul hipoplazic sau infantil corespunde dezvoltării incomplete a uterului care rămîne la adult de mărimea obișnuită perioadei pubertare.
Există și malformații care constau în persistența de resturi din canalele Gartner în peretele colului și vaginului sau din canalele Müller în miometru. Primele pot genera chisturi, adenoame și carcinoame. Resturile epiteliale de canale Müller ar genera adenomioza uterină.

TULBURĂRI CIRCULATORII

Staza sanguină uterină însoțită de edem și tumefierea endometrului este datorită poziției vicioase a uterului, compresiunilor tumorale, precum și insuficienței cardiace însoțită de stază generalizată.
Hemoragiile uterine, sub formă de meno- sau metroragii, extrem de variate ca intensitate, pot fi produse de numeroase și foarte variate cauze locale și generale. Dintre cauzele locale, mai frecvente sînt hiperplaziile de endometru, polipul, tumorile benigne și maligne uterine, endometritele, avortul spontan sau avortul provocat incomplet, sarcina extrauterină, mola hidatiformă, coriocarcinomul, salpingo-ovaritele. Cauze generale pot fi stările dishormonale însoțite de modificări ale endometrului, discriniile de origine hipofizară, tiroidiană sau suprarenală, bolile hemoragipare, bolile infecțioase grave și intoxicațiile însoțite de fenomene hemoragipare, insuficiența hepatică și renală ș.a.
Hematometria este o hemoragie intrauterină produsă în condițiile obstrucției canalului cervical. Obstrucția canalului cervical poate fi, cel mai adesea, congenitală, sau poate fi dobîndită (aderențe postinflamatorii, scleroză senilă, tumori). Uterul este mărit de volum, cu conținut sanguin.

INFLAMAȚIILE UTERINE

Inflamațiile uterine se pot prezenta ca endometrite, cînd interesează numai endometrul, sau ca metrite cînd interesează atît endometrul, cît și miometrul. Metrita se produce cel mai frecvent ca urmare a extensiunii la miometru a unei inflamații endometriale. Din punct de vedere etiologic, pot fi nespecifice sau specifice iar după debut și evoluție pot fi acute, subacute și cronice.
Endometritele nespecifice. Etiologia endometritelor și metritelor nespecifice este variată. Rareori endometritele pot fi produse de agenți chimici (talc, contraceptive intrauterine etc.), agenți fizici (sondă uterină, traumatisme etc.). Retenția de resturi placentare și ovulare, chiar neinfectate, se însoțește de endometrite.
Cel mai frecvent, endometritele și metritele sînt produse de infecții bacteriene cu streptococ, stafilococ, gonococ, colibacil, proteus; infecțiile cu bacterii anaerobe sînt rare. Infecțiile bacteriene sînt favorizate de stările postpartum și postabortum, fibromiomul submucos, neoplaziile uterine, intervențiile ginecologice intrauterine.
Endometrita acută se prezintă sub mai multe forme:
Endometrita catarală. Majoritatea endometritelor catarale sînt datorite infecției gonococice și, mai rar, unor agenți neinfecțioși fizici sau chimici. Endometrul este tumefiat, edemațiat, hiperemiat, cu zone hemoragice; în cavitatea uterină se găsește exsudat, adesea cu caracter slab hemoragic. Epiteliile de acoperire și glandulare sînt descuamate iar în corion și în lumenele glandulare se găsesc polimorfonucleare neutrofile.

Scanned with OKEN Scanner

Endometrita pseudomembranoasă, difteroidă, este întîlnită în multe boli infecţioase (scarlatină, difterie) sau în infecţii puerperale şi după avort. Endometrul este acoperit de o membrană brună-murdară iar microscopic prezintă hiperemii, infiltrat leucocitar şi zone de necroză.

O formă particulară este *endometrita acută hemoragică*, în care endometrul prezintă întinse zone hemoragice, pe lîngă infiltrat cu polimorfonucleare neutrofile şi edem.

În formele mai severe, ca *endometrita acută purulentă*, endometrul prezintă zone de necroză şi exsudat fibrino-purulent şi purulent în cavitatea uterină. Procesul inflamator se poate extinde la organele învecinate, ca salpinge şi ovar, la seroasa peritoneală şi peretele pelvin.

Endometrita acută puerperală apare postpartum şi postabortum şi este cauzată cel mai adesea de infecţii streptococice (cu streptococ hemolitic) şi stafilococice. Procesul inflamator, de intensitate variabilă, în funcţie de virulenţa infecţiei, este localizat iniţial în endometru dar prezintă tendinţă de extensiune la miometru şi poate ajunge pînă la seroasă (perimetrită).

Uterul este mărit, păstos. Cavitatea uterină este dilatată, cu exsudat purulent, iar endometrul este edematiat, hiperemiat, cu intens exsudat leucocitar constituit din polimorfonucleare neutrofile şi cu zone de necroză şi ulceraţii, mai ales în aria de implantare placentară. Resturile placentare persistente prezintă sau nu zone de necroză, iar uneori şi inflamaţie putridă (endometrita puerperală putridă).

Cînd infecţia cuprinde şi miometrul, acesta este tumefiat, friabil şi poate prezenta o inflamaţie interstiţială difuză (metrita flegmonoasă) şi/sau abcese multiple. În cazurile severe este posibilă, de asemenea, evoluţia către necroza putridă a endometrului (endometrita putridă) şi uneori a miometrului (metrită gangrenoasă). În infecţiile cu *Perfringens* se produce gangrenă gazoasă cu emfizem uterin. — Cazurile cu evoluţie gravă se complică prin extensia inflamaţiei la vasele uterine şi pelviene producînd tromboflebite, precum şi la seroasa peritoneală, cu formarea de pelviperitonită sau peritonită. În sfîrşit, infecţia se poate generaliza sub forma de septicemie şi septicopioemie.

Endometrita cronică urmează celei acute sau subacute în condiţiile persistenţei factorilor inflamatori. În inflamaţiile cronice uterul este mărit de volum, adesea în retroversiune şi semifixat prin aderenţe. Modificările endometrului pot fi de tip hipertrofic — endometrita hipertrofică — sau atrofic — endometrita atrofică.

Endometrita cronică hipertrofică (fig. XV—42) se caracterizează printr-un endometru îngroşat, edematiat, adesea cu constituirea de formaţiuni polipoase (endometrita polipoasă). Microscopic, în corion se găseşte infiltrat inflamator limfo-plasmocitar cu caracter difuz şi formarea de ţesut de granulaţie. Intensitatea infiltratului inflamator şi prezenţa plasmocitelor sînt elemente esenţiale pentru diagnostic şi permit diferenţierea de infiltratele limfocitare, prezente în endometru şi în condiţii normale, mai ales premenstrual. Totodată, glandele sînt inegale iar în cazurile cu scleroză a corionului suferă adesea dilataţii chistice. În endometritele cronice postabortum (fig. XV—42 *b*, *c*, *d*) şi postpartum se pot găsi în plus şi resturi placentare sub forma de polipi friabili, hemoragipari. Microscopic, se găsesc insule de celule deciduale cu colorabilitate inegală, vilozităţi coriale hialinizate, infiltrat inflamator constituit din limfocite şi polimorfonucleare neutrofile, precum şi cheaguri sanguine pe cale de organizare. Diagnosticul de sarcină uterină trebuie făcut cu prudenţă

Scanned with OKEN Scanner

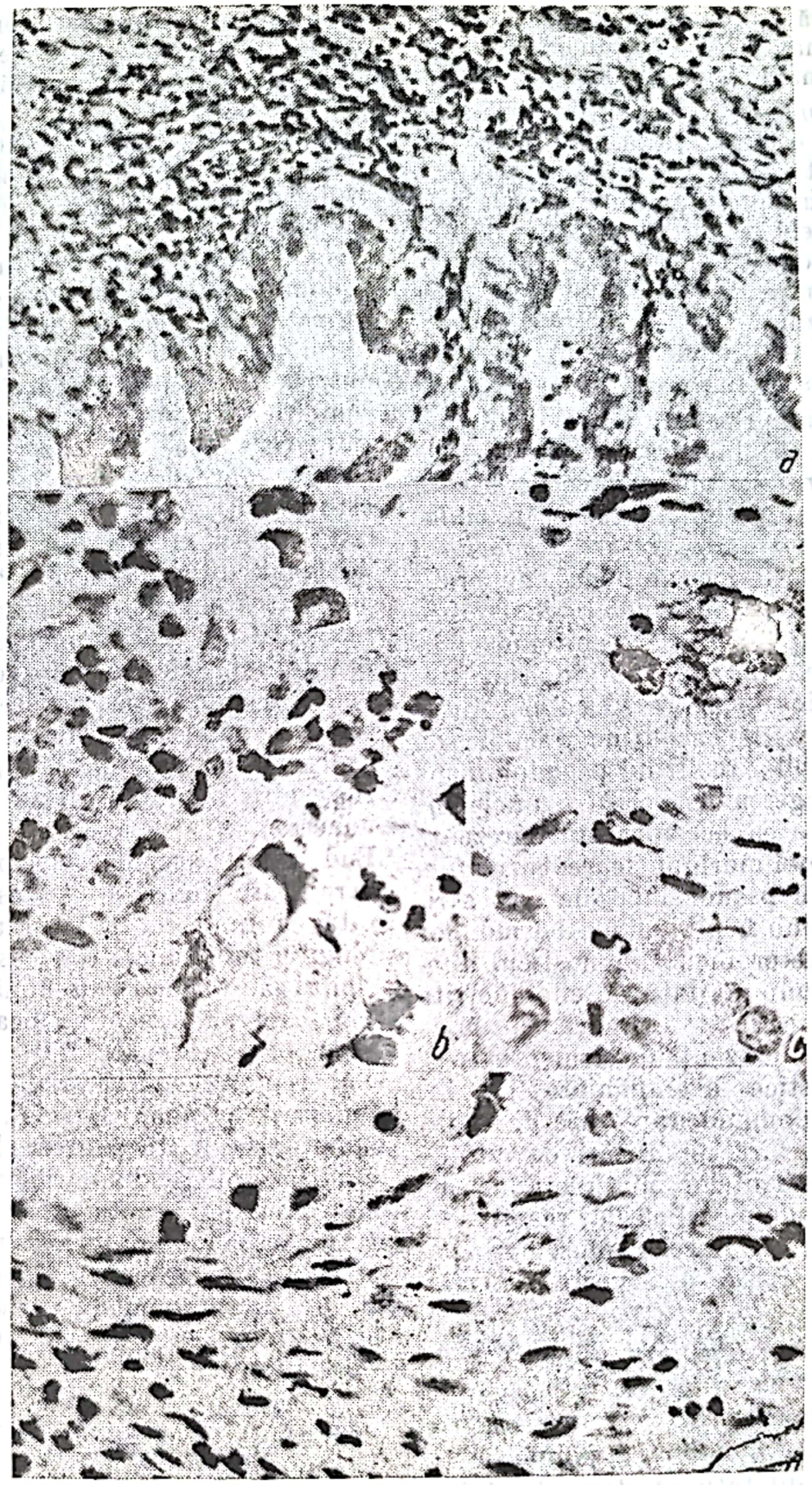

Fig. XV—42. — a) Endometrită cronică hiperplazică; *b, c, d)*; endometrită cronică postabortum, cu persistența de sincițiotrofoblaști și modificări Arias-Stella la nivelul glandelor endometriale.

și rezervă în cazurile în care se găsesc numai celule deciduale sau numai anomalii Arias-Stella.

În *endometrita atrofică* (fig. XV—43) mucoasa este subțiată, atrofică. Corionul este mult redus cantitativ, cu infiltrat inflamator cronic și scleroză, iar glandele sînt rare și atrofiate. În unele endometrite cronice, procesul inflamator se extinde la peretele uterin, realizînd *metrita parenchimatoasă* cronică. În asemenea cazuri, peretele este îngroșat și sclerozat.

Ca forme mai rare sau rare de endometrită cronică sînt descrise *endometrita cronică granulomatoasă*, caracterizată prin leziuni granulomatoase în endometru, *endometrita cronică limfocitară* cu infiltrat limfocitar bogat, generalizat sau parțial și *endometrita cronică pseudosincițială*, în care epiteliul glandelor este transformat în sincițiu, pe zone de întindere variabilă. Citoplasma sincițială conține vacuole de talie variabilă, realizînd pseudolumene prin împingerea periferică a nucleilor. În vecinătatea acestora sînt prezente infiltrate polimorfonucleare eozinofile. Modificările pseudosincițiale sînt atribuite acțiunii combinate a hormonilor estro-progesteronici. Diagnosticul diferențial se impune față de endometrita sincițială, în acest ultim caz leziunea constînd din prezența de elemente sincițiotrofoblastice acompaniate de infiltrate limfomonocitare care disociază miometrul, fără modificări de citonecroză a elementelor musculare; aceasta corespunde modificărilor reactive de graviditate ale fibrelor musculare netede, care îmbracă aspecte de mioblaști.

Endometrita senilă are de obicei un caracter cronic și se prezintă sub formă de endometrită atrofică sau de emdometrită hipertrofică polipoasă, cu frecvente dilatații chistice glandulare și scleroza corionului și vaselor uterine (fig. XV—43 *b, c, d*). Inconstant epiteliul de acoperire prezintă zone de metaplazie pavimentoasă. Ulcerarea polipilor endometriali provoacă adesea hemoragii uterine.

Metritele cronice se caracterizează prin existența de infiltrate inflamatorii limfo-plasmocitare și scleroză difuză în miometru.

Piometria este o formă particulară de endometrită cronică purulentă caracterizată prin acumularea exsudatului purulent în cavitatea uterină, datorită obstrucției canalului cervical (atrezie senilă, intervenții operatorii, amputație cervicală, cauterizări etc.). Uterul este mărit de volum, iar endometrul este palid, gălbui, și prezintă leziuni inflamatorii cronice sau este înlocuit de țesut de granulație. Piometria se asociază frecvent cu metaplazia scuamoasă, CIS al endometrului, adenoacantomul. Se citează dezvoltarea frecventă a piometriei consecutiv radioterapiei cancerului uterin (col-corp). Culturile în numeroase cazuri sînt sterile, alteori pot conține streptococi anaerobi.

Endometrite specifice. Endometrita tuberculoasă (fig. XV—44) este considerată ca fiind constant secundară salpingitei tuberculoase; aceasta apare la rîndul său în cursul diseminărilor infecției tuberculoase din focare pulmonare, osoase, renale etc.

Tuberculoza endometrială poate rămîne asimptomatică, avînd ca singură manifestare sterilitatea bolnavelor; cînd leziunile endometriale și anexiale sînt mai accentuate, apar hemoragii, manifestări inflamatorii uterine și mase anexiale. Macroscopic, se prezintă sub forma de tuberculoză miliară, tuberculoză vegetantă și tuberculoză cazeoasă ulcerativă.

Histopatologic, în formele inițiale și de intensitate redusă, leziunile endometriale sînt rare sub forma de foliculi giganto-epitelioizi și infiltrate limfoide asociate eventual cu modificări granulomatoase ale endometrului. Forma

Fig. XV—43. — *a*) Endometru atrofic cu glande foarte rare, unele dilatate chistic; *b*, *c*, *d*) endometru atrofohipertrofic, cu glande dilatate chistic.

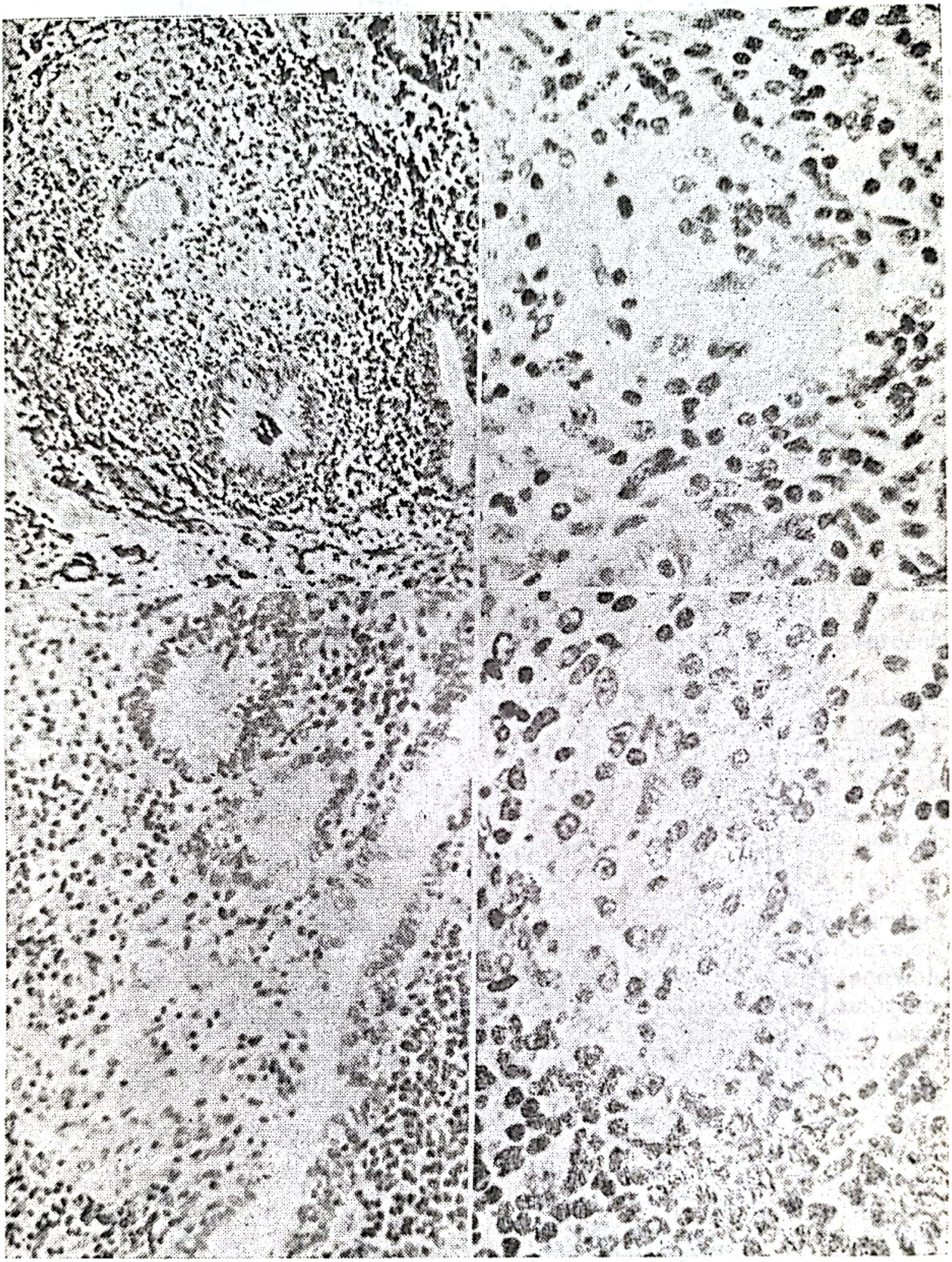

Fig. XV—44. — Endometrită tuberculoasă cu leziuni proliferative.

Scanned with OKEN Scanner

de tbc exsudativă este particulară localizării endometriale. Se întîlnește frecvent ca zone sau plaje mici eozinofile, care evocă stadiul de debut al cazeificării. În jurul zonelor eozinofile sînt prezente rare epitelioide cu dispoziție palisadică și o coroană de elemente limfoide. În formele mai severe, leziunile specifice devin frecvente, apar tuberculi și cazeificări care produc ulcerația endometrului.

Formele atipice ale tuberculozei endometriale reprezintă frecvent urmările remanierilor spontane sau terapeutice ale procesului tbc. După Nasta, unele forme atipice sînt secvențe din etapele de evoluție a granulomului tbc în cursul ciclului menstrual. Leziunile sînt lipsite de specificitate și constau din foliculi alcătuiți din elemente limfoide. După J. de Brux există unele elemente de prezumpție privind specificitatea procesului: prezența resturilor nucleare în centrul foliculului limfoid sau a celulelor reticulare cu citoplasmă clară și nuclei bursuflați, precum și localizarea foliculului limfoid în relație directă cu peretele unui tub glandular. Cupele seriate surprind frecvent comunicarea foliculului cu lumenul glandular, în care se elimină caseumul și resturile nucleare. Această formă de tbc atipică îmbracă frecvent aspectul endometritei banale subacute. Kistner propune pentru diagnosticul diferențial tratamentul antiinflamator și hormonal estro-progestativ, urmat de repetarea chiuretajului după un interval de 8 săptămîni. În cazul tbc atipice leziunile persistă și se maturează realizînd, în intervalul amintit, foliculi cu structură tipică. Foliculii atipici impun diferențierea de foliculii limfoizi constituienți normali ai endometrului. Foliculii remaniați prin fibroză, descriși de Schumann și cunoscuți sub denumirea de corpi Schumann, se întîlnesc la nivelul endometrului fie izolați într-un corion normal sau conjunctivo-fibros, fie însoțiți de rari foliculi atipici alcătuiți din cîteva epitelioide.

În formele lipsite de cazeificare și cele atipice, diagnosticul diferențial trebuie făcut cu sarcoidoza benignă și cu granuloamele de corp străin. Pentru diagnostic se recomandă asocierea examenului bacteriologic, intradermoreacția la tuberculină și testul Kveim.

Evoluția tuberculozei endometriale sub chimioterapie specifică este favorabilă, dar persistă sterilitatea sau imposibilitatea păstrării sarcinii în 95—98% din cazuri.

Metrita tuberculoasă. Infecția se realizează prin contiguitate de la focare tbc ulcerocazeoase ale endometrului sau pe cale limfatică în cazul tbc tubare. Focarele de endometrioză intramurale favorizează propagarea infecției către miometru. Uterul apare mărit de volum, de consistență crescută, cazurile fiind adesea etichetate ca o fibromatoză uterină, cu care se asociază adesea.

La nivelul miometrului, tbc îmbracă forma micronodulară sau miliară și macronodulară. Prin confluare și cazeificare se pot constitui abcese reci intramurale.

Sinechia uterină reprezintă o entitate anatomo-clinică și histerosalpingografică. Reprezintă deseori manifestarea unui tbc vechi cicatriceal, uneori chiar a unui tbc evolutiv.

Actinomicoza endometrială este numai rareori produsă prin infecție directă. De obicei este secundară unei infecții actinomicotice apendiculare sau a colului uterin. Leziunile sînt de tip granulomatos-supurativ, caracteristice acestui proces inflamator specific.

Endometrita sifilitică este excepțional de rară și se manifestă prin formarea de gome.

Endometritele parazitare sînt, de asemenea, cu totul excepționale. Pot fi întîlnite în toxoplasmoză și în cazurile

Scanned with OKEN Scanner

de paraziți ca *Schistosoma haematobium*, *Schistosoma mansoni*, *Enterobius vermicularis*.

MODIFICĂRILE ENDOMETRULUI ÎN STĂRILE DISHORMONALE

Endometrul, după cum s-a arătat, este supus permanent influențelor hormonale, îndeosebi a hormonilor sexuali. Aceasta explică transformările ciclice endometriale în cursul vieții sexuale active.

Stările dishormonale, în particular cele care interesează hormonii sexuali, precum și modificările hormonale care se instalează după menopauză, se vor repercuta și asupra morfologiei endometrului. Apar, astfel, modificări endometriale caracteristice perturbării hormonale.

Dezechilibrele hormonale reflectate morfologic la nivelul receptorilor uterin și vaginal pot fi urmarea perturbărilor de ordin calitativ și/sau cantitativ a celor doi hormoni ovarieni, sincronizării defectuoase a acțiunii acestora sau intervenției unor stimuli hormonali extraovarieni, care inhibă, amplifică sau deviază acțiunea hormonilor ovarieni.

Interpretarea histo-cito-hormonală a modificărilor endometriale în corelație cu datele examenului citohormonal vaginal și dozările hormonale au condus la individualizarea principalelor aspecte histologice ale endometrului, expresie morfologică a disfuncțiilor hormonale.

I. DEREGLĂRILE CICLULUI MENSTRUAL

1) ENDOMETRUL HIPOPLAZIC ȘI ATROFIC (fig. XV—45 *a*)

Este consecința unui stimul estrogenic insuficient; se manifestă clinic prin amenoree sau oligomenoree.

Endometrul dezvoltat insuficient conține glande rare, de formă tubulară, cu contur regulat și lumen redus. Celulele glandulare, de formă cilindrocubică, au nucleii bine colorați, cu activitate mitotică slabă. Stroma densă este alcătuită din celule fibroblastofibrocitare, fără mitoze. În hipoplazia marcată vasele și edemul sînt absente. În insuficiența estrogenică moderată, endometrul suferă un grad de dezvoltare cu edem stromal și aspect reticular al celulelor. Examenul citohormonal vaginal indică stimul estrogenic slab, cu evoluție fie în platou, fie ușor ascendent, cu indice kariopicnotic (IKP) care nu depășește 20—25%.

2) ENDOMETRUL DE TIP PROLIFERATIV (fig. XV—45 *b*, *c*, *d*)

Mucoasa uterină este bine dezvoltată, cu glande numeroase, unele cu invaginări în lumen. Celulele glandulare de formă cilindrică au nuclei alungiți cu cromatina condensată în grămezi mari și frecvente mitoze. Stroma este bogată în fibroblaști cu rare fibre de reticulină. Curba modificărilor vaginale indică un stimul estrogenic de intensitate moderată cu evoluție în platou. Kariopicnoza nu depășește 30—40% și scade cu puțin timp anterior menstrei sau apariției unei metroragii. Rareori curba estrogenică are o evoluție sinusoidală în formă de clopot, cu acidofilie și picnoză maximă în a 14-a zi, urmată de scăderea acidofiliei fără ca frotiul să manifeste modificări progesteronice. Evoluția în platou a stimulului estrogenic își găsește explicația în procesul lent de involuție a foliculului ovarian, a cărui teacă internă își continuă activitatea pînă la intrarea în funcție a unui nou folicul. Prin însumarea acțiunii foliculilor concomitenți la nivelul mediu al stimulului foliculilor persistenți, intensitatea stimulului foliculinic crește. Endometrul în fază proliferativă la sfîrșitul ciclului menstrual,

Scanned with OKEN Scanner

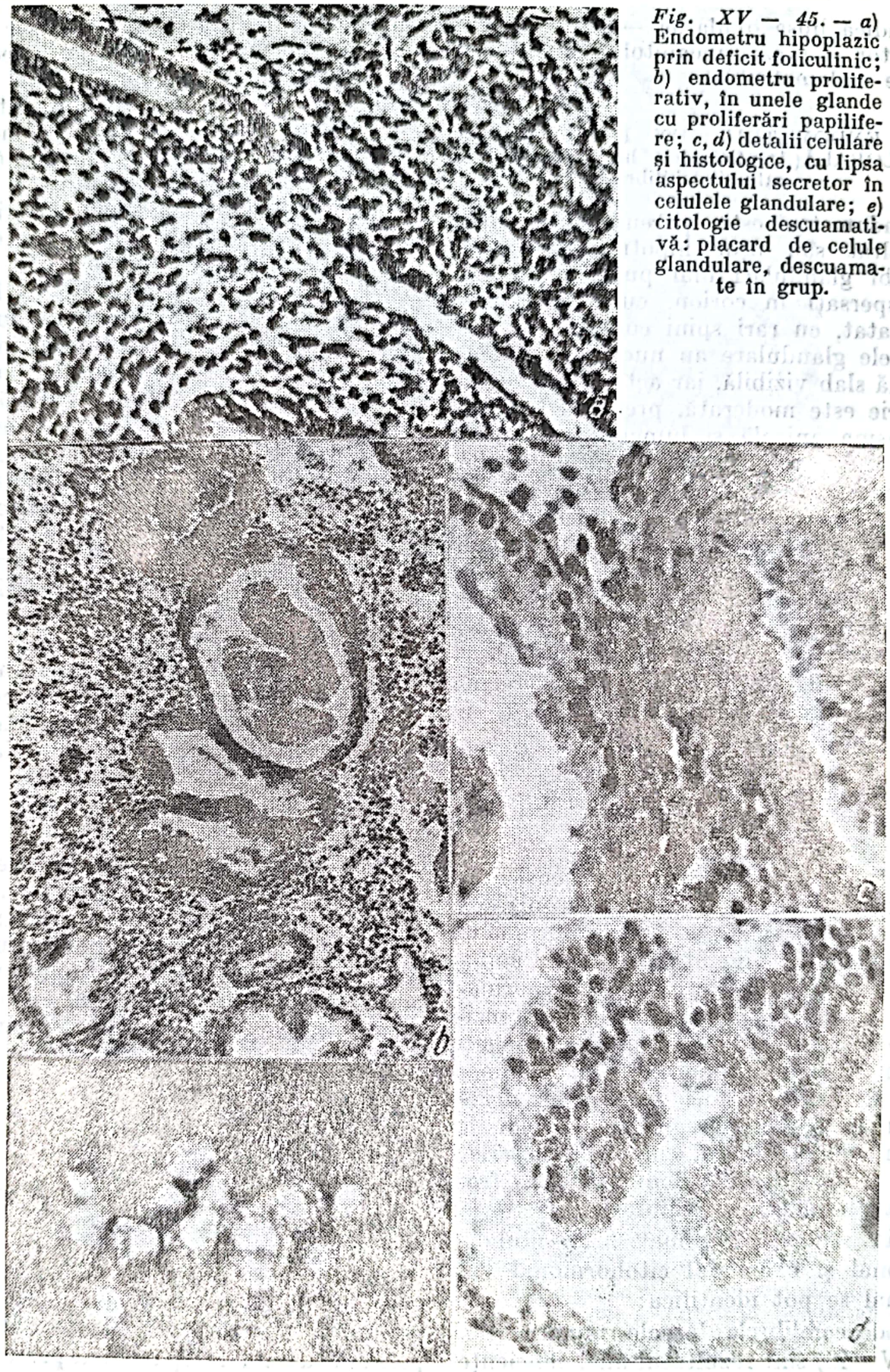

Fig. XV — 45. — a) Endometru hipoplazic prin deficit foliculinic; *b)* endometru proliferativ, în unele glande cu proliferări papilifere; *c, d)* detalii celulare și histologice, cu lipsa aspectului secretor în celulele glandulare; *e)* citologie descuamativă: placard de celule glandulare, descuamate în grup.

indică lipsa ovulației — ciclu anovulator — (vezi subcapitolul „hiperplazii de endometru").

3) ENDOMETRUL DIN INSUFICIENȚA GLOBALĂ (insuficiențele hormonale moderate și echilibrate)

Endometrul este aparent normal dezvoltat sau ușor hipotrofic. Conține tubi glandulari mai puțin numeroși, dispersați în corion, cu lumen ușor dilatat, cu rari spini conjunctivi. Celulele glandulare au nuclei cu cromatină slab vizibilă, iar activitatea secretorie este moderată, prezentă în citoplasma apicală și lumenul glandelor. Stroma este edematoasă, alcătuită din celule mici cu aspect reticular. Arteriolele spiralate sînt rare și slab dezvoltate. Acest context morfofuncțional raportat la data cronologică indică un endometru cu dezvoltare subnormală. Receptorul vaginal relevă deficitul estrogenic cu IKP de 30—40% în perioada ovulației, urmat de o scădere rapidă. Dozările hormonale confirmă insuficiența ovariană globală.

4) ENDOMETRUL DE INSUFICIENȚĂ PROGESTERONICĂ

Perturbările survenite în intensitatea celor doi hormoni și în sincronizarea datei de apariție a stimulilor hormonali se reflectă la nivelul receptorului endometrial prin aspecte histo-citohormonale variate, dependente de intensitatea și tipul deficitului de corp galben. Ansamblul modificărilor celulare la nivelul receptorului vaginal, decelate în cursul dereglărilor hormonale prin deficit luteal, au fost descrise de J. de Brux sub denumirea de „frotiuri luteale dezechilibrate".

Prin studiul combinat histo-citohormonal și examenul citohormonal vaginal se pot identifica:

a) dezechilibrele luteale minore (fig. XV—46) sînt rezultatul unei deficiențe sau întîrzieri cu caracter pasager în acțiunea corpului galben. Se reflectă asupra endometrului numai pînă în a 20-a — a 21-a zi a ciclului, interval în care mucoasa uterină își menține aspectul postovulator imediat (hipercromatism nuclear, densitate și celularitate bogată a stromei, arteriole spiralate slab dezvoltate), mărturie a activității estrogenice persistente, defectuos echilibrată de progesteron. Revenirea activității progesteronice duce, în zilele următoare, la maturarea normală a endometrului. În aceste cazuri, chiuretajul bioptic efectuat după a 25-a — a 26-a zi a ciclului nu decelează deficitul progesteronic pasager. Deficitul luteal compensat histofiziologic în faza luteală tardivă, poate fi, sesizat prin modificările de tip luteal dezechilibrat la nivelul receptorului vaginal. Așadar, momentul practicării chiuretajului bioptic și corelarea cu datele examenului citohormonal reprezintă cei doi parametri importanți în diagnosticul dezechilibrelor minore cu caracter pasager. Biopsia de endometru efectuată în a 6-a zi de la data presupusă a ovulației reflectă cu fidelitate gradul deficitului luteal în perioada posibilă a nidației ;

b) dezechilibrele luteale majore și medii (fig. XV—47) se instalează consecutiv deficitului sever în funcția corpului galben sau prin întîrzierea de acțiune a stimulului progesteronic asupra unui endometru supus activității estrogenice normale sau crescute. Acțiunea tardivă și/sau insuficientă conduce la asincronism în dezvoltarea componentelor endometriale, maturarea funcțională fiind insuficient realizată în raport cu data cronologică. Astfel, endometrul între a 21-a și a 27-a zi conține glande cu activitate secretorie corespunzătoare endometrului normal între a 15-a și a 18-a zi. Glandele au epiteliul pluristratificat, cu nuclei hipercromi, unii în mitoză, în stromă persistă edemul de tip imediat postovu-

Scanned with OKEN Scanner

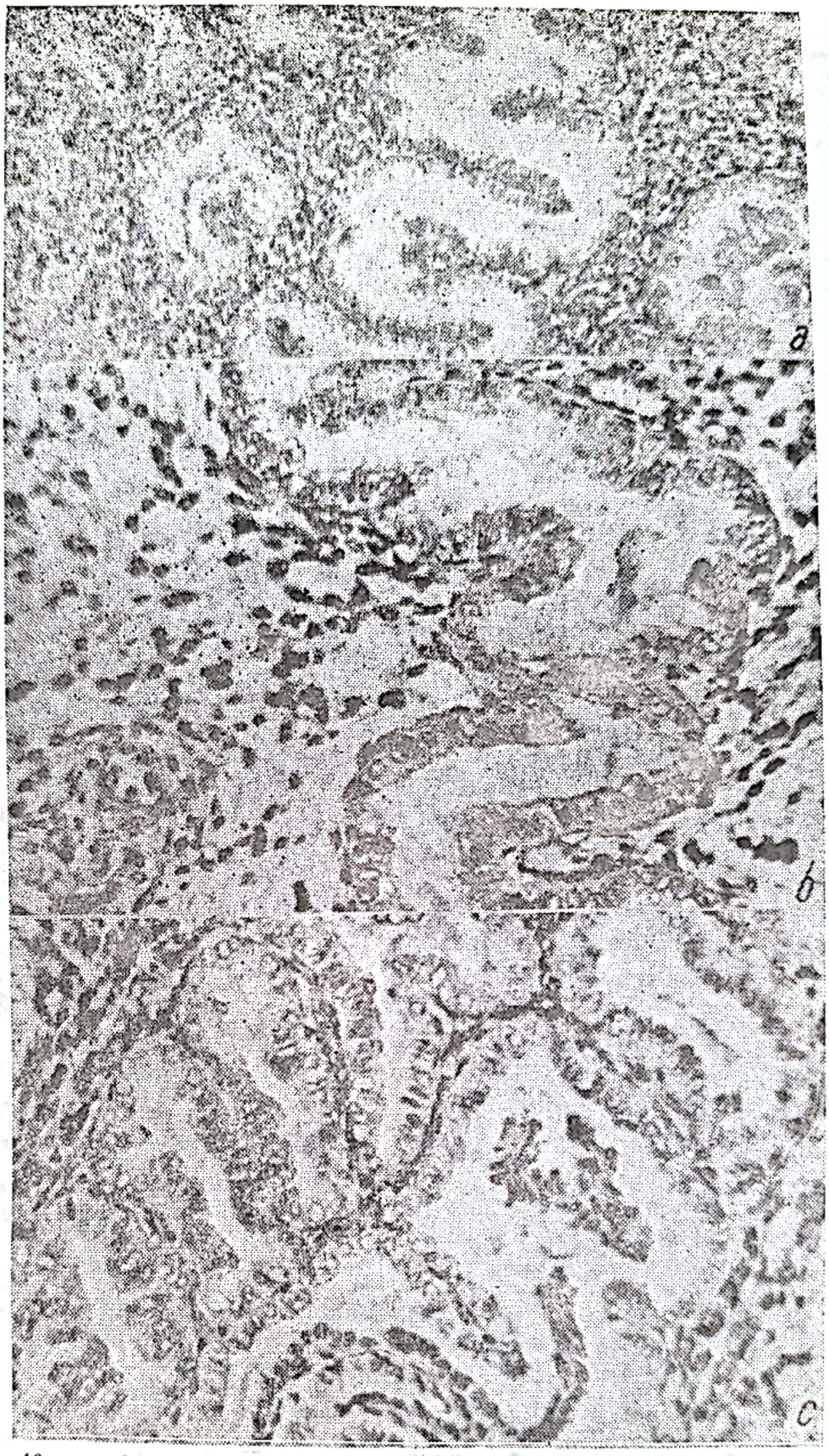

Fig. XV —46. — a, b) Endometru cu deficit progesteronic slab (minor): glande endometriale cu spini conjunctivo-epiteliali, pe alocuri vacuole secretorii în poziţie apicală, edem stromal şi diferenţieri ale arteriolelor spiralate; *c)* la nivelul aceluiaşi endometru se remarcă teritorii neinfluenţate de stimulul progesteronic.

Scanned with OKEN Scanner

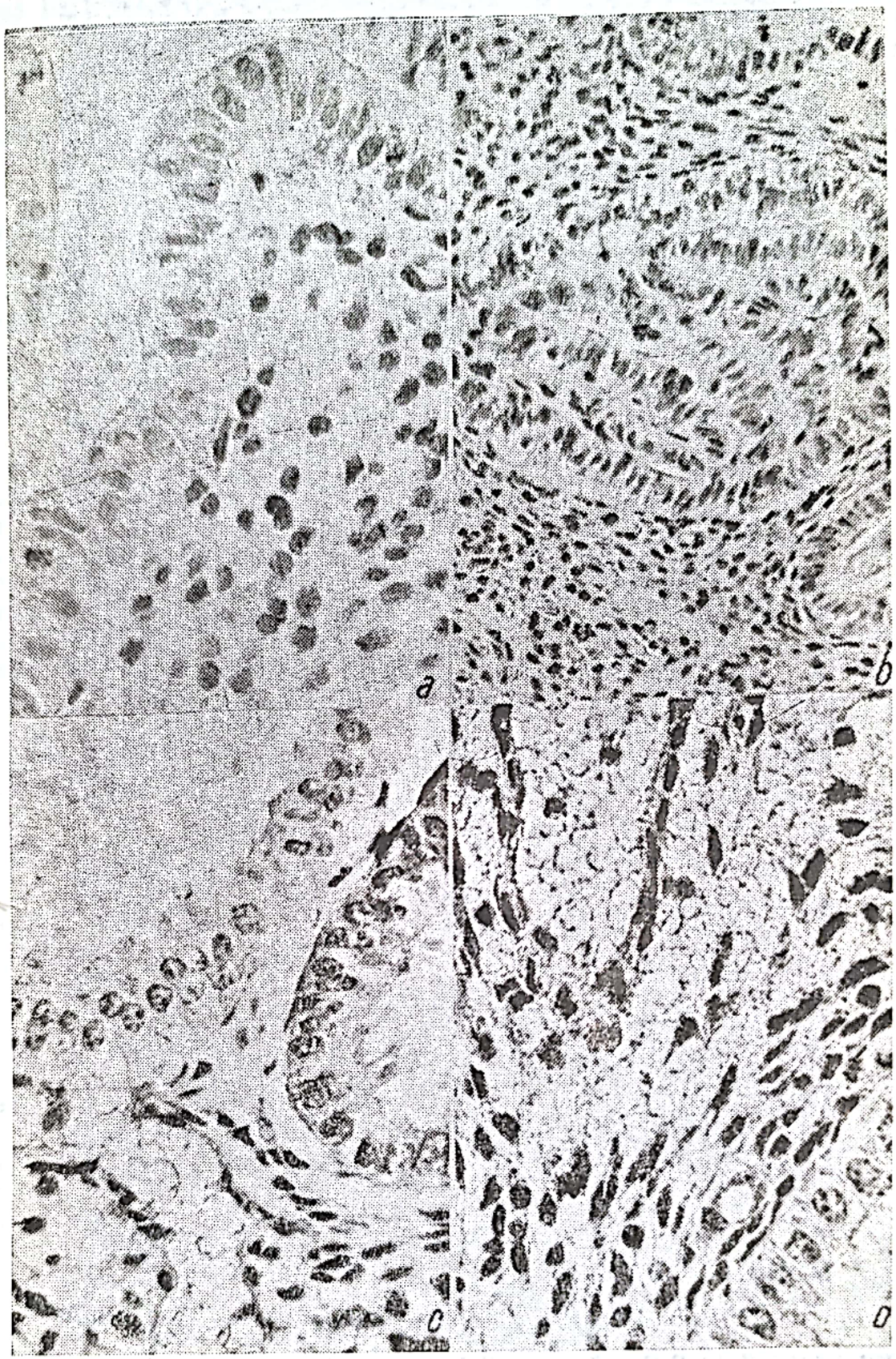

Fig. XV—47. — Endometru cu deficit progesteronic mediu și major.
a) activitate secretorie minimă sau *b)* absentă la nivelul glandelor; edem stromal minim; *c, d)* activitate secretorie minimă sau absentă; absența diferențierii capilarelor în arteriolele spiralate.

lator, iar capilarele nu se diferențiază în arteriole spiralate. Frotiul citohormonal reflectă gradul deficitului luteal. Acidofilia și kariopicnoza sînt crescute în raport cu data cronologică a ciclului.

Deficitul progesteronic major instalat prin epuizare funcțională rapidă a corpului galben, se asociază uneori cu un grad de deficit estrogenic. După J. de Brux, rezultă imagini de distrofie, în care endometrul conține glande mărite de volum cu rari spini conjunctivi, dispuse neregulat în corion. Epiteliul glandular manifestă activitate secretorie slabă în polul bazal. Corionul este alcătuit din celule mici rotunde sau ramificate, disociate parcelar de edem interstițial. Corelarea cu examenul citohormonal facilitează identificarea formelor asociate cu deficit estrogenic.

II. DEZECHILIBRE HORMONALE DETERMINATE DE FACTORI EXTRAOVARIENI

1) *Hipersecreția de 17-cetosteroizi* poate determina prin inhibarea stimulului estrogenic o creștere a endometrului, care îmbracă un caracter proliferativ, de tipul endometrului din sindromul Stein-Lewenthal.

2) *Endometrul cu modificări evocînd o posibilă hiperandrogenie.* Endometrul deși de grosime redusă realizează stadiul secretor de aspect normal. Stroma este însă densă, conținînd în substanța fundamentală eozinofilă fascicule celulare, o rețea reticulinică și cîteva fibre de colagen hialin, îndeosebi la periferia arteriolelor spiralate ai căror pereți sînt îngroșați și sclerozați (De Brux).

3) *Insuficiența tiroidiană.* Hipotiroidiile sînt însoțite uneori de hipoplazia endometrului, alteori de hiperplazia mucoasei uterine cu cicluri anovulatorii. Cauza ciclurilor anovulatorii este atribuită secreției hipofizare și anume celulelor producătoare de LH. Persistența foliculilor stimulați hormonal și lipsa hormonului luteinizant hipofizar LH împiedică ovulația și producerea progesteronului. În aceste condiții, endometrul stimulat de estrogeni se menține în stadiul proliferativ, determinînd metroragii funcționale uneori cu anemii severe. Terapia cu tiroidă conduce la restaurarea ciclurilor menstruale cu caracter normal.

4) *Endometrul de dezechilibru hormonal postpartum sau postabortum*, după De Brux, se instalează la cîteva luni în postpartum sau în urma unui avort neglijat. În aceste cazuri, la stimulul estrogenic, frecvent crescut după starea de graviditate, se adaugă acțiunea luteinizantă cu origine fie din resturile periovulare, fie de la nivelul unui corp galben de sarcină neinvoluat. Endometrul conține numeroase glande de talie mică sau cu lumenul ușor dilatat, cu contur neregulat, fără spini conjunctivo-epiteliali. Celulele glandulare au citoplasma vacuolară cu reacție negativă pentru glicogen. Nucleii sînt de volum variabil, uneori retractați, alteori cu mitoze. Stroma este hiperplaziată, densă, bogată în fibroblaști cu dispoziție în fascicule. Deseori, sînt prezente infiltrate inflamatorii discrete în stromă. Frotiurile vaginale relevă IKP ridicat. Excreția pregnandiolului este scăzută. Natura dishormonală este dificilă de stabilit dacă la examenul histohormonal nu se acordă semnificația cuvenită vacuolizării citoplasmei celulelor glandulare PAS-negative pentru glicogen sau dacă în cupele histologice nu sînt surprinse cuiburi de celule deciduale distrofice, modificări Arias-Stella sau cuiburi de arteriole spiralate cu pereți hialini.

După menopauză endometrul suferă în mod obișnuit un proces de atrofie. Glandele scad numeric și au dimensiuni reduse. Alteori o parte dintre

Scanned with OKEN Scanner

glande sînt dilatate chistic. Corionul și vasele prezintă o fibroză progresivă.
Modificări de tip progesteronic sînt excepționale după instalarea menopauzei și se datoresc probabil formării neobișnuite de corp galben.
În sfîrșit, în această perioadă, endometrul poate suferi procese de hiperplazie difuză sau zonală.

MODIFICĂRILE ENDOMETRULUI SUB ACȚIUNEA ANTICONCEPȚIONALELOR ESTROGENO-PROGESTATIVE DE SINTEZĂ

Anticoncepționalele estrogeno-progestative de sinteză, care acționează prin releul hipotalamo-hipofizar, produc modificări hipotrofice și distrofice ale endometrului.
Endometrul este subțiat, cu glande rare, dilatate în mod neregulat, uneori pînă la aspecte chistice, dar cu minime sau cu absența modificărilor de tipul celor observate sub acțiunea progesteronului. Epiteliul glandular rămîne constant unistratificat și prezintă tendință la transformare cilindro-cubică sau cubică, cu nucleul situat bazal sau parabazal, cu cromatină în cantitate redusă. Mitozele sînt absente, denotînd lipsa proliferării celulelor epiteliale. Rareori, în urma administrării anumitor anticoncepționale, epiteliul glandular poate prezenta reduse cantități de glicogen și slabă tendință secretorie. Corionul este, de asemenea, redus cantitativ, dens celular, iar uneori prezintă tendință de transformare deciduiformă, în contrast cu absența sau slabele modificări secretorii glandulare.

ENDOMETRUL CU REACȚII ARIAS-STELLA

Overbeck, în 1953, și Arias-Stella, în 1954, descriu în endometrele cazurilor cu sarcină ectopică, avorturi și boală trofoblastică (molă, corioepiteliom) prezența unor anomalii celulare cu caracter focal, pe care le interpretează ca aspecte hiperplazice reacționale la incitațiile hormonilor corionici. Anomaliile celulare Arias-Stella au dublu caracter focal:
— interesează teritorii limitate din endometru;
— sînt prezente pe porțiuni izolate ale glandelor interesînd una, două sau mai multe celule.
Modificările celulare au ca particularitate esențială hipertrofia nucleară: nuclei voluminoși, cu contur neregulat uneori cu invaginări, hipocromi, fără mitoze, adesea retractați, ocupînd poziție variabilă în celulă. Citoplasma este abundentă, clară sau vacuolară, uneori balonizată; coloratiile pentru glicogen și MPZ sînt negative. Endometrul din jur conține tubi glandulari fie în stadiul secretor, fie manifestă dezechilibre hormonale cu glande hiperplazice dilatate sau cu tufe adenomatoase în lumen. Corionul hiperplazic fibroblasto-fibrocitar cu teritorii de edem și extravazate hemoragice nu prezintă transformare deciduală. În formele minore (fig. XV—48), anomaliile celulare sînt minime, prezente în glande izolate, fie cu lumen ușor mărit, căptușite de celule cilindrocubice cu citoplasma eozinofilă, fie în glande mici tubulare, cu citoplasma vacuolară. În aceste glande rețin atenția unul sau mai mulți nuclei mari, hiper- sau hipocromi, deseori cu cromatina rarefiată. Aspectul balonizat sau vacuolizat al citoplasmei cu nucleul în poziție apicală realizează, din loc în loc, imagini de celule în rachetă. Corionul fibroblasto-fibrocitar conține, pe alocuri, vase cu pereții îngroșați, fibrozați, în raport cu intervalul de la oprirea în evoluție a stării de graviditate. Printre elementele stromale se identifică celule izolate ale căror nuclei, prin volum și tinctorialitate, contrastează cu nucleii fibroblaștilor; acestea reprezintă, de

Scanned with OKEN Scanner

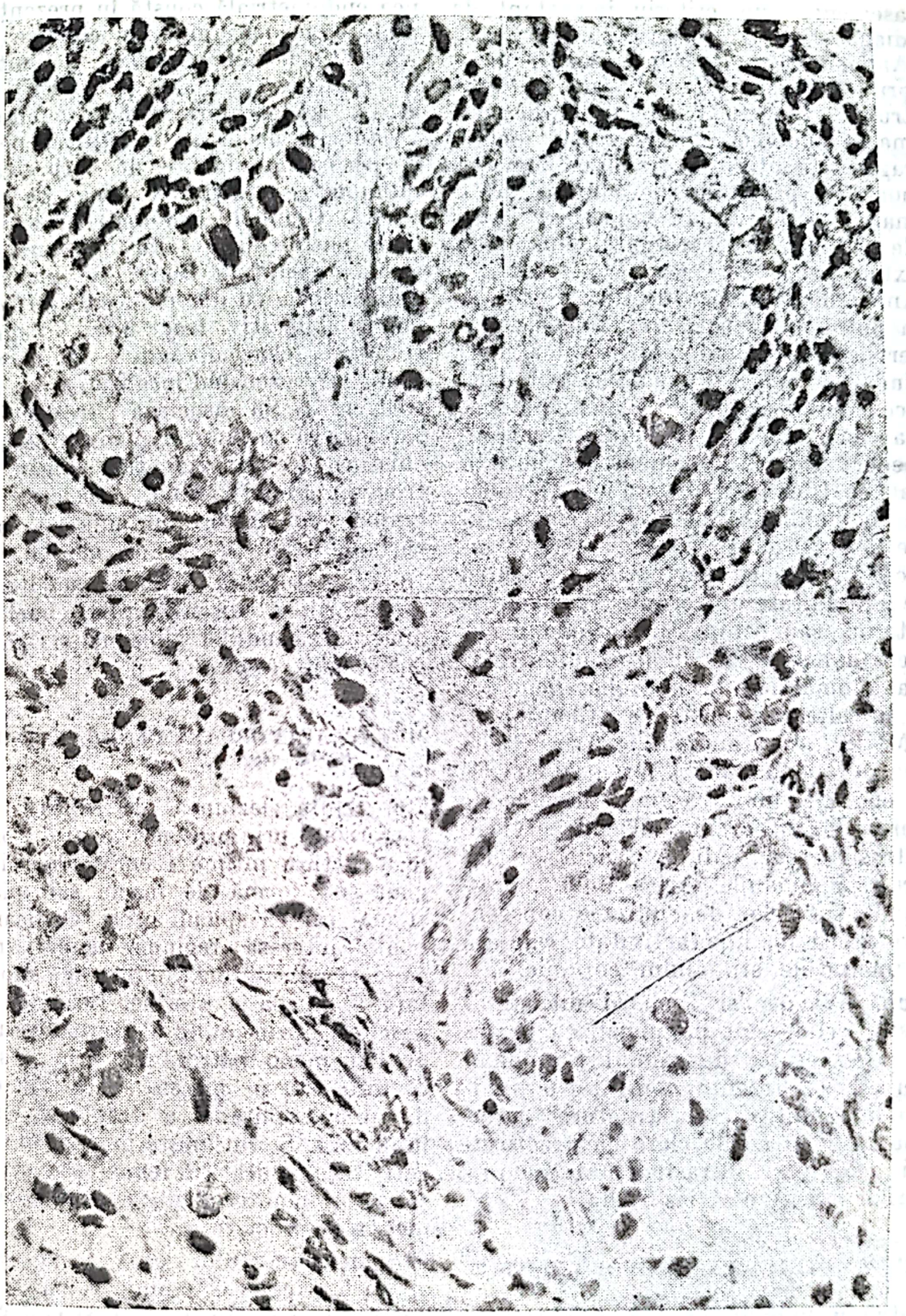

Fig. XV—48. — Reacţii celulare Arias-Stella, minore, la nivelul glandelor endometriale, în sarcina exterauterină. Corionul fibroblasto-fibrocitar.

Scanned with OKEN Scanner

asemenea, un criteriu important de diagnostic.

Anomaliile minore interesează, deseori, straturile profunde ale endometrului, care nu participă la descuamarea endometrului în cursul metroragiei. Identificarea anomaliilor minore pe produsele de curetaj au o mare valoare în diagnosticul stării de graviditate întrerupte (intra- sau extrauterină).

Anomaliile celulare de tip Arias-Stella pot fi întîlnite și în glandele endocervicale în cursul avorturilor, sarcinilor ectopice și maladiei trofoblastice. Modificări celulare asemănătoare s-au semnalat și în endometrul femeilor supuse tratamentelor hormonale cu HMG sau Clomiphen. Incidența anomaliilor Arias-Stella variază între 50—80%. Prezența acestora indică, în majoritatea cazurilor, starea de graviditate întreruptă în evoluție (uterină sau ectopică). Examenul clinico-anamestic facilitează interpretarea anomaliilor Arias-Stella, generate și în alte circumstanțe (Clomiphen, HMG). Rareori anomaliile Arias-Stella necesită diagnosticul diferențial cu CIE al endometrului, carcinomul cu celule clare și adenocarcinomul endocervical. Ultrastructural, după Ancla și De Brux, anomaliile Arias-Stella corespund aspectelor de epuizare consecutive stării de hiperactivitate celulară la incitațiile stimulului corionic.

După Wagner și Richard nucleii acestor celule sînt poliploizi, ca urmare a excesului de stimul hormonal. Cercetările recente constată o similitudine între ultrastructura carcinoamelor cu celule clare ale tractusului genital și ultrastructura modificărilor reactive Arias-Stella.

ENDOMETRITA PNEUMOPOLICHISTICĂ

Este o leziune foarte rară. Singurul caz cunoscut cu această localizare este cel publicat de Perkins în 1960. Leziunea endometrială constă în prezența a multiple formațiuni pseudochistice (fig. XV—49) de talie variabilă, delimitate de celulele stromale, pe alocuri de aspect endoteliform. În vecinătatea pseudochisturilor se identifică, pe alocuri, celule gigante de corp străin, inflamație subacută și congestie vasculară. Glandele endometriale sînt în mare parte colabate. În literatură sînt publicate puține cazuri de pneumopolichistoză cu diverse localizări: vulvă, tub digestiv, tract urinar, vaginul și colul (cervico-vaginita emfizematoasă) reprezentînd localizarea cea mai frecventă. Se asociază frecvent cu sarcina. În conținutul gazos al pseudochisturilor s-au evidențiat oxigen, nitrogen, trimetilamină, asocierea acestora cu hidrogenul sulfurat, acid carbonic sau bioxid de carbon.

În etiopatogenia leziunii cu diverse localizări se discută rolul bacililor anaerobi, candidei albicans și *trichomonas*-ului *vaginalis*.

METAPLAZIA OSOASĂ A ENDOMETRULUI
(fig. XV—49 c)

Reprezintă leziunea distrofică, caracterizată prin prezența țesutului osos în structura intimă a corionului citogen, sub formă de insule sau plaje și mai rar ca spiculi osoși. Osificarea poate interesa regiunea supraistmică, coarnele uterine sau întreaga suprafață a mucoasei uterine. Leziunea se descoperă prin curetajul uterin efectuat pentru meno-metroragii, prin histerografie sau pe piesele operatorii, eliminarea spontană a țesutului osos fiind rară. Se întîlnește în perioada de activitate genitală la femei cu avorturi și nașteri în antecedente și leziuni endometriale asociate.

Prezența țesutului osos la nivelul aparatului genital feminin a fost semnalată și în ovare, trompe și endocol, citîndu-se în această ultimă localizare osificarea mucoasei orificiului cervi-

Scanned with OKEN Scanner

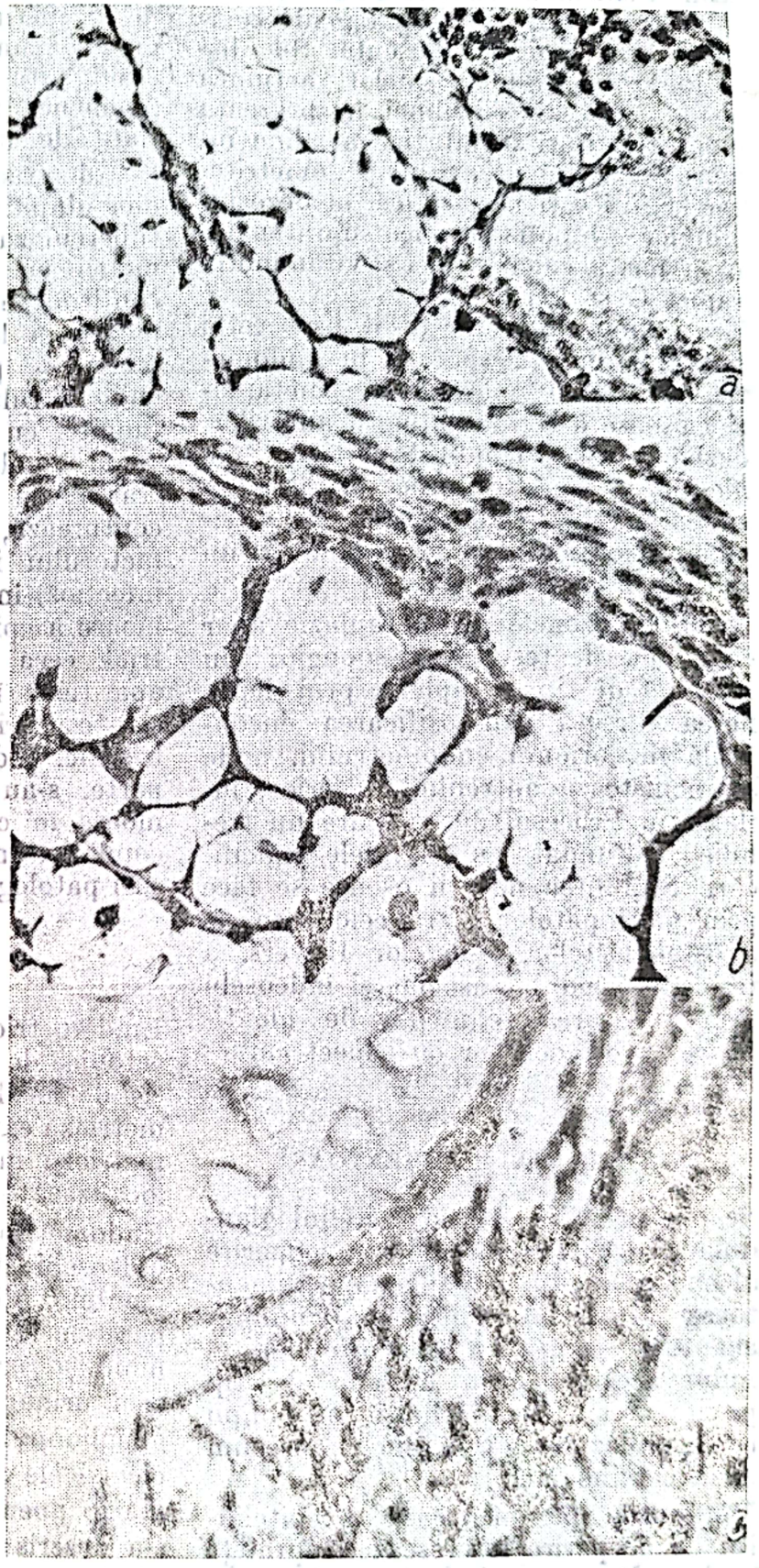

Fig. XV—49. — a, b) Endometrită pneumo-polikistică: prezența a numeroase cavități chistice de dimensiuni variabile în corionul citogen;

c) metaplazie osoasă a endometrului: plajă de țesut osos în plin corion citogen.

Scanned with OKEN Scanner

cal. Osificarea endometrului este o afecțiune rară, cu etiopatogenie complexă, insuficient cunoscută. S-a discutat rolul traumatismelor, acțiunea osteogenică a foliculinei în prezența unei activități fosfatazice alcaline intense și prelungite, rolul endometritelor specifice și nespecifice, al dezechilibrelor hipofizo-cortico-suprarenalo-ovariene, al calciterapiei și vitaminoterapiei C și D_2.

Teoria incluziilor de țesut osos fetal postabortum incorporate în endometru este combătută. Teoria metaplaziei osoase a reținut atenția autorilor, dezbătîndu-se condițiile etiopatogenice în care are loc procesul metaplazic la nivelul endometrului. Se atribuie infecțiilor cronice prelungite un rol important.

Histologic zonele de metaplazie apar ca lamele de țesut osos spongios sau compact de tip metaplazic prin depunerea directă sau osificarea encondrală în corionul endometrului, unde se închistează antrenînd, ulterior, inflamații. Procesul de osificare nu trebuie confundat cu simplele calcificări. Stabilirea naturii osoase se face prin morfopatologia traveelor osoase, a osteoblastelor, canalelor Havers, a țesutului medular asociat și îndeosebi prin utilizarea tehnicilor de identificare a osteocitelor cu aspect caracteristic.

METAPLAZIA PAVIMENTOASĂ

Se poate întîlni atît la epiteliul glandular, cît și la epiteliul de acoperire al endometrului. Metaplazia pavimentoasă la nivelul glandelor, denumită acantoză, constă în înlocuirea epiteliului acestora prin epiteliu de tip pavimentos. Este întîlnită în polipii și hiperplaziile de endometru precum și în carcinoame.

Metaplazia pavimentoasă a epiteliului de acoperire interesează suprafețe mai mult sau mai puțin întinse. În cazurile foarte rare, cînd epiteliul de acoperire este înlocuit în întregime de un epiteliu pavimentos, procesul este denumit ihtioză uterină. Asemenea modificări trebuie diferențiate de carcinomul epidermoid.

S-a descris prezența epiteliului scuamos după endometrita gonoreică, în tuberculoza endometrului și în piometrii cu evoluție diversă. Novak confirmă existența metaplaziei scuamoase în leziunile benigne ale endometrului, precum și în hiperplazia endometrului după tratamente prelungite cu estrogeni. De asemenea, s-au semnalat metaplazii după administrarea de radium intracavitar. Se conturează, astfel, ideea importanței factorului iritativ (fizic, chimic sau infecțios) în apariția metaplaziei scuamoase a epiteliului glandular endometrial, ceea ce concordă cu modul de apariție a metaplaziei în alte organe și țesuturi (metaplazia epiteliului bronșic, endocervical etc.). Pe de altă parte, s-au semnalat structuri scuamoase în cavitatea uterină încă din copilărie, în absența oricăror modificări patologice.

ENDOMETRIOZA

Emdometrioza constă în localizarea ectopică de țesut endometrial. În funcție de localizare, se deosebește endometrioza externă, extrauterină și endometrioza internă sau adenomioza, cu localizare în peretele uterin.

Endometrioza externă se întîlnește îndeosebi în peritoneul pelvin, ligamentele uterine, septul ischio-rectal, peretele intestinal și, mai ales, în sigmoid și rect, ovare (fig. XV—81), vezica urinară. A mai fost descrisă în ganglionii limfatici regionali, ombilic, cicatricele postlaparotomie, saci herniari, apendice. Excepțional de rar s-a descris și în plămîn și pleură. Se admite că endometrioza externă se

Scanned with OKEN Scanner

Fig. XV—50. — Focare de endometrioză și adenomioză în miometru.

produce prin mai multe mecanisme: însămînțare retrogradă de endometru pe cale tubară (produsă în cursul menstrelor cu reflux tubar), însămînțare de țesut endometrial vehiculat pe cale limfatică și sanguină, diferențiere aberantă a epiteliului celomic.

Macroscopic, focarele de endometrioză externă se prezintă sub forma de mici noduli, de cîțiva milimetri, de culoare brună-roșcată, uneori cu aspect microchistic.

Microscopic, focarele respective sînt constituite din țesut endometrial format din glande și corion citogen. În cuprinsul focarelor se găsesc și leziuni hemoragice recente și vechi, iar în jurul focarelor leziuni de scleroză și aderențe.

ADENOMIOZA

Adenomioza sau endometrioza internă (fig. XV—50) constă în prezența de insule ectopice de endometru localizate

Scanned with OKEN Scanner

în grosimea miometrului. În cazurile în care aceste insule sînt grupate sub forma de noduli bine delimitați se vorbește de adenomiom.

Histogeneza adenomiozei este variată. S-a admis, astfel, originea sa embrionară, focarele de adenomioză reprezentînd resturi din canalul wolffian (Recklinghausen) sau din canalul Gartner (Breus). Pentru această histogeneză ar pleda prezența adenomiozei în malformațiile uterine și la nou-născut.

Adenomioza a fost considerată și ca un proces ereditar întrucît s-a constatat că are o frecvență deosebit de ridicată la femeile din mai multe generații ale unei aceleiași familii. Marea majoritate a leziunilor de adenomioză se formează însă prin invazia miometrului de către stratul bazal al endometrului (Cullen) și este favorizată de hiperestrogenism și de traumatismele uterine.

Macroscopic, adenomioza poate trece neobservată sau provoacă o moderată mărire de volum a uterului. În funcție de topografia focarelor de adenomioză se distinge adenomioza internă, cînd acestea sînt localizate în apropierea mucoasei, adenomioza intramurală, cînd sînt localizate în grosimea miometrului și adenomioza externă sau subseroasă, cînd insulele de adenomioză sînt localizate în straturile externe ale uterului (miometrului) ajungînd pînă la seroasă.

În localizarea internă, submucoasă, adenomioza poate produce formațiuni polipoide intrauterine.

În localizarea externă se asociază uneori cu aderențe periuterine.

Pe secțiuni, focarele de adenomioză apar ca mici noduli moi, uneori cu un aspect buretos, microchistic, de culoare șocolatie-brună sau roșietică.

Microscopic, este caracteristică prezența de insule de endometru cu glande și corion citogen, situate între fibrele musculare. În cursul ciclului menstrual, aceste insule endometriale, au, în parte, o evoluție paralelă cu a endometrului, dar modificările din faza secretorie sînt mult mai puțin evidente și mai rare, iar cele caracteristice fazei menstruale lipsesc sau sînt limitate la mici hemoragii localizate.

În insulele de adenomioză se pot produce însă hiperplazii glandulo-chistice, asociate sau nu cu hiperplazie glandulo-chistică a endometrului. În cursul sarcinii, s-a observat transformarea deciduală a corionului. Adenomioza se asociază frecvent cu fibroleiomiomul uterin. Excepțional de rar s-a observat dezvoltarea de carcinoame de tip endometrial sau de carcinoame din focarele de adenomioză.

TUMORILE CORPULUI UTERIN

Clasificarea OMS a tumorilor corpului uterin (1976):

I. *Tumori epiteliale și leziuni apropiate*
   A. Benigne
      1. Polipul endometrial
      2. Hiperplazia de endometru
   B. Hiperplazia atipică de endometru
   C. Maligne
      1. Adenocarcinomul
      2. Adenocarcinomul cu celule clare (mezonefroid)
      3. Carcinomul epidermoid
      4. Carcinomul adenoscuamos (mucoepidermoid)
      5. Carcinomul nediferențiat

II. *Tumori neepiteliale*
   A. Benigne
      1. Leiomiomul (fibromiomul)
   B. Maligne
      1. Tumoarea mixtă müllerianā:
         a) Carcinosarcomul
         b) Tumoarea mixtă mezodermică

III. *Tumori secundare*

IV. *Tumori neclasate*

V. *Boli ale trofoblastului*
   A. „Endometrita" sincițială
   B. Mola hidatiformă
   C. Mola hidatiformă invazivă *(corioadenoma destruens)*
   D. Coriocarcinomul

VI. *Leziuni pseudotumorale*
   A. Metaplazia epidermoidă
   B. Adenomioza (endometrioza internă)

Scanned with OKEN Scanner

I. TUMORI BENIGNE

TUMORI EPITELIALE

Polipul uterin (fig. XV—51) este o formaţiune pediculată sau sesilă, proeminentă în cavitatea uterină. Substratul său microscopic este foarte variat, astfel încît natura exactă a polipului uterin poate fi stabilită numai prin examen histopatologic.

Majoritatea polipilor uterini sînt formaţi din ţesut endometrial. Aceşti polipi endometriali pot fi de dimensiuni reduse, localizaţi strict intrauterin şi asimptomatici, sau pot ajunge la dimensiuni importante, astfel încît să prolabeze în canalul cervical şi chiar intravaginal şi se însoţesc de tulburări clinice (hemoragii, fenomene inflamatorii etc.).

Microscopic, după Novak şi Woodruff, se deosebeşte polipul format din ţesut endometrial funcţional cu influenţă estrogeno-progesteronică şi polipul format din ţesut endometrial imatur, cu modificări exclusiv de natură estrogenică. Acest ultim tip de polip poate prezenta un caracter adenomatos cînd hiperplazia glandulară este intensă. Glandele pot fi uneori dilatate chistic.

Polipii funcţionali participă la modificările ciclice, suferind transformări similare, ca şi restul mucoasei endometriale. În perioada luteală, glandele prezintă spini conjunctivo-epiteliali şi celule în activitate secretorie. Descuamarea incompletă în cursul menstrei a mucoasei polipului, îndeosebi din porţiunea distală, contribuie prin organizarea sa la creşterea polipului. Fenomenele vasculare (congestie, raptusuri hemoragice şi îndeosebi fibrinoase din stromă) joacă un rol important în remanierile structurale ale polipului. Prin organizarea fibroasă polipii îşi pierd treptat sensibilitatea la stimulii hormonali.

Polipii endometriali prezintă în general şi inflamaţie cronică, sub forma de infiltrate limfo-plasmocitare sau constituirea de ţesut de granulaţie, precum şi zone hemoragice şi ulceraţii. Epiteliul de acoperire este cilindric sau suferă metaplazie pavimentoasă. În polipii vechi aspectul este dominat de transformarea chistică a glandelor şi sclerohialinizarea stromei. Modificările de involuţie, mergînd pînă la atrofie, survin tardiv după instalarea stării de menopauză. În localizarea

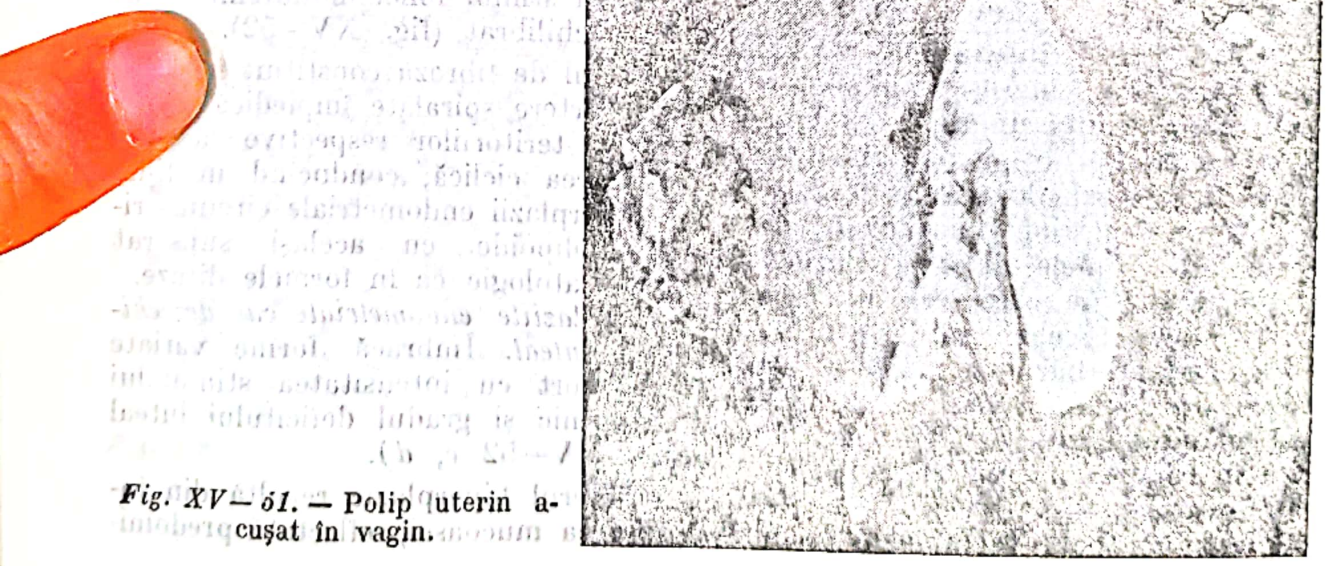

Fig. XV—51. — Polip uterin acuşat în vagin.

Scanned with OKEN Scanner

istmică structura polipilor nu relevă participare la modificările ciclice. Evoluția către malignizare este admisă pentru polipul endometrial imatur. Polipii endometriali trebuie diferențiați de cei de natură neoplazică. Carcinomul și sarcomul endometrial, endometrioza stromală, tumoarea mezodermală mixtă, leiomiomul submucos pediculat se pot prezenta sub forma de polip.

Formațiuni polipoide pot fi realizate și de resturi placentare, endometrita cronică și hipertrofică, hiperplazia glandulo-chistică de endometru.

Hiperplazia de endometru. Se caracterizează prin înmulțirea accentuată a glandelor endometriale, asociată cu creșterea cantității de stromă. Este produsă de tulburări endocrine de origine ovariană (lipsa de ovulație, chisturi foliculinice, tumori hormono-secretoare) sau de origine hipofizo-ovariană (ca în perioada menopauzei). Aceste tulburări se caracterizează printr-o stare de hiperestrogenism, cu deficit sau absența stimulului progesteronic. Experimental, modificări similare cu cele întîlnite în patologia umană au fost realizate prin administrarea prelungită și/sau de doze mari de estrogeni. Clinic se însoțește de hemoragii uterine și, în special, de metroragii. Hiperplazia de endometru poate fi difuză, în focare, sau localizată.

În hiperplazia difuză, macroscopic, endometrul este îngroșat în mod uniform sau prezintă un aspect polipoid. Prin curetaj se obține material abundent. Hiperplazia localizată realizează polipul endometrial. Microscopic, pentru toate formele de hiperplazie de endometru, sînt caracteristice dispariția limitelor celor trei straturi ale endometrului (bazal, spongios și compact) și proliferarea glandulară. Epiteliul glandular suferă modificări diferite în raport cu tipul de hiperplazie dar cvasiconstante; variind însă ca intensitate, apare metaplazia pseudotubară și frecvent cilioepitelială. Independent de intensitatea stimulilor estrogenic și progesteronic, de raportul și de receptivitatea endometrului, după De Brux, hiperplaziile endometriale polipoide difuze sau localizate îmbracă, sub raport histo-cito-hormonal, următoarele variante: *hiperplaziile endometriale cu proliferare aparent echilibrată a componentelor structurale.* Stimulul estrogenic ridicat și persistent pe toată durata ciclului (avînd ca substrat fie o tecomatoză difuză a ovarului, fie foliculi regresivi cu teaca internă hiperplazică și activă), dublat în partea a doua a ciclului de un stimul progesteronic normal sau crescut (corpi galbeni hiperactivi, chisturi ai corpului galben) se reflectă asupra mucoasei uterine prin caracterul hiperplazic al endometrului, impregnat în suficientă măsură de stimulul progesteronic. Stroma bogat celulară manifestă grade variabile de transformare deciduiformă a corionului superficial și regiunilor perivasculare. Arteriolele spiralate sînt abundente numeric și cu pereți îngroșați bine diferențiați. Rețeaua de fibre reticulare și colagenice prezintă zone de densificare. Glandele cu spini conjunctivo-epiteliali, cu nuclei mari, hipercromi, întregesc contextul morfologic al hiperplaziei endometriale difuze cu stimul foliculino-luteinic aparent echilibrat (fig. XV—52).

Procesul de fibroză constituit în jurul unor artere spiralate împiedică participarea teritoriilor respective la descuamarea ciclică, conducînd în final la hiperplazii endometriale circumscrise, polipoide, cu același substrat morfopatologic ca în formele difuze.

Hiperplaziile endometriale cu dezechilibru luteal. Îmbracă forme variate în raport cu intensitatea stimulului estrogenic și gradul deficitului luteal (fig. XV—52 *c*, *d*).

Caracterul hiperplazic rezultă din îngroșarea mucoasei, reflectată predomi-

Scanned with OKEN Scanner

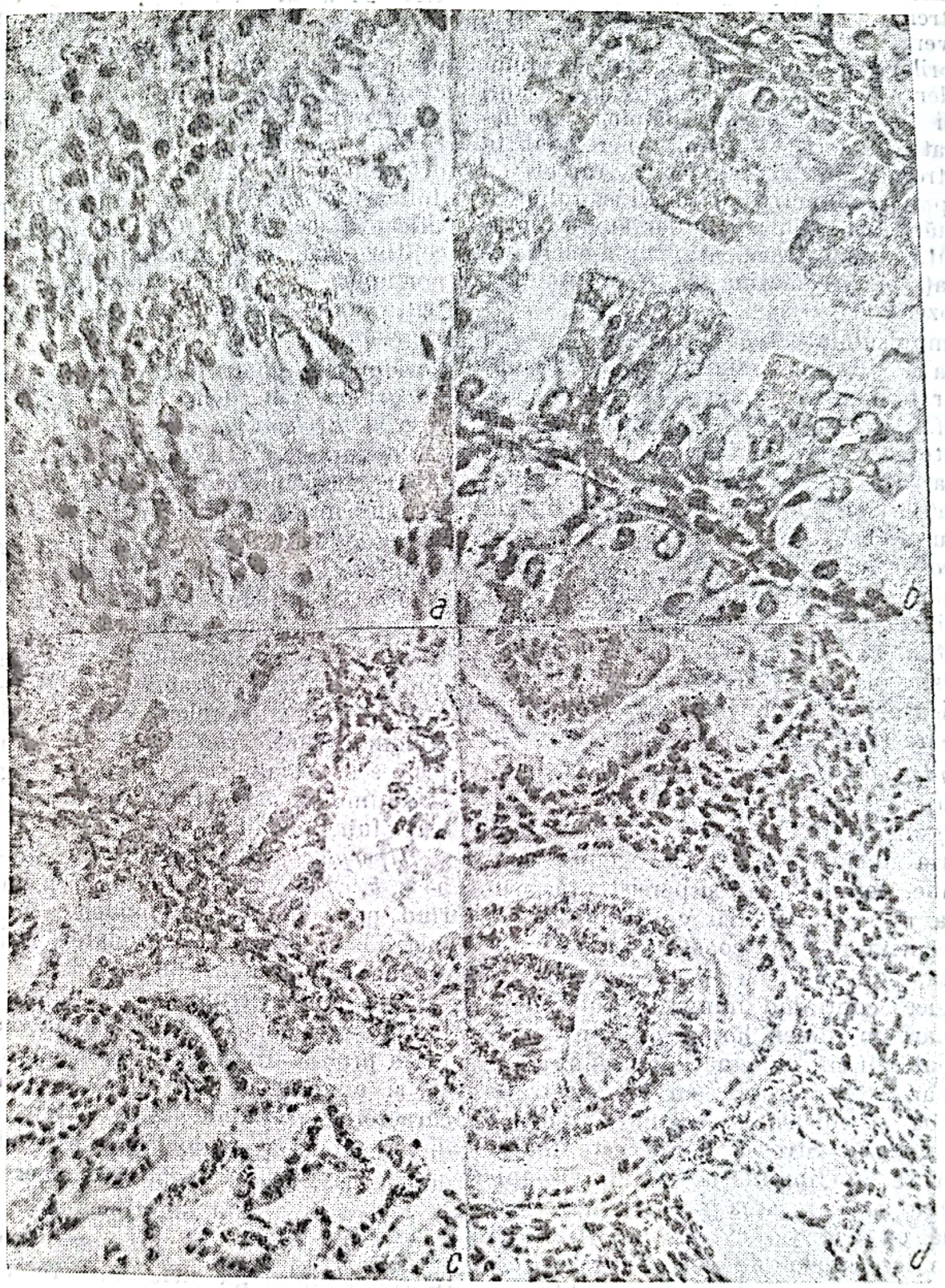

Fig. XV—52. — a, b) Endometru hiperplazic sub stimul foliculino-luteinic, aparent echilibrat; *c, d)* endometru hiperplazic cu deficit luteinic.

Scanned with OKEN Scanner

nant la nivelul stromei, densitate extremă a celulelor fibroblastice, cu frecvente mitoze, dezvoltarea tramei fibrilare, reticulare și colagenice, abundența vaselor cu dispoziție în grupuri și pereți îngroșați. Glandele proliferate numeric și dispuse neregulat în stromă, sînt de talie mică, rareori cu spini conjunctivo-epiteliali sau lumen mărit. Epiteliul glandular apare îngroșat, pseudostratificat, cu nuclei bogați în cromatină și frecvente mitoze.

Impulsul luteal de intensitate medie, slabă și/sau întîrziată, avînd ca substrat hipoplazia corpilor galbeni, se reflectă corespunzător printr-o activitate secretorie moderată sau discretă, marcată de prezența depozitelor variabile de glicogen în poziția bazală sau apicală.

Frotiurile citohormonale relevă modificări de tipul „frotiurilor luteale dezechilibrate". În a 24-a zi a ciclului, frotiul vaginal corespunde celui de tip postovulator cu IKP crescut, discrete plicaturi și aglutinări, rare polinucleare și absența mucusului.

Endometrul hiperplazic cu anovulație (hiperplazie cu anovulație și hiperestrogenie) (fig. XV—53). Reprezintă mărturia unei activități estrogenice continue, netamponată și persistentă, asupra unui endometru cu tulburări de receptivitate. Mucoasa apare îngroșată, polipoasă, cu extravazate hemoragice, conținînd numeroși tubi glandulari cu lumen lărgit, cu contur regulat sau cu invaginări. Epiteliul glandular este îngroșat, cu pseudostratificări și nuclei hipercromi, frecvent în mitoză. Stroma densă este foarte bogată în fibroblaști activi. Organizarea și îngroșarea rețelei de reticulină cu apariția a numeroși fibrociți și a fasciculelor de scleroză, sclerozele vasculare mergînd pînă la obliterarea lumenelor, duc la organizarea formațiunilor polipoide care se izolează de restul mucoasei.

Hiperplazia glandulo-chistică (fig. XV—54 *d*). Glandele sînt în număr crescut și totodată de mărimi inegale, iar unele sînt dilatate chistic. Glandele, în general, iar cele dilatate chistic, constant, au un conținut secretor slab eozinofil. Epiteliul este de tip cilindro-cubic unistratificat în glandele de dimensiuni mari și uni- sau pluristratificat în cele mici. Celulele epiteliale conțin glicogen în cantitate redusă, în porțiunea lor bazală, denotînd existența unui stimul progesteronic slab exprimat.

Corionul endometrului hipertrofiat este, în general, de densitate inegală, cu fibroză discretă și cu zone de edem și hemoragie. Atît în epiteliul glandular, cît și în corion se găsesc mitoze. În cuprinsul endometrului există și zone de necroză sau necrobioză (microinfarcte), asociate cu tromboza vasculară și infiltrat leucocitar în jur. Aceste modificări au fost incriminate în producerea hemoragiilor uterine; după Novak, hemoragiile se datoresc modificărilor arterelor spiralate din endometru, al căror perete se îngroașe prin sclero-hialinizare, devenind rigid și diminuînd capacitatea lor de adaptare funcțională.

Hiperplazia adenomatoasă (fig. XV—54 *a*, *b*, *c*) se caracterizează în primul rînd prin înmulțirea glandelor endometriale care prezintă totodată diferite anomalii. Raportul dintre glande și stroma endometrului se modifică în favoarea primelor. În funcție de intensitatea proliferării glandulare, a densității și anomaliilor lor, precum și ale caracterelor epiteliilor glandulare se disting trei forme de hiperplazii adenomatoase: ușoară (simplă), moderată și severă (marcată și atipică).

În hiperplazia adenomatoasă ușoară sau simplă, glandele sînt crescute numeric dar rămîn distanțate prin corion citogen bine reprezentat. Glandele au forme regulate, iar epiteliul

Scanned with OKEN Scanner

Fig. XV — 53. — a) Endometru hiperplazic anovulator: glande endometriale dense cu pluristratificări celulare, absenţa activităţii secretorii;

b) electronomicroscopic: celule glandulare cu RER foarte bogat, absenţa granulelor de glicogen şi lipsa de diferenţiere a sistemului canalicular nucleolar (SNC) la nivelul nucleului.

Scanned with OKEN Scanner

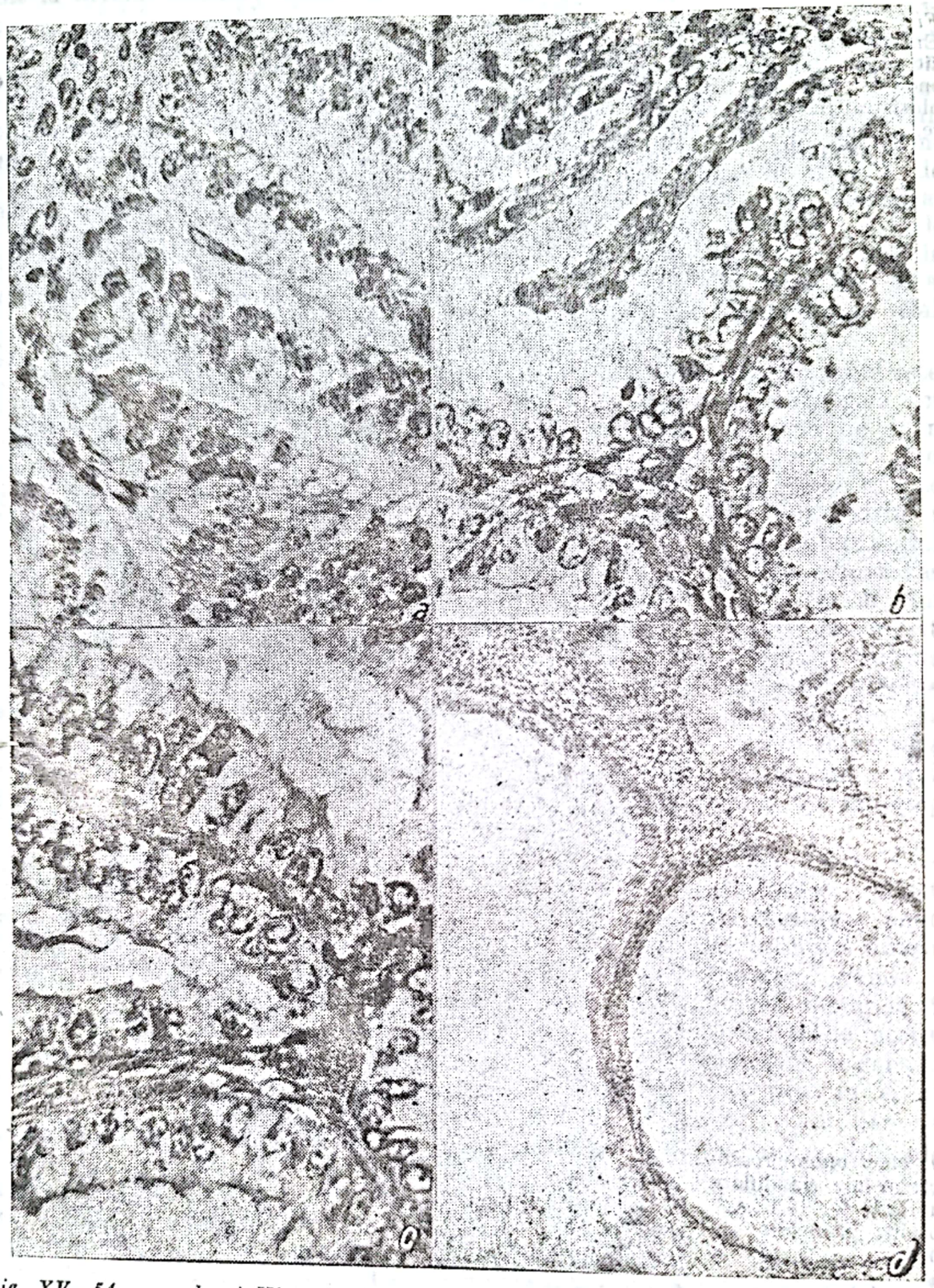

Fig. XV—54. — a, b, c) Hiperplazii adenomatoase simple și moderate; *d)* hiperplazie glandulo-chistică.

Scanned with OKEN Scanner

lor este ordonat, cvasiuniform, fără atipii.

Hiperplazia moderată se caracterizează prin proliferare celulară mai accentuată, densitate glandulară mai mare, cu pseudostratificarea epiteliului și realizarea de formațiuni papilifere intraglandulare, dar fără prezența de atipii celulare.

Forma extremă este hiperplazia severă sau marcată sau atipică de endometru (fig. XV—55, XV—56), în care proliferarea glandulară difuză sau în focare este deosebit de accentuată. Glandele sînt frecvente, foarte apropiate unele de altele, grupate, în unele locuri ajung chiar „spate-în-spate", cu o cantitate redusă de stromă între ele. Epiteliul glandular este pluristratificat, dens, uneori cu polaritatea celulară pierdută și formează excrescențe papilifere intralumenale. Celulele glandulare au citoplasma bazofilă și, în general, nu conțin glicogen. Concomitent, în structura unor glande se constată anomalii sau atipii care conferă procesului adenomatos caracterul „atipic" (Zaharia și colab.). Asemenea anomalii ale epiteliului glandular, izolate sau asociate, sînt următoarele:

— Metaplazia eozinofilă a epiteliului glandular: celulele devin mari, poliedrice, rotunde sau în rachetă, cu citoplasma eozinofilă și nuclei voluminoși cu cromatina fin granulară, alteori în grămezi, cu sau fără anizonucleoli. Ca variante morfologice ale metaplaziei eozinofile se pot identifica, de la caz la caz, proliferări pseudosincițiale ale epiteliului glandular, proliferări papilare cu pedicul scurt, insule sau plaje de celule cu caracter vag pavimentos ori nediferențiat, interesînd una sau mai multe glande. Prezența sau absența atipiilor nucleare constituie criteriul morfologic de interpretare a leziunilor.

— Proliferările papilifere cu celule eozinofile și bazofile la nivelul glandelor și epiteliului de acoperire au ca particularitate polimorfia celulară.

— Metaplazia epidermoidă este prezentă relativ rar în contextul hiperplaziilor adenomatoase atipice. Constă în prezența de insule sau plaje de celule cu caractere evidente de epiteliu pavimentos.

— Metaplaziile pseudotubară, cilioepitelială și pseudoendocervicală, denumite astfel după cum celulele glandulare au caractere asemănătoare celor tubare sau endocervicale, reprezintă forme ale citodiferențierii aberante. Sînt frecvente în hiperplaziile adenomatoase cu dezvoltare maximă în hiperplaziile atipice și rare în proliferările maligne invazive.

Diferențierea hiperplaziei atipice de carcinomul *in situ* și de adenocarcinomul diferențiat al endometrului este adesea dificilă și se bazează pe criterii clinice și morfologice. Astfel trebuie luate în considerare terapia hormonală, disfuncțiile hormonale și tulburările de metabolism; de o deosebită importanță este vîrsta bolnavelor, hiperplazia atipică avînd o semnificație mai gravă la femeile în perioada postmenopauzei. Hiperplazia atipică se întîlnește îndeosebi în grupul de „risc": femei cu hiperactivitate estrogenică de lungă durată, deseori purtătoare de leziuni ovariene (distrofii, tumori ovariene hormonosecretoare), la obeze, hipertensive și diabetice.

Criteriile morfologice în diagnosticul diferențial al hiperplaziilor atipice includ anomalii de ordin celular și histologic. Anomaliile celulare privesc hipercromatismul și neregularitatea nucleilor, modul de dispoziție a cromatinei, prezența nucleolilor, îndeosebi a macronucleolilor, și eozinofilia citoplasmei. Modificările histologice includ pierderea polarității nucleare, îngrămădirea celulelor epiteliale și prezența punților epiteliale intraglandulare.

Atipiile nucleare și nucleolare, îndeosebi macronucleolii, frecvența și ca-

Scanned with OKEN Scanner

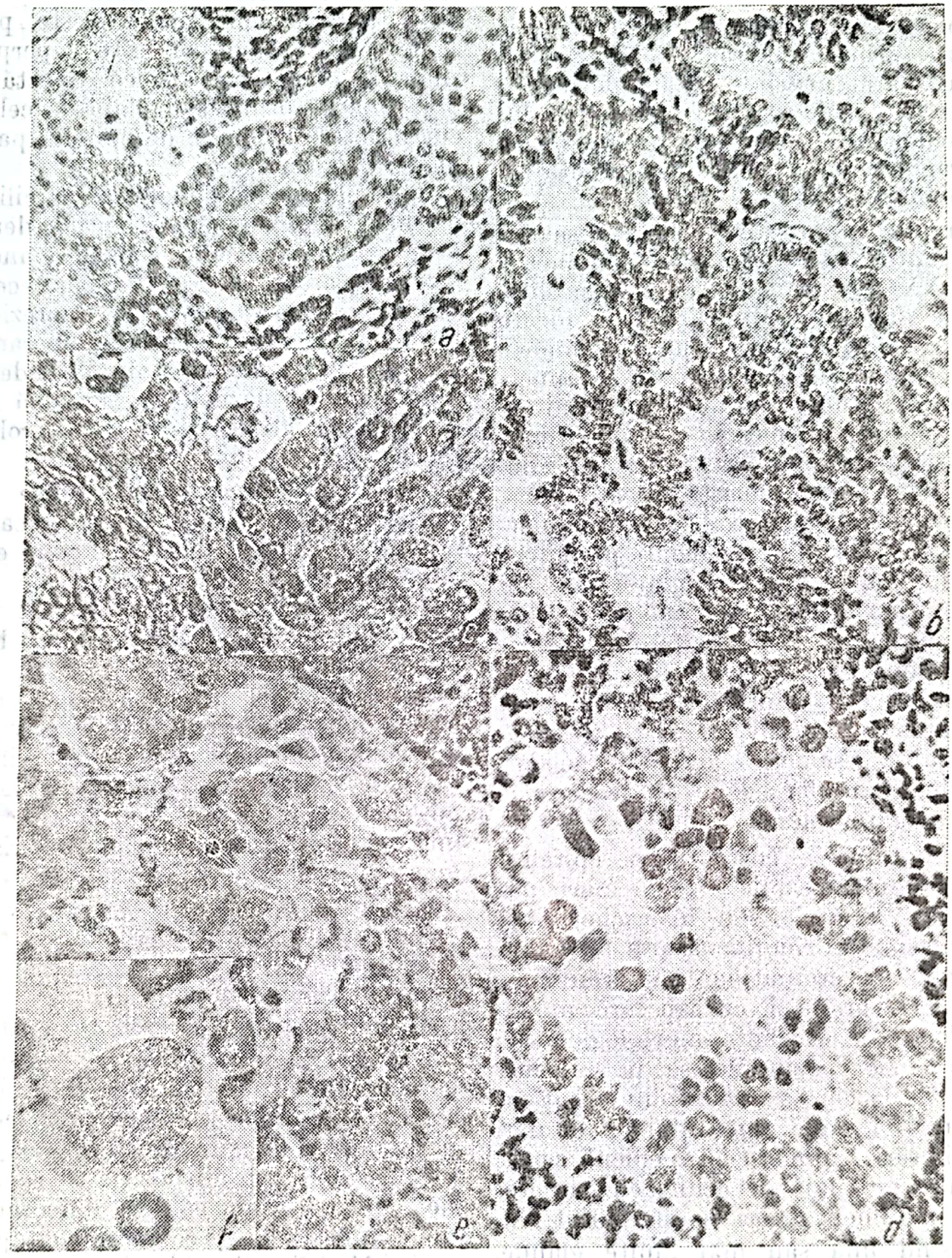

Fig. XV—55. — Hiperplazie adenomatoasă atipică.

a) insulă de metaplazie eozinofilă; *b)* adenomatoză marcată a glandelor endometriale; *c)* metaplazie eozinofilă a epiteliului glandular fără atipii celulare; *d)* metaplazie eozinofilă a epiteliului glandular cu atipii celulare; *e)* metaplazie eozinofilă, fără atipii celulare; *f)* citologie vaginală descuamativă. Frotiu CIV cu rare celule cu macronucleoli.

Scanned with OKEN Scanner

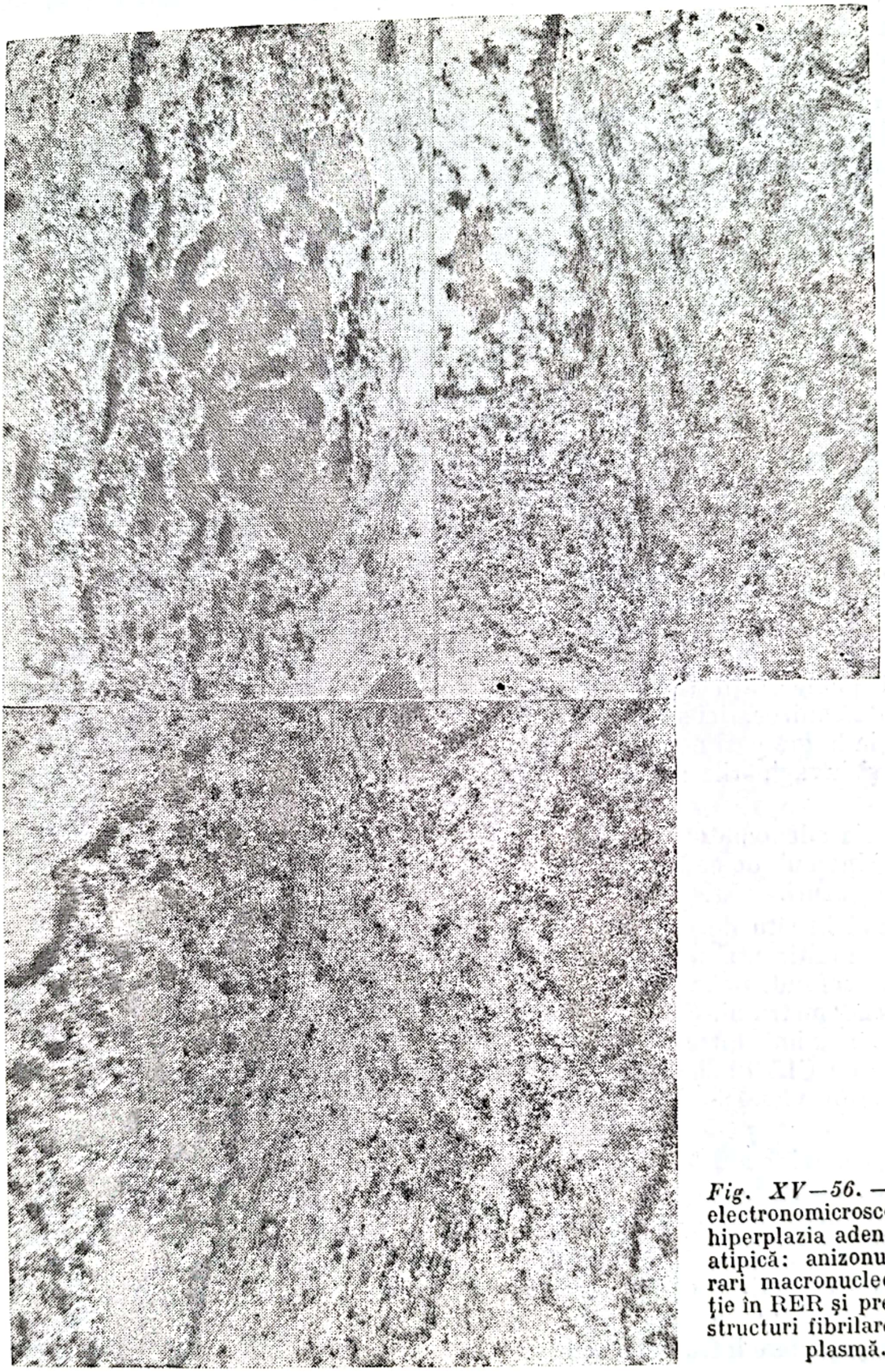

Fig. XV—56. — Aspecte electronomicroscopice în hiperplazia adenomatoasă atipică: anizonucleoli cu rari macronucleoli, bogăție în RER și prezența de structuri fibrilare în citoplasmă.

Scanned with OKEN Scanner

racterul mitozelor, interpretate în contextul celorlalte date, permit orientarea diagnosticului. Cînd asemenea atipii sînt prezente şi leziunea este limitată la nivelul unui grup sau a unor complexe glandulare, modificările corespund unui carcinom *in situ* al endometrului. Coloraţiile PAS şi impregnarea argentică nu furnizează elemente pentru stabilirea invaziei în situaţiile în care glandele sînt îngrămădite, dispuse spate în spate, separate de stromă redusă.

Asocierea examenului histopatologic al produsului de curetaj cu examenul citologic, care permite analiza mai detaliată a modificărilor nucleare, este recomandată în toate aceste cazuri. Citodiagnosticul se efectuează pe produsul vaginal, aspiratul endocervical şi endouterin, produsul de spălătură a cavităţii uterine. Diferenţierea hiperplaziei atipice este posibilă prin stabilirea frecvenţei macronucleolilor care sînt rari în hiperplazia tipică şi în număr mare în cancerul de debut. În sprijinul malignităţii se mai adaugă intensitatea anizocariei şi anizocromiei, distribuţia în grămezi neregulate a cromatinei şi invaginările membranei nucleare.

Hiperplazia adenomatoasă atipică precede carcinomul de endometru în 6—12% din cazuri.

Carcinomul in situ de endometru este o leziune multicentrică care se poate dezvolta profund, precum şi lîngă suprafaţa endometrului. Se întîlneşte cu frecvenţă maximă între 45—51 de ani, bolnavele cu CIS fiind cu circa 6 ani sub media de vîrstă a celor cu cancer invaziv.

Morfologic carcinomul *in situ* de endometru are caractere asemănătoare cu hiperplazia atipică de care este adeseori dificil de diferenţiat, mai ales pe produse de curetaj. Proliferarea glandulară accentuată, formarea de excrescenţe papilifere intralumenale şi de muguri epiteliali care infiltrează stroma, prezenţa de placarde epiteliale intraglandulare şi a celulelor anormale descuamate în lumenul glandelor, dar mai ales pierderea polarităţii celulelor epiteliale, asociată cu atipii în special nucleare şi mitoze, constituie criteriile majore de diagnostic (Hertig, Evans, Koss).

După Hertig, prezenţa metaplaziei eozinofile, asociată cu celelalte modificări, constituie un indiciu major de malignitate. După Koss, spre deosebire de alte localizări, în cazul endometrului, stadiul de carcinom *in situ* se caracterizează prin limitarea procesului neoplazic la endometru, fără invazia miometrului. Examenul morfologic al piesei uterine este de aceea absolut necesar pentru stabilirea exactă a stadialităţii procesului neoplazic.

Modificările endometriale care creează uneori dificultăţi în diagnosticul diferenţial al carcinomului *in situ*, ca de altfel şi al hiperplaziei atipice, includ: metaplazia tubară, metaplazia epidermoidă, modificările degenerative în epiteliul glandular din postmenopauză, regenerarea epiteliului, în special după curetajul cavităţii uterine, modificările reactive induse hormonal iar la femeile mai tinere, anomaliile Arias-Stella, consecutive stării de graviditate întreruptă sau terapiei hormonale.

TUMORI NEEPITELIALE

Leiomiomul uterin sau fibroleiomiomul este cea mai frecventă tumoare uterină. Incidenţa sa creşte în mod deosebit după 40 de ani.

Întrucît proliferarea tumorală musculară este asociată de obicei cu cea fibro-conjunctivă, denumirea corectă pentru majoritatea acestor tumori este leiomiofibrom sau fibroleiomiom, în funcţie de componenta tumorală predominantă.

Histogeneză. Leiomiomul se dezvoltă atît din celulele mezenchimale multi-

Scanned with OKEN Scanner

potente existente în peretele uterin, cît și din celulele musculare primitive din miometru sau din peretele vaselor uterine.

Macroscopic (fig. XV-57), uterul este mărit de volum, asimetric. Tumoarea poate fi unică, dar în aproximativ 90% din cazuri este multiplă și poate fi localizată subseros, intramural sau submucos. Leiomiomul are aspect nodu-

Fig. XV—57. — Fibromioame uterine.
a) Uter polifibromatos; *b, c)* fibrom intramural cu evoluție endocavitară; *d)* fibrom uterin endocavitar

Scanned with OKEN Scanner

lar și este bine delimitat printr-o pseudocapsulă formată de țesuturile înconjurătoare compresionate de masa tumorală. Dimensiunile sale variază de la cîțiva milimetri pînă la mai mulți centimetri și uneori ajunge la dimensiuni gigante. Pe secțiune, tumoarea are o culoare gălbuie-albicioasă, cu numeroase vîrtejuri. Inconstant se găsesc zone hemoragice, zone de necroză, focare de calcificare sau transformare chistică.

Aspecte particulare pot fi realizate de leiomiomul subseros și submucos, cînd tumoarea devine pediculată. Astfel. în primul caz, leiomiomul uterin poate fi confundat cu o tumoare extrauterină iar în localizarea submucoasă, cu un polip endometrial.

Microscopic (fig. XV—58), leiomiomul uterin este format din fibre musculare netede, dispuse în mod neordonat și adesea în vîrtejuri. Fibrele musculare tumorale au dimensiuni mai reduse decît cele din constituția miometrului; nucleul lor este alungit, cu capetele rotunde. Între fasciculele de fibre musculare se găsesc, în cantitate variabilă, celule și fibre conjunctive care urmează dispoziția fasciculelor musculare. Se mai pot găsi zone de hialinizare, edem cu disocierea fibrelor musculare, precum și focare de calcifiere.

Leiomiomul uterin se asociază frecvent cu modificări endometriale. După Kanter, în 57% din cazuri se găsește hiperplazie de endometru și în 27% din cazuri, atrofia endometrului.

Dintre complicațiile leiomiomului uterin, hemoragia uterină se întîlnește în aproximativ 80% din cazuri și se

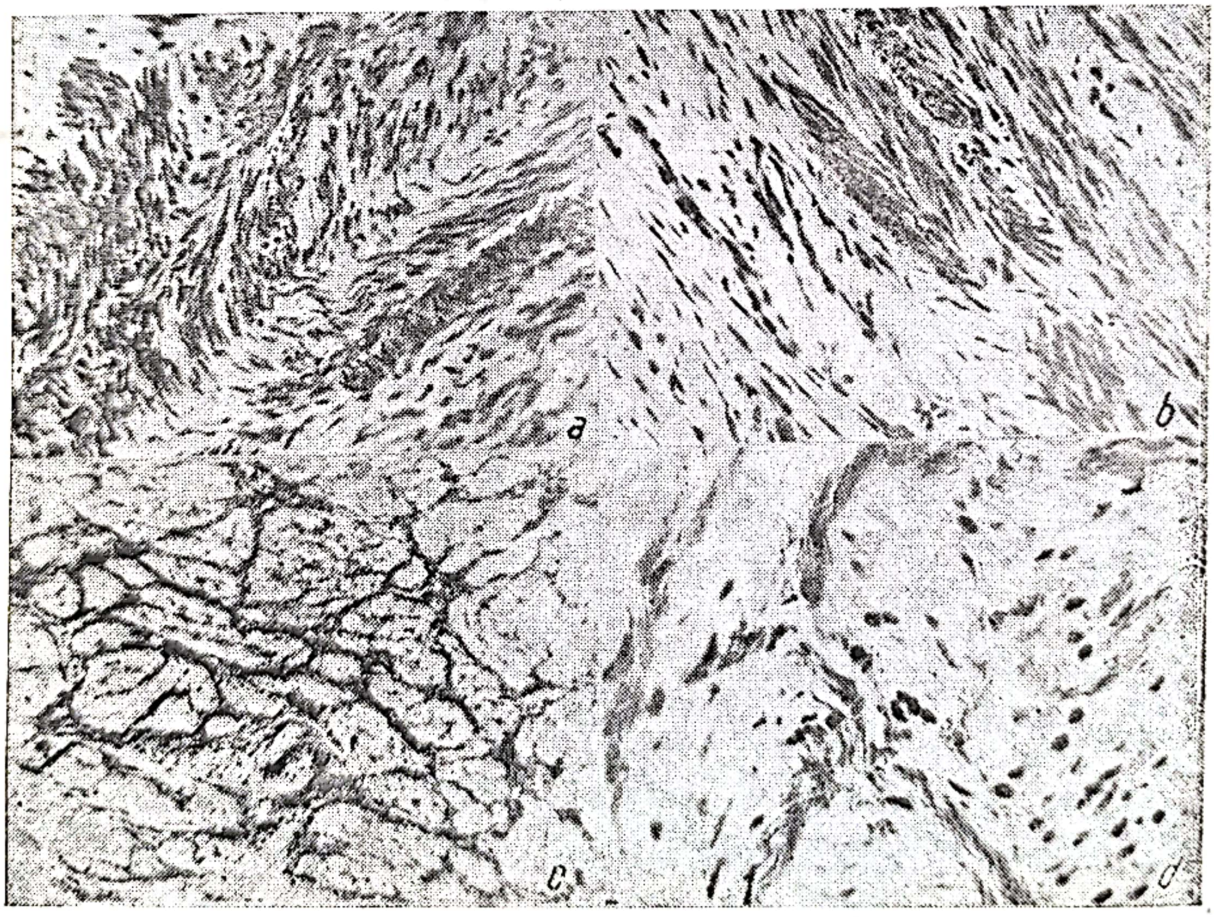

Fig. XV—58. — a, b) Fibroleiomiom uterin; *c, d)* cu fibroză disecantă și hialinizare.

Scanned with OKEN Scanner

datorește fenomenelor de compresiune produse de tumoare asupra endometrului sau modificărilor endometriale asociate (îndeosebi hiperplaziei de endometru). Se mai produc compresiune asupra organelor învecinate și infecții urinare.

Tumoarea plexiformă uterină, extrem de rară, este de asemenea o tumoare benignă de origine musculară (Goodhue și colab.), încapsulată, localizată de obicei intramural și numai rareori submucos sau subseros. Dimensiunea obișnuită nu depășește 1 cm diametru. Microscopic, tumoarea prezintă grupuri și cordoane de celule cu citoplasmă în cantitate redusă, slab eozinofilă și cu nuclei voluminoși, separate prin benzi (septuri) conjunctive. Electronomicroscopic celulele tumorale conțin miofilamente. Tumoarea plexiformă se asociază frecvent cu leiomiomul uterin. Diagnosticul diferențial se face cu hemangiopericitomul, tumoarea glomică și metastazele carcinomatoase.

Tumorile vasculare uterine (fig. XV—59) sînt, de asemenea, foarte rare. S-au descris limfangioame și hemangioame capilare și cavernoase, cu dezvoltare extramurală și endouterină, precum și hemangioendotelioame. As-

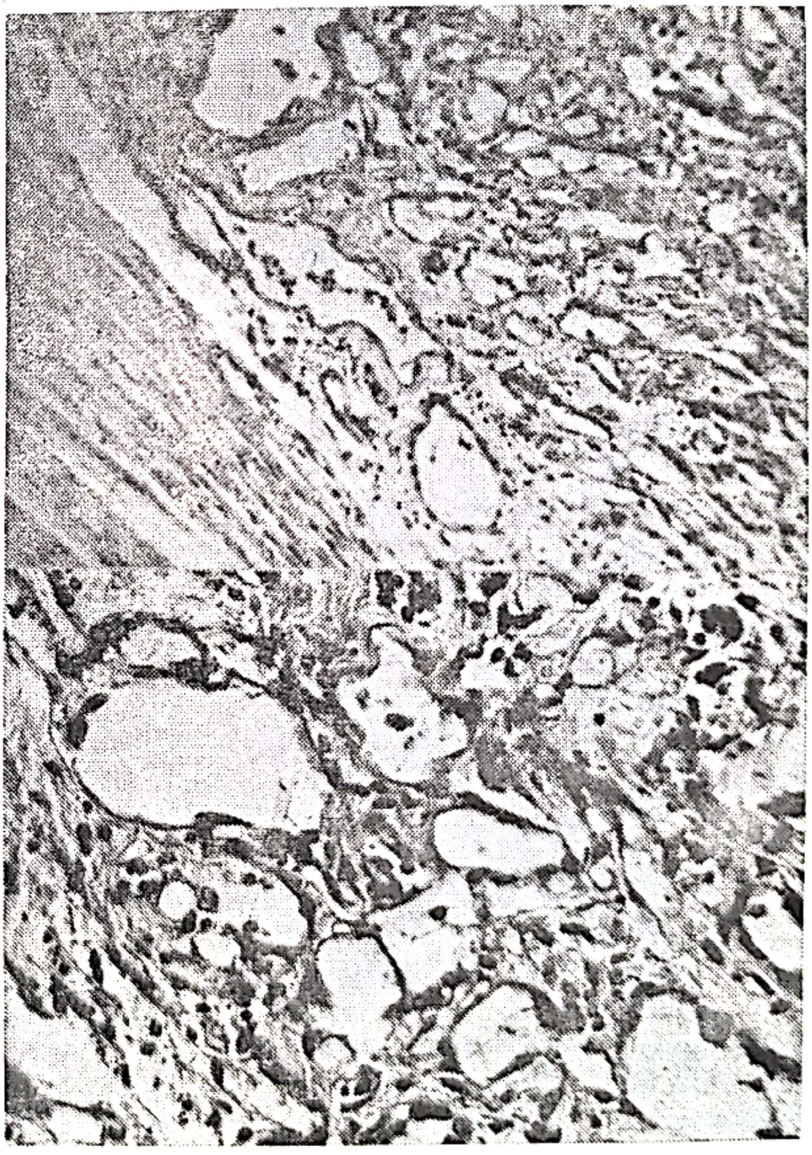

Fig. XV — 59. — Tumoare uterină — limfangiom.

Scanned with OKEN Scanner

pectele de hemangiom pur la nivelul fibromiomului trebuie interpretate ca modificări teleangiectatice, fiind deseori vorba de o limfangiectazie teleangiectatică.

Hemangiopericitomul, tumoare vasculară benignă sau malignă, se dezvoltă mai frecvent în premenopauză. Poate fi unică sau multiplă şi cu timpul să atingă dimensiuni mari. Simptomele dominante sînt menoragia, durerile pelvice şi creşterea bruscă de volum a uterului. Hemangiopericitomul uterin prezintă, ca şi în alte localizări, o dispoziţie concentrică, perivasculară a pericitelor care proliferează formînd plaje dens celulare, cu numeroase fibre de reticulină dispuse intercelular. Evoluţia în general este benignă, dar în 20—25% din cazuri s-a semnalat o evoluţie malignă (Pedowitz). Diagnosticul diferenţial se face cu endometrioza stromală şi sarcomul de endometru.

Evidenţierea reticulului perivascular şi pericelular, considerată ca particularitate esenţială în diagnosticul hemangiopericitoamelor, a fost demonstrată şi în endometrioza stromală şi sarcomul endometroid. După Pedowitz, cazurile descrise în literatură ca endometrioză stromală sînt exemple de hemangiopericitoame. Acest punct de vedere este infirmat de modul de evoluţie. În hemangiopericitoame invazia intravasculară este urmată imediat de apariţia metastazelor, indiciu al gradului de malignitate, contrastînd cu modul de evoluţie a endometriozei stromale (J. de Brux).

Alte tumori uterine, de asemenea foarte rare, sînt lipomul uterin care se dezvoltă atît intramural, cît şi endouterin şi fibromul uterin propriu-zis, constituit exclusiv din elemente fibro-conjunctive.

Tumorile nervoase se prezintă sub forma de neurinoame, glioame şi simpatoame.

TUMORILE MALIGNE UTERINE

I. TUMORI MALIGNE EPITELIALE

Tumorile maligne epiteliale uterine se prezintă sub mai multe forme histopatologice. Ca frecvenţă predomină adenocarcinomul, celelalte forme fiind foarte rare.

Adenocarcinomul uterin apare îndeosebi după menopauză; incidenţa maximă se situează între 56 şi 60 de ani. Se dezvoltă din endometru, dar în mod excepţional se menţionează şi dezvoltarea din focare de adenomioză. Dintre condiţiile patologice care ar favoriza producerea adenocarcinomului uterin s-a constatat că hiperplazia de endometru precede adesea cu 5—15 ani dezvoltarea carcinomului. S-a subliniat semnificaţia particulară, din acest punct de vedere, a hiperplaziei atipice, care precede carcinomul în 6—12% din cazuri.

Macroscopic, uterul este mărit, ajungînd uneori la dimensiuni gigante. Apar totodată hemoragii uterine. Neoplazia este localizată, de obicei, în partea superioară a corpului uterin, iar caracterele sale macroscopice diferă în funcţie de stadiul de evoluţie. În stadiile incipiente, adenocarcinomul uterin se prezintă sub forma de polip sau nodul de dimensiuni reduse. Uneori, dimensiunile sale sînt atît de reduse, încît după un curetaj explorator, zona neoplazică este aparent complet îndepărtată, astfel încît numai cu greu poate fi evidenţiată pe piesele chirurgicale.

În stadiile mai avansate (fig. XV—60), ţesutul neoplazic înlocuieşte endometrul pe zone întinse şi poate ajunge să invadeze chiar canalul cervical. Zona tumorală are o suprafaţă neregulată, mamelonată, polipoidă, cu numeroase focare de necroză, ulceraţii şi hemoragii; ţesutul tumoral, de grosime inegală, este friabil, cu zone de necroză. Miometrul este invadat de ţesutul neoplazic, într-o măsură variabilă, dar

Scanned with OKEN Scanner

Fig. XV—60. — Carcinom al endometrului — forma vegetantă și ulcero-vegetantă.

invazia morfologică poate ajunge uneori pînă la seroasă, sau chiar să depășească seroasa și să se extindă la țesuturile și organele învecinate.

Microscopic, adenocarcinomul uterin prezintă diferite grade de diferențiere histologică și citologică (fig. XV—61, XV—62).

În formele diferențiate se găsesc extrem de frecvent formațiuni glandulare de mărimi inegale, dispuse alăturat, cu o cantitate foarte redusă de stromă între ele. Glandele tumorale prezintă frecvente formațiuni papilifere intralumenale, precum și excrescențe și arborizații care pătrund în stroma înconjurătoare. Celulele neoplazice, adesea dispuse pluristratificat, sînt de tip cilindric sau cuboidal, asemănătoare celor endometriale, cu citoplasmă bazofilă și nuclei hipercromatici mari, cu nucleoli multipli. Fosfataza alcalină și fosfataza acidă sînt mai intense decît în hiperplaziile severe. Mitozele sînt prezente.

Formele moderat diferențiate pierd structura glandulară care nu mai apare atît de evidentă ca în forma precedentă și predomină formațiunile tubulare cu excrescențe papilifere, iar glandele persistente fuzionează între ele. Atipiile celulare și nucleare sînt accentuate iar mitozele atipice, frecvente.

În formele nediferențiate (fig. XV-63) dispoziția glandulară este aproape inexistentă, celulele neoplazice rotunde sau polimorfe fiind dispuse în cordoane și plaje compacte. Se găsesc frecvente atipii celulare, mai ales nucleare și nucleolare, precum și mitoze atipice. Malignitatea adenocarcinomului crește odată cu gradul de nediferențiere histo- și citologică.

Adenocarcinomul cu celule clare (mezonefroid) este o formă distinctă, fiind constituit din celule înalte cu citoplasmă clară, bogată în glicogen; celulele tumorale se dispun în formațiuni glanduliforme, papilare sau în plaje compacte.

Carcinomul de endometru, asemănător tumorii de granuloasă (a ovarului), prezintă celule neoplazice mici, bazofile, dispuse în plaje și cordoane, care schițează pe alocuri formațiuni de tipul rozetelor și microfoliculilor din tumoarea ovariană.

Carcinomul epidermoid de endometru apare îndeosebi după menopauză. Este

Scanned with OKEN Scanner

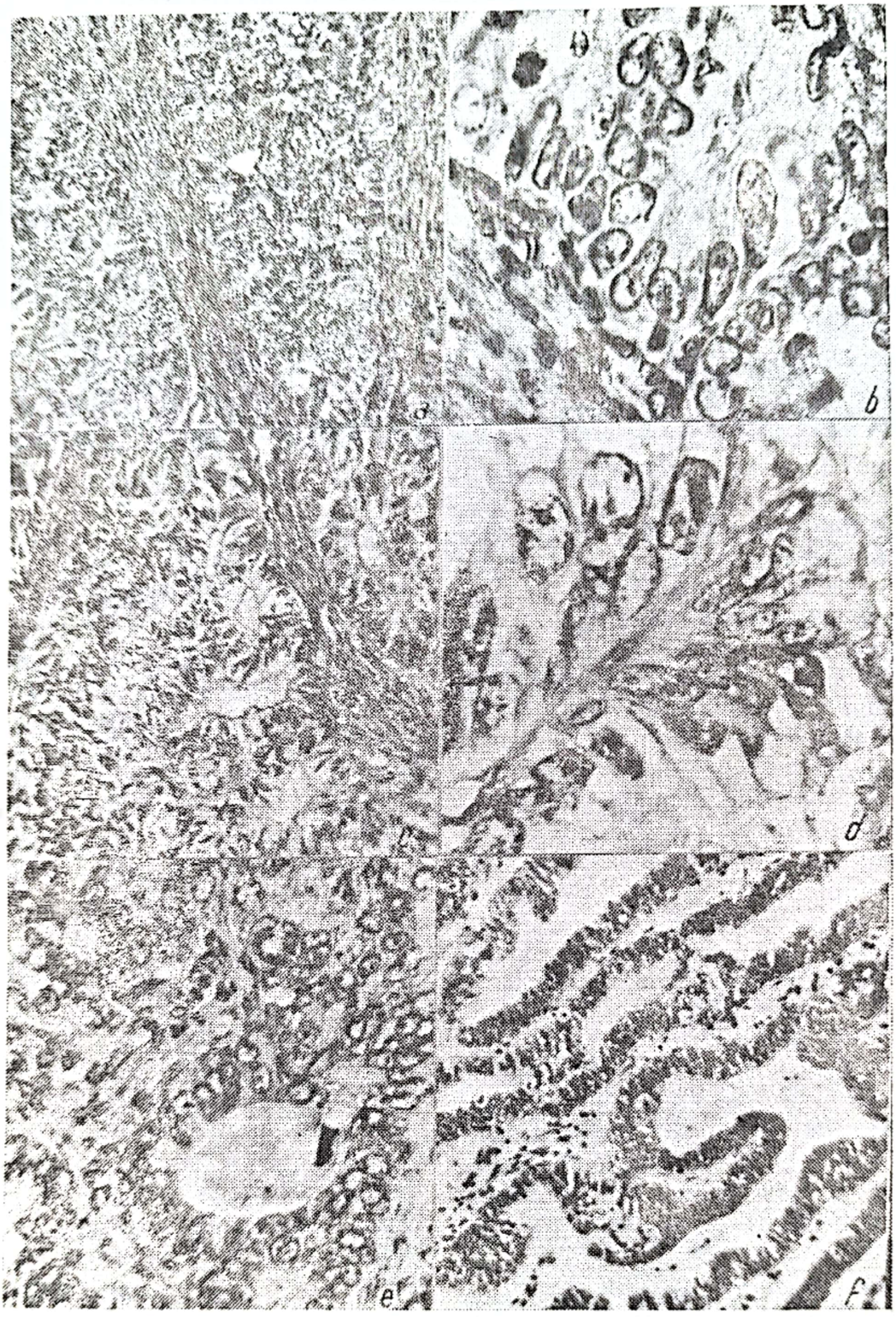

Fig. XV—61. — Adenocarcinom al endometrului: *a*, *b*, *c*, *d)* cu diferențiere endometrială, *e)* cu diferențiere glanduliformă și *f)* aspect papilifer.

Scanned with OKEN Scanner

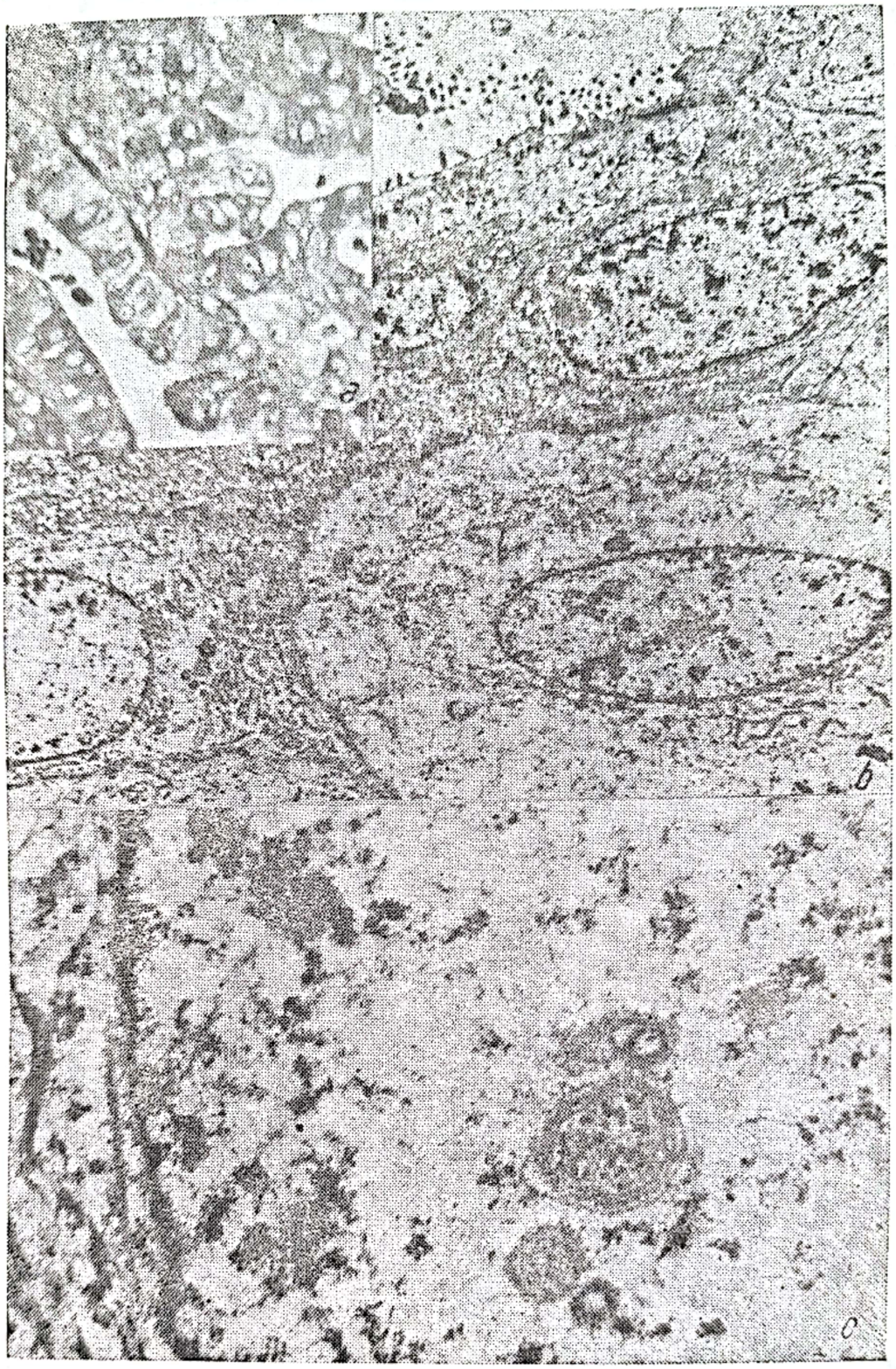

Fig. XV—62. — Aspectul electronomicroscopic al adenocarcinomului.
Ansamblu de cupă semifină; *b, c)* detalii electronomicroscopice arătînd simplificarea structurilor citoplasmice prin scăderea numărului de organite, iar în nucleu prezența de corpi nucleari.

Scanned with OKEN Scanner

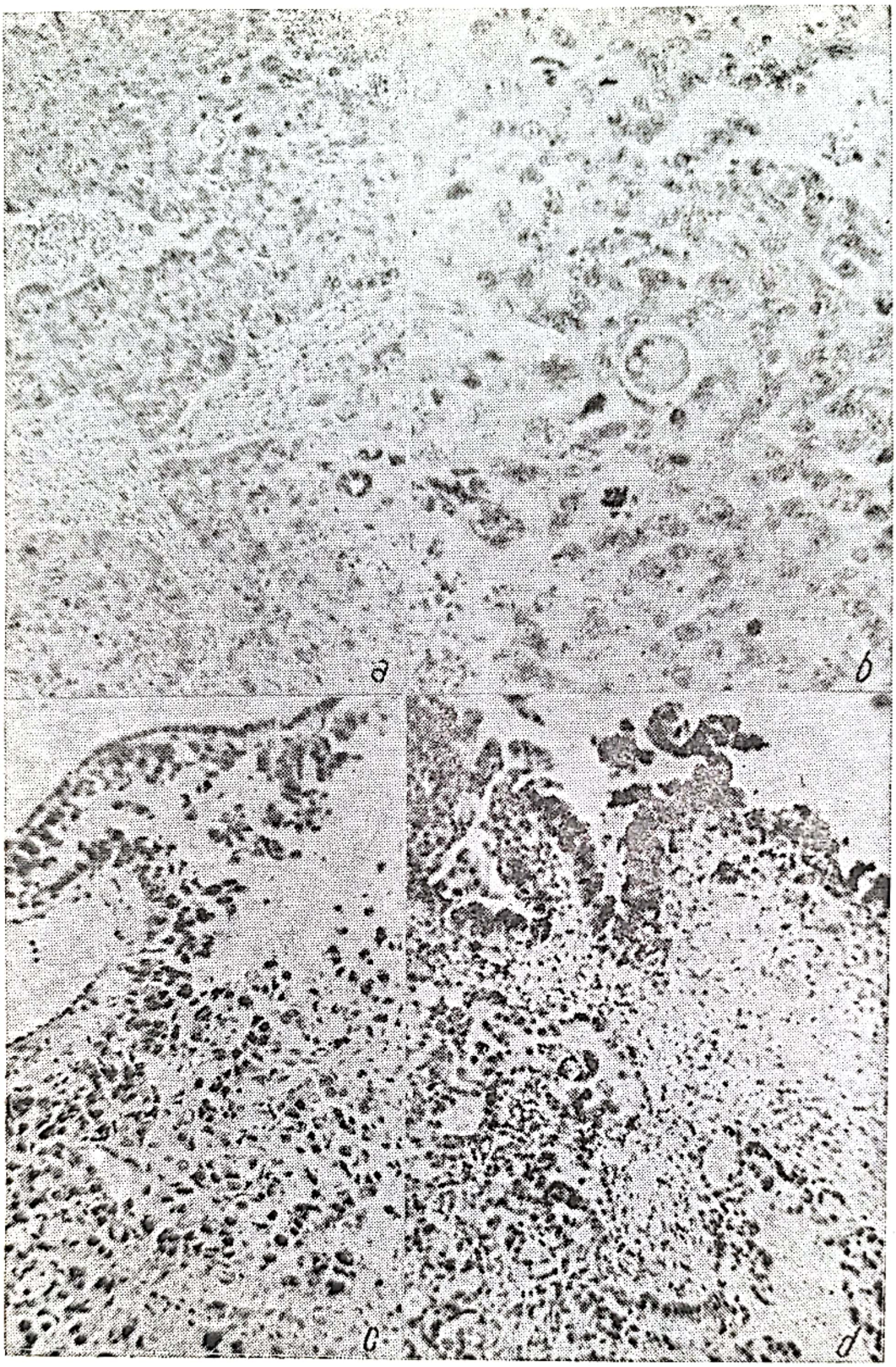

Fig. XV—63. — Carcinom endometrial:
a, b) nediferențiat; *c, d)* slab diferențiat.

Scanned with OKEN Scanner

constituit din celule neoplazice de tip epidermoid, cu punți intercelulare, dar cu un număr mai redus de perle cheratozice decît în carcinomul cutanat. Diagnosticul de carcinom epidermoid de endometru trebuie făcut numai după excluderea existenței unui carcinom de col, a unei conexiuni între tumoarea endometrială și epiteliul pavimentos al colului și în absența unui adenocarcinom coexistent (Fleihmann).

Adenoacantomul (fig. XV-64) este, după Novak și Woodruff, o formă mai puțin agresivă de adenocarcinom endometrial. Microscopic, este caracteristică asocierea și continuitatea între zonele de adenocarcinom endometrial cu insule de celule epiteliale pavimentoase în cuprinsul cărora se pot găsi și perle charatozice.

În funcție de caracterul benign sau malign al metaplaziei scuamoase, Woodington diferențiază adenoacantomul de carcinomul mixt al endometrului. Natura scuamoasă (fig. XV-65) a celulelor mari din carcinomul mixt al endometrului a fost evidențiată electronomicroscopic. Acestea diferă de componenta glandulară prin prezența în citoplasmă a granulelor cheratohialine, abundența filamentelor dispuse în agregate tonofibrilare și numărul mare al desmozomilor cu tonofilamente (Aikawa M., 1973).

Carcinomul nediferențiat este constituit din celule neoplazice epiteliale nediferențiate care nu permit clasarea tumorii în una din formele precedente.

Evoluția carcinoamelor de endometru. În formele diferențiate, invazia miometrului este mai redusă și mai lentă, iar diseminările limfo-hematogene, ca și invazia țesuturilor învecinate, tardivă.

Adenocarcinoamele și carcinoamele nediferențiate prezintă, în schimb, invazia precoce și intensă a miometrului, urmată de infiltrarea țesuturilor și organelor învecinate (vezică, rect) și diseminare pe cale limfo-hematogenă atît la organele genitale (ovare, vagin, vulvă), cît și la alte organe de vecinătate, la peritoneu și ganglionii limfatici regionali, precum și la distanță. Metastazele la distanță se produc în ganglionii limfatici inghinali și toracici, în plămîn, ficat, oase, rinichi, suprarenale și creier.

II. TUMORI MALIGNE NEEPITELIALE

Leiomiosarcomul uterin este o tumoare rară (fig. XV-66B), reprezentînd maximum 4% din totalul tumorilor maligne uterine.

Macroscopic, în stadiile incipiente se prezintă ca o tumoare unică, nodulară, intramurală, de consistență moale, care pe secțiune are un aspect cărnos, albroșietic și, spre deosebire de leiomiom, nu prezintă vîrtejuri. În stadiile mai avansate, tumoarea ajunge la dimensiuni importante, uneori gigante, și infiltrează peretele uterin, precum și țesuturile și organele învecinate.

Microscopic, leiomiosarcomul uterin prezintă o structură dens celulară, cu polimorfism accentuat, celule gigante și numeroase mitoze atipice. Uneori, caracterele histologice de malignitate sînt minime, iar diferențierea de leiomiomul dens-celular este foarte dificilă și se bazează, în special, pe numărul mare de mitoze.

Endometrioza stromală (sarcoidoza endometrială, endometriomul interstițial) (fig. XV-66 A- *c*, *d)* este o neoplazie uterină în care țesutul prezintă din punct de vedere morfologic o serie de asemănări cu corionul citogen al endometrului. Frecvența maximă este situată între 30 și 40 de ani.

În ceea ce privește histogeneza, se consideră că se dezvoltă sub forma uni- sau plurificală din corionul citogen, din focarele de adenomioză sau din celulele mezenchimale multipotente din

Scanned with OKEN Scanner

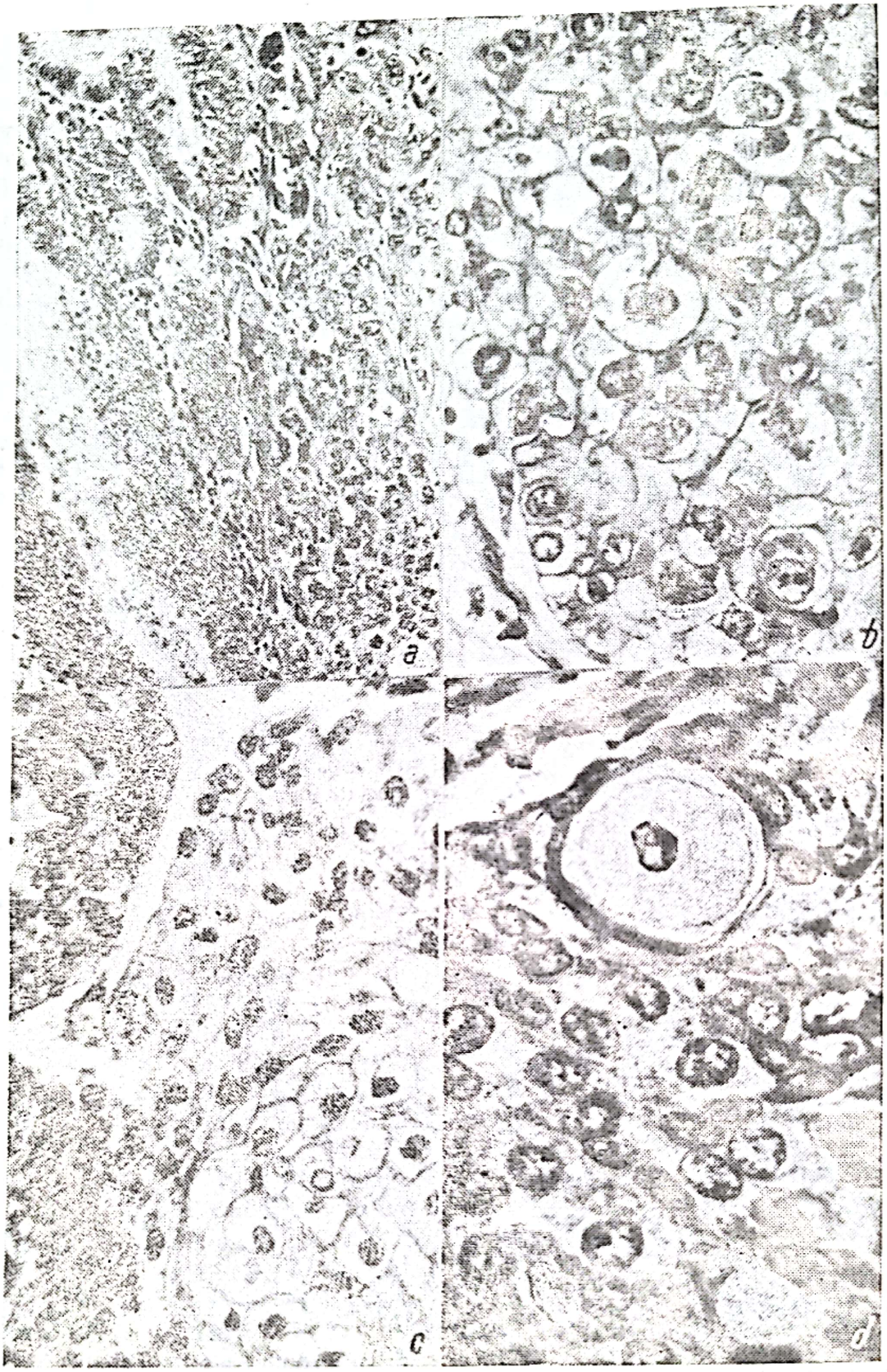

Fig. XV—64. — a, b) Carcinom mixt al endometrului; ambele componente prezintă caractere de malignitate; *c, d)* adenocarcinom, cu componenta pavimentoasă fără aspecte evidente de malignitate.

Scanned with OKEN Scanner

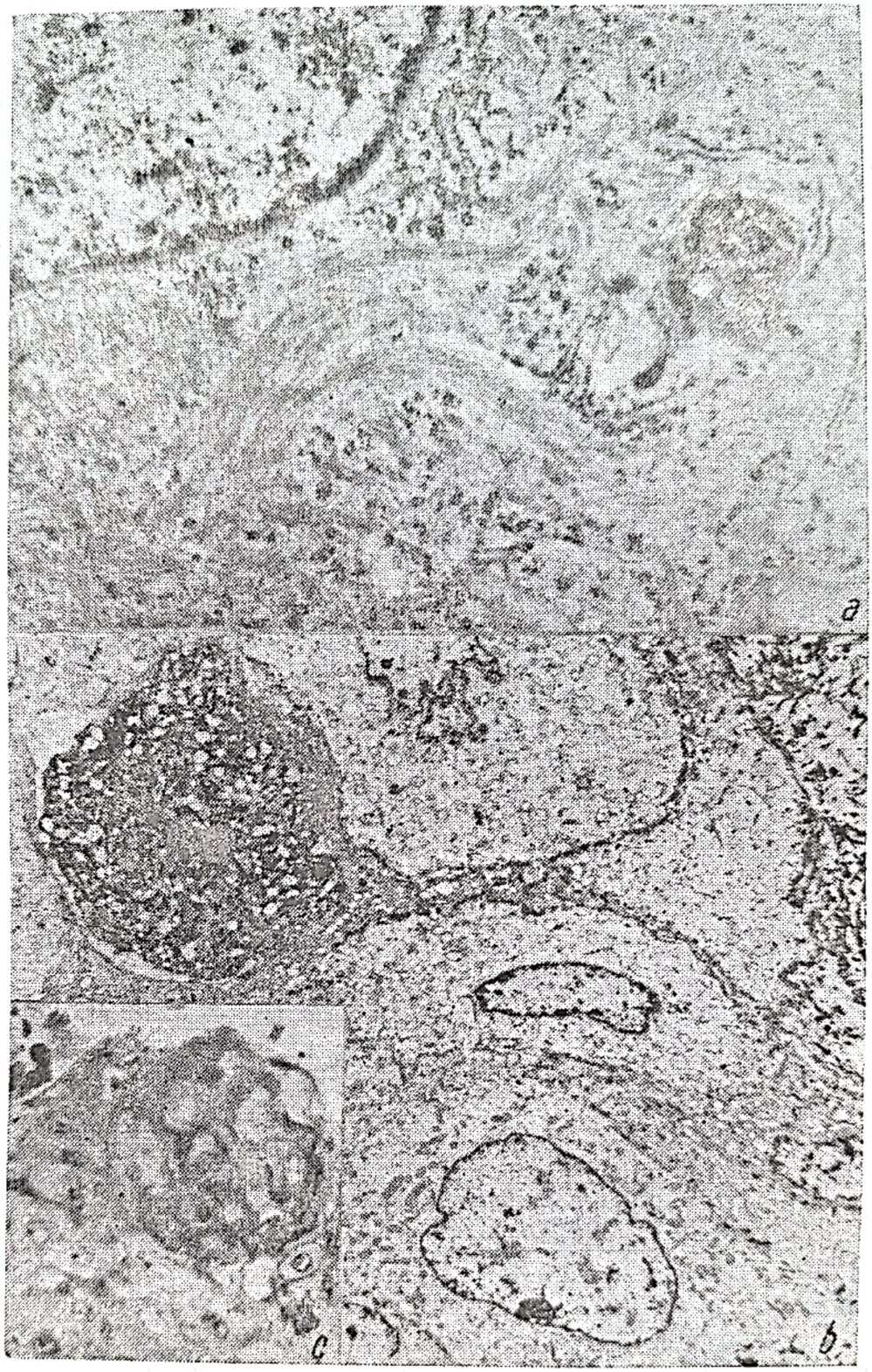

Fig. XV—65. — a) Aspectul electronomicroscopic al celulelor tumorale, cu mare bogăție intracitoplasmică de fibrile și scăderea numărului celorlalte organite; *b)* se observă în plus cheratinizarea intracitoplasmică; *c)* cupă semifină — aspectul unei zone de cheratinizare.

Scanned with OKEN Scanner

Fig. XV—66 A. — a, b) Sarcom al endometrului; *c, d)* endometrioză stromală sub forma unui polip acușat în vagin.

miometru, situate îndeosebi în zona juxtaendometrială. Pentru prima ipoteză pledează continuitatea cu endometrul, demonstrată de unii autori și prezența ocazională a glandelor endometriale în masa tumorală. În favoarea ultimei ipoteze pledează, pe de o parte, lipsa de continuitate evidentă cu endometrul sau cu nodulii de adenomioză și lipsa diferențierii glandulare iar, pe de altă parte, aparenta continuitate cu elementele mezenchimatoase din miometrul situat juxtaendometrial.

Macroscopic, uterul este mărit de volum în mod uniform, alteori neuniform. Tumoarea se prezintă sub forma de nodul unic sau noduli multipli care proemină endouterin, sau sub forma de polip unic sau polipi multipli, de dimensiuni variabile. Alteori, tumoarea are de la început caracter de infil-

Scanned with OKEN Scanner

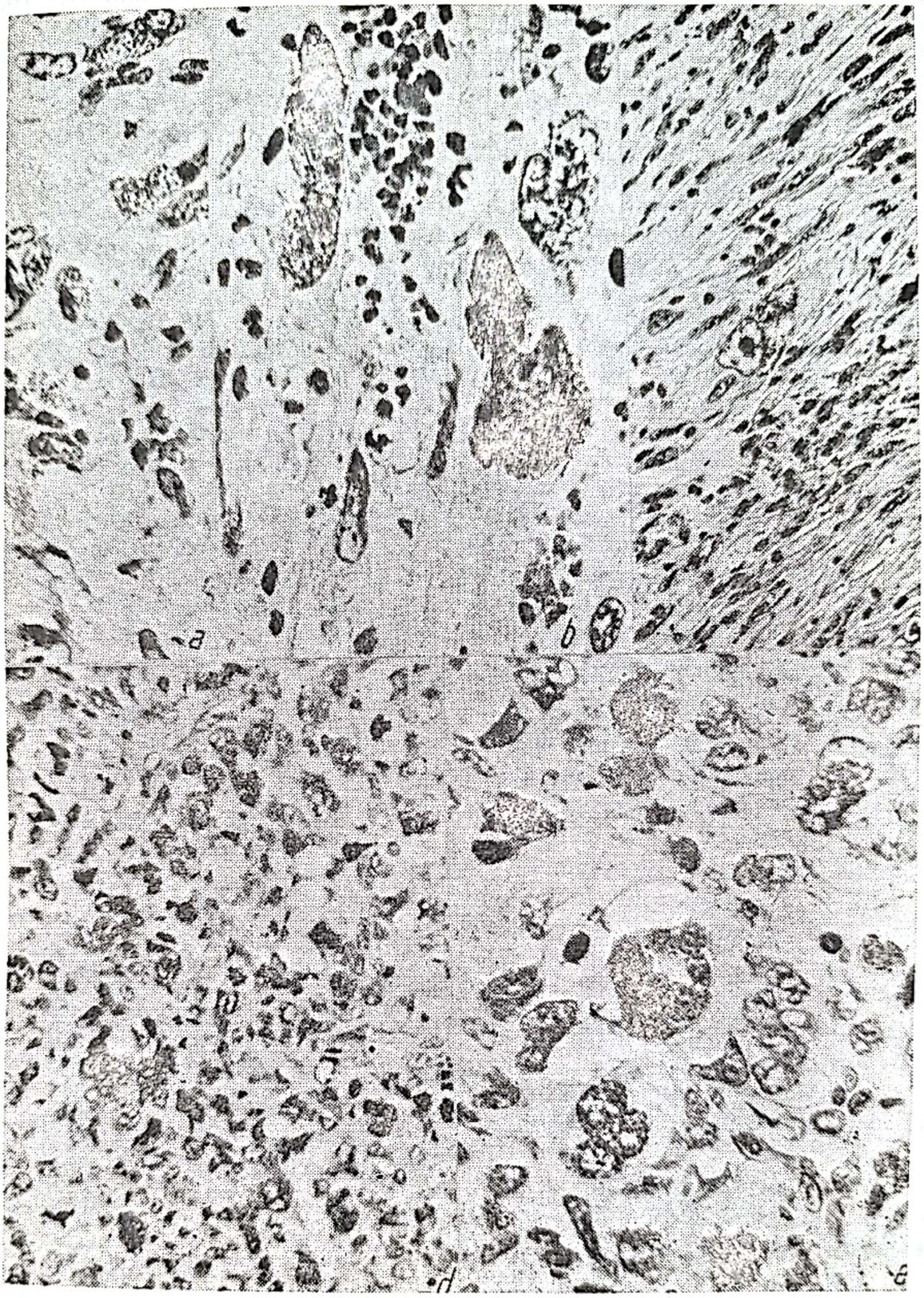

Fig. XV—66 B. — Sarcom uterin
a, b, c) Leiomiosarcom; *d, e)* sarcom polimorf.

Scanned with OKEN Scanner

trare în miometru (mioza stromală endolimfatică). Indiferent de forma inițială, țesutul neoplazic infiltrează miometrul, formînd cordoane și noduli tumorali. Pe secțiune, nodulii tumorali au un aspect encefaloid, umed, omogen, de culoare cenușie-gălbuie, consistență elastică și prezintă zone de necroză. Aceste caractere permit diferențierea de leiomiomul uterin. În plus, țesutul tumoral poate infiltra și organele și țesuturile învecinate.

Microscopic, țesutul tumoral are un caracter uniform și este constituit din celule mici, alungite sau rotunjite, cu nucleu relativ voluminos, oval, hipercromatic și citoplasmă redusă. Celulele tumorale sînt dispuse în plaje compacte sau sub forma unei rețele dense cu aranjament predominant perivascular. Vasele sînt numeroase, mai ales de tip capilar, alungite și adesea dilatate, dar într-o proporție mai redusă se găsesc și vase de tip arterial sau venos. Țesutul tumoral prezintă o bogată rețea de reticulină. Atipiile celulare și mitozele sînt foarte rare sau lipsesc. Caracterul malign se evidențiază și prin infiltrarea tumorală a miometrului și seroasei peritoneale periuterine.

Tumoarea are o evoluție malignă caracterizată îndeosebi prin infiltrarea organelor și țesuturilor învecinate (peretele uterin, peritoneu, ligamentele largi, vezica urinară și ovare) și, mai puțin, metastazele la distanță, care sînt rare.

Sub raportul evoluției se descriu, în cadrul endometriozei stromale, trei aspecte:

— mioza stromală nodulară, izolată de Norris și Taylor, cu noduli mici, bine delimitați, alcătuiți din celule alungite, tasate, fără anomalii morfologice, fără mitoze. Lipsesc imaginile de pătrundere în vasele limfatice. I se atribuie o semnificație benignă;

— mioza stromală endolimfatică (fig. XV-67 *a*, *b*), leziune plurifocală cu structură histologică identică cu forma nodulară, dar cu caracter metastazant prin ruperea endoteliilor limfatice și vehicularea țesutului tumoral în interiorul acestora sub forma unor polipi flotanți. Caracterul infiltrant în miometru și emboliile vasculare conferă leziunii un potențial malign. Evoluează lent cu metastaze în ovar, peretele recto-vaginal etc. și recidive locale după intervale lungi;

— sarcomul endometroid (fig. XV-67 *c*, *d*, *e*, *f*), descris de Jensen A. P. *(stromal endometriozis)* se caracterizează printr-o proliferare alcătuită din cordoane și mase celulare asemănătoare stromei endometrului, care infiltrează miometrul și conține ocazional structuri glandulare (prin epiteliogeneză sau restante din focarul de adenomiom). Țesutul neoplazic are ca particularitate monotonia de volum, formă și tinctorialitate celulară, precum și bogăția în vase de tip arteriolar în jurul cărora celulele neoplazice se dispun concentric. Leziunea produce metastaze în plămîni, peritoneu, mezenter și recidive locale cu infiltrarea vezicii și ureterelor, care survin după un timp variabil (între 2—8 ani și chiar 18 ani). Prezența glandelor, țesutului osteoid și hialin în sarcomul endometroid sînt argumente împotriva diagnosticului de hemangiopericitom (J. de Brux).

Sarcomul endometrului se întîlnește foarte rar. Frecvența sa, în raport cu sarcoamele miometrului, variază între 1:7 și 1:9. Este localizat în regiunea fundică a uterului și se prezintă sub o formă polipoidă, relativ bine delimitată de restul endometrului. Uterul este mărit de volum și cavitatea uterină destinsă de masa tumorală, care are o suprafață netedă dar cu zone de necroză, ulcerație și hemoragie. Uneori, masa tumorală proemină în colul

Scanned with OKEN Scanner

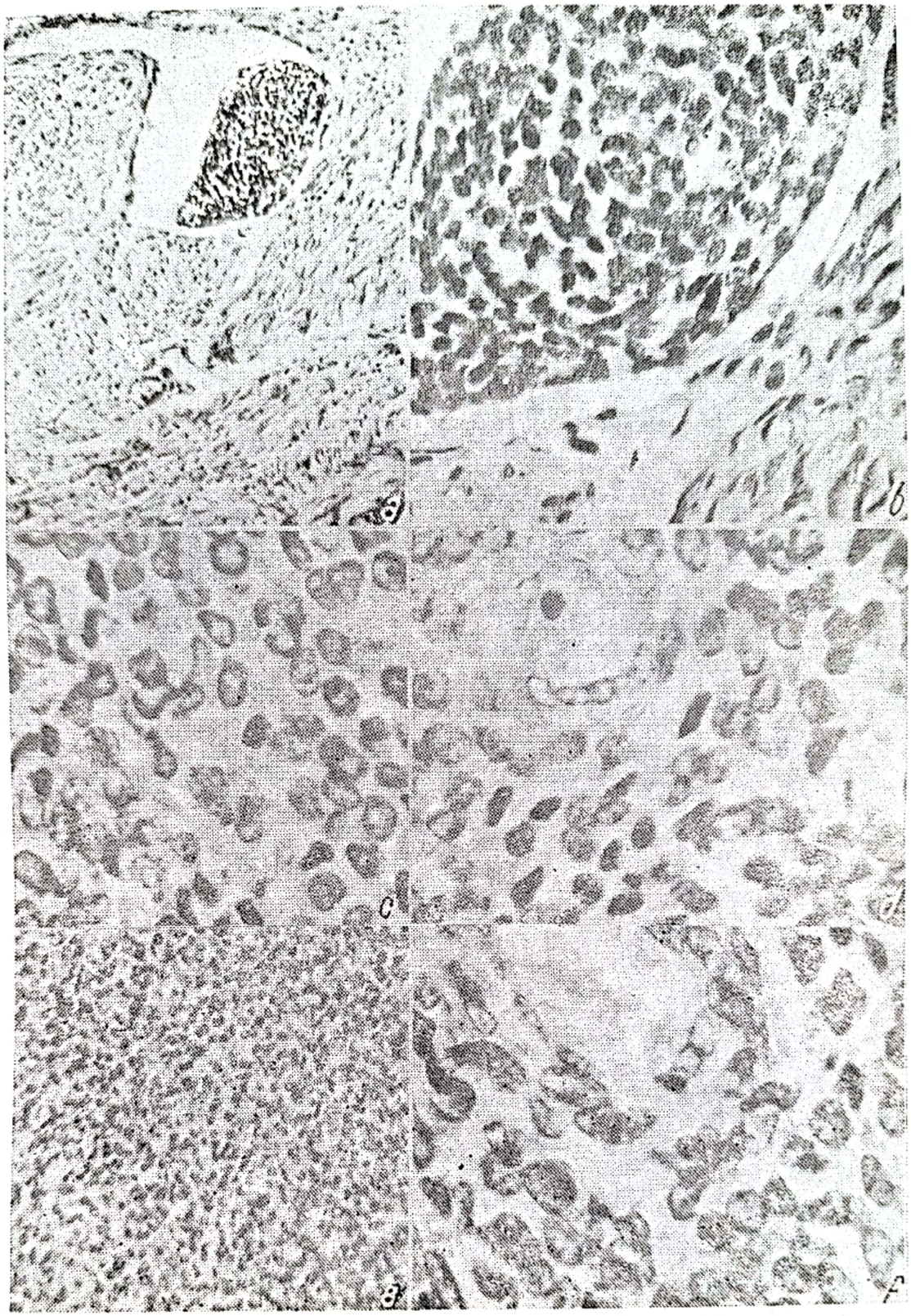

Fig. XV—67. — a, b) Endometrioză stromală endolimfatică. Vehicularea țesutului tumoral în vas limfatic; *c, d, e, f)* sarcom endometroid.

Scanned with OKEN Scanner

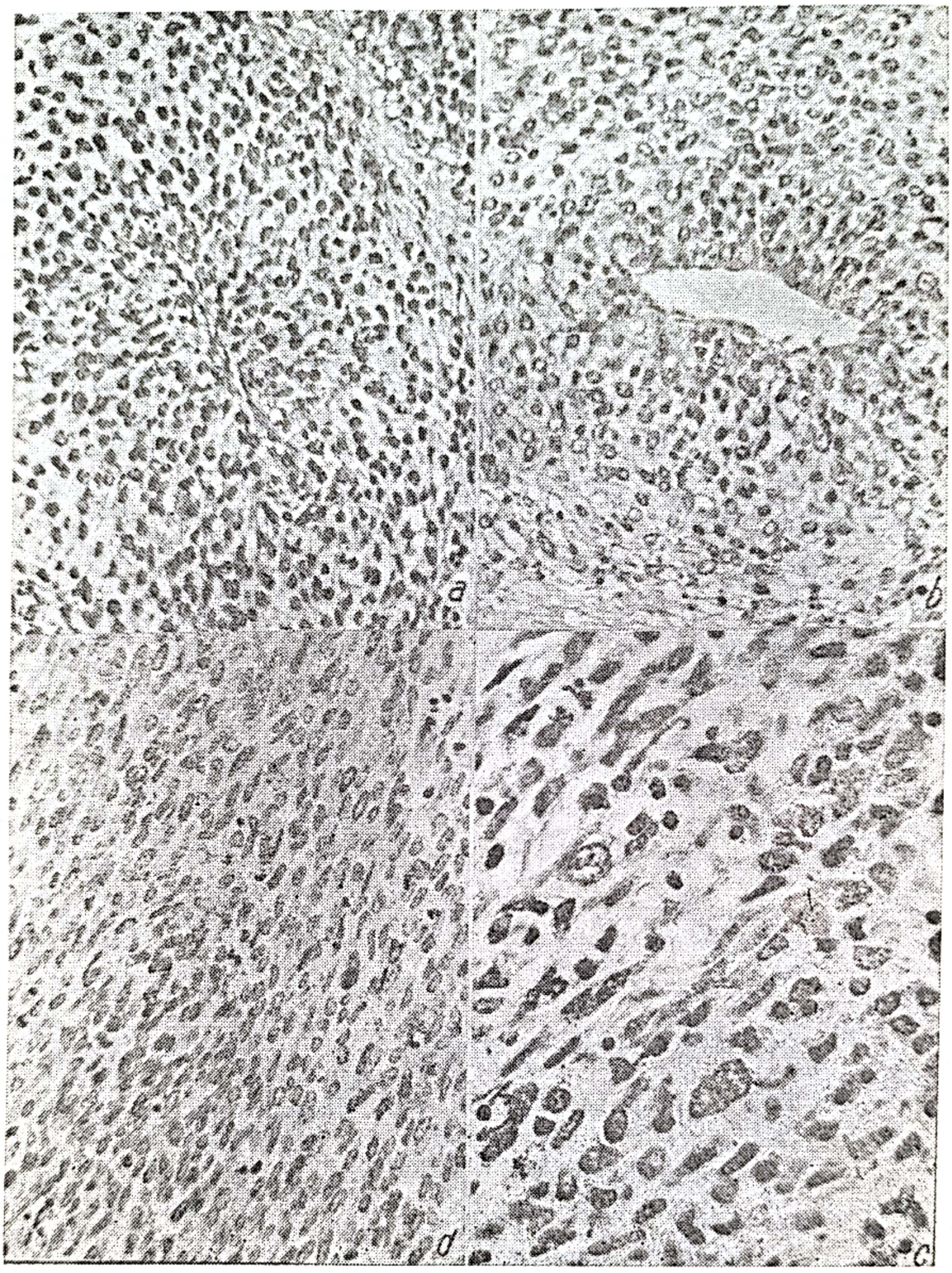

Fig. XV—68. — Sarcom al endometrului — Caracterele microscopice ale sarcomului din fig. XV—66 *a, b.* Conţine zone asemănătoare sarcomului endometroid (*a*), (*b*) şi zone de tipul fibrosarcomului cu numeroase mitoze şi atipii celulare (*c*), (*d*).

Scanned with OKEN Scanner

uterin. Peretele uterin este infiltrat progresiv de ţesutul neoplazic care se extinde în cele din urmă şi în ţesuturile înconjurătoare, sub forma de noduli tumorali.
Microscopic, în zona afectată, ţesutul sarcomatos înlocuieşte endometrul, glandele fiind absente sau în număr foarte redus. Sarcomul endometrului (fig. XV-68) poate prezenta celule rotunde şi fuziforme sau polimorfism celular, adesea cu celule gigante monstruoase. Aspectele microscopice se pot asocia, realizînd forme mixte. Vaczy şi colab. (după Laszlo şi Gall) disting şi un tip miocelular.
Tumoarea mezodermală mixtă (sarcomul mezodermal mixt, mezenchimomul malign) este o tumoare rară, întîlnită la toate vîrstele, dar mai frecvent după menopauză. Se consideră că se dezvoltă din elementele mezenchimale multipotente ale endometrului, capabile de diferenţieri multiple. Ar fi deci o variantă de sarcom endometrial. În clasificaţia OMS, figurează ca tumoare mixtă müllerianâ.
Macroscopic, tumoarea are aspect polipoid, iniţial de polip unic, apoi de polipi multipli, care pot pătrunde în col şi în vagin. Formaţiunile tumorale sînt de culoare roşcată, moi şi friabile, cu zone edematoase, translucide şi, inconstant, cu noduli duri cartilaginoşi şi osoşi.
Microscopic, ţesutul neoplazic este constituit din elemente mezenchimale polimorfe, cu zone mixoide. Mai pot fi prezente celule sarcomatoase de tip muscular, striat şi neted, grupuri de lipoblaste, insule de condro- şi osteosarcom şi zone de calcificare. Totodată, în cuprinsul tumorii se pot găsi insule epiteliale, fie cu caracter de epiteliu pavimentos, fie cu caracter glandular, chiar adenomatos, dar numai uneori cu atipie neoplazică. Vascularizaţia tumorii este bogată, dar vasele nu prezintă caractere neoplazice.
Formaţiunile tumorale sînt acoperite de un epiteliu cilindric cu zone de epiteliu pavimentos. Evoluţia este gravă, nu atît prin invazia directă, ci mai ales datorită metastazelor regionale şi la distanţă. Diferenţierea de carcinom se face prin prezenţa de elemente mezenchimale de tip rabdomiosarcom, condrosarcom etc.
Carcinosarcomul uterin (fig. XV-69) este o tumoare extrem de rară. Cele două componente neoplazice au, cel mai probabil, origine comună în celulele mezenchimale uterine, care păstrează o capacitate de diferenţiere multilaterală. În clasificaţia OMS este cuprinsă, de asemenea, în grupul tumorilor mixte mülleriene.
Microscopic, componenta carcinomatoasă este constituită din insule de adenocarcinom şi din grupuri şi cordoane de celule carcinomatoase, iar componenta sarcomatoasă are un caracter polimorf, asemănător celui din tumorile mezenchimatoase mixte. Metastazele pot păstra caracterele de carcinosarcom ale tumorii primitive sau prezintă caractere fie numai de carcinom, fie numai de sarcom.
S-au mai descris *reticulo-* şi *limfosarcoame* localizate la nivelul corpului sau colului uterin şi care produc mărirea uterului prin infiltrarea peretelui uterin şi a colului. Reticulo- şi limfosarcomul uterin se asociază cu localizări neoplazice similare în ganglionii limfatici regionali şi paraaortici. Evoluţia, în general, este mai lentă decît în formele tipice ganglionare. În caz de sarcină, diagnosticul diferenţial histopatologic trebuie făcut cu multă prudenţă, întrucît anumite forme de transformări deciduale ale stromei cervicale pot simula celulele reticulosarcomatoase (Cihak şi Hamada).
În sfîrşit, în cazuri excepţional de rare, *limfogranulomatoza* Hodgkin a fost descrisă atît în localizare uterină, cît şi cervicală.

Scanned with OKEN Scanner

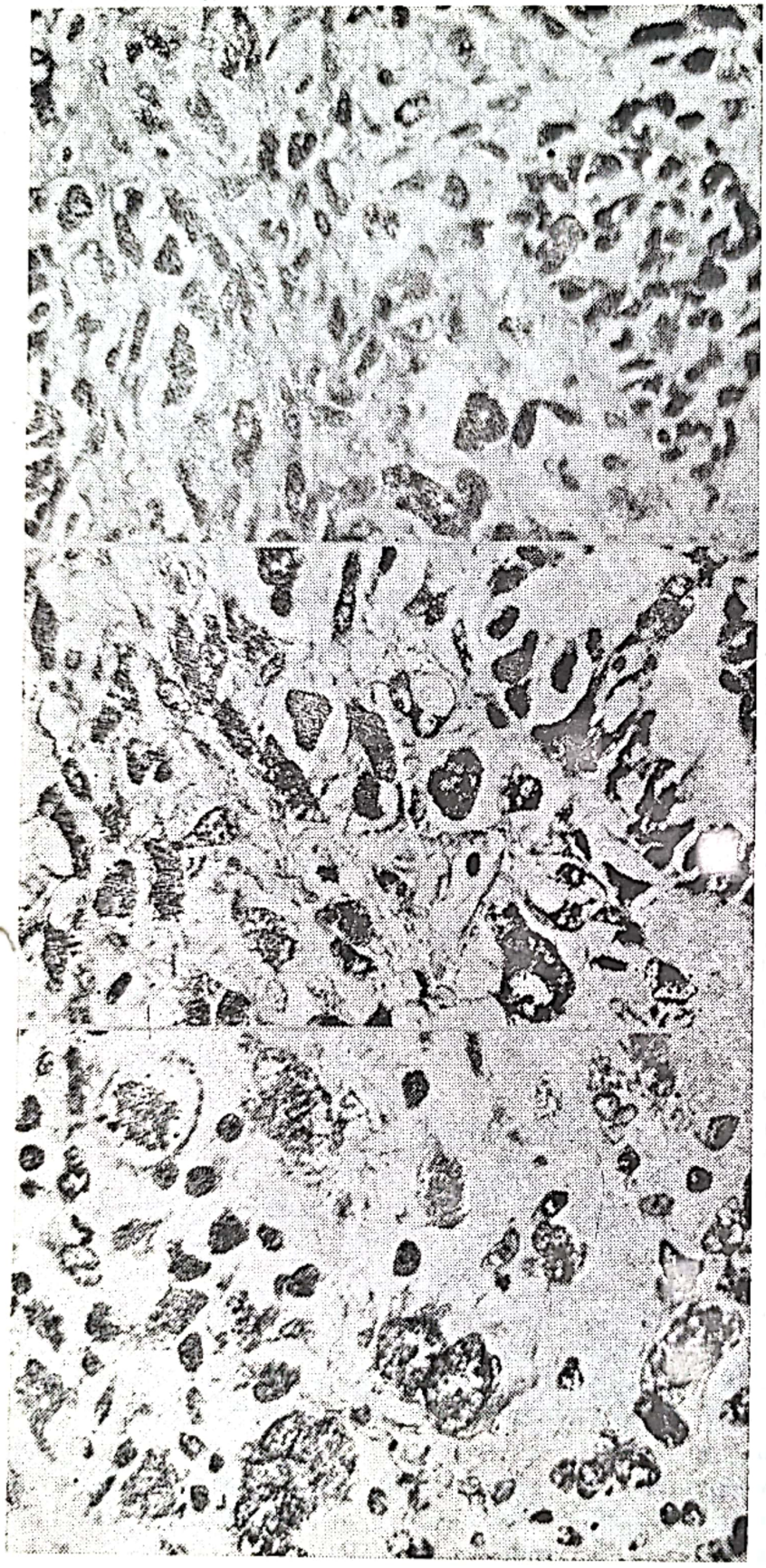

Fig. XV—69. — Carcinosarcom.

Scanned with OKEN Scanner

PATOLOGIA TROMPEI

TULBURĂRI CIRCULATORII

Hemoragiile tubare și hematosalpinxul apar în sarcina tubară, inflamațiile salpingiene, procesele congestive regionale, compresiuni tumorale, endometrioza tubară. Hematosalpinxul de reflux se produce în ocluzia congenitală sau dobîndită a canalului cervical. În hematosalpinx, trompa este destinsă, cu peretele cianotic sau roșcat, subțiat sau de grosime inegală. În lumen se găsește conținut sanguinolent, brun cu cheaguri sau seros brun-negricios. Ruperea peretelui trompei produce inundarea peritoneală cu conținut tubar.

INFLAMAȚIILE TROMPEI (SALPINGITELE)

Inflamațiile trompei denumite salpingite sau anexite pot fi, în funcție de etiologia lor, nespecifice (banale) sau specifice.

SALPINGITELE NESPECIFICE

Salpingitele nespecifice sînt provocate, cel mai frecvent, de infecții bacteriene cu streptococ, stafilococ, colibacil și mai rar, în prezent, cu gonococ. Infecția salpingelor se produce ascendent pe cale canaliculară (gonococ), pe cale limfatică de la infecții ale altor organe genitale sau de la infecții intestinale și pe cale hematogenă. Propagarea infecției de la intestin la apendice, la salpinge și ovar se poate face și prin contiguitate (peretele intestinal→peritoneu→aderențe→anexe). Inflamația salpingiană se asociază adesea cu aceea a ovarului (salpingoovarită). Există și salpingite fără o etiologie determinată, ca de exemplu salpingitele parafiziologice, care apar în diferite perioade ale ciclului menstrual. Salpingitele nespecifice pot fi acute, subacute și cronice.

Salpingita acută este adesea bilaterală, dar cu predominanța afectării uneia din trompe. Se prezintă sub două forme: cataralâ și purulentă.

Salpingita catarală. Macroscopic, trompa este îngroșată, cu mucoasa sau întregul perete hiperemiat. În lumenul trompei se găsește exsudat muco-seros. Invaginările mucoasei sînt tumefiate și aglutinate. Pavilionul trompei poate fi deschis, lăsînd să se scurgă exsudatul din lumen sau poate fi obliterat parțial prin edem, adeziunea franjurilor și aderențe fibrinoase. Microscopic se găsește edem, hiperemie și infiltrat cu polimorfonucleare neutrofile în mucoasă și perete. Epiteliul mucoasei este descuamat pe zone de întindere variabilă.

Salpingita purulentă. Macroscopic, trompa este mărită de volum, congestionată, cu aderențe fibrinoase în jur. Mucoasa este îngroșată, hiperemiată, cu sufuziuni sanguine, iar franjurile sînt aglutinate. Lumenul conține puroi. Ostiul pavilionului este obstruat. Se poate transforma în piosalpinx. Microscopic, mucoasa prezintă edem, hiperemie, infiltrat leucocitar și întinse descuamări epiteliale, iar la suprafață este acoperită de exsudat purulent. Franjurile mucoasei sînt îngroșate. Infiltratul leucocitar poate depăși mucoasa și să cuprindă și peretele muscular, iar în inflamațiile mai severe se pot forma microabcese în grosimea peretelui tubar.

În salpingita subacută franjurile mucoase se îngroașă, delimitînd totodată între ele spații pseudoglandulare pline cu exsudat purulent. Infiltratul inflamator constituit din polimorfonucleare, limfocite și plasmocite interesează peretele trompei în întregime. Perisalpingian se constituie aderențe fibroase.

Salpingita cronică se formează consecutiv celei acute și prin infecții genitale repetate. Se prezintă sub mai multe forme: hipertrofică, atrofică și nodulară.

Salpingita hipertrofică (fig. XV-70). Macroscopic, peretele trompei este în-

Scanned with OKEN Scanner

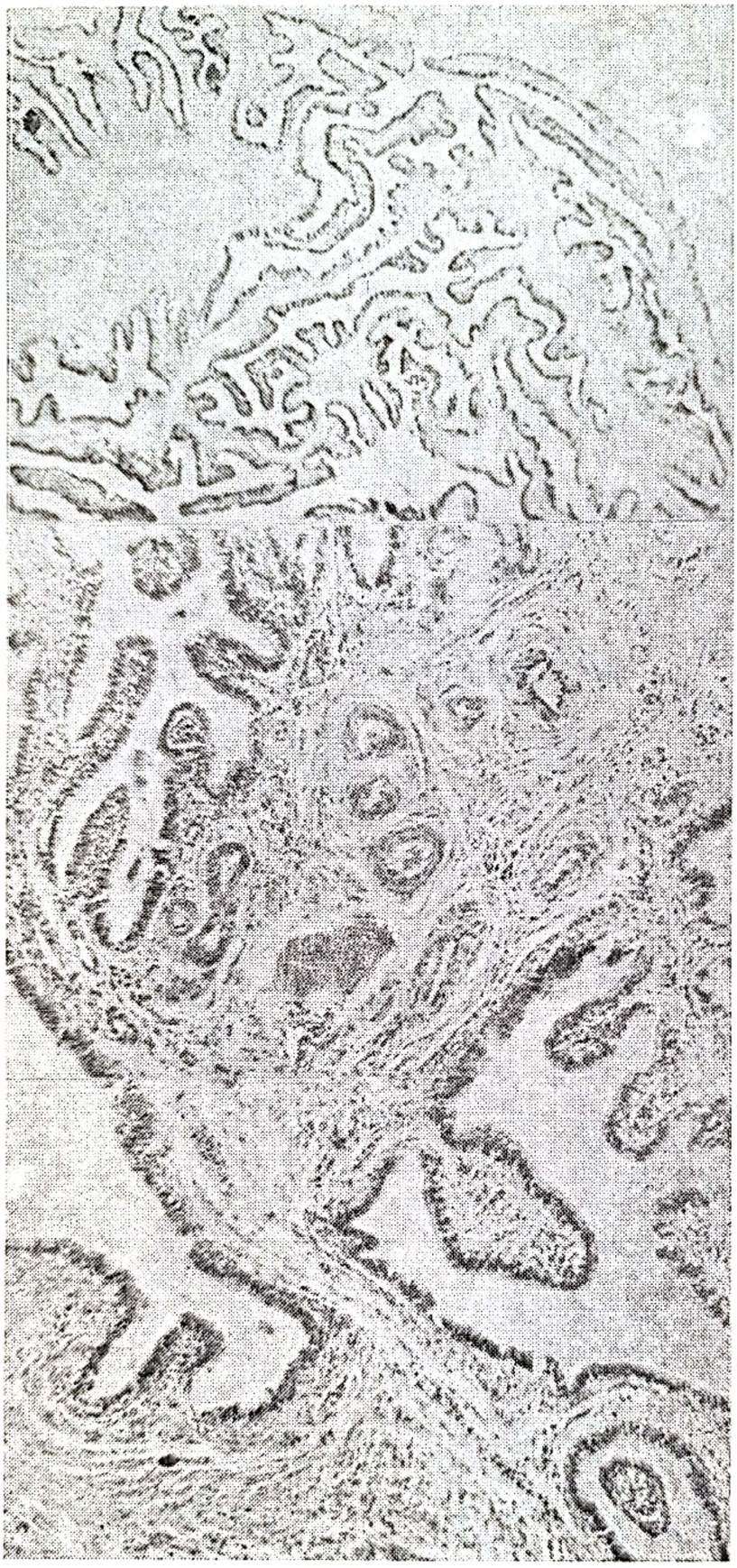

Fig. XV—70. — Salpingită cronică hipertrofică.

Scanned with OKEN Scanner

groşat, cu lumenul dilatat, îngustat sau de dimensiuni normale şi adesea alternează zone dilatate şi stricturi, realizînd un lumen multilocular. Ostiul pavilionului este obliterat parţial sau total prin aderenţe fibroase şi adeziunea franjurilor; în unele cazuri sînt obliterate amîndouă orificiile tubare, favorizînd acumularea de exsudat în lumenul trompei. Microscopic, peretele trompei este îngroşat, prezentînd infiltrat inflamator cronic cu limfocite, plasmocite şi eozinofile, mai bogat în mucoasă, precum şi variate grade de scleroză. Franjurile mucoasei aderă între ele, realizînd lumene pseudoglandulare sau provocînd obstrucţia completă a lumenului, ca în salpingita obliterantă.

Salpingita atrofică. Macroscopic, trompa este micşorată, dură, scleroasă iar mucoasa este subţiată. Microscopic, peretele trompei este modificat printr-un proces de scleroză difuză şi atrofia straturilor funcţionale. Mucoasa prezintă şi infiltrat inflamator cronic iar franjurile mucoasei sînt micşorate şi rarefiate.

Salpingita istmică nodulară, descrisă de Chiari şi Schanto, are o etiologie discutabilă. Originea sa congenitală nu este admisă, în general, ea fiind considerată de natură inflamatorie. Este caracterizată prin îngroşări nodulare intramurale şi în porţiunea istmului tubar. Leziunile sînt bilaterale în aproximativ 35% din cazuri. Nodulii variază ca mărime de la cîţiva milimetri la 2,5 cm în diametru. Sînt bine delimitaţi, fermi, pe secţiune au culoare albicioasă sau galbenă-brună, uneori cu un lumen central. Microscopic, se găsesc spaţii de tip glandular de mărimi variate, răspîndite în stratul muscular al salpingelui, înconjurate de fibre musculare hipertrofiate şi hiperplaziate. Hiperplazia conjunctivo-musculară, cu predominanţa structurilor miomatoase, reprezintă componenta principală a nodulilor, ducînd la reducerea lumenului tubar. Spaţiile glandulare sînt delimitate de un epiteliu cilindric, dispus direct pe fibrele musculare fără stromă citogenă în jur. În aproximativ 50% din cazuri se asociază şi inflamaţia cronică în peretele trompei. Prezenţa infiltratelor inflamatorii din zonele de fibroză, sinechiile franjurilor, disocierea fasciculelor musculare netede, reprezintă pentru numeroşi autori, ca şi pentru Chiari, dovezile caracterului secundar postinflamator al salpingitei istmice nodoase.

În cursul evoluţiei salpingitelor, datorită obstrucţiei orificiilor sau unor zone din lumenul tubar, în trompă se poate acumula exsudat inflamator seros, purulent sau hemoragic, formîndu-se hidrosalpinxul, piosalpinxul sau hematosalpinxul. Dilataţia chistică se dezvoltă cel mai adesea pe seama porţiunii ampulare a trompei.

Hidrosalpinxul (fig. XV-71) apare ca o dilatare importantă a trompei, pînă la realizarea de aspecte pseudochistice. Conţinutul chistului este seros, citrin. Peretele trompei este subţiat iar mucoasa atrofiată prin compresiune şi distensia organului. Deşi în peretele trompei nu se găsesc modificări inflamatorii, majoritatea autorilor consideră totuşi hidrosalpinxul ca un rezultat al proceselor inflamatorii catarale.
Piosalpinxul (fig. XV-71) se prezintă ca o dilatare unică sau multiplă, neregulată a trompei, cu acumulare de exsudat purulent în lumen. Exsudatul purulent conţine uneori germeni microbieni, alteori este steril. Peretele trompei este îngroşat, edematiat şi cu aderenţe peritubare. Ruptura piosalpinxului se poate face în cavitatea peritoneală, între aderenţe, în organele învecinate, dînd peritonite generalizate sau fistule rectale, vezicale etc. Abcesul şi flegmonul ligamentului larg se constituie în unele cazuri de salpingită subacută şi piosalpinx. Procesul su-

Scanned with OKEN Scanner

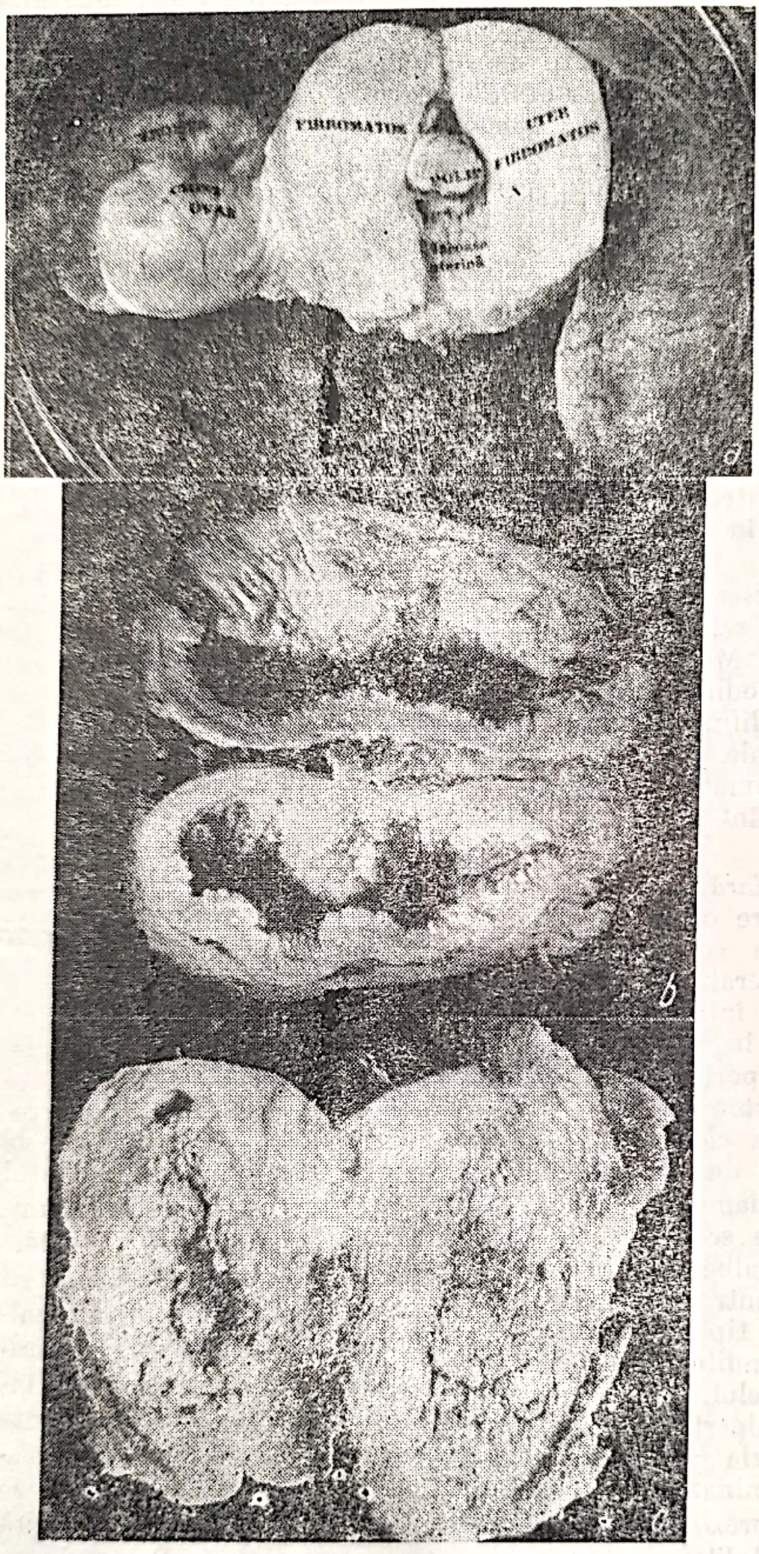

Fig. XV—71. — a) Hidrosalpinx; *b)* piosalpinx; *c)* salpingită tbc cu cazeificări întinse.

Scanned with OKEN Scanner

purativ, inițial slab delimitat, se încapsulează prin organizarea fibroasă a exsudatelor fibrino-hemoragice periferice.

Hematosalpinxul (fig. XV-72) de origine inflamatorie, se produce uneori în cursul unei salpingite cronice, ca urmare a fenomenelor hiperemice exacerbate de factori endocrini (ovulație, premenstrual). Hematosalpinxul se constituie mai frecvent prin torsionarea unui hidrosalpinx, prin ruptura vaselor mucoasei. Macroscopic, trompa este destinsă, cu acumulare de sînge lichid sau amestecat cu cheaguri în lumen. Frecvent, hematosalpinxul este expresia unei sarcini tubare; identificarea unui rest ovular sau periovular permite diferențierea de hamatosalpinxul negravidic. Se semnalează, de asemenea, cazuri de hematosalpinx prin reflux tubar al sîngelui menstrual în trompă, cu obliterarea orificiului abdominal, ca și cazuri de hematosalpinx prin endometrioză tubară.

În salpingitele subacute și cronice, datorită resorbției materialului necrotic bogat în lipide din focarul inflamator, în stroma mucoasei trompei se formează uneori noduli constituiți din lipofage, realizînd salpingite lipidică sau xantomatoasă. În disfuncții endocrine, în special în stările de hiperfoliculinemie, sînt descrise salpingite xantomatoase aseptice.

SALPINGITELE SPECIFICE

Salpingita tuberculoasă este cea mai frecventă dintre toate tuberculozele de organ ale aparatului genital feminin și constituie primul stadiu al tuberculozei genitale.

Infecția tuberculoasă salpingiană se face pe cale hematogenă în cursul diseminărilor hematogene de la focare pulmonare, renale, ganglionare etc. Infecția de la peritonita tuberculoasă este discutabilă, mai curînd ordinea localizării fiind inversă, întîi salpingiană și ulterior peritoneală. Evoluția leziunilor salpingiene se produce, de obicei, după o perioadă variabil de lungă; mult mai rar, tuberculoza genitală evoluează chiar în cursul perioadei de primoinfecție. În 90—100% din cazuri leziunile sînt bilaterale. Se prezintă sub următoarele forme: *Forma miliară* — în care trompele sînt tumefiate, cu numeroase granulații opaline și tuberculi miliari galbeni la suprafață și pe seroase din vecinătate.

Microscopic se găsesc foliculi gigantoepitelioizi (fig. XV—73) cu sau fără necroze centrale în corionul mucoasei, pe seroasă și mai rar în stratul muscular. Mucoasa trompelor este hiperplaziată; proliferarea epiteliului glandular de înveliș realizează, în masa franjurilor aglutinate, canalicule și pseudoglande, simulînd uneori un proces adenomatos (salpingita pseudoadenomatoasă Novak). Se pot produce și leziuni catarale. Leziunile tuberculoase pot fi foarte rare și numai examenul histopatologic elucidează diagnosticul.

Forma ulcero-cazeoasă se caracterizează prin zone de cazeificare și ramolisment și se asociază frecvent cu o pelviperitonită tuberculoasă. Datorită obstrucțiilor lumenului trompei, mai rar ale ostiului pavilionului, apare piosalpinxul tuberculos prin acumularea de cazeum și puroi. Macroscopic, se diferențiază de un piosalpinx banal prin prezența cazeumului și a tuberculilor cazeoși. Forma de salpingită chistică tuberculoasă, produsă prin obstrucții ale orificiului peritoneal sau în lungul lumenului trompei, se poate prezenta ca hidrosalpinx sau piosalpinx.

Hidrosalpinxul, leziune aparent banală, constituie frecvent substratul salpingitei tbc subacute sau cronice. Trompele sînt destinse, mobile, îngroșate, cu cuduri, acoperite de varicozități; la deschidere, se scurge un lichid clar, opalescent sau hematic.

Scanned with OKEN Scanner

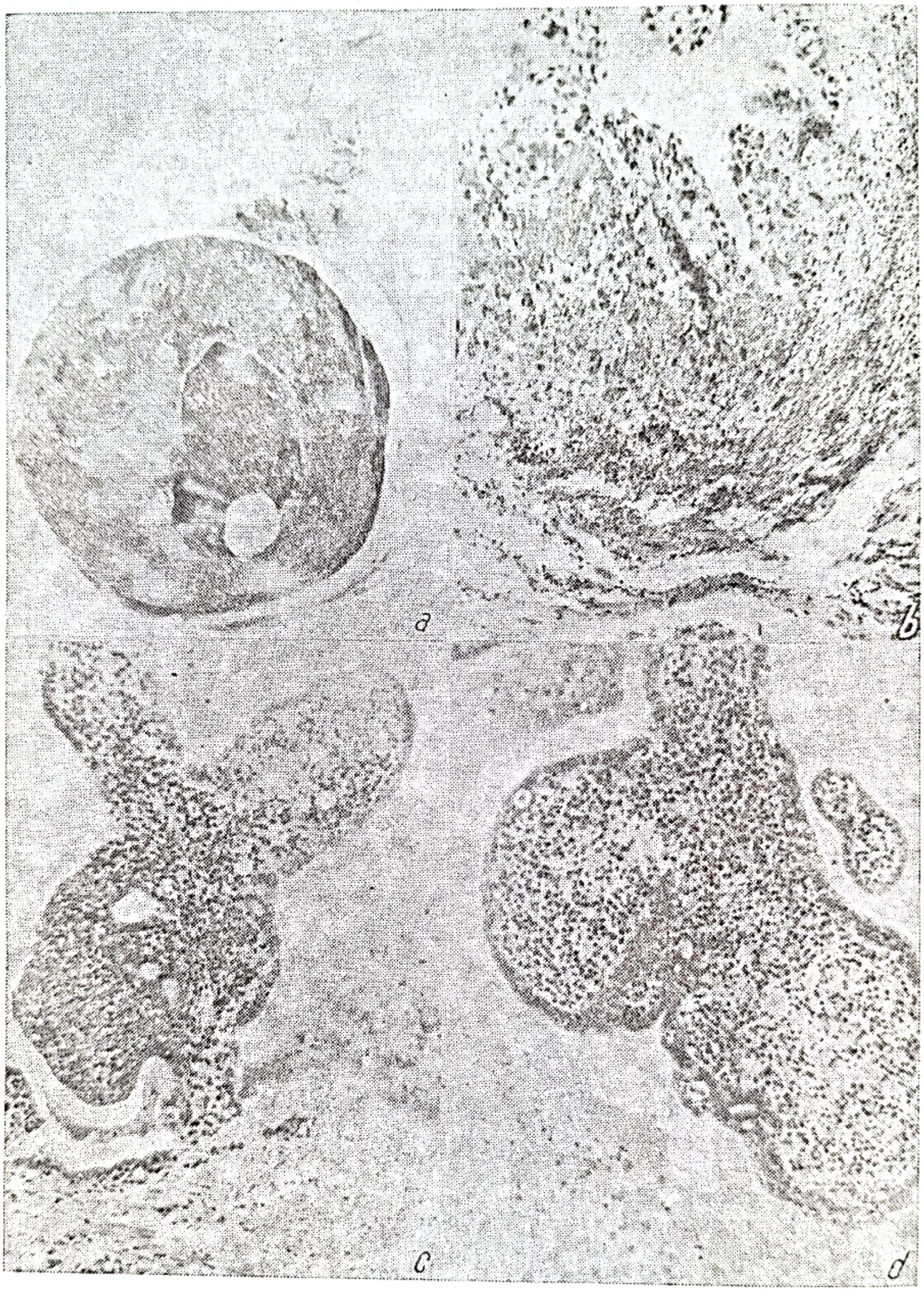

Fig. XV—72. — Hematosalpinx:
a), b) sarcină tubară; *c), d)* inflamator.

Scanned with OKEN Scanner

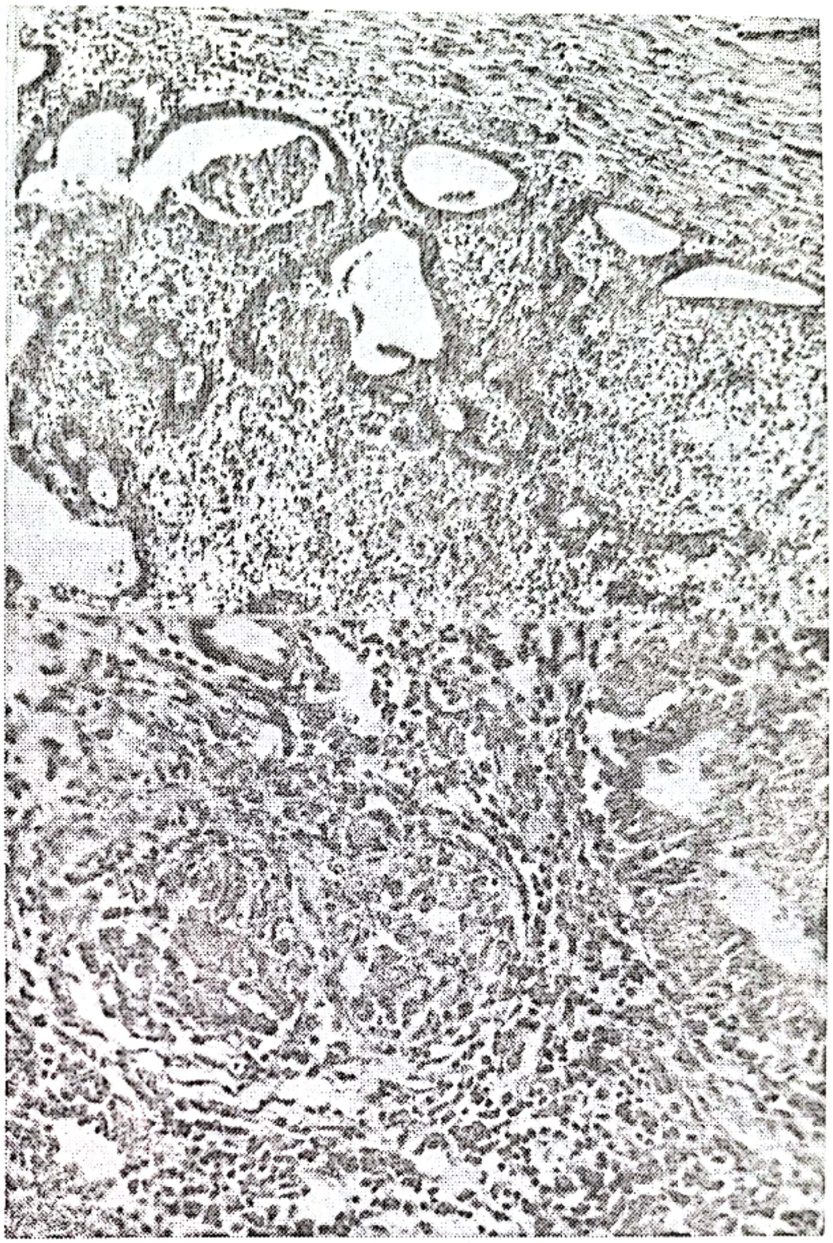

Fig. XV—73. — Trompă cu tuberculoză giganto-foliculară.

Microscopic, se deosebește o formă atrofică și o formă atrofo-hipertrofică. Ultima se caracterizează prin dispoziția radiară a franjurilor tubare consecutiv aglutinării extremităților libere în jurul unei plaje hialine.

Abcesul rece salpingian se prezintă sub forma unei colecții purulente delimitate de țesut de granulație tuberculos (vezi fig. XV-71).

Salpingita tuberculoasă se complică adesea cu însămînțări peritoneale și ovariene sau ale altor organe genitale. Însămînțarea peritoneală este urmată de procese acute de peritonită localizată sau, mai rar, generalizată, cu formarea de aderențe care ajung pînă la constituirea unui bloc aderențial fibrocazeos, ce cuprinde, pe lîngă trompe și intestinul subțire, colonul pelvin, vezica urinară și epiploonul.

Alte salpingite specifice, mult mai rare, sînt salpingite sifilitică, fungică (actinomicotică), parazitară (schistosomiaza).

În bilharzioză procesul inflamator interesează ligamentul larg, mezosalpinxul și peretele muscular al trompei.

Scanned with OKEN Scanner

Mucoasa tubară este rareori sediul unei reacţii inflamatorii. Inflamaţia este determinată de *Schistosoma haematobium japonicum* sau *Mansoni*, care trăiesc în apele din ţările calde. Contaminarea se face direct prin băi şi apa de toaletă. Diagnosticul se stabileşte histopatologic prin identificarea parazitului sau ouălor, în jurul cărora are loc o marcată reacţie granulomatoasă urmată de fibroză (fig. XV-74).

Oxiuroza determină o salpingită supurativă cu zone de necroză şi infiltrate polimorfonucleare, predominant eozinofile, în jurul parazitului. Contaminarea provine din regiunea anală, interesînd frecvent vaginul şi mai rar endometrul, trompa şi peritoneul pelvin.

În actinomicoză leziunea tubară ia forma unui abces de volum variabil. Infecţia se propagă din regiunea apendiculară, şi ileo-cecală. Diagnosticul se stabileşte histopatologic.

Salpingite granulomatoase, în afara celor specifice menţionate mai sus, se pot întîlni sub forma de granulom de corp străin, lipogranulom produs prin procese de resorbţie sau după introducerea de substanţe uleioase de contrast, granulom cu lipospongiocite, produs prin fenomene de resorbţie în cazuri de piosalpinx sau salpingite purulente.

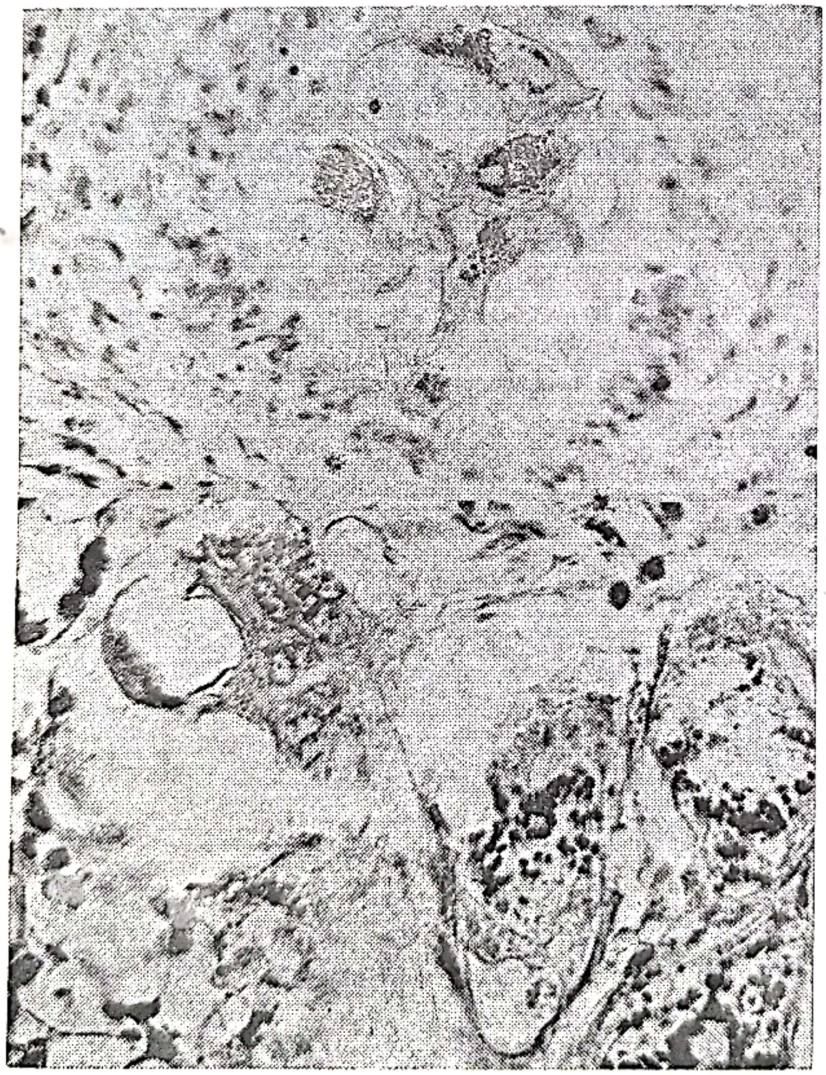

Fig. XV—74. — Bilharzioză a mezosalpinxului cu reacţie granulomatoasă în jurul ouălor parazitului.

Scanned with OKEN Scanner

MODIFICĂRI DE TIP TUMORAL

Proliferarea adenomatoasă se caracterizează prin proliferarea intensă a structurilor de tip glandular şi cel mai frecvent în salpingita tuberculoasă.

Chisturile paratubare, dezvoltate din resturi wolfiene se găsesc în special în mezosalpinx. Se prezintă ca mici formaţiuni chistice, cu perete fibromuscular, acoperit pe faţa internă de un epiteliu cubic sau cilindric şi cu conţinut lichidian clar.

Corpii Walthard sînt mici formaţiuni chistice sau solide localizate la nivelul subseroasei tubare. Se formează din invaginaţii mezoteliale. Pot fi confundate cu granulaţii tbc.

În aceeaşi categorie de modificări, clasificaţia OMS include şi salpingita nodulară, deciduoza şi endometrioza tubară.

TUMORILE TROMPEI

Clasificarea histologică internaţională OMS a tumorilor trompei este următoarea:

I. *Tumori epiteliale*
   - A. Benigne
     1. Adenomul papilar
     2. Papilomul
   - B. Maligne
     1. Adenocarcinomul
     2. Alte tumori

II. *Tumori neepiteliale*
   - A. Benigne
     1. Leiomiomul (fibromiomul)
     2. Alte tumori
   - B. Maligne
     1. Sarcomul

III *Tumori diferite*
   - A. Tumoarea adenomatoidă
   - B. Alte tumori

IV. *Tumori secundare*

V. *Tumori neclarificate*

VI. *Boli ale trofoblastului*
   - A. Sarcina tubară
   - B. Mola hidatiformă
   - C. Coriocarcinomul

VII. *Modificări de tip tumoral*
   - A. Proliferarea adenomatoasă
   - B. Salpingita nodulară istmică
   - C. Endometrioza
   - D. Modificări deciduale
   - E. Corpii Walthard
   - F. Chisturile paratubare

TUMORI BENIGNE

TUMORI EPITELIALE

S-au descris *adenomul papilar* şi *papilomul tubar*, dezvoltate din mucoasa tubară sau din insule ectopice de endometru.

TUMORI NEEPITELIALE

Tumoarea adenomatoidă considerată de origine mezotelială, este localizată în peretele trompei şi ajunge în mod obişnuit pînă la 1—2 cm diametru. Microscopic, prezintă formaţiuni tubulare şi pseudovasculare, delimitate de un epiteliu cubic sau cilindric. Conţinutul tubilor este PAS-pozitiv. Stroma tumorii este redusă.

Ca tumori benigne de origine mezenchimală s-au descris: *fibromul*, *leiomiomul*, *lipomul*, *condromul* şi *angiomul*. Aceste tumori pot fi localizate subseros, interstiţial sau submucos. Extrem de rar pot fi întîlnite: *teratomul* şi, în special, *chistul dermoid*, *disgerminomul*, *tumoare cu celule de granuloasă*.

TUMORI MALIGNE

Adenocarcinomul. Cea mai frecventă tumoare malignă este adenocarcinomul, dar el reprezintă numai 0,5—1% din neoplaziile maligne ale aparatului genital feminin. Evoluează asimptomatic sau cu o triadă de simptome rareori completă: hidroree sau sîngerări vaginale, dureri pelvine şi tumoare anexială. Media de vîrstă a bolnavelor este de 56 de ani, întîlnindu-se şi la femei tinere.

Scanned with OKEN Scanner

Macroscopic, tumoarea se localizează îndeosebi în treimea medie şi cea distală a trompei. Este bilaterală în 25—30% din cazuri. În fazele incipiente, se prezintă ca o neoformaţie nodulară care îngroaşă peretele trompei. În stadii evolutive trompa este mărită de volum iar tumoarea are caracter vegetant şi obstruează lumenul trompei, uneori chiar şi pavilionul, infiltrînd ţesuturile din jur şi eventual ovarul. Datorită obstrucţiei trompei, precum şi necrozei şi hemoragiilor care se produc în ţesutul tumoral, carcinomul trompei se însoţeşte frecvent de hidro-, hemato- sau piosalpinx, putînd simula clinic un proces inflamator salpingian. Lofgren şi Dokerty atrag atenţia asupra similarităţii leziunilor macroscopice al hidrosalpinxului şi piosalpinxului cu cel al cancerului tubar, fapt ce impune examinarea intraoperatorie a piesei.

Microscopic (fig. XV-75) poate avea caractere de adenocarcinom papilifer sau glanduliform. Celulele tumorale sînt cubice şi cilindrice, amintind caracterele histologice ale mucoasei tubare. În unele cazuri cele două tipuri de carcinoame sînt asociate.

Hu, Taymor şi Hertig propun următoarea gradare histologică a carcinomului tubar:

— gr. I — tumoare papilară pură;

— gr. II. — tumoare papilară şi alveolară;

— gr. III — cordoane masive de celule tumorale.

Diagnosticul preoperator al cancerului tubar se stabileşte tardiv şi în mai puţin de 7% din cazuri. Aportul citologiei exfoliative este redus. Citologia poate fi pozitivă numai în condiţiile în care extremitatea uterină a trompei este permeabilă iar cea distală obliterată. Asocierea unei citologii pozitive cu curetajul biopsic negativ reprezintă un indiciu de mare valoare în diagnosticul cancerului tubar. Diagnosticul tardiv face ca prognosticul cancerului tubar să se menţină deosebit de grav, cu rată de supravieţuire sub 3 ani. Cînd procesul tumoral este limitat la nivelul trompei, acesta poate fi curabil; rata de vindecare de 5 ani, cu sau fără iradiere postoperatorie este de 5% (Emge L.A.). Tipul histologic al tumorii nu pare a fi semnificativ pentru prognostic (Bontselis G. J., 1971).

Carcinoamele trompei sînt deosebit de metastazante. Metastazele se produc pe cale sanguină şi limfatică, precum şi prin implantare pe ţesuturile învecinate, peritoneu şi endometru. Deosebit de frecvente sînt metastazele vaginale.

Carcinomul cu celule clare (mezonefroid) a fost semnalat extrem de rar ca tumoare primară a trompei.

Alte tumori maligne ale trompei sînt: coriocarcinomul, carcinosarcomul, tumoarea mixtă mezodermală şi diferite tipuri de sarcoame.

Niculescu Şt. descrie în cadrul carcino-sarcoamelor tubare o formă cu structuri complexe: un carcinom-osteocondro-fibrosarcom primitiv tubar (fig. XV-76) subliniind semnificaţia participării osificărilor tubare în histogeneza acestei proliferări tumorale complexe.

Tumorile maligne secundare ale trompei sînt mai frecvente decît cele primitive. Ele provin cel mai adesea din tumori maligne ale endometrului şi ovarului.

PATOLOGIA OVARULUI

ANOMALII CONGENITALE

Agenezia sau disgenezia ovariană sînt foarte rare şi adesea legate de tulburări de intersexualitate.

Ovarele accesorii sau supranumerare sînt de asemenea foarte rare, fiind situate în ligamentele învecinate lojii ovariene. Se pot asocia şi cu prezenţa de trompe supranumerare.

Scanned with OKEN Scanner

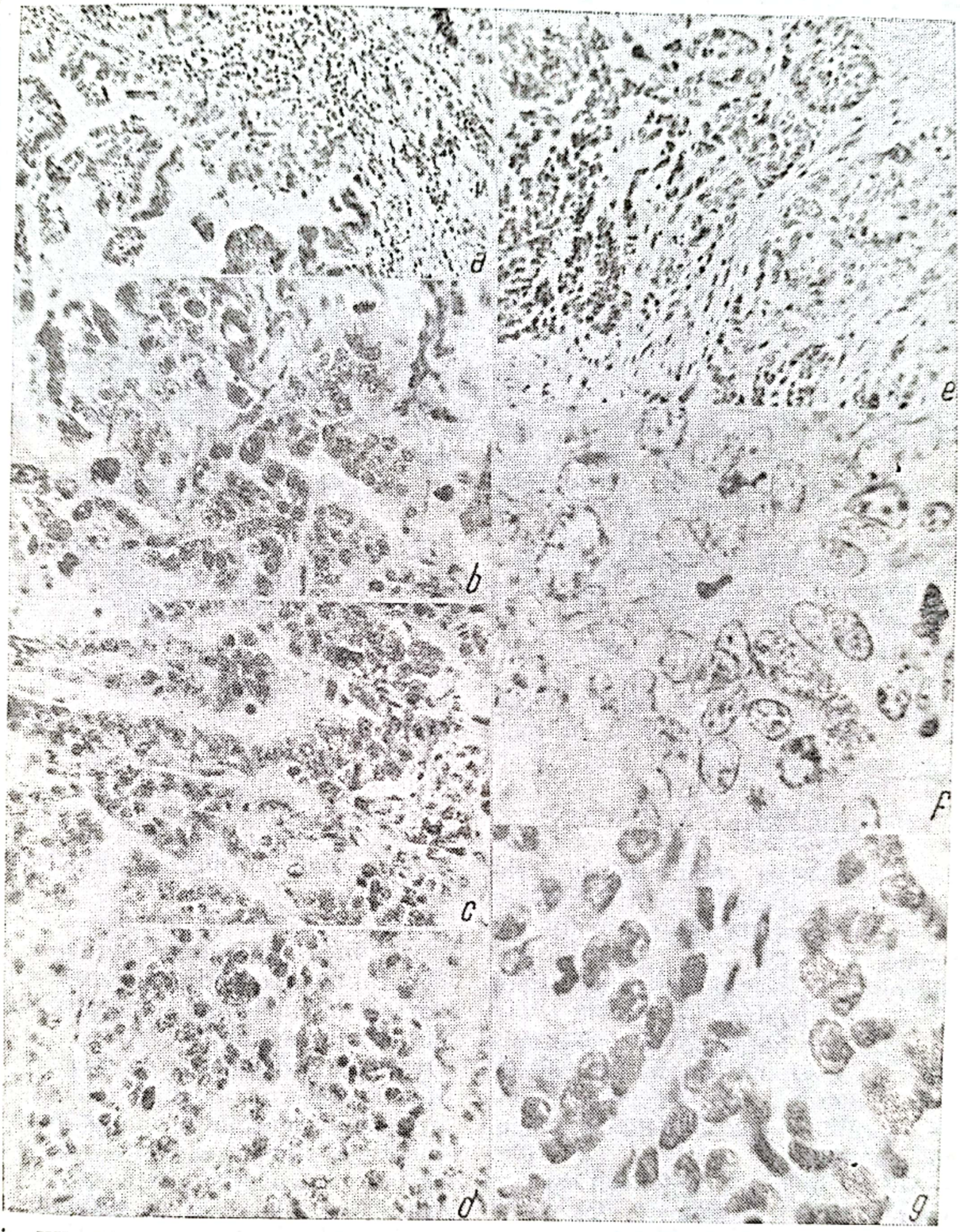

Fig. XV—75. — Adenocarcinom de trompă: forma papilară (*a*) (*b*) (*c*) (*d*) și slab diferențiată (*e*) (*f*) (*g*).

Scanned with OKEN Scanner

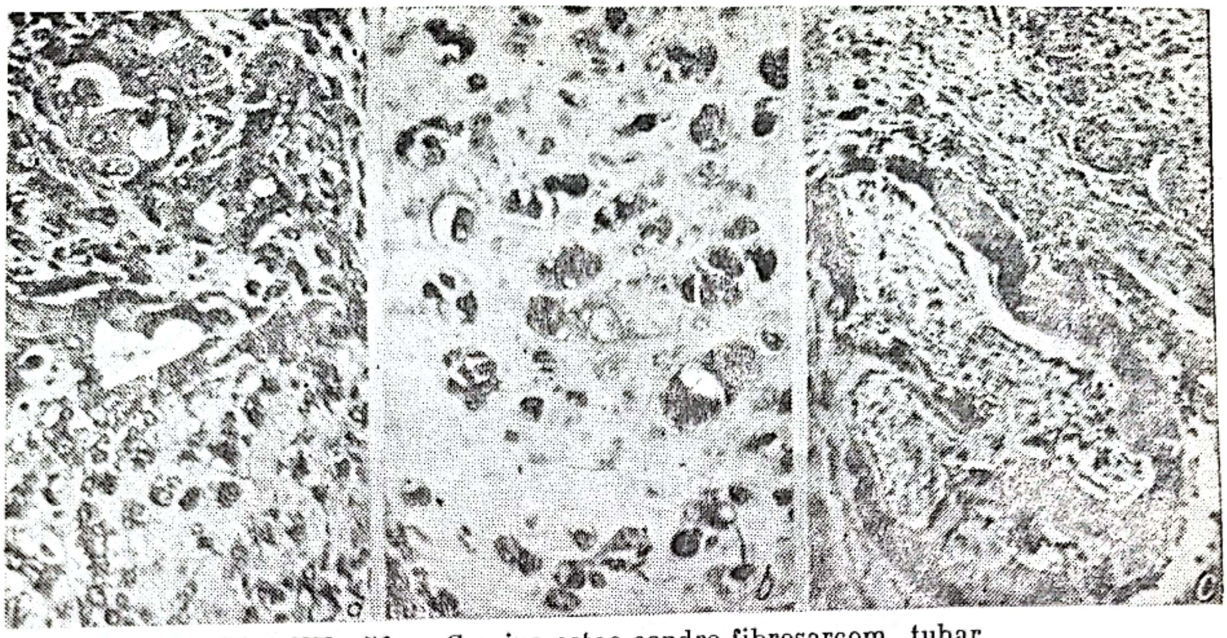

Fig. XV—76. — Carcino-osteo-condro-fibrosarcom tubar
a) Zonă carcinomatoasă *(sus)* și condrosarcomatoasă; *b)* zonă condrosarcomatoasă cu marcate monstruozități celulare; *c)* zonă condrosarcomatoasă *(colț dreapta sus)* și de osificare (caz Șt. Niculescu și colab.).

Ovarul bipartit, rezultă din împărțirea ovarului în două porțiuni printr-un sept conjunctiv. Se pare că producerea lui este datorită adesea proceselor inflamatorii.

Ectopia ovariană— se descrie localizarea anormală a ovarului în sacul herniar inghinal sau în buzele mari.

HIPOPLAZIILE OVARIENE

Ovarele sînt de volum inferior celor normale, conținînd în structura lor un număr variabil de elemente foliculare.

Macroscopic, se descriu cîteva tipuri de ovare hipoplazice:

— bandelete fibroase, albicioase, aplatizate, cu stromă fibroblastică și foliculi primordiali rari;

— ovarul în *noyau de datte* cu foliculi mai numeroși;

— ovarul în *dragée* cu foliculi care pot evolua la maturitate;

— ovarul mic, microchistic.

Formele amintite se asociază între ele frecvent sau cu un ovar normal.

Hipoplazia ovariană este probabil determinată de factori ca: tulburări de vascularizație fetală, efectul unor embriopatii virotice, a unor tulburări disgenetice (degenerescență excesivă sau migrare incompletă a gonocitelor). Manifestările hipoplaziei ovariene determină o gamă de aspecte, de la absența instalării pubertății pînă la maturarea genitală subnormală. S-au descris 3 sindroame clinice:

— de deficit precoce al ovarelor;

— ovarele nefuncționale;

— sindromul displaziei olfacto-genitale.

Sindromul de deficit precoce se instalează după un număr de ani de la debutul menstrei prin amenoree secundară și hipofoliculinie la femei tinere cu cariotip normal.

Ovarele au albugineea de grosime variabilă, neregulată; în stroma săracă în celule se constată foliculi primordiali turtiți de fibroză și foliculi regresivi. Ca urmare a degenerării ovocitului, cavitatea foliculară este umplută progresiv de celulele granuloasei stimulate inițial. Celulele mezenchimului perifolicular suferă un proces de fibroză și hialinizare. După J. de Brux este posibil ca deficitul precoce să reflecte

Scanned with OKEN Scanner

o tulburare congenitală (defect de inducție și/sau insuficiență enzimatică) cu ruperea echilibrului ovocit-mezenchim.
Ovarele nefuncționale conțin numeroși foliculi, unii atretici, în stroma ovariană normală. Clinic, se manifestă prin amenoree primară, aplazia labiilor mici, malformații congenitale minore.
Displazia olfacto-genitală, cu manifestări comune la ambele sexe, se caracterizează prin hipoplazie gonadală iar atrofia rinencefalului, prin anosmie. Dereglarea axului hipotalamo-hipofizar determină hiporeceptivitatea ovarelor la gonadotrofine, cu insuficiență hipofizară.

TULBURĂRI CIRCULATORII

Hiperemii active se întîlnesc în sarcină, în perioada menstruală și uneori chiar în alte faze ale ciclului menstrual.
Staza sanguină apare în ovar în cursul unor tulburări circulatorii mai întinse.
Infarctizarea ovarului poate rezulta în urma torsionării pediculului vascular. Ovarul este mare, hemoragic, cu aspect cianotic, necrozat.
Infarctul alb al ovarului rezultă prin obstrucția arterelor și venelor.
Hemoragiile ovariene sînt foarte variate ca intensitate și localizare și sînt întîlnite în inflamațiile însoțite de hiperemie intensă, stări septice severe, tulburări de coagulare sanguină și unele stări toxice (fosfor, arsen) sau de autointoxicație (eclampsie).
Se pot produce hemoragii interstițiale, difuze sau cu formare de hematom. Se asociază adesea cu reacții inflamatorii periovariene. Mai frecvente sînt hemoragiile intrafoliculare care determină degenerarea foliculului respectiv și formarea unui chist hemoragic sau cu conținut brun-șocolatiu. De asemenea, hemoragia se poate produce în corpul galben, realizînd chisturi hemoragice sau cu conținut brun-șocolatiu.
Hemoragiile ovariene sînt în general reduse, fără consecințe clinice deosebite. Rareori, aceste hemoragii pot deveni severe, mai ales prin ruperea unui corp galben, producînd hemoragii abdominale sau hematoame retrouterine.

INFLAMAȚIILE NESPECIFICE ALE OVARULUI

Etiologia ovaritelor nespecifice este microbiană, mai frecvent cu streptococ și gonococ și mai rar cu stafilococ, pneumococ, *Proteus vulgaris* și anaerobi. Infecția ovarului se produce pe cale canaliculară sau prin contiguitate în cadrul unei infecții genitale, mai ales în cele tubare cu care adesea se asociază, pe cale limfatică și pe cale sanguină de la un focar inflamator sau în cadrul unor boli infecțioase (gripă, septicemii etc.).
Ovarita acută. După modalitatea de infecție se deosebesc:
— ovarite de origine corticală, produse pe cale canaliculară și
— ovarite de origine centrală, produse pe cale hematogenă sau limfatică.
Se poate prezenta ca ovarită seroasă sau purulentă. În ovarita seroasă, ovarul este mărit de volum, edemațiat și congestionat. Ovarita purulentă se prezintă, cel mai adesea, ca abcese unice sau multiple, mici sau voluminoase, determinînd mărirea de volum a ovarului și distrugeri ale țesutului ovarian mai mult sau mai puțin întinse. Se asociază adesea cu procese de periovarită și extensie la trompă (ulcere tubo-ovariene). În abcesele mai vechi se pot găsi, în țesutul din jur, celule cu citoplasmă abundentă și spumoasă care denotă dezvoltarea abcesului pe un corp galben sau un proces de resorbție.
Ovarita purulentă flegmonoasă se produce în cadrul infecțiilor puerperale și

se asociază cu inflamaţie uterină şi regională.

Ovarita cronică urmează celei acute sau se dezvoltă ca o complicaţie a salpingitei. Ovarul este adesea cuprins într-un ţesut fibros aderenţial. Procesul inflamator cronic poate rămîne localizat numai periovarian sau poate pătrunde şi în ovar sub forma de infiltrat inflamator cronic şi scleroză. În forma hipertrofică, ovarul este mărit de volum, cu hiperplazia ţesutului conjunctiv şi atrezia foliculilor.

Forma scleroasă urmează celei precedente şi se caracterizează prin fibroză retractilă.

Forma chistică (ovarita sclero-chistică) constă în scleroză ovariană asociată cu chisturi foliculare sau de corp galben.

În ovar au fost descrise şi granuloame de corp străin.

OVARITE SPECIFICE

Tuberculoza ovariană (ovarita tuberculoasă) este produsă, ca şi cea salpingiană, în cursul diseminărilor limfohematogene de la focare tuberculoase situate la distanţă, pe cale limfatică retrogradă şi de la tuberculoza de vecinătate (peritoneală, tubară). Se prezintă sub forma de noduli cazeoşi şi abcese reci, însoţite de reacţie peritoneală cu formarea de aderenţe.

Sifilisul ovarian este foarte rar, dar au fost descrise forme cu localizare ovariană.

Actinomicoza ovariană se produce de obicei secundar unei infecţii intestinale sau apendiculare, foarte rar cu localizare primară. Se produc abcese actinomicotice caracteristice.

Xantogranulomul ovarian, descris de Minkovitz şi colab., se prezintă ca o formaţiune pseudotumorală cu diametrul de cîţiva centimetri. Macroscopic, este constituit din elemente inlamatorii cronice, fibroblaste, celule gigante de corp străin şi celule spumoase. Se consideră a fi consecinţa unui abces ovarian.

CHISTURILE NENEOPLAZICE ALE OVARULUI

Majoritatea acestor chisturi cu caracter sigur neneoplazic constituie, de fapt, leziuni distrofice ale ovarului, provocate de hiperstimulări hormonale hipofizare, tulburări locale de recepţie a stimulului hormonal, procese inflamatorii, tulburări nervoase şi, în special, neurovegetative. Din acest grup fac parte: chistul folicular, chistul corpului galben, chistul luteinic, chistul corpului *albicans*. O formă distinctă, ca tip histologic şi mecanism de producere, este chistul format pe fondul de endometrioză ovariană.

Chistul folicular se formează consecutiv degenerării ovocitului şi celulelor granuloase, cu acumulare de lichid folicular în cavitatea centrală a foliculului astfel involuat.

Chistul poate fi unic sau sub formă de chisturi multiple, localizate într-un ovar sau în ambele. Diametrul lor este variabil, de la cîţiva milimetri la mai mulţi centimetri. Aceste chisturi conţin un lichid clar, uneori citrin, acelular. Peretele este format, la cele mai mici, de celule de granuloasă sau din ţesut conjunctiv şi celule tecale, fiind acoperit pe faţa internă de un strat de celule turtite endoteliforme. Chisturile foarte mari prezintă de asemenea un perete format din ţesut conjunctiv, adesea însă cu stratul epitelial de acoperire distrus de presiunea lichidului intrachistic. Prezenţa de mici insule de celule granuloase sau de celule tecale permite diagnosticul diferenţial cu chisturi seroase şi cu chisturile formate din epiteliul germinativ. Chisturile mari pot deveni hemoragice.

Chistul de corp galben, funcţional, se formează prin transformarea luteală excesivă a celulelor granuloase şi a

Scanned with OKEN Scanner

celulelor tecale. Chistul conține exsudat fibrinos și hematii, adesea cu plasma acumulată în porțiunea centrală a cavității chistice. Se produce spontan, datorită probabil unei acțiuni luteolitice insuficiente a uterului, la femeile histerectomizate, la începutul sarcinii, prin acțiunea gonadotrofinelor corionice, în mola hidatiformă, precum și ca urmare a unor tratamente hormonale inadecvate.

Chistul luteal regresiv se întîlnește adesea la femeile cu sarcină întreruptă. Frecvent este de dimensiuni mari. Conține un lichid slab hemoragic iar peretele chistului este format din țesut conjunctiv, hialinizat, în cuprinsul căruia pot presista grupuri de celule luteale și tecale. Chisturile vechi au peretele complet sclerozat și hialinizat, originea lor fiind dificil de stabilit histologic.

Ovarul polichistic sau **sclerochistic** poate fi uni- sau bilateral. Se întîlnește îndeosebi în perioada premenopauzei. Ovarul este voluminos, cu suprafața neregulată, boselată. Prezintă numeroase chisturi cu diametre de la cîțiva milimetri la 2—3 centimetri, cu conținut lichidian sau hemoragic. Albugineea este îngroșată iar stroma redusă, densă, cu frecvenți corpi *albicans*.

Majoritatea chisturilor sînt chisturi foliculare, dar se găsesc și chisturi luteinice, precum și corpi galbeni regresivi, sau activi. Ovarul polichistic este produs prin excesul ciclic de hormoni hipofizari FSH și LH, care determină o creștere globală a tuturor activităților ovariene dar predominant a celei estrogenice, așa cum s-a demonstrat și experimental (J. de Brux).

Ovarul polichistic antrenează tulburări funcționale ca: dismenoree, oligo- sau polimenoree, hirsutism lejer și sterilitate.

O formă particulară de ovar polichistic este aceea întîlnită în sindromul Stein și Leventhal (amenoree secundară, obezitate și hirsutism, iar hormonal, carență progesteronică, hiperestrogenie și androgenie, variabil de accentuată). Amîndouă ovarele sînt mărite de 2—5 ori față de volumul normal, au suprafața netedă, culoare gri spre albăstrui-deschis. Pe secțiune, ovarele prezintă albugineea îngroșată și un mare număr de chisturi foliculare, cîte 20 pînă la 100 în fiecare ovar, cu diametrul de 1—2 cm; majoritatea acestor chisturi foliculare au caracterele obișnuite descrise mai sus, dar unele prezintă o hiperplazie a celulelor tecii interne. Uneori, se găsește și cîte un corp galben mic, atretic, dar corpii galbeni funcționali sau regresivi sînt absenți.

PROCESE HIPERPLAZICE BENIGNE

Din acest grup de procese un interes deosebit îl prezintă hiperplazia stromală și luteomul de sarcină.

Hiperplazia stromală apare ca o leziune a stromei corticalei. Este întîlnită începînd de la 40 de ani.

În cuprinsul corticalei apar mici formațiuni nodulare, de cîțiva milimetri, pe secțiune cu aspect de vîrtej. Microscopic, acestea sînt alcătuite din celule stromale, alungite, de talie mai mare decît cea obișnuită. Celule mai clare, asemănătoare celor tecale sînt situate în centrul nodulului. Hiperplazia stromală se întîlnește frecvent în carcinomul endometrial și în carcinomul de sîn fără a constitui, însă, un semn patognomonic pentru aceste neoplazii, deoarece apare și la femei indemne de orice proces tumoral.

Luteoamele de sarcină sînt formațiuni pseudotumorale cu diametrul de 3—10 cm, de culoare galbenă-portocalie. Macroscopic, sînt constituite din celule asemănătoare celor din corpul galben, dar de talie mai mică și cu citoplasma mai eozinofilă. Se formează prin transformare luteinică deosebit de impor-

Scanned with OKEN Scanner

tantă a celulelor tecale din foliculii ovarieni, inclusiv a celor atretici. Asemenea luteoame se întîlnesc în sarcină, precum și la bolnavele cu mola hidatiformă sau coriocarcinom.

Sindromul de hiperstimulare a ovarelor reprezintă complicația majoră a inducției ovulației prin gonadotrofine. În raport cu severitatea simptomelor și semnelor obiective se disting 3 grade de hiperstimulare: ușoară, moderată și severă. În forma ușoară ovarele sînt discret mărite. În forma moderată, ovarele ating dimensiuni mari — 10/10 cm — însoțite de ascită redusă. În formele severe, ovarele sînt extrem de mărite în volum putînd fi palpate abdominal; se însoțesc de ascită, lichid pleural, oligurie, hipotensiune, azotemie, perturbări în concentrația electroliților, creșterea coagulabilității sanguine etc. Patogeneza sindromului este complexă și insuficient cunoscută. Ovarele hiperstimulate conțin chisturi foliculare multiple și chisturi ale corpului galben.

TUMORILE OVARULUI

Diversitatea și caracterele complexe ale tumorilor de ovar au generat un număr considerabil de clasificări în intenția de a cuprinde totalitatea formelor morfologice și funcționale. Utilizarea concomitentă de criterii multiple a avut, însă, ca urmare elaborarea de clasificări complexe și neunitare. Recent, OMS a elaborat o clasificare histologică a tumorilor ovariene sub conducerea lui Serov, Scully și Sobin (1973), pe care o vom utiliza în prezentarea acestor tumori.

CLASIFICAREA HISTOLOGICĂ A TUMORILOR OVARIENE

I. Tumori ale epiteliului de înveliș (tumori epiteliale comune)

A. *Tumori seroase*
1. Benigne
   a) chistadenomul și chistadenomul papilifer
   b) papilomul de suprafață
   c) adenofibromul și chistadenofibromul
2. Tumori la limita malignității (carcinoame cu slab potențial de malignitate)
   a) chistadenomul și chistadenomul papilifer
   b) papilomul de suprafață
   c) adenofibromul și chistadenofibromul
3. Tumori maligne
   a) adenocarcinomul, adenocarcinomul papilar și chistadenocarcinomul papilar
   b) carcinomul papilar de suprafață
   c) adenofibromul și chistadenofibromul malign

B. *Tumori mucinoase*
1. Benigne
   a) chistadenomul
   b) adenofibromul și chistadenofibromul
2. Tumori la limita malignității (carcinom cu slab potențial de malignitate)
   a) chistadenomul
   b) adenofibromul și chistadenofibromul
3. Tumori maligne
   a) adenocarcinomul și chistadenocarcinomul
   b) adenofibromul și chistadenofibromul malign

C. *Tumori endometriale*
1. Benigne
   a) adenomul și chistadenomul
   b) adenofibromul și chistadenofibromul
2. La limita malignității (carcinoame cu slab potențial de malignitate)
   a) adenomul și chistadenomul
   b) adenofibromul și chistadenofibromul
3. Maligne
   a) carcinomul
      — adenocarcinomul
      — adenoacantomul
      — adenofibromul malign și chistadenofibromul malign
   b) sarcoamele endometrioide de tip stromal
   c) tumori mixte mezodermice (mülleriene) omologe și heterologe

D. *Tumori cu celule clare (mezonefroide).*
1. Benigne: adenofibromul
2. La limita malignității (carcinom cu slab potențial de malignizare)
3. Maligne (carcinomul și adenocarcinomul)

E. *Tumori Brenner*
1. Benigne
2. La limita malignității
3. Maligne

Scanned with OKEN Scanner

F. *Tumori mixte epiteliale*
1. Benigne
2. La limita malignității
3. Maligne

G. *Carcinoame nediferențiate*

H. *Tumori epiteliale neclasificabile*

II. Tumori ale mezenchimului „cordoanelor sexuale"

A. *Tumori cu celule ale granuloasei și stromale*
1. Tumori cu celule de granuloasă
2. Tumori ale grupului fibro-tecal
   a) tecomul
   b) fibromul
   c) neclasificabile

B. *Androblastomul* (tumori cu celule Sertoli și Leydig)
1. Tumori bine diferențiate
   a) androblastomul tubular; tumori cu celule Sertoli (adenomul tubular Pick)
   b) androblastomul tubular cu celule lipidice; tumoarea cu celule Sertoli lipidice (foliculomul lipidic Lecène)
   c) tumori cu celule Sertoli și celule Leydig
   d) tumori cu celule Leydig; tumori cu celule din hil
2. Cu diferențiere intermediară
3. Slab diferențiate (sarcomatoide)
4. Cu elemente heterologe

C. *Ginandroblastomul*

D. *Neclasificate*

III. Tumori cu celule lipidice (lipoide)

VI. Tumori ale celulelor germinale

A. *Disgerminomul*
B. *Tumori ale sinusului endodermic*
C. *Carcinomul embrionar*
D. *Poliembrionul*
E. *Policarcinomul*
F. *Teratoamele*
1. Imature
2. Mature
   a) solide
   b) chistice
      — chistul dermoid
      — chistul dermoid cu transformare malignă
3. Monodermice și foarte specializate
   a) gușa ovariană *(struma ovarii)*
   b) carcinoidul
   c) gușa ovariană și carcinoidul
   d) altele

G. *Forme mixte*

V. Gonadoblastomul

A. *Pur*
B. *Asociat cu un disgerminom sau cu alte forme de tumori ale celulelor germinale*

VI. Tumori ale țesuturilor moi nespecifice

VII. Tumori neclasificabile

VIII. Tumori secundare (metastatice)

IX. Leziuni pseudotumorale

A. *Luteomul de sarcină*
B. *Hiperplazia stromei ovariene și hipertecoza*
C. *Edemul masiv*
D. *Chistul folicular solitar și chistul corpului galben*
E. *Chisturi foliculare multiple (ovar polichistic)*
F. *Foliculi chistici luteinizați multipli și/sau corpi galbeni multipli*
G. *Endometrioza*
H. *Chisturi prin incluzia epiteliului de suprafață* (chisturi germinative prin invaginare)
I. *Chisturi simple*
J. *Leziuni inflamatorii*
K. *Chisturi paraovariene*

I. TUMORILE „EPITELIALE" COMUNE

Aceste tumori sînt derivate din epiteliul (mezoteliul) de suprafață (celomic) care acoperă ovarul și din stroma ovariană subiacentă; în constituția lor se întîlnesc unul sau mai multe tipuri de epiteliu.

A. TUMORILE SEROASE

Reprezintă 20% din tumorile benigne ale ovarului. Sînt alcătuite din epitelii care amintesc epiteliul tubar sau pe cel de înveliș al ovarului. Celulele ciliate sînt aproape constante în formele benigne, obișnuite în proliferările de graniță și rare în cele maligne.

În ceea ce privește *histogeneza* acestor tumori, se consideră că ele se dezvoltă din epiteliul de acoperire al ovarului, ceea ce explică marea plasticitate a

Scanned with OKEN Scanner

celulelor tumorale, precum și caracterele lor morfologice.

TUMORI BENIGNE

Vîrsta cu frecvența maximă a acestor tumori se situează între 20 și 50 de ani. În 50—80% din cazuri tumoarea este bilaterală. Se poate asocia cu ascită, lichidul de ascită fiind un produs de exsudație prin iritație peritoneală sau un produs de secreție al formațiunilor papilifere tumorale. Rareori tumoarea se însoțește de hidrotorax uni- sau bilateral.

Chistadenomul seros (fig. XV-77) este cea mai frecventă tumoare ovariană și poate fi unilaterală sau bilaterală.

Se prezintă ca o tumoare chistică uni- sau multiloculară, de dimensiuni foarte diferite, putînd ajunge pînă la dimensiuni gigante. Conținutul chistic este lichid, galben-citrin, bogat în proteine și îndeosebi în albumine și globuline; dacă se produc hemoragii intrachistice lichidul devine brun-șocolatiu.

Atît macroscopic cît și microscopic se disting două forme: chiastadenomul

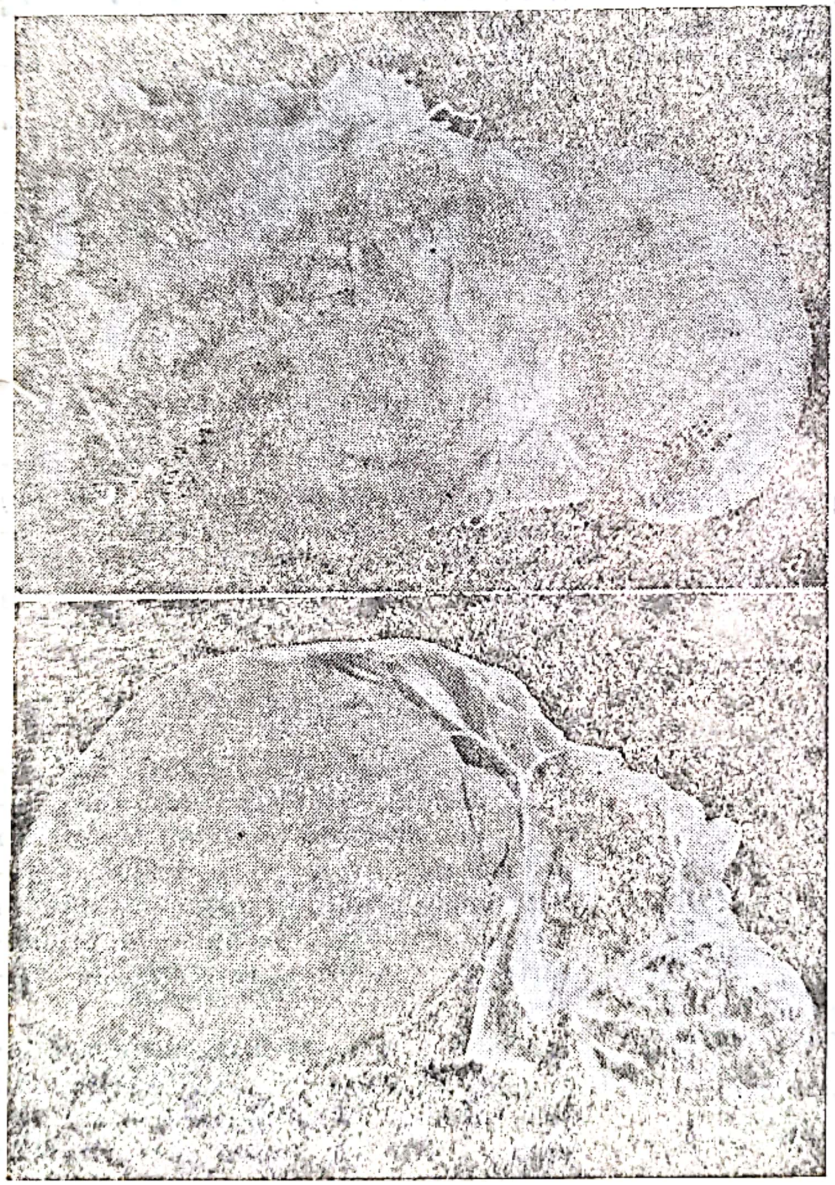

Fig. XV—77. — a) Chist adenom seros și *b)* chist adenom mucoid multilocular.

Scanned with OKEN Scanner

(seros) simplu și chistadenomul (seros) papilifer.

Chistadenomul simplu, de obicei, este unilocular, cu un perete fibros, dur, albicios. Suprafața internă și externă a chistului tumoral este netedă, lucioasă, acoperită de un epiteliu cubic unistratificat, uneori și cu celule ciliate. Cînd epiteliul este colabat sau descuamat aceste chisturi sînt dificil de diferențiat de chistul folicular.

Chistadenomul papilifer este uni- sau multilocular și prezintă în plus și caracteristic formațiuni papilifere dezvoltate pe fața internă a peretelui chistic (chistadenom papilifer endofitic) sau pe fața externă a peretelui (chistadenom papilifer exofitic). Dezvoltarea exofitică este mai frecventă în tumorile mai voluminoase. Formele exofitice provin, de cele mai multe ori, din ruptura sau eversiunea formelor endofitice. Numărul și mărimea formațiunilor papilifere este variabilă. Unele chisturi mici pot fi complet umplute de formațiunile papilifere, simulînd o tumoare solidă.

Microscopic (fig. XV-78), formațiunile papilifere prezintă la suprafață un epiteliu unistratificat, dispus pe axe conjunctivo-vasculare subțiri și ramificate; demarcarea între epiteliu și stroma subiacentă este foarte netă. Același tip de endoteliu acoperă și fața internă a chisturilor. Epiteliul tumoral unistratificat este cilindric sau cubic, asociindu-se inconstant și celule secretorii. Nucleii sînt uniformi, si-

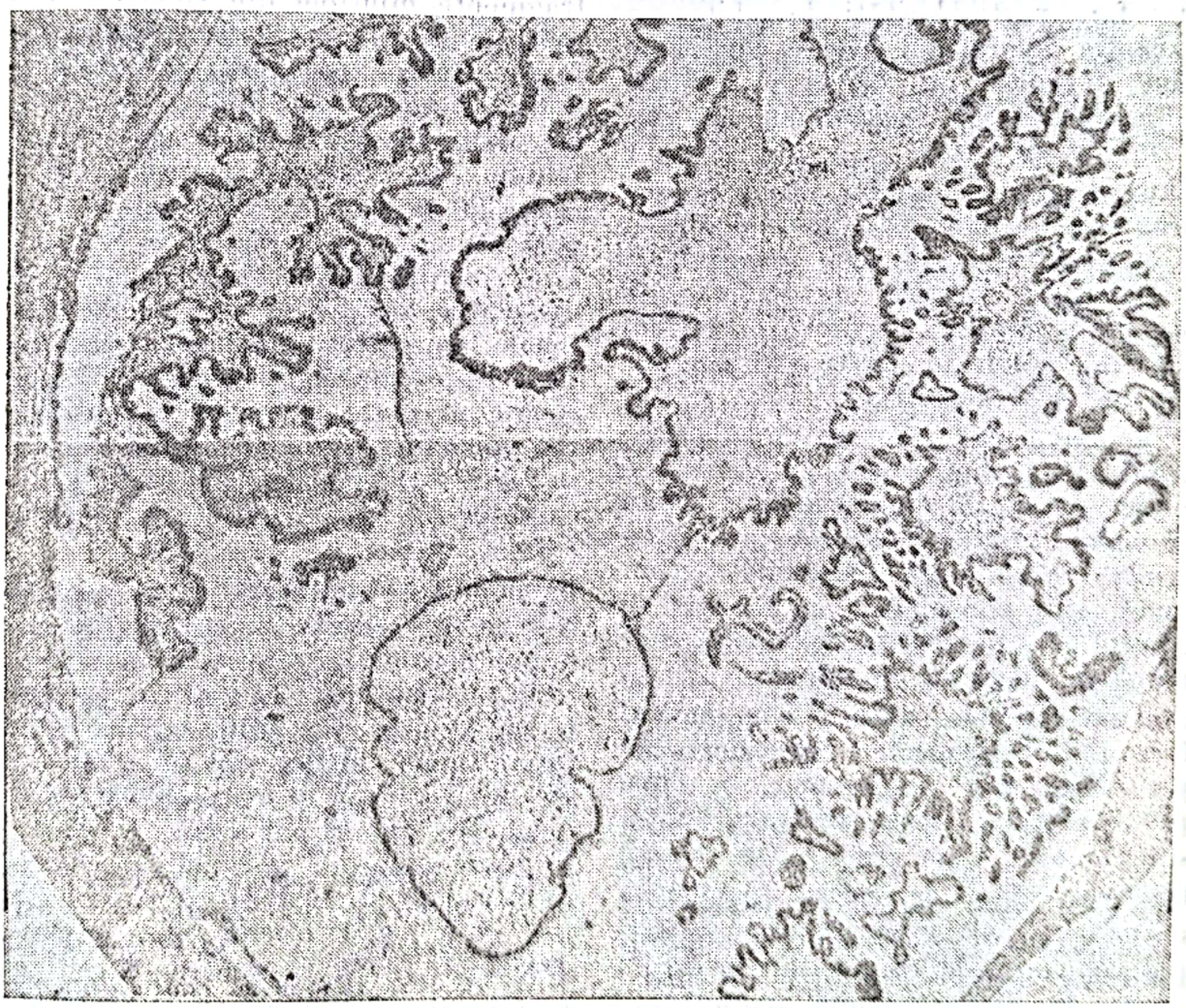

Fig. XV—78. — Chistadenom seros papilifer.

Scanned with OKEN Scanner

tuați bazal sau în centrul celulelor epiteliale. În peretele tumorii se mai pot observa microchisturi cu același tip de epiteliu. Pe secțiuni tangențiale, epiteliul poate simula caracterul pluristratificat.

S-a mai notat și apariția de zone cu metaplazie pavimentoasă a epiteliului tumoral. În stroma tumorii se pot găsi corpi psamomatoși, dar alteori stroma este laxă, cu transformare hidropică și formarea de microcavități simulînd aspecte chistice.

Electronomicroscopic s-a constatat că celulele tumorale posedă cili și microvili la nivelul polului apical, sisteme joncționale bogat reprezentate prin desmozomi, bare terminale și interdigitații complexe, organite citoplasmatice fără particularități deosebite, cu excepția aparatului Golgi care este bine dezvoltat, și nuclei cu reduse neregularități ale membranei dar uniformi ca structură.

Chistadenomul papilifer ridică adesea probleme de diagnostic și de evoluție. În general, tumorile care macroscopic au peretele subțire, cu excrescențe papilifere reduse și fără formațiuni tumorale solide în perete sînt benigne (Novak și Woodruff).

Dimpotrivă chisturile multiloculare cu proliferări și ramificații papilifere fine, cunoscute și sub denumirea de *adenofibroame vermiforme seroase*, produse printr-o proliferare epitelială accentuată, sînt considerate ca tumori de graniță care necesită un examen histopatologic deosebit de atent.

Chistadenoamele evoluează în general favorabil. Totuși, unele chistadenoame papilifere, deși microscopic benigne, produc implantări peritoneale de țesut tumoral, care cresc și se extind, însoțindu-se și de ascită. Asemenea cazuri se pot vindeca după extirpări chirurgicale corecte alteori, însă, ascita recidivează după paracenteze repetate iar evoluția devine nefavorabilă datorită caşexiei, anemiei sau infecțiilor secundare. Formațiunile papilifere dezvoltate din chistadenoamele papilifere au fost împărțite de aceea, pe baza caracterelor lor histologice, în benigne, de implantare și maligne (Woodruff și Novak). Cele de implantare derivă din cele benigne, așa cum o dovedesc caracterele lor histologice, citologice, citochimice și de indice mitotic, precum și particularitatea de a prolifera fără a invada.

Chistadenomul papilifer se poate maligniza în aproximativ 20—25% din cazuri, deși este discutabil dacă în aceste cazuri nu a existat de la început un proces tumoral malign. În unele cazuri zona malignă poate fi limitată necesitînd, de aceea, examinarea de fragmente multiple din tumoare. Caracterele de malignitate histologică sînt foarte reduse așa cum sînt descrise pentru tumorile la limita malignității. Malignizarea apare la nivelul epiteliului care acoperă papilele. Dintre criteriile de malignizare cele mai importante sînt pluristratificarea celulară, pierderea polarității celulare și dispoziția dezordonată a celulelor epiteliale, anizocitoza și anizocaria, bazofilia citoplasmatică și hipercromia nucleară, prezența mitozelor și infiltrarea stromei. În cazurile limită sînt prezente numai unele din aceste caractere, lipsind de regulă infiltrarea stromei.

Papilomul de suprafață se prezintă ca o tumoare exofitică sau cu predominanță exofitică, cu aspect conopidiform, alcătuită din același tip de celule ca și cele din chistadenom. Cînd formațiunile chistice sînt mici sau lipsesc se vorbește și de papilom solid. Asemenea tumori pot ajunge la dimensiuni importante, pot umple pelvisul în întregime și pot infiltra organele din jur, chiar dacă microscopic prezintă caractere benigne. Macroscopic, caracterul de benignitate sau malignitate este adesea imposibil de stabilit.

Scanned with OKEN Scanner

Adenofibromul și **chistadenofibromul** ovarian reprezintă o variantă de tumoare epitelială seroasă. Macroscopic, tumoarea proemină la suprafața ovarului și este parțial solidă, parțial chistică. Microscopic, prezintă un aspect asemănător adenofibromului mamar cu tubi ramificați, uneori dilatați chistic, tapetați de un epiteliu cubic sau cilindric, eventual ciliat, precum și o stromă bogată.

TUMORILE LA LIMITA MALIGNITĂȚII

Tumorile la limita malignității (carcinoame cu slab potențial de malignitate) se referă la formele intermediare între tumorile seroase net benigne și cele net maligne, în care proliferarea epitelială și anomaliile nucleare nu sînt însoțite de creșterea infiltrativă. Aceste tumori „posedă numai unele din caracterele morfologice de malignitate și anume: stratificarea celulelor epiteliale, mase celulare detașate în mod evident de locul lor de origine, activitate mitotică și anomalii nucleare intermediare" între tumorile net benigne și cele net maligne.

În formele la limita malignității și în cele carcinomatoase formațiunile papilare sînt tipice, bine dezvoltate, dar carcinomul are deseori o structură predominant solidă. Epiteliul neoplazic poate căptuși structurile chistice, suprafața externă a ovarului sau ambele.

Taylor diferențiază trei *grade histologice de malignizare* aplicabile tumorilor glandulare seroepiteliale și pseudomucinoase.

Gradul I include tumori în care epiteliul glandular și chistic este bine diferențiat, structurile adulte fiind reprezentate prin numeroase pluristratificări ale epiteliului glandular și prin celule de infiltrare ale stromei.

Gradul II (grad intermediar de malignizare) include tumori în care epiteliul de acoperire nu este bine diferențiat. Celulele prezintă variații în volum și formă și modificări nucleare moderate, cu infiltrare extensivă mai mare. Structurile glandulare și papilare sînt sărac dezvoltate.

Gradul III (grad mare de malignizare) cuprinde tumori cu celule epiteliale nediferențiate, cu modificări nucleare marcate. Structurile glandulare sau papilare sînt puțin evidențiate.

Pentru caracterizarea modificărilor celulare intermediare microscopia electronică aduce unele precizări. Astfel, în formele intermediare de chistadenom papilifer, celulele epiteliale, ca și în tumorile benigne, posedă cili, desmozomi și bare terminale, dar interdigitațiile complexe ale membranei celulare sînt mai puțin numeroase, membrana nucleară prezintă neregularități de contur cu invaginări numeroase și accentuate iar nucleolii sînt mai mari și neregulați, în comparație cu cei din tumorile benigne. Membrana bazală s-a constatat și electronomicroscopic că este prezentă și continuă.

Atît din observațiile histopatologice, cît și din cele citologice și electronomicroscopice reiese importanța modificărilor nucleare și nucleolare în aprecierea gradului de malignizare a tumorilor seroase și, în mod particular, a chistadenoamelor papilifere, care ridică cele mai delicate probleme de diagnostic și prognostic.

B. TUMORILE MUCINOASE

Aceste tumori sînt constituite din celule mucosecretoare, asemănătoare celor din epiteliul intestinal și endocervical; ocazional se pot găsi celule argentafine și rareori celule tip Paneth.

Histogeneza tumorilor mucinoase este complexă. După Mayer ele ar fi teratoame în care proliferarea epiteliilor mucosecretoare acoperă toate cele-

Scanned with OKEN Scanner

alte componente. Această histogeneză este admisă de Novak și Woodruff numai pentru tumorile mucinoase dezvoltate la femei tinere. Celelalte tumori mucinoase s-ar dezvolta din mezoteliul (epiteliul) celomic, care suferă însă o metaplazie secretorie (Willis).

1. TUMORI BENIGNE

Chistadenomul mucinos (fig. XV-79) este mai puțin frecvent decît chistadenomul seros.

Vîrsta de incidență maximă se situează între 20 și 50 de ani.

Localizarea bilaterală indică malignitatea în 50% din cazuri (Mac Kay; Woodruff).

Tumoarea este chistică, cu suprafața netedă. Pe secțiune formațiunea chistică apare ca multiloculară, uneori chiar spongioasă, cu chisturi de mărimi variate, prezente și în peretele tumorii. Chisturile foarte mari pot apărea ca uniloculare datorită compresiunii produse asupra formațiunilor chistice mici. Peretele chistic este subțire și albicios la chisturile mici, și gros, dur și albicios, la chisturile mari. Suprafața internă a chisturilor este netedă, mult mai rar cu formațiuni papilifere. Conținutul chistic este vîscos sau fluid, transparent și, numai rareori, opalescent sau ușor sanguinolent, dacă se produc mici hemoragii intrachistice. Produsul de secreție, asemănător mucinei, nu precipită în prezența acidului acetic și este considerat o pseudomucină de tip α, β, γ, cu proprietăți chimice diferite (Phannenstiel). Din punct de vedere chimic, mai conține hidrocarbonate, lipide, proteine, enzime și substanțe hormonale. Principalul mucopolizaharid acid din componența acestei secreții este acidul hialuronic.

Microscopic, se găsesc cavități chistice și glandulare al căror perete este acoperit de un epiteliu cilindric de

Fig. XV—79. — Chistadenom papilifer mucoid.

Scanned with OKEN Scanner

tip secretor unistratificat, mai rar pluristratificat, bine demarcat de stroma subiacentă. Se pot găsi şi formaţiuni papilifere. Celulele epiteliale au citoplasma clară şi conţin granule PAS pozitive, iar nucleii sînt turtiţi, tahicromatici. În chisturile mari, datorită tensiunii lichidului conţinut, celulele epiteliale pot deveni cuboide sau turtite. În peretele tumorii se pot găsi, de asemenea, mici formaţiuni chistice cu acelaşi tip de epiteliu cilindric secretor. Epiteliul chisturilor poate suferi metaplazii pavimentoase.

Stroma este fibroasă, dar uneori devine laxă, edematoasă. Este menţionată şi posibilitatea ca, componentele stromei să reacţioneze asemănător mezenchimului ovarian pluripotent şi să devină hormonoproducătoare, determinînd fenomene feminizante sau, dimpotrivă, masculinizante.

Chistadenomul pseudomucinos evoluează benign în majoritatea cazurilor. Chiar în formele benigne se pot produce însă însămînţări peritoneale.

Se menţionează posibilitatea malignizării acestei tumori în 6—12% din cazuri, cu constituirea de focare carcinomatoase, adesea de dimensiuni reduse. Este necesar, de aceea, ca din aceste tumori, ca şi în cazul chistadenomului papilifer, să fie examinate fragmente multiple.

Chistadenomul pseudomucinos se poate rupe şi să se reverse în cavitatea peritoneală determinînd formarea aşa-numitului *pseudomixom peritoneal*, în care se găsesc, pe peritoneu, mici noduli de celule secretorii de mucus, celule derivate din mezoteliul peritoneal, „transformat" în epiteliu mucosecretor, sub impulsul acestor condiţii particulare.

CARCINOMUL OVARIAN

Carcinomul ovarian reprezintă 3—5% din toate cancerele la femei şi 14% din totalitatea tumorilor ovariene.

Vîrsta cea mai frevent întîlnită este între 40 şi 60 de ani, dar limitele de vîrstă sînt foarte largi. Mehta semnalează cazuri de carcinoame ovariene şi la copii, între 10 şi 15 ani.

Localizarea este bilaterală în 50% din cazuri.

După Müller carcinoamele se pot împărţi în următoarele grupe:

A) Carcinoamele primare cu varietăţile: carcinom solid, carcinom de granuloasă, arenoblastom malign, teratomul solid malign, corioepiteliomul teratogenetic, hipernefromul.

B) Carcinoame produse prin malignizarea unor tumori originar benigne în ovar cum ar fi: blastomul seroepitelial, blastomul pseudomucinos, chistul dermoid, endometrioza.

C) Metastaze carcinomatoase cu punct de plecare organe şi ţesuturi la distanţă, în care însămînţarea ovariană se face pe cale limfatică şi hematogenă.

D) Carcinoame prin contignuitate, care s-au extins la ovar din organele învecinate (trompă, rect, uter).

În clasificaţia OMS — bazată pe histogeneza carcinoamelor — se disting numeroase variante de carcinoame în funcţie de histogeneza lor (vezi clasificaţia de mai sus).

Histogeneza carcinomului primar ovarian este încă mult discutată. Unele teorii consideră tumoarea ca derivînd din resturile epiteliale embrionare incluse în organ. Dezvoltarea acestor tumori s-ar face în timpul celor trei puseuri succesive embrionare de dezvoltare a epiteliului germinativ. Mai plauzibilă pentru majoritatea cazurilor este însă histogeneza lor din epiteliul seros care poate suferi, în cursul malignizării, diferite forme de diferenţiere. Alte forme au ca punct de plecare insule de endometrioză ovariană, insule celulare Walthard etc.

Scanned with OKEN Scanner

Carcinomul primar solid este de obicei bilateral, de formă sferică, neregulată, boselată, constituit din unul sau mai mulţi noduli de aspect albicios-roşiatic, conţinînd una sau mai multe cavităţi chistice. Volumul variază, ajungînd pînă la un diametru de 10—15 cm. Consistenţa tumorii este solidă, fermă, spongioasă sau semisolidă, după cantitatea de ţesut conjunctiv care intră în componenţa tumorii şi intensitatea focarelor de necroză ale ţesutului neoplazic. Parenchimul tumorii este inclus într-o membrană capsulară, fibroasă, strălucitoare, care în stadiile mai avansate este perforată de masele tumorale. Pe suprafaţa de secţiune aspectele variază datorită focarelor de necroză şi hemoragie ale tumorii. La presiune se scurge un suc gălbui-hemoragic.

După participarea ţesutului conjunctiv se disting 3 forme macroscopice de carcinom solid:

— carcinom schiros, bogat în ţesut conjunctiv;

— carcinom simplu, în care epiteliul şi stroma sînt în mod egal distribuite;

— carcinom medular, moale sau spongios, cu o stromă săracă în ţesut conjunctiv.

Microscopic, se disting mai multe aspecte: carcinomul schiros, bogat în ţesut conjunctiv, carcinomul simplu sau adenocarcinomul, cu formarea de glande şi de cordoane epiteliale, cancerul medular cu celule nediferenţiate, cu o stromă foarte săracă în fibre conjunctive. Tubii glandulari sau plajele de celule tumorale sînt formate din celule foarte variate ca formă, chiar de la un cîmp microscopic la altul. Unele sînt mici, rotunde, cu un nucleu închis, hipercrom sau clar, altele fuziforme sau gigante, cu aspecte sinciţiale şi numeroase mitoze atipice. Unele celule conţin glicogen.

A. **Chistadenocarcinomul seroepitelial** este tumoarea malignă cea mai frecventă a ovarului (40% din totalitatea tumorilor maligne ovariene). În aproximativ 50% din cazuri tumoarea este bilaterală. Macroscopic, tumoarea se aseamănă de obicei cu chistadenomul papilifer, dar în formele evident maligne prezintă zone tumorale compacte, solide, precum şi mult mai numeroase formaţiuni papilifere, vegetante atît la suprafaţa tumorii, cît şi în interiorul ei. Se pot realiza următoarele forme macroscopice:

— tumori chistice sau multiloculare, cu o porţiune medulară, solidă, proeminînd în lumen şi o porţiune cu chisturi seroase;

— tumori papilare solide şi chistice, asemănătoare cu papilomul benign, dar diferit de acesta prin aspectul encefaloid;

— cancer solid seroanaplazic.

Microscopic, sînt cazuri cu caractere minime de malignitate, în care pluristratificarea celulară, bazofilia citoplasmei şi discretele atipii nucleare însoţite de mitoze şi infiltrarea stromei pot indica natura malignă a tumorii. De obicei, însă, chistadenocarcinomul seroepitelial are o structură evident malignă. Celulele tumorale prezintă deviaţii de la forma originală înalt prizmatică. Ele apar rotunde, cu nucleul intens colorat şi cu citoplasma veziculoasă, clară sau ca celule sinciţiale — gigante. Celulele tumorale sînt dispuse fie în tuburi glandulare, fie în cordoane solide sau alveole. Aceste celule pot căptuşi cavităţi chistice sau numeroase excrescenţe papilare ramificate, care prezintă ca şi formaţiunile glanduliforme un epiteliu pluristratificat, atipic, în care se găsesc şi celule mucosecretoare cu numeroase mitoze atipice şi tipice. Formele bogat papilare sînt denumite şi chistadenocarcinom papilar. În toate variantele sînt prezente zone de infil-

Scanned with OKEN Scanner

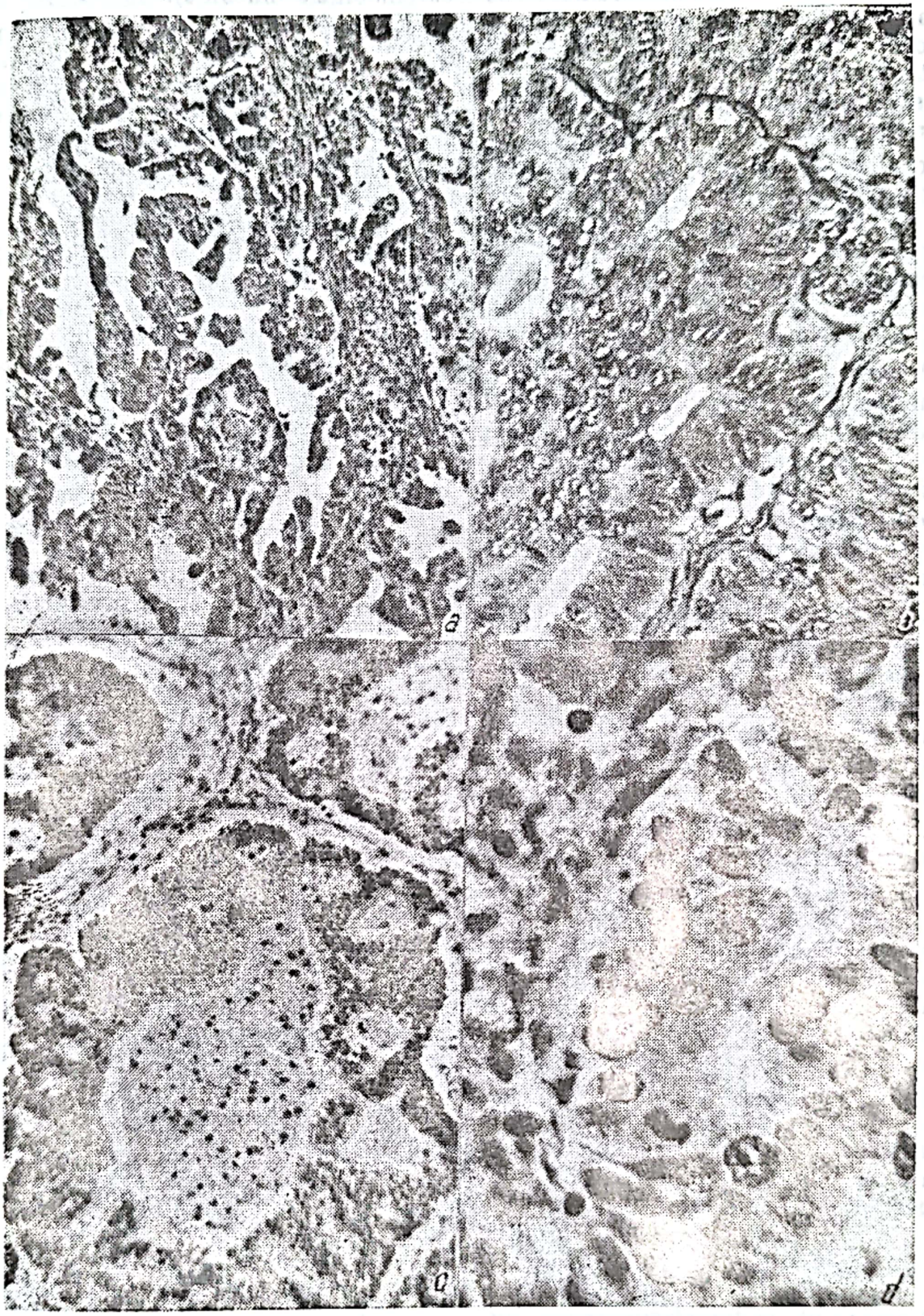

Fig. XV—80. — a) Adenocarcinom papilar al ovarului; *b)* adenocarcinom endometroid al ovarului; *c, d)* adenocarcinom cu diferențiere glandulară.

Scanned with OKEN Scanner

trare în stromă şi în peretele chistic, precum şi zone de ţesut carcinomatos compact sau cu dispoziţie alveolară. Stroma este fibro-vasculară sau edematoasă, gelatinoasă.

În stroma tumorii pot fi găsiţi corpi psamomatoşi.

Electronomicroscopic, în chistadenocarcinomul papilifer celulele sînt lipsite de cili, interdigitaţiile celulare sînt extrem de reduse iar nucleul prezintă marcate neregularităţi cu invaginări şi evaginări ale membranei şi ucleoli multipli, cu anomalii de formă şi dimensiune.

În acelaşi grup de tumori sînt cuprinse şi *carcinomul papilar de suprafaţă* cu zone solide şi componentă vegetantă — papiliferă, precum şi *formele maligne de adenofibrom şi chistadenofibrom*, care prezintă predominant forma de adenocarcinom.

B. **Chistadenocarcinomul mucinos** (pseudomucos) este mai rar decît forma seroepitelială (6,7% din tumorile maligne de ovar).

Tumoarea este mai frecvent unilaterală şi numai în 1/3 din cazuri, bilaterală.

Macroscopic, tumoarea poate să atingă un diametru de 8—10 cm şi se prezintă ca un chist multilocular dar cu zone de tumoare solidă. Conţinutul chisturilor este pseudomucinos sau sanguinolent. Microscopic se aseamănă cu chistadenomul mucinos dar are o structură mai complexă cu formaţiuni glandulare, papilare şi zone de ţesut carcinomatos compact. Celulele tumorale sînt mucosecretoare. Adesea sînt pluristratificate, cu atipii celulare şi nucleare şi cu mitoze. Este obişnuită coexistenţa de zone de aspect benign.

C. TUMORILE ENDOMETROIDE

Carcinomul endometroid (vezi fig. XV--806) reprezintă aproape 25% din carcinoamele chistice ale ovarului (40% chistadenocarcinoamele seroase, 10% carcinoamele mucoide).

Histologic, îmbracă forme papilare sau/şi glanduliforme bine diferenţiate. În formele înalt diferenţiate, la nivelul structurilor glanduliforme se întîlnesc frecvent zone şi plaje de diferenţiere epidermoidă a celulelor neoplazice, justificînd diagnosticul de adenoacantom. Componenta epidermoidă poate prezenta aspect benign sau malign. Etichetarea histologică a carcinomului ovarian endometroid necesită după Sampson evidenţierea focarului de endometrioză ca punct de plecare a procesului malign. Acest criteriu nu este însă indispensabil.

Originea carcinomului endometroid este demonstrată prin existenţa la nivelul aceluiaşi ovar, a focarelor de endometrioză (fig. XV—81). Numai în unele cazuri, prin cupe multiple, se evidenţiază punctul de plecare la nivelul focarului de endometrioză. Se atribuie carcinomului endometroid un prognostic mai favorabil comparativ cu cel al carcinoamelor seroase şi mucoide, evaluat prin procentul de 62% rată de supravieţuire peste 5 ani, faţă de 36% pentru carcinomul seros (Santesson). Cu cît citodiferenţierea endometroidă este mai slab reprezentată cu atît prognosticul devine mai puţin favorabil. Carcinomul endometroid al ovarului se asociază frecvent cu cancerul endometrial. Este dificil de stabilit în astfel de cazuri care dintre cele două leziuni reprezintă tumoarea primitivă. Adenoacantoamele de endometru sînt acompaniate frecvent de adenoacantoame similare în ovar. După Campbell nu este vorba de metastaze ci de manifestări multifocale ale procesului neoplazic.

În prezent, terapia medicamentoasă prin doze mari de progestative pare să contribuie la ameliorarea prognosticului carcinoamelor endometroide înalt diferenţiate.

Scanned with OKEN Scanner

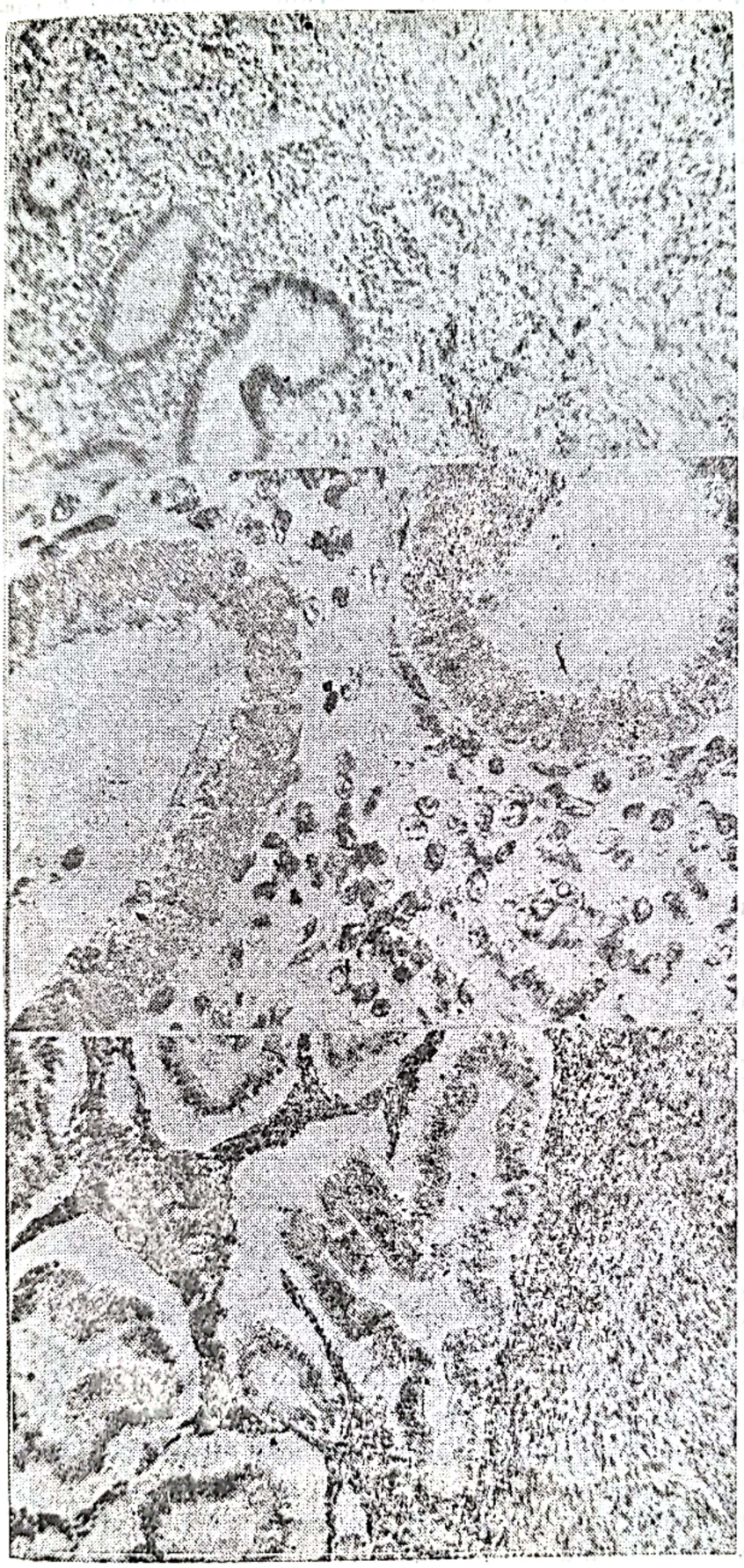

Fig. XV — 81 — Endometrioză ovariană.

Scanned with OKEN Scanner

D. TUMOAREA CU CELULE CLARE (MEZONEFROIDĂ)

A fost descrisă în 1939 de Schiller ca un nou tip de tumoare ovariană, cu o structură morfologică caracteristică, cu formațiuni pseudoglomerulare, fapt care a condus și la interpretarea histogenetică. În această tumoare se descriu, în afară de glomeruli fetali, cavități chistice de dimensiuni variabile, căptușite de un strat de celule endoteliale. Părțile solide ale tumorii sînt constituite din celule stelate endoteliale mezodermale, proliferate malign. Schiller a considerat că tumoarea se dezvoltă din resturi fetale ale mezonefrosului, de unde și denumirea de mezonefroame ovariene.

Kazaneigil și Laqueur nu acceptă denumirea de mezonefrom și consideră acest tip de tumoare ca un angioendoteliom cu origine în gonadele analoge și propun denumirea de papiloendoteliom ovarian.

După Schiller (1942) această concepție este neadecvată deoarece nu explică specificitatea acestui tip de tumoare ovariană. Dacă structurile glomeruloide ar fi dezvoltate din endoteliu perivascular limfatic, asemenea structuri ar trebui să se întîlnească în toate tumorile care conțin vase și cu alte localizări.

Telium, bazat pe studii comparative de tumori ovariene și testiculare prezintă o interpretare histogenetică cu totul diferită. Mezonefromul Schiller este considerat ca o ramură de origine germinală, cu aspecte clinice și histologice asemănătoare cu unele tumori germinale testiculare ca: dizembrioame, teratoame, tumori trofoblastice etc.

În consecință, această varietate de tumoare germinală poate fi interpretată ca un mezoblastom extraembrionar derivat din mezodermul extraembrionar, cu tendință de a forma un țesut de susținere reprezentînd stroma abortivă a corionului. Deoarece această structură poate fi omologată cu sinusul endodermal Duval, Tellium propune denumirea de tumoare a sinusului endodermal.

Morfologic. Tumoarea este alcătuită, în mare parte, din mase solide de celule stelate endoteliale mezodermale, legate prin fibre de țesut conjunctiv. Zona mai diferențiată prezintă tendința de constituire a unui sistem de cavități comunicante, care pe alocuri indică un aranjament mai regulat, delimitate de celule turtite pseudoendoteliale.

Porțiuni de tumoare sînt formate din grupe celulare perivasculare sau mici cavități delimitate de celule pseudoendoteliale cu nuclei mari și o stromă săracă, formînd numai un strat subțire între vasul central și stratul de acoperire cilindro-cubic. Acești pseudoglomeruli descriși de Schiller reprezintă mai degrabă diferite incidente de secțiuni ale proceselor papilare cu celule perivasculare de înveliș, văzute în secțiuni longitudinale. Aceste imagini seamănă mai degrabă cu un proces complicat labirintic dezvoltat în formațiuni perivasculare.

Alte tipuri de tumori ovariene conținînd structuri papilare sau mici cavități chistice pot fi confundate cu această tumoare. Această tumoare a membranelor extraembrionare reprezintă o entitate bine definită în raport cu varietățile extreme din grupul tumorilor germinale.

E. TUMOAREA BRENNER

(Sinonime: ooforomul folicular, fibroepiteliomul benign mucigen, mezotelio-fibromul) (fig. XV—82).

Tumoarea a fost descrisă de Brenner (1907), iar denumirea de tumoare Brenner a fost dată de Meyer.

Vîrsta la care se dezvoltă cel mai frecvent este între 50 și 60 de ani.

Scanned with OKEN Scanner

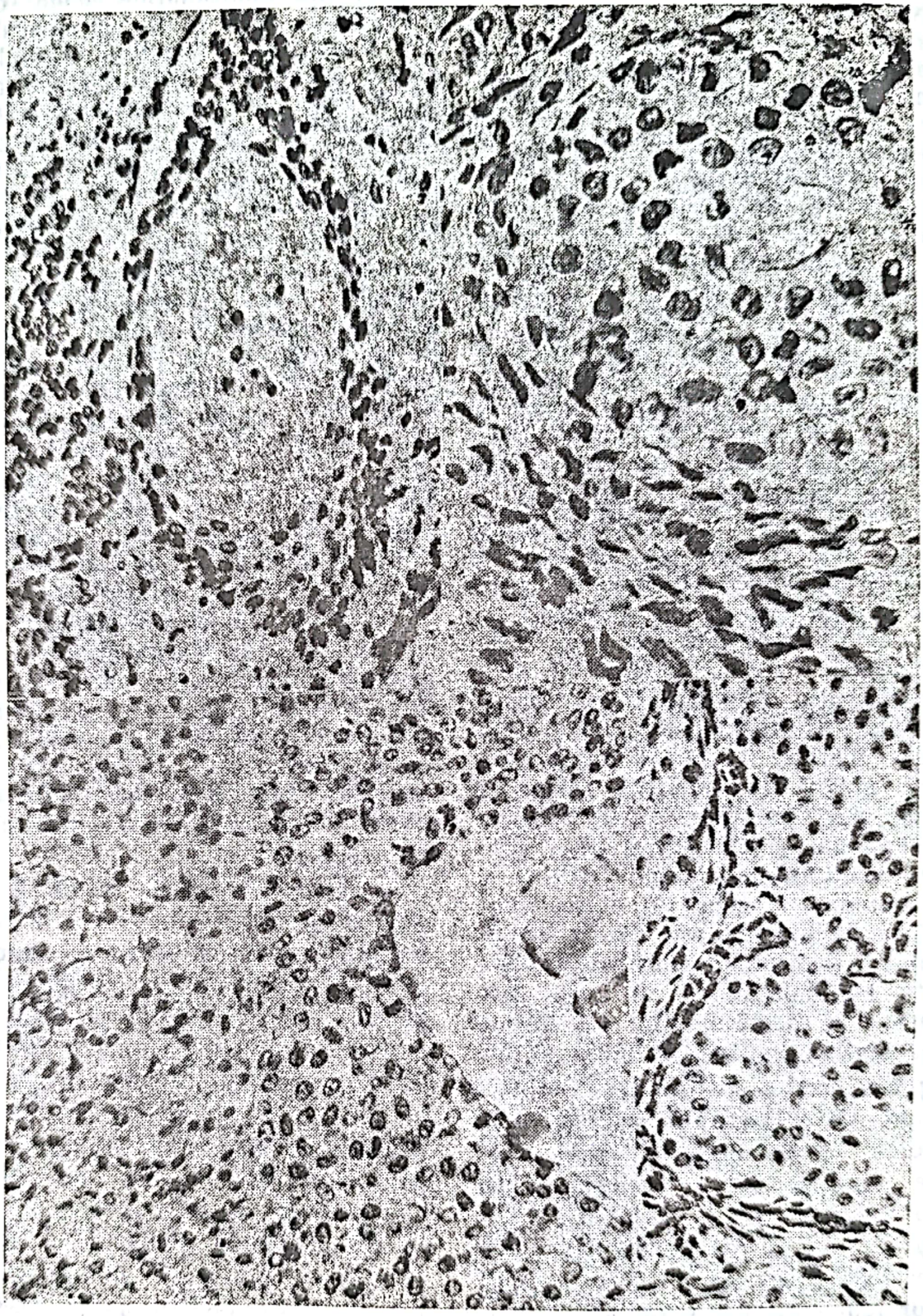

Fig. XV—82. — Tumoare Brenner — cordoane și insule epiteliale cu constituire de formațiuni chistice cu conținut PAS-pozitiv.

Scanned with OKEN Scanner

În majoritatea cazurilor este o tumoare cu comportament benign. Numai în rare cazuri se poate maligniza.

Malignitatea, apreciată histologic „la limita malignității", n-a fost demonstrată clinic. De aceea, unii autori preferă chiar să le denumească „tumori Brenner proliferante".

Macroscopic, tumoarea este de forma ovoidă sau neregulată, atingînd uneori un diametru de 3—4 cm sau chiar mai mult. Consistența este dură, asemănătoare cu aceea a fibroamelor, de aspect galben, sau galben-brun, delimitată de o capsulă gri-albă, netedă. Pe suprafața de secțiune se remarcă mici cavități pline cu un conținut omogen. Tumoarea este, în general, pediculată, unilaterală, rareori bilaterală.

Microscopic, sînt tumori fibro-epiteliale formate dintr-o stromă derivată din stroma ovariană, conținînd cuiburi de celule epiteliale poliedrice sau rotunde de tip tranzițional sau excreto-urinar.

Tumoarea se dezvoltă în majoritatea cazurilor în stratul medular din apropierea hilului ovarian (Kistina L.I., 1960) și este constituită din insule solide sau formațiuni pseudoglandulare epiteliale și formațiuni microchistice pline cu un conținut mucoid, acidofil, similar cu acela din chistadenoamele pseudomucinoase. În jurul cordoanelor și insulelor epiteliale se constată fascicule dense de țesut conjunctiv, în parte hialinizate, dispuse neregulat în grosimea tumorii și dînd impresia unei transformări gradate și progresive a țesutului mezenchimal-stromal în elemente epiteliale. Celulele epiteliale sînt de aspect cilindric sau poliedric paramalpighian, bine delimitate, cu nucleu reniform și hiperplazie de nuclei. În jurul microchisturilor iau o dispoziție radiară. Cavitățile chistice în plină insulă epitelială sînt pline cu o substanță mucicarminofilă, care mai conține picături de glicogen, mucopolizaharide acide, dînd imagini asemănătoare corpusculilor Call-Exner sau ovocitelor, de unde și denumirea de *oophorom folicular* dată de Brenner. Celulele epiteliale și stromale conțin uneori picături lipidice, fapt care sugerează posibilitatea unei secreții hormonale de sex de către tumoare. În unele cazuri, porțiuni ale formațiunilor chistice prezintă hipercromie a nucleilor, hiperplazie de nucleoli, mitoze și celule epiteliale gigante, ca și treceri gradate ale epiteliului de la aspectul benign la cel malign. A doua componentă a tumorii este țesutul conjunctiv, bogat în celule și sărac în neo-vase, care se dispun în rețea sau în benzi inelare în jurul insulelor epiteliale, imagini interpretate de unii autori drept o teacă externă. În vecinătatea cordoanelor epiteliale, țesutul conjunctiv prezintă o tendință de degenerescență hialină, luînd un aspect foarte asemănător cu cel al stromei ovariene. Asocierea tumorii Brenner cu alte procese neoplazice ca fibroame, chisturile dermoide, *struma ovarii* este cu totul excepțională.

Se citează cazuri de carcinoame dezvoltate din insulele epiteliale ale tumorii Brenner.

Histogeneză. Concepțiile asupra histogenezei tumorii Brenner au variat foarte mult. Ipoteza inițială a lui Brenner că oophoroamele s-au format din cordoanele Pfflüger, lipsite de ovule primordiale, nu este admisă, deoarece la om nu se observă formarea de asemenea cordoane. Pentru majoritatea autorilor ar deriva din insulele Walthard-Akaki și din vestigiile embrionare pluripotente ale blastomului mezodermal, genetic conectate cu epiteliul celomic primar (Meyer, Scerba G.). Ishibawa E. (1960), prin cercetări histochimice și la microscopia fluorescentă, indică faptul că porțiunea periferică a vestigiilor de celule Walt-

Scanned with OKEN Scanner

hard conţin MPZ acide, ca şi tumoarea Brenner, fapt care vine să întărească concepţia histogenetică a lui Meyer. Unii autori consideră tumoarea ca dezvoltîndu-se din incluziunile epiteliale ale *rete ovarii* sau din cordoanele medulare, dată fiind frecventa localizare a tumorii în regiunea medulară de lîngă hilul ovarian, în timp ce alţii consideră tumoarea Brenner ca avînd o histogeneză similară cu cea a tumorilor de granuloasă, iar modificările stromale constituie o componentă neoplazică identică cu celulele tecale şi variantele lor. Structurile epiteliale din tumoarea Brenner îşi au originea în metaplazia celulelor seroase. Willis interpretează tumoarea Brenner ca o formă particulară de tumoare benignă epitelială, de obicei nefuncţională, derivată posibil din epiteliul de suprafaţă, epiteliul folicular, *rete ovarii* sau din stroma ovariană prin tranziţia celulelor stromale în cele epiteliale.

Numeroasele concepţii privind histogeneza tumorii Brenner explică în mare măsură denumirile multiple care s-au dat acestui tip de tumoare.

Stadializarea clinică a carcinomului ovarian a constituit subiectul a numeroase studii.

Salvatac recunoaşte următoarele patru stadii:

1) tumoarea poate fi uşor prelevată, este incapsulată şi nu prezintă aderenţe;
2) tumoarea se însoţeşte de ascită sanguinolentă, cu aderenţe slabe şi zone de necroză superficială;
3) tumoarea prezintă multiple şi puternice aderenţe, cu zone întinse de necroză şi metastaze limfatice;
4) tumoarea prezintă aderenţe, necroze, metastaze limfatice, ascită sanguinolentă şi, în 2/3 din cazuri, este inoperabilă.

Pe un studiu de 500 de cazuri, autorul arată că în stadiul I se prezintă 10% din cazuri, în stadiul al II-lea, 20% din cazuri, în stadiul al III-lea, 10% din cazuri, iar în stadiul al IV-lea, 60% din cazuri. Din aceste motive, tratamentul chirurgical nu ajunge la eficacitatea dorită, deoarece bolnavele se prezintă în majoritatea cazurilor în stadiul inoperabil. De aceea, în ultimii ani se foloseşte tot mai mult tratamentul cu izotopi radioactivi şi citostatice.

O clasificaţie clinică simplă dar foarte utilă practic este aceea a lui Helsel, care recunoaşte de asemenea patru stadii:

1) Tumoarea complet extirpabilă, fără extensie.
2) Tumoarea complet extirpabilă, deşi prezintă extensie.
3) Tumoarea incomplet extirpabilă din cauza extensiei locale.
4) Tumoarea cu extensie accentuată şi/sau metastaze la distanţă.

Recent, Federaţia Internaţională de Ginecologie şi Obstetrică a propus o nouă clasificare:

Stadiul I — Creştere tumorală limitată la ovare.
Stadiul Ia — Creştere limitată la un ovar, fără ascită.
Stadiul Ib — Creştere limitată la amîndouă ovarele, fără ascită.
Stadiul Ic — Creştere limitată la unul sau la ambele ovare, cu ascită şi celule maligne în lichidul de ascită.
Stadiul II — Creştere tumorală interesînd unul sau ambele ovare, cu extensie pelviană.
Stadiul IIa — Extensie şi metastaze numai la uter şi trompe.
Stadiul IIb — Extensie la alte ţesuturi pelviene.
Stadiul III — Creştere tumorală interesînd unul sau ambele ovare, cu întinse metastaze intraperitoneale şi abdominale (epiploon, intestin subţire, mezenter).
Stadiul IV — Creştere tumorală interesînd unul sau ambele ovare, cu metastaze la distanţă în afara cavităţii peritoneale.
Categorie specială — Cazurile neexplorate care se consideră a fi carcinoame ovariene.
Notă: prezenţa ascitei nu modifică clasificarea privind stadiile II, III şi IV.

Metastazele carcinoamelor ovariene survin destul de precoce şi interesează, în primul rînd, ganglionii hipogastrici, lombo-aortici, ovarul controlateral şi, mai tîrziu, peritoneul, organele abdominale, plămînul, pleura. Chiar de la început, masa tumorală aderă de organele vecine (intestin, vezică).

Scanned with OKEN Scanner

În unele cazuri, carcinomul ovarian se dezvoltă concomitent cu sarcina (Golden și Levin).

II. TUMORILE MEZENCHIMULUI „CORDOANELOR SEXUALE"

Sinonime: tumori ale stromei gonadelor, tumori ale stromei cordoanelor sexuale, mezenchimoame. Conțin două categorii distincte de tipuri celulare omologe ovariene și testiculare:
— celule ale granuloasei și celule Sertoli (elemente ale cordoanelor sexuale);
— celule tecale și celule Leydig, elemente ale stromei.

A. TUMORILE CU CELULE DE GRANULOASĂ ȘI STROMALE

Conțin izolat sau în asociere celule de granuloasă, celule tecale și celule stromale asemănătoare fibroblaștilor.

1. TUMORILE DE GRANULOASĂ (sinonime: foliculoame, adenoame foliculare, carcinom foliculoid, mezenchimom feminizant)

Sînt formațiuni caracterizate printr-o histostructură tipică, formată din complexe celulare de diferite forme, asemănătoare cu granuloasa foliculilor. Prezintă totodată activitate hormonală frecvent estrogenă, rareori androgenă, și uneori sînt inactive.

Frecvența tumorilor de granuloasă este greu de stabilit. Din cazuistica diferiților autori cifrele variază între 2 pînă la 21% din totalul tumorilor ovariene. Tumorile de granuloasă se pot dezvolta la toate vîrstele, maximum de frecvență fiind în perioada de plină activitate sexuală.

Simptomatologia clinică este dependentă de secreția hormonală și vîrsta bolnavei. La fetițe determină pubertate precoce, dezvoltarea glandelor mamare, creșterea părului pubian, a clitorisului și labiilor, hemoragii uterine. La adult se produc tulburări menstruale de tipul meno-metroragiilor, amenoree. După extirparea tumorii ciclul menstrual revine la normal. În unele cazuri s-au semnalat efecte de masculinizare (hipertricoză, hirsutism, îngroșarea vocii, atrofia glandelor mamare). În climacterium determină metroragii periodice neregulate sau permanente și lipsa involuției senile a organelor genitale. În frotiul vaginal se remarcă o acțiune estrogenică tipică.

Macroscopic, tumorile de granuloasă sînt de obicei unilaterale, localizarea bilaterală fiind semnalată în 6—7%. Tumorile sînt în general mici, nedepășind un diametru de 3—5 cm, de formă sferică sau ovoidă, bine delimitate, cu suprafața netedă sau mamelonată, uneori pedunculate, fără aderențe cu organele învecinate. Consistența este dură sau elastică și se confundă intraoperator cu chisturile uni- sau multiloculare. Pe suprafața de secțiune, tumorile mici au o structură compactă iar cele mari sînt de aspect spongios, friabile, conținînd numeroase cavități chistice, cu conținut hemoragic sau lichid translucid-opalescent. În cazuri rare, tumoarea prezintă aspectul unui neoplasm malign, capsula fiind invadată și aderentă de organele învecinate.

S-au evidențiat, în mod constant, în citoplasma celulelor tumorale lipide de tipul esterilor de colesterină.

Microscopic (fig. XV-83), celulele componente ale tumorii de granuloasă au o anumită unitate morfologică. Celulele sînt identice cu cele ale foliculului, prezentînd diferite stadii de maturare, ajungînd chiar pînă la aspectul de celule luteinice ale granuloasei. Celulele sînt mici, rotunde, uniforme ca volum și formă, cu citoplasmă bazofilă, slab delimitată, cu granulații și vacuole fine, care trădează starea funcțională a acestor celule. Nucleii sînt uneori hipercromi, cu hiperplazia nucleolilor.

Scanned with OKEN Scanner

Fig. XV—83. — Tumoare de granuloasă cu corpi Kall-Exner evidenți.

Mitozele sînt extrem de rare. În vecinătatea stromei, celulele iau un aspect epitelial, formînd stratul bazal al plajelor de celule neoplazice. Ca și în cursul evoluției foliculului normal, tumoarea poate să conțină și celule mari, hipertrofiate, pe cale de luteinizare sau cu luteinizare completă, amintind structura corpului galben adult. Celulele tumorale și stromale au proprietatea de a acumula lipoizi. S-au evidențiat în mod constant în citoplasma celulelor tumorale lipide de tipul esterilor de colesterină. Tumorile de granuloasă foarte bogate în lipoizi sînt mult mai rare și au fost descrise în literatură sub denumirea de foliculom lipidic (Lecène și Moulonguet), iar de alți autori sînt interpretate drept foliculoame luteinizante.

Stroma tumorilor de granuloasă: substanța fibrilară este constituită în cea mai mare parte din fibre argirofile. În formele alveolare și trabeculare, fibrele argirofile și colagene delimitează aceste cordoane, fără ramificații, printre celulele de granuloasă.

Scanned with OKEN Scanner

Vascularizaţia cordoanelor şi plajelor tumorale nu are caracterul unei reţele capilare difuze, ca în tecoame, ci apar la distanţă unele de altele în grosimea fasciculelor din fibre colagene şi argirofile. Totuşi, în unele cazuri, vasele şi fibrele argirofile sînt dispuse paralel unele faţă de altele, fiind legate prin ramificaţii laterale sau formează reţele cu ochiuri mici, cu întrepătrunderea elementelor stromale, fibrilare şi parenchimatoase ca în tecoame. În aceste cazuri, impregnarea argentică nu constituie un element sigur pentru diferenţierea foliculomului de tumoarea tecală.

Rareori stroma poate prezenta modificări distrofice de tipul hialinozei, realizînd false imagini de cilindrom. În cazurile de proliferare a elementelor stromale în jurul granuloasei, acestea amintesc toate particularităţile morfologice ale tecii interne a foliculului, mergînd pînă la formarea de celule luteinice tecale. Alteori, proliferarea de celule stromale poate să apară şi în cordoanele de celule tumorale, sub formă de cuiburi sau celule izolate.

După componenţa şi aranjamentul celulelor tumorale şi stromale se disting 4 forme histologice: foliculare (microfoliculare şi macrofoliculare), trabeculare, insulare şi difuze (sarcomatoide). În aceeaşi tumoare se pot întîlni două sau mai multe aspecte morfologice.

1. Aspectul folicular este caracterizat prin prezenţa de formaţiuni cavitare, rotunde, asemănătoare cu un folicul pe cale de maturare, constituite din celule granuloase şi tecale cu o coroană radiară foliculară şi conţinînd o substanţă care se colorează prin eozină. De regulă, celulele unui folicul sînt aranjate într-un grup sau plaje, delimitate de un ţesut conjunctiv constituind o adevărată membrană hialină. Structurile foliculoide se disting cu dificultate de un folicul normal, aşa încît numai multiplicitatea lor arată originea tumorală.

2. Aspectul trabecular este dat de prezenţa unor cordoane de celule rotunde sau ovalare, separate de septuri conjunctive fine, sau de o stromă hialinizată, care suferă în contact cu bazala foliculară o veritabilă diferenţiere tecală. Aceste trabecule epiteliale presărate cu ţesut conjunctiv hialin au un aspect caracteristic, analog cu cel al cilindroamelor, de unde şi denumirea adoptată de autorii germani.

3. Aspectul insular (alveolar). Celulele formează plaje întinse cu frecvenţi corpusculi Call-Exner şi delimitate de o stromă săracă în ţesut colagenofibrilar.

4. Aspectul sarcomatoid (fig. XV—84) este determinat de o proliferare celulară fără un caracter şi aranjament tipic sarcomatos. Nu s-a putut preciza dacă aspectul sarcomatoid este dat de o proliferare intensă a stromei conjunctive sau de o proliferare pseudosarcomatoasă a celulelor de granuloasă.

Malignitatea histologică a tumorilor de granuloasă este greu de precizat. Într-un număr mic de cazuri, ele au o evoluţie clinică malignă. În general au evoluţie lentă, cu recidive tardive, gradul lor de malignitate fiind slab. În focarele de recidivă sau în metastaze păstrează caracterele lor structurale şi chiar proprietăţile secretorii hormonale.

Datorită activităţii hormonale a acestor tumori ele se însoţesc frecvent de modificări ale uterului. Miometrul prezintă semne de hiperplazie şi hipertrofie, glandele endometrului pătrund profund în ţesutul muscular, realizînd tabloul unei adenomioze intramurale.

Mucoasa uterină suferă în mod constant o hiperplazie polipoasă, glandulo-chistică şi chiar hiperplazie adenomatoasă atipică (HAA). Zonele de necroză sînt frecvente în corion, fapt

Scanned with OKEN Scanner

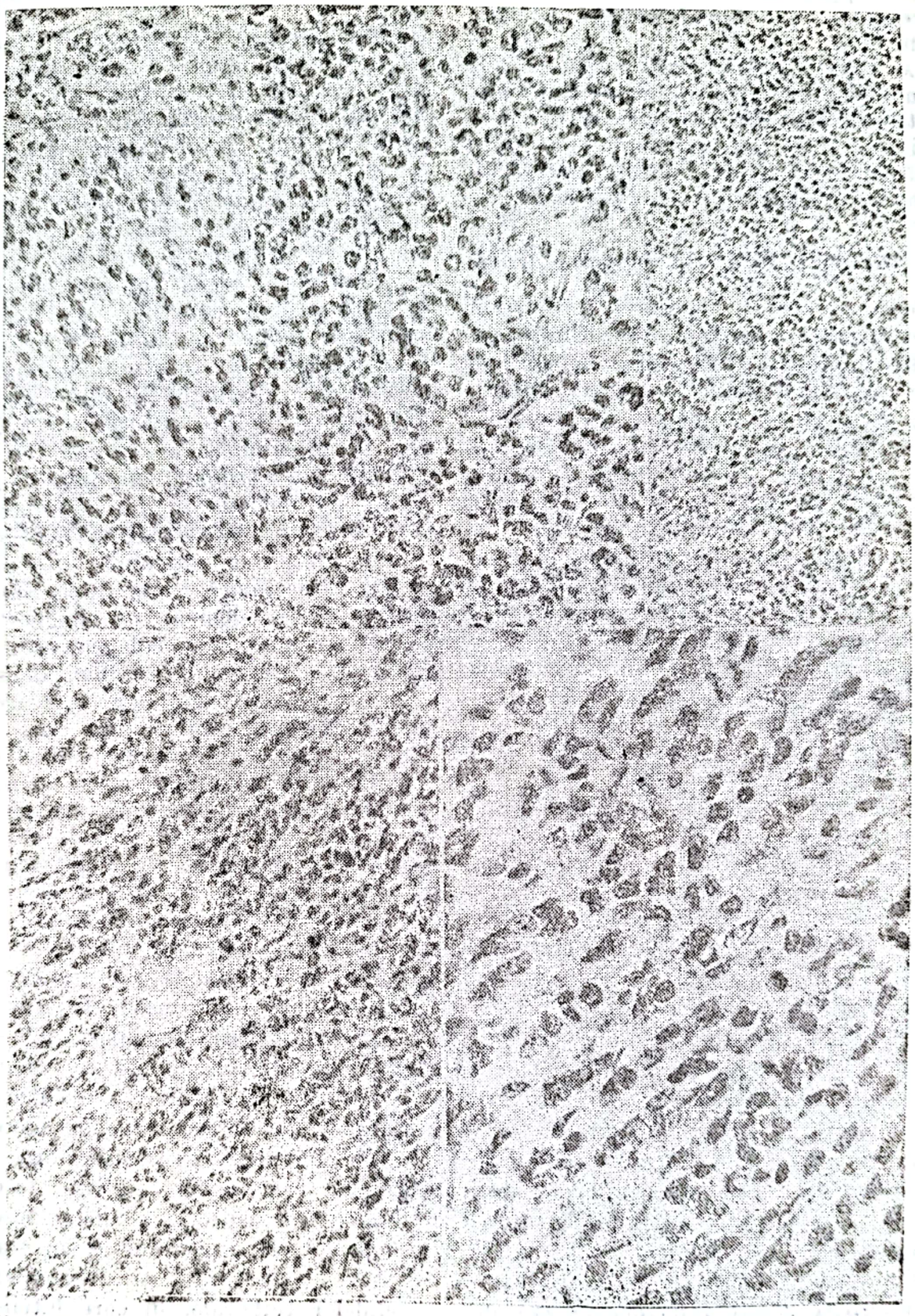

Fig. XV—84. — Tumoare de granuloasă: forme slab diferențiate și aspect sarcomatoid.

Scanned with OKEN Scanner

ce explică metroragiile (Novak). Excepțional s-au descris imagini de luteinizare.

La nivelul trompelor, peretele este îngroșat, cu plăci albicioase sidefii în stroma țesutului muscular și frecvente simfize între țesutul tumoral și trompă. Hiperplazia glandei mamare se însoțește adeseori de secreție de colostru.

2. TECOMUL (tumoarea cu celule tecale)

Tecomul este o tumoare funcțională feminizantă, relativ rară, întîlnită îndeosebi după menopauză, între 50 și 70 de ani. Datorită secreției intense de estrogeni se însoțește de manifestări clinice și modificări morfologice de tipul celor observate în tumorile de granuloasă. La epoca puberală apar semnele unei pubertăți precoce, cu dezvoltarea organelor genitale. În timpul maturității sexuale se instalează manifestări de hiperestrogenism ovarian (de cantitate și ritm), cu tulburări funcționale, precum și metropatii hemoragice însoțite de hiperplazii glandulo-chistice sau HAA ale mucoasei. Examenul citohormonal prezintă o reacție estrogenică tipică. Acțiunea intensă și prelungită a hormonilor estrogeni poate induce formarea de tumori uterine de tipul mioamelor și adenocarcinoamelor. Extirparea tecomului se însoțește de regulă de involuția fenomenelor de hiperestrogenism.

Morfopatologie. Macroscopic, tumoarea este de dimensiuni inegale, putînd ajunge la un diametru de 3—5 cm; are o formă rotundă sau ovoidă (fig XV—85), cu suprafața netedă sau mamelonată și este slab incapsulată. Consistența este de regulă dură-elastică. Majoritatea tecoamelor sînt tumori solide. Pe suprafața de secțiune, aspectul este uniform gălbui sau galben. Rareori, în cuprinsul tumorii se găsesc zone de necroză și de lichefiere sau cavități chistice, pline cu conținut seros, gelatinos sau hemoragic.

Microscopic (fig. XV—86), aspectul este asemănător cu cel al hiperplaziilor cortico-stromale, tumoarea fiind formată din celule asemănătoare celor din teaca internă. Apar imagini gradate de trecere de la celulele fuziforme ale stromei la celule poligonale rotunde, asemănătoare celor de tip epitelial, așezate în grupuri și separate unele de altele de o rețea capilară bogată. În majoritatea cazurilor, se disting histologic zone de două tipuri, a căror diferență de structură este condiționată de o stare funcțională diferită (Glazunov). Zonele inactive funcționale se aseamănă cu fibromul, fiind formate din cordoane de celule fuziforme, cu nucleul alungit, hipercrom și cu limitele citoplasmatice slab conturate. Fibrele de reticulină au o dispoziție pericelulară, care, după Smis, constituie un element de diagnostic pentru tecoame. Prin colagenizarea și hialinizarea țesutului stromal, densitatea celulelor scade iar tumoarea capătă aspectul unui fibrom dur.

Zonele active sînt constituite din celule fuziforme voluminoase, cu un nucleu mare, oval și cu o citoplasmă clară, spumoasă, care conține granulații sudanofile și colesterol. În aceste zone, numărul vaselor și al fibrelor argirofile este sporit și acestea separă celulele tumorale în grupuri masive, conturate în mod neclar față de țesuturile înconjurătoare (Glazunov). În multe cazuri acumularea de lipoizi antrenează creșterea însemnată în volum și modificări de formă a celulelor, amintind morfologia celulelor epitelioide și epiteliale. În această etapă a stării lor funcționale, celulele tecomului capătă aspectul celulelor tecoluteinice. Acest aspect indică un grad avansat de maturare și diferențiere a celulelor tumorale, în care luteinizarea poate să fie suficient de intensă

Scanned with OKEN Scanner

pentru a produce semne de secreție progesteronică și de impregnare luteinică la nivelul mucoasei uterine.

Lipoidoza are un caracter difuz sau este limitată la cuiburi de celule, care însă spre deosebire de foliculoamele lipoidice, sînt bogate în capilare și fibrile argirofile. Prezența lipoizilor în celulele tecoamelor reprezintă un semn caracteristic, iar compoziția lor este tot așa de complexă ca și în foliculoame. Pe lîngă acumularea de lipoizi, celulele tecomului secretă un lichid sero-proteic care se acumulează în lumenul cavităților pseudo-chistice din grosimea tumorii. Tumoarea tecală se deosebește de fibromul ovarian, cu care adesea este confundată, îndeosebi prin faptul că celulele tecomului conțin numeroase granulații sudanofile și colesterol intracitoplasmatic. Producția de hormoni este aparent legată de aceste celule, deoarece odată cu pierderea acumulării lipidice dispare și efectul proliferativ asupra endometrului.

Malignizarea tumorilor tecale este foarte probabilă și în literatură se dă o proporție de 3,3%. Gradul de malignizare se apreciază histologic prin prezența de celule anaplazice în structura tumorii (Nikolaeva, 1958).

Histogeneza. Se admite în general că tecoamele se dezvoltă din elementele corticostromale ale ovarului. Shainin P. I. (1958) consideră că tumoarea se dezvoltă printr-o hiperplazie difuză și focală a celulelor tecale în urma unor tulburări hormonale generale, dar nu

Fig. XV—85. — a) Fibrom uterin cu polip intracavitar; *b)* tecom ovarian dezvoltat în peretele unui chist ovarian.

Scanned with OKEN Scanner

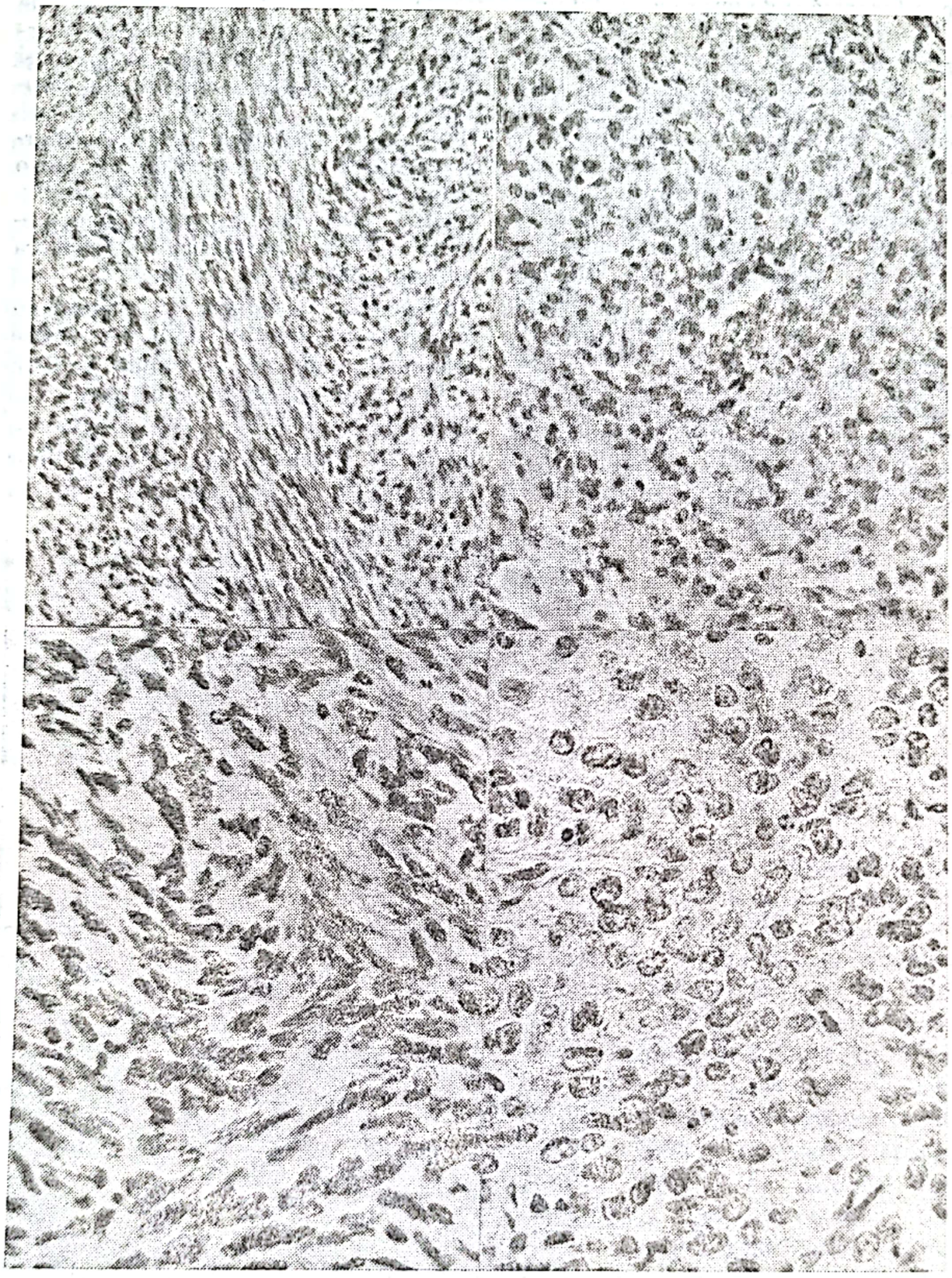

Fig. XV—86. — Tecom ovarian: aspecte microscopice.

Scanned with OKEN Scanner

poate fi exclusă nici originea din mezenchimul ovarian. Histogeneza comună a tumorilor de granuloasă și a tecoamelor este sugerată de frecventa lor asociere.

TUMORILE FEMINIZANTE ALE OVARULUI CU STRUCTURĂ COMPLEXĂ

Structura histologică a tumorilor de granuloasă și tecale este destul de caracteristică pentru a permite un diagnostic diferențial. Totuși, în unele cazuri apar proliferări concomitente atît de tipul tumorilor de granuloasă, cît și de tipul tumorilor tecale, cu predominanța cantitativă a structurii unui tip sau altul de tumoare. În aceste procese tumorale combinate, cele două componente sînt izolate net unele de altele, așezarea elementelor celulare este diferită și au un raport diferit de fibre argirofile, așa încît compoziția dublă a tumorii apare evidentă.

După Glazunov se descriu trei tipuri de combinații ale tecomului cu foliculomul:

— pătrunderea tecomului în foliculom;
— amestecul relativ uniform al componentelor tisulare;
— existența a două structuri componente diferite și net delimitate unele de altele.

În alte cazuri, este foarte dificil de a interpreta natura și relațiile reciproce ale structurilor observate în tumori și care nu se pot încadra în grupul caracteristic al tecomului sau tumorii de granuloasă. Aceste varietăți au fost descrise ca tecom polimorf, tecom foliculoid (în care apar structuri care nu pot fi deosebite de foliculoame), foliculom cilindromatos (Glazunov).

Aceste varietăți structurale ale tumorilor feminizante pot fi considerate ca aparținînd unei tumori unice denumită tecom, cu o stare funcțională diferită a elementelor celulare, acestea străbătînd — deși în formă aberantă — un ciclu funcțional și structural care le este propriu în stare normală (Glazunov). În sprijinul acestei ipoteze pledează capacitatea elementelor tecomatoase de a se dispune în formă de cordoane și complexe epitelioide și de a forma cavități în masa de țesut tecomatos — imagini similare cu cele întîlnite în tumorile de granuloasă.

TUMORI ALE CORDONULUI GERMINATIV CU POTENȚIALITATE ENDOCRINĂ MASCULINIZANTĂ

Denumirea de tumori masculinizante sau virilizante include formațiuni tumorale ovariene care au proprietatea biologică de a defeminiza sau a masculiniza și care reproduc structuri gonadice masculine în diversele etape ale dezvoltării lor, de la blastomul genital pînă la gonadele prenatale.

1. ANDROBLASTOMUL (tumoarea cu celule Sertoli și Leydig)

Androblastomul sau arenomul, termen inadecvat implicînd masculinizarea, a fost descris de Pick (1905) sub denumirea de „adenom tubular testicular" sau *ovotestis*, datorită prezenței de tubi cu structură testiculară alături de țesutul ovarian. Teilum, pe baza asemănărilor morfologice între tumorile testiculare și unele tumori mai puțin comune ale ovarului, grupează aceste tumori ovariene cu aspecte testiculare și analoagele lor testiculare sub denumirea de *androblastoame*. Autorul privește androblastomul ovarian și testicular ca analoage cu tumorile de granuloasă ale ovarului și testiculului. Majoritatea acestor tumori au efecte virilizante, altele sînt inactive iar rareori au activitate estrogenică.

După R. Meyer, androblastomul derivă din cordoanele germinale care nu participă la formarea țesutului ovarian și care imită într-o oarecare măsură, la nivelul ovarului, structurile testiculare, fără să atingă dezvoltarea normală a acestora.

Scanned with OKEN Scanner

Alți autori consideră tumoarea ca derivînd din resturi embrionare ale cordoanelor medulare de la nivelul hilului ovarian, ale căror celule ar avea o semnificație testiculară, un fel de *rete ovarii* analoagă cu *rete testis*.

Cercetările efectuate în ultimul timp arată nu numai rolul secreției de hormoni androgeni al acestor tumori ci și capacitatea lor metabolică de inactivare a hormonilor feminizanți.

Wiest, incubînd un androblastom *in vitro* cu progesteron-C^{14}, a demonstrat inactivarea progesteronului de către tumoare. Nu toate androblastoamele se însoțesc de virilizare cu toate că există o hipersecreție androgenă. Este posibil ca prezența sau absența virilizării să depindă de masele de hormoni secretați și de răspunsul organismului la acțiunea acestor mase.

Este caracteristic faptul că nici prezența celulelor interstițiale și nici a cordoanelor diferențiate nu este necesar corelată cu caracterul de virilizare.

Din contră, cu cît un androblastom este mai diferențiat, cu atît este mai puțin activ hormonal și vice-versa. Într-adevăr, sindromul de virilizare este realizat intens de toate formele atipice, nediferențiate, și mai puțin de formele intermediare sau tipice.

Virilizarea se prezintă sub două aspecte:

— dispariția anumitor stări fiziologice feminine (atrofia sînilor, lipsa menstruației, defeminizare);

— apariția unor caractere secundare masculinizante — creșterea și hipertrofia clitorisului, îngroșarea vocii, dispoziția masculină a părului.

După ablația tumorii efectele masculinizante dispar.

Crăciun și colab. corelînd tipurile histologice cu aspectele structurale și ergonice ale tumorilor defeminizante-virilizante ale ovarului propun următoarele clasificări:

Morfopatologie. Macroscopic, androblastomul este asemănător cu celelalte tu-

TABELUL XV-I

ANDROAME ȘI ANDROBLASTOAME

Tipul histologic	Tipul structural	Tipul ergonic
A. Tumori androide		
Androm I	Tubular	Hipogino — Hiperandroid } inconstant
Androm II	Trabecular (sau mixt: tubulo-trabecular difuz)	Hipogino constant Hiperandroid inconstant
Androm III	Difuz	Hipogino Hiperandroid } constant
Androm IV	Nediferențiate, polimorfe, multiple, simultane	idem
Androm V	Testoid (interstițial)	Hiperandroid constant
B. Tumori mixte		
Ginandrom	Androm	Hipergino Hiperandroid } constant
C. Androze		
Androze	Hiperplazie netumorală simplă	Hipogino constant; Hiperandroid variabil

Scanned with OKEN Scanner

mori ovariene. Tumoarea poate fi unisau bilaterală şi este formată dintr-un nodul mic sau voluminos, de consistenţă crescută sau chistică, putînd cu timpul să infiltreze ţesuturile învecinate şi să formeze aderenţe cu organele pelviene şi abdominale. Pe suprafaţa de secţiune, tumoarea are un aspect gălbui-albicios şi este împărţită în pseudolobuli prin benzi albicioase sidefii de natură conjunctivă.

Microscopic, după gradul de diferenţiere (fig. XV—87), se descriu trei tipuri histologice de androblastom:

1. Androblastomul tubular (tumoarea cu celule Sertoli, adenomul tubular Pick), tipul cu cel mai înalt grad de diferenţiere. Este format practic în totalitate din celule Sertoli.

2. Forma intermediară, care constituie forma de tranziţie de la aspectul nediferenţiat la cel diferenţiat.

3. Forma atipică, care îmbracă, după un anumit timp, aspectul sarcomatos difuz.

1. *Androblastomul tubular*, cu aspect de adenom tubular testicular, este format din glande tubulare de dimensiuni variabile, identice cu acelea care se întîlnesc în criptorhidia testiculară. În unele zone, canaliculele de tip testicular sînt dispuse neregulat într-o stromă ovariană densă. Epiteliul glandular este cilindric, cu nucleul situat bazal. Tubii prezintă, pe alocuri, o ramificaţie dicotomică cu o îngustare a lumenului tubular. Uneori pot fi prezente cîteva celule Leydig. Acest tip de androblastom are, în general, o evoluţie benignă, uneori, însă (rar) se poate maligniza.

2. *Formele de diferenţiere intermediară* prezintă o mare variabilitate de aspecte. Tumoarea este alcătuită, în general, din grupa de celule rotunde anastomotice sau din tubi, amintind structura cordonului testicular embrionar; unele celule prezintă asemănări cu celulele de granuloasă. Majoritatea androblastoamelor intermediare au un efect masoulinizant.

3. *Formele slab diferenţiate (sarcomatoide)* prezintă o dezorganizare completă, cu celule atipice dispuse în cordoane sau plaje, neputînd fi diagnosticate drept androblastoame decît prin prezenţa ici şi colo a unor structuri tubulare. În unele cazuri, se întîlnesc structuri sarcomatoide cilindromatoase, trabeculare etc. Efectele masculinizante sînt mai intense decît în celelalte forme.

Celulele stromale sînt de talie mare şi conţin în endoplasmă picături hialine de mărimi variabile, în timp ce exoplasma este fin vacuolară, sudanofilă. Formaţiunile hialine contribuie prin acumularea lor la formarea de depozite intracelulare, de formă alungită şi care capătă din ce în ce mai mult aspectul particular de cristaloide. Aceste formaţiuni sînt dovada unei secreţii a cărei compoziţie este încă necunoscută.

4. *Tumori cu elemente heterologice.* Formele histologice descrise mai sus se pot combina şi cu alte aspecte tumorale. Se citează cazuri de androblastoame cu aspecte diverse, de la structură sarcomatoidă şi pînă la forma tubulară diferenţiată, asociate cu elemente glandulare de tip teratomatos şi zone de ţesut endometrial.

Cu excepţia primei forme de adenom tubular, toate celelalte forme de androblastom sînt considerate tumori maligne, cu toate că există numeroase şi variate grade de malignitate.

Relativa benignitate arătată de cazurile clinice nu este o regulă. Se citează cazuri de recidivă şi metastaze după ablaţia tumorii.

GINANDROBLASTOMUL

Denumirea a fost dată de R. Meyer, în 1930, descriind un androblastom neobişnuit, cu structură mixtă, cuprinzînd elemente de granuloasă şi androblastomatoase.

Scanned with OKEN Scanner

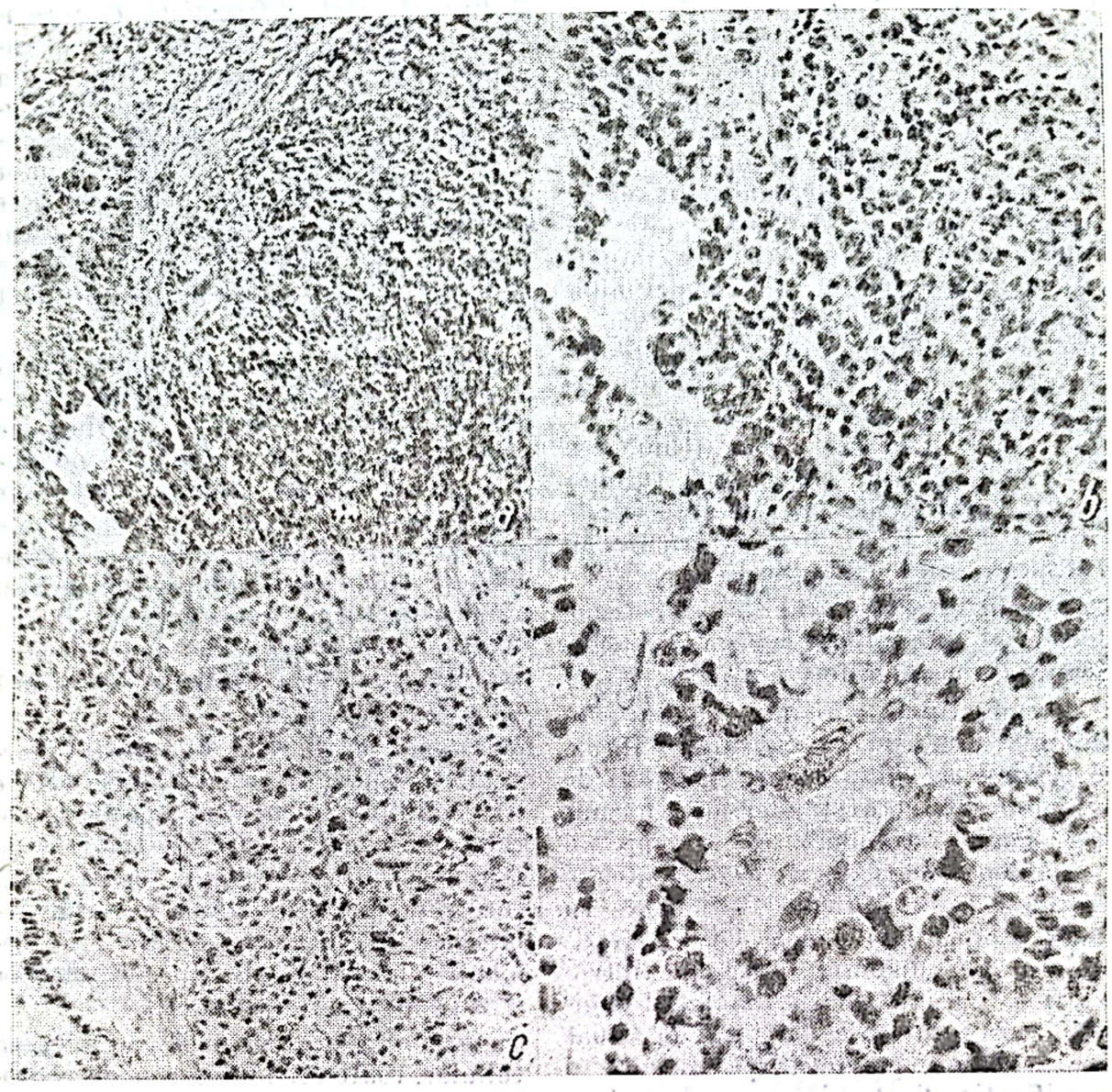

Fig. XV—87. — Androblastom cu zone tubulare (*a*), (*b*), în cordoane (*c*) și aspecte sarcomatoide (*d*).

Tabloul clinic și endocrinologic se manifestă prin efecte masculinizante și feminizante ca: hirsutism accentuat, hipertrofie a clitorisului, hipertrofie uterină și sîngerări intermitente. Mucoasa uterină prezintă o hiperplazie glandulochistică. Ablația tumorii este urmată de o puternică regresiune a manifestărilor clinice și a excesului de hormoni androgeni și estrogeni.

Microscopic, tumoarea este compusă din elemente de granuloasă și tecale, predominante, ca și din formațiuni trabeculare și tubulare de androblastom; se găsesc frecvent și focare benigne de chistadenom pseudomucinos.

Hertig (1959) și Plate W.P. (1960) arată că diferențierea între androblastoame și ginandroblastoame este adesea greu de făcut iar majoritatea cazurilor de ginandroblastoame publicate în literatură au fost fie tumori atipice de granuloasă, fie androblastoame cu zone imature sau nediferențiate.

Scanned with OKEN Scanner

III. TUMORI CU CELULE LIPIDICE (LIPOIDICE)

LUTEOMUL (CORTICOSUPRARENALOMUL)

Luteomul este o tumoare virilizantă cu structură de tip suprarenalo-luteinică (asemănătoare cu cea a corpului galben sau corticosuprarenalei). Asemenea tumori au fost descrise, în general, sub numele de luteoame (Bingle, Cosăcescu). Natura exactă a luteoamelor n-a fost încă stabilită. După Novak, luteomul s-ar dezvolta din celule de origine ale hilului (celulele Leydig ale hilului ovarian) de unde și denumirea de „adenom cu celule de hil" care i se mai dă acestui gen de tumoare.

Deoarece gonadele și corticosuprarenala își au originea în aceeași regiune a corpului este posibil ca gonadele, în migrarea lor către locul obișnuit în pelvis, să antreneze segregate de țesut corticosuprarenal. Asemenea resturi au fost frecvent găsite în hilul ovarului, în ligamentul suspensor al ovarului, ca și în ligamentele largi. Aceste țesuturi heterogene corticosuprarenale pot da naștere la o creștere tumorală fie în ovar, fie în grosimea ligamentelor largi, amintînd în unele cazuri structura corpului galben.

Concepția că tumoarea se poate dezvolta din celule înalt diferențiate cum sînt cele ale corpului galben sau atretic n-a fost încă abandonată.

Macroscopic, tumoarea este solidă, netedă sau neregulată, de culoare galben-oranj, încapsulată și prezentînd soluții de continuitate pe unde herniază elemente celulare tumorale. Mărimea tumorii variază de la 1 la 2 cm diametru. Pe suprafața de secțiune prezintă un aspect galben-roșiatic amintind structura unui corp galben gigant cu care adesea se poate confunda. Tumoarea este de obicei unilaterală și excepțional bilaterală.

Microscopic, tumoarea este constituită din cordoane și insule de celule poligonale, eozinofile, cu limitele protoplasmatice bine definite și conținînd numeroase picături de grăsime și glicogen. Din această cauză, pe colorațiile obișnuite, prin dizolvarea grăsimilor și glicogenului, celulele apar clare și bine delimitate. Nucleul este situat central; uneori mic, hipercrom, cu o structură cromatiniană distinctă și cu hiperplazie de nucleoli. Pe lîngă aceste celule clare cu o citoplasmă vacuolară, spumoasă, apar și grupe de celule cu o citoplasmă mai închisă, cu nucleii mici. Mitozele sînt rare iar țesutul conjunctiv este sărac reprezentat. Saphir și Lakner diferențiază două tipuri esențiale, distincte, de tumori galbene ale ovarului, fiecare reprezentînd un anumit tip histologic. Un prim tip ar cuprinde o tumoare masculinizantă dezvoltată din celulele luteinice ale granuloasei sau pe seama unor insule heterogene de țesut corticosuprarenal (hipernefromul adevărat). Al doilea tip de tumoare ar fi lipsit de acțiune hormonală și s-ar dezvolta din resturi mezonefrotice restante în ovar și ar fi identic histologic cu tumoarea Grawitz renală.

Clinic, luteomul produce la adult semne de masculinizare, amenoree, hirsutism, îngroșarea vocii, atrofia sînilor. Aceste efecte masculinizante nu sînt întotdeauna prezente.

La copil, tumoarea determină o pubertate precoce cu dezvoltarea scheletului, menstruației precoce etc.

Secreția și activitatea hormonului masculinizant este în general predominantă și produce defeminizare.

IV. TUMORI ALE CELULELOR GERMINALE

DISGERMINOMUL (sinonime: seminomul, carcinomul alveolar, carcinomul embrionar cu stromă limfoidă, gonocitomul)

Se dezvoltă din celule primitive ale liniei germinale și reprezintă aproximativ 2% din tumorile ovariene. Se întîlnește la toate vîrstele începînd din

Scanned with OKEN Scanner

copilărie, dar cu un maxim de incidență între 10 și 30 de ani. Prezintă o frecvență particular de mare în gonadele disontogenetice.

Macroscopic, tumoarea este unilaterală sau bilaterală în 50—40% din cazuri; variază ca mărime de la cîțiva centimetri pînă la un volum considerabil, cînd dispare structura ovariană și invadează pelvisul. În stadiile neinvazive, tumoarea este rotund-ovală lobulată, aparent incapsulată, de culoare albicioasă sau roșcată, de consistență redusă, friabilă. Pe secțiune are un aspect encefaloid, cu întinse zone de necroză și focare hemoragice.

Microscopic (fig. XV—88), prezintă plaje de celule uniforme, mari, ovale sau poliedrice, cu citoplasmă bogată, fin granulară și conținut glicogenic; nucleul este mare, rotund, hipercromatic, cu nucleol bine vizibil. Mitozele sînt prezente cu o frecvență variabilă. Uneori, celulele tumorale capătă o dispoziție pseudoadenomatoasă. Stroma este în general slab dezvoltată, deși uneori sau în unele porțiuni ale tumorii este densă, fibroasă și chiar hialinizată; stroma prezintă infiltrat limfocitar. În cuprinsul tumorii se pot găsi granuloame, uneori cu celule gigante.

Disgerminomul nu se însoțește, de obicei, de tulburări endocrine, dar în unele cazuri este totuși însoțit de pubertate precoce, hirsutism sau semne de virilism. S-a semnalat asocierea de zone de disgerminom cu tumori cu celule Sertoli sau celule de granuloasă (gonadoblastom Scully).

Disgerminomul are o evoluție malignă sau, în cazurile în care tumoarea este bine incapsulată, extirparea chirurgicală poate fi urmată de o lungă perioadă de evoluție fără recidive locale sau metastaze.

Este posibil ca în disgerminoame, atît în tumoarea primitivă, cît și în metastaze, să se dezvolte focare de coriocarcinom, însoțite de secreție de gonadotrofine și de o evoluție mai severă. Se recomandă ca, în asemenea cazuri, diagnosticul principal să fie de coriocarcinom.

Cele mai frecvente metastaze ale disgerminomului ovarian sînt cele peritoneale, urmate de cele din ganglionii limfatici, ficat și plămîni.

Tumoarea de sinus endodermic se caracterizează printr-o structură laxă, în care celulele embrionare izolate sau grupate realizează din loc în loc dispoziție perivasculară asemănătoare sinusurilor endodermice placentare sau formează microchisturi asemănătoare veziculelor viteline. După Teilum celulele tumorale conțin globule hialine intracitoplasmatice PAS pozitive, caracteristice. Asemenea globule se pot găsi și extracelular. Tumoarea are o componentă stromală bogat celulară.

Carcinomul embrionar este rar întîlnit la ovar. Tumoarea este constituită din celule de tip epitelial, anaplazice, cu mare polimorfism, cu frecvente monstruozități celulare și nucleare. Celulele tumorale au dispoziție trabeculară, tubulară, acinoasă, în plaje compacte și papilară; stroma este variat de bogată și prezintă infiltrat limfocitar.

Poliembriomul este o tumoare extrem de rară, constituită din corpi embrionari (Serov, Scully și Sobin).

Coriocarcinomul ovarian este mai rar întîlnit decît cel testicular. Tumoarea este constituită de obicei din zone tipice formate din citotrofoblaste și sincițiotrofoblaste cu caractere maligne, alături de care se găsesc zone tumorale cu celule germinale cu aspecte variate. Prezența zonelor de coriocarcinom impune diagnosticul ca atare, întrucît ele marchează evoluția tumorii și se însoțesc de secreție de gonadotrofine. Au ca punct de plecare celulele germinale. Pot fi secundare unei sarcini ovariene. Diagnosticul diferen-

Scanned with OKEN Scanner

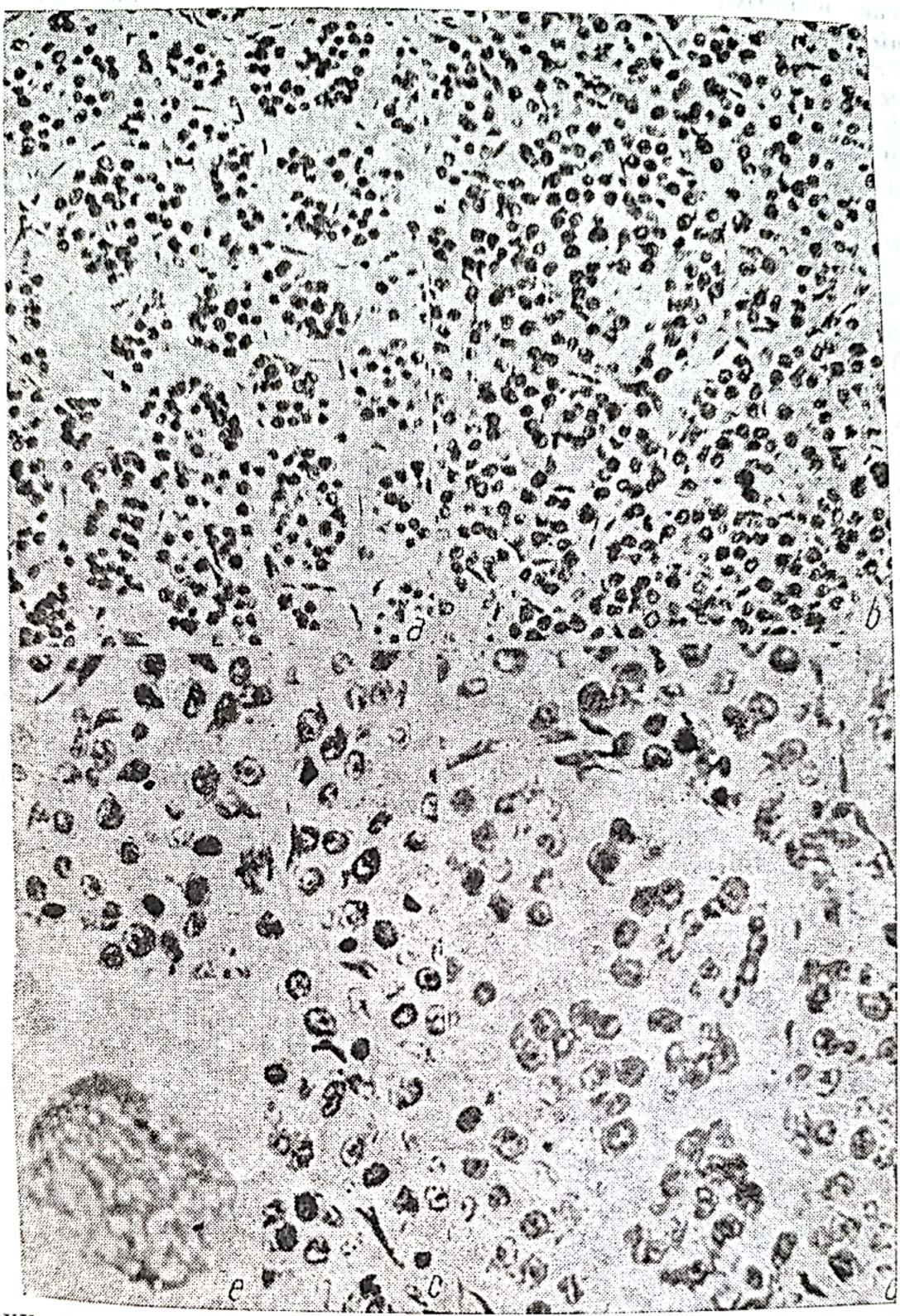

Fig. XV—88. — Seminom ovarian (*a*,) (*b*,) (*c*), (*d*); în (*e*) celulă tumorală prezentă în lichidul de ascită.

Scanned with OKEN Scanner

țial trebuie făcut și cu metastazele ovariene de coriocarcinom cu altă localizare primitivă.

Teratoamele se consideră că se dezvoltă din celulele germinale prin partenogeneză sau din elemente disembrioplazice nedistincte, în cursul primelor segmentări ale oului.

Teratoamele ovariene prezintă cromatină sexuală de tip numai feminin, sugerînd dezvoltarea lor unicentrică. Pot fi întîlnite la toate vîrstele, dar mai frecvent peste 35 de ani.

Chistul dermoid este cea mai frecventă formă de teratom ovarian și reprezintă peste 10% din totalitatea tumorilor ovariene.

De obicei, este unilateral, dar s-au descris și localizări bilaterale. Diametrul obișnuit este de cîțiva centimetri, dar poate ajunge la dimensiuni gigante. Are o formă aproximativ rotundă, fiind înconjurat de o capsulă bine constituită. Consistența este inegală, cu zone dure corespunzînd la calcificări, insule de țesut osos sau hialin. Pe secțiune se constată o cavitate conținînd material grăsos și fire de păr, eventual și rudimente dentare sau de alte formațiuni anatomice (os, falange etc.). Cavitatea chistică este delimitată de un perete cu proeminențe mamelonate pe fața sa internă (protuberanțele Rokitansky).

Microscopic, peretele chistului este acoperit de un epiteliu pavimentos, putînd prezenta însă și porțiuni acoperite de un epiteliu cilindric-cubic sau tranzițional. Pe alocuri, peretele are structură de piele, cu anexe și celule melanice. În grosimea peretelui se pot găsi structuri histioide și organoide dintre cele mai variate — de origine ectodermică, mezodermică sau endodermică (țesut nervos, dinte, rudimente intestinale, bronșice, țesut osos etc.). În marea majoritate a cazurilor are evoluție benignă. Perforarea peretelui chistic este urmată de constituirea de granuloame peritoneale. S-au descris rare cazuri de malignizare cu dezvoltarea de carcinoame epidermoide, adenocarcinoame, carcinoide, melanoame și sarcoame.

Struma ovarii (gușa ovariană) este o formă rară de teratom ovarian monodermic, în care formațiunea tumorală este constituită dintr-un țesut asemănător unui adenom folicular tiroidian sau tiroidei adulte, atît din punct de vedere morfologic, cît și prin conținutul în iod și comportamentul funcțional.

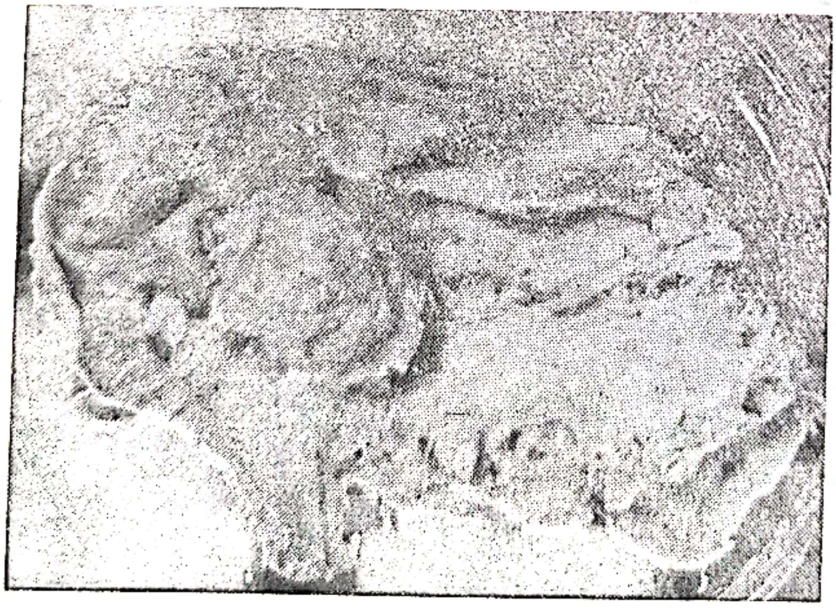

Fig. XV—89. — Chist dermoid malignizat.

Scanned with OKEN Scanner

Microscopic, veziculele tiroidiene, pline cu coloid, sînt tapetate de un epiteliu unistratificat cu celule cubice sau, mai rar, cilindrice, uneori cu dispoziție papilară.

Carcinoidul ovarian este un teratom monodermic format din celule uniforme argentafine. Se poate prezenta ca tumoare pură sau asociată altor componente tumorale în cuprinsul unui teratom mai complex.

Teratoamele solide și polichistice sînt în majoritatea cazurilor tumori maligne. Frecvența lor este mai redusă decît a celorlalte teratoame și se întîlnesc mai ales la copii și adolescenți. Dimensiunile lor sînt variabile și au o formă nodulară, adesea boselată, cu o capsulă slab definită, incompletă. Cele chistice prezintă cavități cu conținut seros, mucos, coloid sau conțin sebum, eventual și fire de păr.

Microscopic, au o structură tridermală foarte polimorfă atît datorită multiplelor țesuturi și structuri organoide care îl compun, cît și datorită gradului variabil de maturitate sau imaturitate a țesuturilor componente. Structurile imature sînt reprezentate prin țesuturi carcinomatoase sau sarcomatoase. Metastazele prezintă aceeași structură complexă, mai rar reproducînd un singur tip de țesut imatur.

Deși unele din aceste teratoame prezintă o structură matură, totuși ele recidivează local și metastazează reproducînd, de obicei, la nivelul recidivelor și metastazelor, aceeași structură tridermală matură.

Caracterul histologic adesea complex al metastazelor sugerează mobilizarea în emboliile tumorale de țesut embrionar malign multipotent.

GONADOBLASTOMUL

Este denumit și gonadom disgenetic, gonocitom II și III. Descrierea și denumirea de gonadoblastom aparțin lui Scully (1953).

Se întîlnesc aproape în exclusivitate la persoane cu anomalii somatice și sexuale: fenotip în majoritate feminin, ovare sau testicule disgenetice, sex cromatinian și genetic masculin (cromatină sexuală negativă, cariotip cu un cromozom Y). Endocrinologic secretă în principal androgeni.

În structura gonadoblastomului, histologic complexă, se identifică 3 tipuri principale de celule:

— celule mari germinale, asemănătoare celor din seminom sau disgerminom; formează plaje întinse cu dispoziție alveolară sau în cordoane. Celulele sînt mari, rotunde, cu citoplasmă vacuolară, nuclei voluminoși, cu frecvente mitoze;

— celule mici, asemănătoare celulelor imature ale granuloasei sau de tip Sertoli. Formează cuiburi și cordoane, delimitînd cavități rotunde. Realizează imagini care amintesc fie foliculul, avînd în centru pseudocorpi Call-Exner sau material anhist eozinofil, fie tubi seminiferi căptușiți cu celule Sertoli. Calcificările depozitelor anhiste din lumenul tubilor sînt frecvente și uneori voluminoase;

— celule interstițiale amintind celulele Leydig și luteinice. În stromă se remarcă zone de hiperplazie în care citoplasma unor celule se vacuolizează sugerînd morfologia celulelor tecale și luteinizate.

Prezența corpilor hialini simulînd corpii Call-Exner și a calcificărilor intratubulare este evocatoare.

Uneori, proliferarea îmbracă aspectul unui disgerminom sau al unei tumori cu celule germinale cu caracter malign. În aceste cazuri, tumoarea conține periferic sau în masa tumorală mici insule de gonadoblastom (calcificări, cuiburi de celule Sertoli, celule de granuloasă).

Macroscopic, tumori de talie variabilă, dure, cu capsulă netedă, cenușie, lucioasă, interesînd una sau ambele anexe.

Scanned with OKEN Scanner

Se descriu 3 tipuri clinice ale femeilor cu gonadoblastome:

— Fenotip feminin: prezintă hipoplazie a organelor genitale externe şi interne. Tumoarea uni- sau bilaterală se dezvoltă pe un ovar sau testicul abdominal. Simptomatologia debutează cu amenoree primară sau oligomenoree. Sînt citate cazuri de sarcini survenite la aceste femei.

— Fenotip feminin cu virilizare, probabil determinată de androgenii secretaţi de celulele Leydig sau de celulele luteinizate ale stromei. Se constată un uter cu una sau două trompe, fie un deferent cu un epididim şi o prostată. În 50% din cazuri, tumoarea este bilaterală. Se dezvoltă pe bandeletele fibroase sau pe testicule. Din gonadoblastom sau din gonada opusă se pot dezvolta tumori maligne ca: seminoame, chistadenocarcinoame mucoide, tumori embrionare, coriocarcinoame etc.

— Fenotip masculin: organe genitale externe cu hipospadias sau rudiment de vagin, ginecomastie. Gonada sau tumoarea este localizată în scrot sau canalul inghinal. Organele genitale interne prezintă fie trompe bilaterale, fie un deferent cu un epididim şi o prostată. În 1/2 din cazuri, tumorile se dezvoltă bilateral pe bandeletele fibroase sau pe testicule. Este vorba de pseudohermafroditism sau o disgenezie gonadică complexă cu cromatină sexuală negativă şi mozaic XY.

TUMORI MEZENCHIMALE

Fibromul ovarian este o tumoare benignă, conjunctivă, care se extinde fie difuz în ţesutul ovarian (fibrom difuz sau fibrom fără ovar restant), fie circumscris (fibrom circumscris cu ovar restant) (fig. XV-90).

Dimensiunile variază, atingînd în unele cazuri un diametru de 5—8 cm, cu suprafaţa lobulată sau netedă, bine delimitată, de consistenţă elastică sau dură. Pe secţiune apare de culoare albă-gălbuie. Unele fibroame sînt pediculate, mobile.

Histologic este constituită din plaje de ţesut conjunctiv cu celule conjunctive fibrilare (fig. X-91). Mitozele sînt absente chiar în fibroamele celulare bogate. Lipsa mitozelor, a vaselor fără pereţi proprii, aranjamentul celular cu păstrarea raportului nucleo-protoplasmatic uşurează diagnosticul diferenţial între fibrom şi sarcom. În fibromul ovarian apar frecvent zone de necrobioză, degenerări hialine, calcificări şi osificări. Unele forme sînt miofibroame, iar altele prezintă cavităţi chistice căptuşite de un epiteliu (fibrom adenochistic sau adenofibrom).

Fibromul reprezintă 2,9% dintre toate tumorile ovariene. Vîrsta cea mai frecvent întîlnită este între 20 şi 50 de ani. Fibromul poate fi asociat cu hidrotorax uni- sau bilateral în 50% din cazuri, realizînd sindromul Meigs. După Müller lichidul din acest sindrom ar fi un exsudat provenit de la nivelul suprafeţei tumorale şi drenat pe calea vaselor limfatice. Acest sindrom duce la caşexie şi la tulburări menstruale inconstante (amenoree, metroragii).

Miomul este o tumoare ovariană mai rară, de aspect roşu-brun, de consistenţă crescută; simptomatologia clinică nu diferă de cea a fibromului. Alte tumori benigne ovariene de tipul mixomului, condromului, sînt excepţionale, iar structura lor histologică nu prezintă nimic caracteristic.

Angiomul ovarian este foarte rar, de obicei apare în cadrul unei agiomatoze generalizate simple congenitale. Această tumoare poate să îmbrace imagini de cavernom. Sînt citate cazuri de hemangiom dezvoltate în hilul unei neoformaţii chistico-fibroase cu extindere intraligamentară.

Sarcomul ovarian este o tumoare ovariană foarte rară iar existenţa ei, după unii autori, ar fi chiar discutată.

Scanned with OKEN Scanner

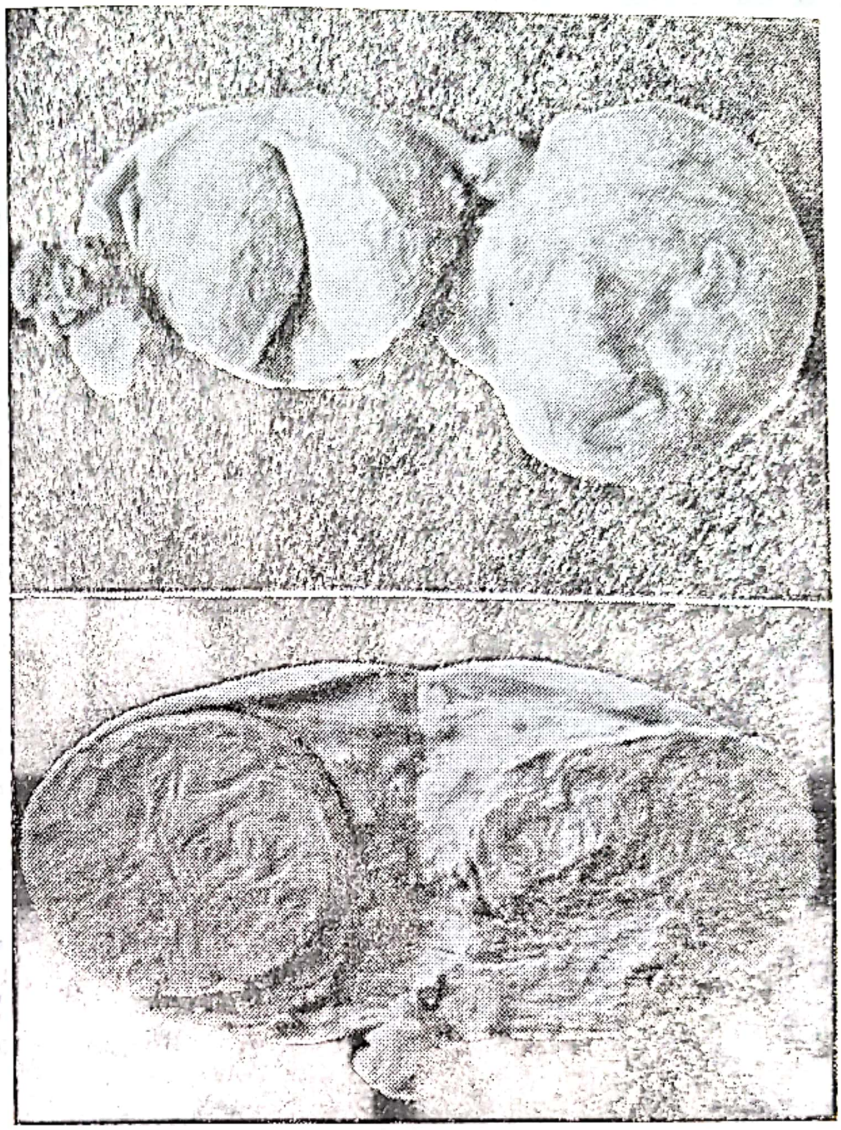

Fig. XV—90. — Fibrom al ovarului asociat cu fibromatoză uterină.

S-ar dezvolta fie prin degenerarea malignă a unui fibrom, fie prin propagare de la nivel uterin. Se consideră, în general, ca luînd naştere din stroma ovariană bogată în celule conjunctive.

Procentajul după Müller ar fi de 2,8% dintre toate neoplasmele ovariene. În această statistică sînt incluse probabil şi tumori ale celulelor de granuloasă cu aspecte sarcomatoase, disgerminoame etc. Vîrsta cea mai frecvent întîlnită este între 10 şi 50 de ani.

Macroscopic: suprafaţa neregulată, de consistenţă moale, friabilă, uneori cu aspect encefaloid, după proporţia de celule şi fibre din structura tumorii. Culoarea este gălbuie-albicioasă. Volumul variază, putînd să cîntărească cîteva kilograme. Includerea intraligamentară este excepţională.

Histologic, se găsesc diferite tipuri de sarcom, similare cu cele situate şi în alte organe. Au fost citate cazuri izolate de melanosarcom ovarian. În unele cazuri, ţesutul mezenchimal arată semne evidente de diferenţiere către un mio-, lipo-, condro-, osteo- şi mielosarcom. Cloroamele şi mieloamele ovariene sînt excepţionale. Tot aşa de rare sînt rabdomiosarcoamele.

Sarcoamele cu celule rotunde sînt mai frecvent bilaterale decît cele cu celule fuziforme. Cel mai frecvent întîlnit

Scanned with OKEN Scanner

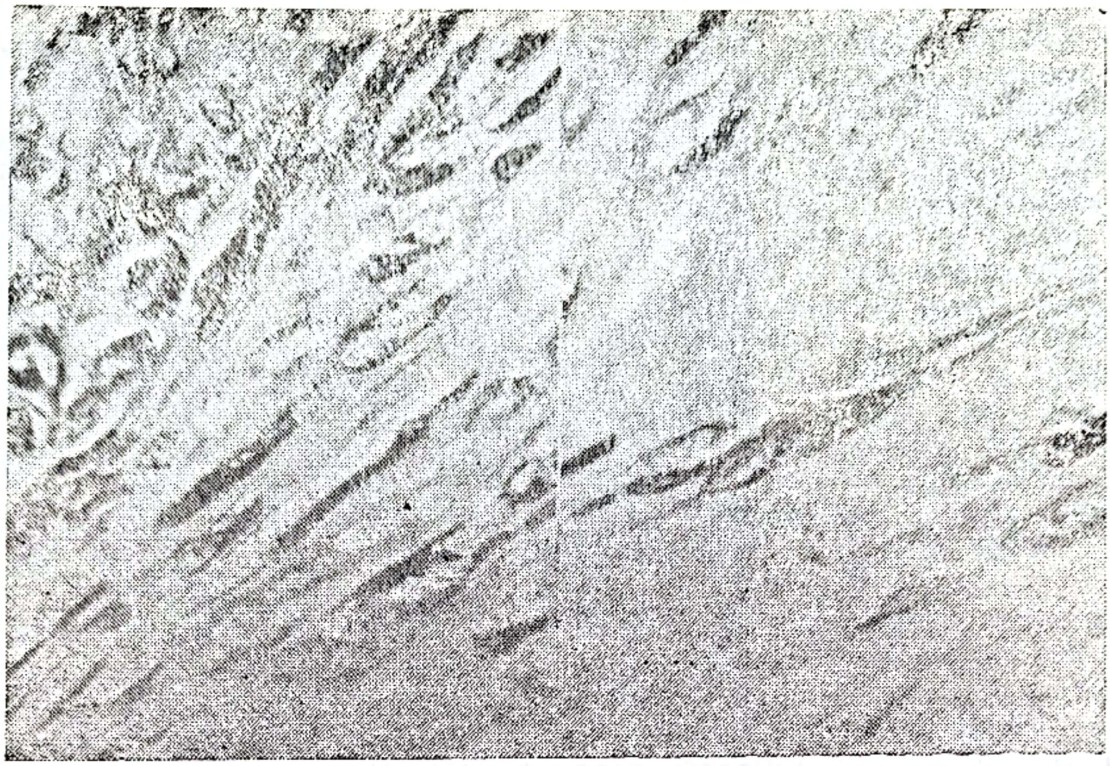

Fig. XV—91. — Fibrom ovarian cu hialinizare.

este tipul de sarcom fuzocelular; proliferarea celulelor conjunctive este însoțită și de un țesut conjunctiv adult, așa încît termenul de fibrosarcom este mai potrivit. A fost descrisă și forma de sarcom alveolar. Elementele tumorale sarcomatoase au un aranjament alveolar, printre ele întîlnindu-se și unele celule gigante de tip plasmoidal. Alterările secundare ale tumorii, de tipul degenerescenței grase și necrozei de lichefacție, sînt destul de frecvente. Prezența celulelor sarcomatoase, a mitozelor și vaselor fără pereți proprii, fac posibil diagnosticul diferențial față de fibrom. Aranjamentul perivascular al elementelor tumorale dau imagini aparte, care pot fi interpretate drept un periteliom. Sarcoamele sînt foarte maligne și dau o creștere rapidă, în special sarcoamele cu celule rotunde și melanosarcoamele. Metastazarea se face pe cale hematogenă. Sarcomul nu exercită efect hormonal.

Tumori neurogene. Tumorile ovariene neurogene primitive sau metastatice sînt excepționale. Tumorile primitive de acest gen sînt reprezentate de paraganglioneuroame, care se dezvoltă din celulele ganglionilor simpatici de la nivelul hilului și de neurofibroame. Ca metastaze au fost citate glioamele retiniene și neuroblastoamele glandei suprarenale.

VIII. TUMORI SECUNDARE METASTATICE

Ovarul este sediul de predilecție al metastazelor carcinomatoase care adesea produc simptome înainte ca tumoarea primitivă să atragă atenția. Metastazele ovariene au origini variate: sîn, tract gastro-intestinal, căi genitale, tumori ale sistemului hematopoietic. Tumorile secundare au, frecvent, structură histologică asemănătoare cu cea a tumorii primitive. Cînd își pierd identitatea histologică, pot fi luate drept tumori primitive ovariene. Căile de propagare către ovar sînt diferite:

Scanned with OKEN Scanner

— calea limfatică directă și retrogradă;
— prin contiguitate, însămînțări secundare, peritoneu, fund de sac Douglas și apoi suprafața ovarului;
— pe cale hematogenă.

Cancerele metastatice apar ca formațiuni nodulare, neregulate, incapsulate, rareori aderente, alb-gălbui sau brun-roșietice, de consistență fermă. Sînt bilaterale și de talie mai mare în ovarul drept. În stadii mai avansate, nodulii confluează formînd o tumoare unică albicioasă-gălbuie cu focare necrotice și zone mici chistice pline cu lichid seros sau mucinos. Tumorile metastatice prezintă caractere histologice variate în funcție de mai mulți factori: natura tumorii, modificările pe care țesutul tumoral le suferă la nivelul ovarului, gradul de proliferare și de reactivare a țesutului conjunctiv față de prezența celulelor tumorale în ovar.

Tumoarea Krukenberg, fig. XV-92, reprezintă o metastază ovariană de aspect particular, secundară de obicei unui carcinom gastric, mamar sau intestinal. Rareori unele cancere ovariene primare iau înfățișarea unei tumori Krukenberg.

Aspectul histologic este caracteristic datorită prezenței unor celule mari globuloase, fig. XV-93, pline cu mucus, dispuse în plaje sau mase ale căror nuclei turtiți, alungiți, situați excentric dau celulelor aspectul de inel de seceră (celule cu inel sau celule cu pecete), care se colorează intens cu mucicarmin. Al doilea caracter important al acestui tip de tumoare constă în proliferarea „pseudosarcomatoasă" a stromei ovariene.

Tumoarea Krukenberg este bilaterală, de formă nodulară, de consistență solidă, uneori cu o dezvoltare chistică și creștere rapidă. Tumoarea poate cuprinde întregul ovar, a cărui formă rămîne păstrată chiar dacă suprafața externă este parțial deformată. Pe secțiune are consistență crescută, prezentînd pe alocuri cavități chistice și zone asemănătoare mixoamelor.

Rapiditatea evoluției tumorii primitive, adesea latente, după exereza tumorii metastatice este subliniată de numeroși autori. Moartea survine, în general, în cîteva luni după intervenție, supraviețuirile peste 6 luni fiind excepționale. Metastazele sarcomatoase ale ovarului sînt mai rare. Sînt citate cazuri de metastaze de melanosarcom, sarcom fibroblastic, limfosarcom. Infiltrarea țesutului ovarian, invadarea cu formarea de cuiburi și cordoane celulare bine delimitate sînt descrise în limfoame și leucemii, simulînd structura unui carcinom. Limfomul Burkitt interesează în mod obișnuit ovarele. Tumorile carcinoide bogat celulare, deseori asimptomatice în localizarea primară, pot fi confundate în metastazele ovariene cu unele tumori ovariene primare (tumoarea cu celule granuloase etc.). Prezența granulelor argentafine în citoplasmă, formațiile glandulare, nucleii rotunzi cu cromatina grosolană și depozitele calcificate în lumen facilitează diagnosticul diferențial.

TUMORI PARAOVARIENE

În afara unor chisturi mici de retenție, în majoritatea cazurilor chisturile paraovariene reprezintă stadiile inițiale ale unui blastom adevărat.

Volumul tumorilor chistice diferă, ajungînd de regulă la mărimea unui ou de găină și uneori la dimensiuni și mai mari. Dezvoltarea lor în grosimea ligamentelor largi sau în mezoovar duce la compresiuni asupra organelor din micul bazin. Se citează cazuri de tumori chistice paraovariene cu o dezvoltare mare, umplînd întreaga cavitate abdominală și conținînd 20—30 litri de lichid. Chisturile mari paraovariene destind foițele ligamentului

Scanned with OKEN Scanner

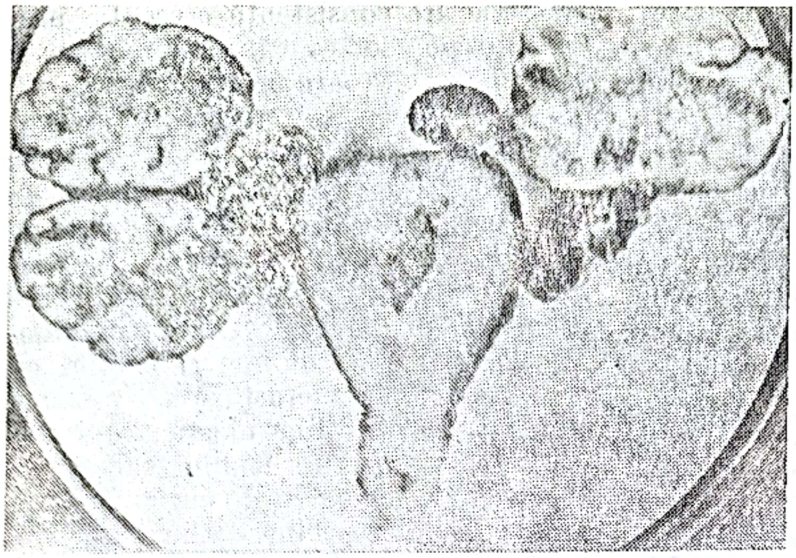

Fig. XV—92. — Aspectul macroscopic al tumorii Krukenberg, cu interesarea ambelor ovare.

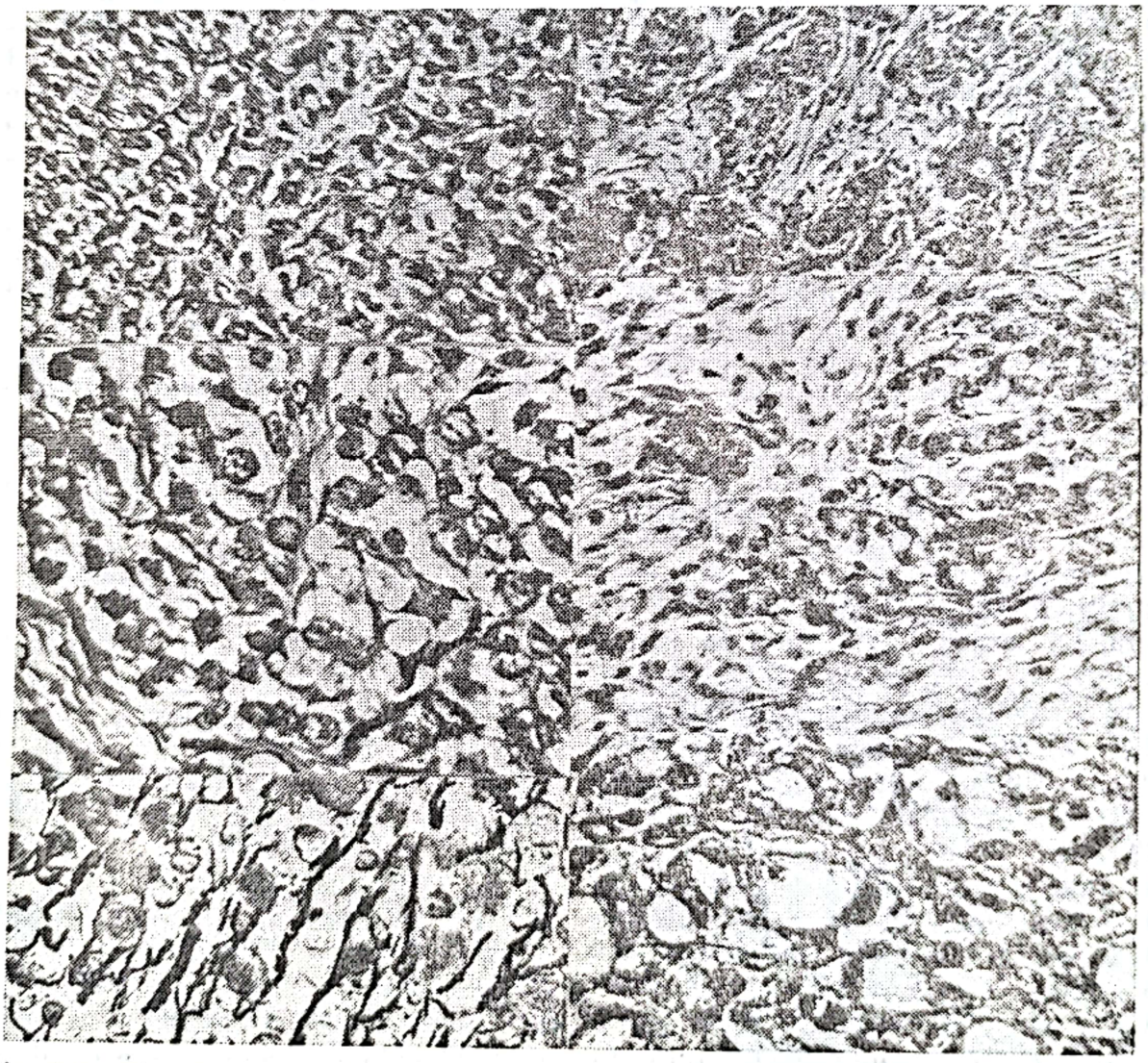

Fig. XV—93. — Tumoare Krukenberg (aspecte microscopice); prezența de celule mucosecretoare în țesutul ovarian.

Scanned with OKEN Scanner

larg, acestea transformîndu-se în niște lame subțiri care acoperă peretele propriu-zis al chistului. Sînt cazuri totuși în care peretele chistic este aderent de foițele peritoneale ale ligamentului larg, datorită unor procese inflamatorii supraadăugate.

Chistul paraovarian are o suprafață netedă, regulată, cu un perete subțire și cu o rețea vasculară independentă de cea a peritoneului din vecinătate. Chistul este aproape întotdeauna unilocular și excepțional multilocular. Conținutul chistului este un lichid clar, cu o greutate specifică scăzută, un pH alcalin, sărac în albumine și bogat în clorură de sodiu. Rareori se constată mucus, uree, celule epiteliale descuamate și sînge.

Peretele chistului este constituit histologic din două straturi, unul extern, fibros și altul intern, epitelial. Suprafața internă este netedă, de obicei căptușită de un rînd de celule epiteliale cilindrice înalte, cu un nucleu bazal și cili vibratili. Suprafața externă este formată dintr-un țesut conjunctiv fibroelastic, lamelar, dens, conținînd și fibre musculare netede. Alteori se găsesc chisturi paraovariene de un tip particular cum ar fi:

— Chisturi papilifere formate din excrescențe conjunctivo-epiteliale, cu proliferare endocavitară. Epiteliul de acoperire al excrescențelor este format din celule turtite în vîrful papilelor și cilindro-cubice la baza lor.

— Chisturi mucoide, asemănătoare cu chistoamele ovarelor. Histologic sînt formate din mici cavități căptușite de un epiteliu cilindric înalt.

Toate chisturile ligamentului larg, indiferent de tipul lor histologic, dacă nu ating un anumit volum, pot să rămînă fără o simptomatologie clinică. Inclavate în pelvis, antrenează modificări importante ale organelor de vecinătate.

Chisturile mari duc la deplasarea uterului în partea opusă. Ovarul este plasat pe peretele posterior al tumorii. Vezica este mai mult sau mai puțin aderentă și se întinde înaintea tumorii. Ureterul poate fi comprimat și traiectul său modificat, de asemenea se citează compresiunea rectului și a nervului sacrat. Trompa este alungită, subțiată, neregulată, ridicată de către tumoare, coafînd ca un cordon fața anterioară. Se însoțește de un ovar sclerochistic.

Evoluția chisturilor paraovariene intraligamentare este foarte lentă și complicațiile cele mai frecvente sînt: torsiunea pediculului, ruptura chistului, inflamația, supurația, hemoragia intrachistică și degenerescența malignă.

Patogeneză. Chisturile paraovariene se dezvoltă pe seama resturilor wolffiene ale ligamentului larg. Aceste resturi sînt constituite de organul Rosenmüller, canalele Gärtner, paraovarul Waldeyer, acestea din urmă reprezentînd vestigiile porțiunii inferioare ale corpului Wolff.

Organul Rosenmüller este vizibil prin transparența ligamentelor largi ale trompei și histologic este format dintr-un sistem de tuburi epiteliale verticale, sinuoase, cu epiteliul vibratil îndreptat dinspre hilul ovarului spre trompă. Acești tubi verticali ai organului Rosenmüller reprezintă partea superioară a corpului Wolff.

Canalele Gärtner sînt două conducte mărginind pereții laterali ai vaginului și uterului, ajungînd pînă la organul Rosenmüller.

Evoluția intraligamentară a acestor formațiuni, independente de uter, trompă și ovar, duce la constituirea tumorilor paraovariene. Epiteliul cilindric ciliat al acestor formațiuni este identic cu cel al diferitelor varietăți de chisturi ale ligamentului larg.

Chistul hidatic al ligamentelor largi este primitiv sau secundar, fig. XV-94. Chisturile secundare sînt cele mai frecvente și rezultă din ruptura parțială sau

Scanned with OKEN Scanner

Fig. XV—94.—Chist hidatic al ligamentului larg: membrană anhistă (sus) și scolecși (mijloc, jos).

totală a unui chist cu localizare viscerală.

Chisturile hidatice primitive sînt mai rare.

Dezvoltarea acestui chist duce la modificări funcționale și structurale ale organelor din cavitatea pelvină. Peritoneul ligamentelor largi este îngroșat, aderent, presărat cu mici granulații translucide, amintind tuberculoza peritoneală.

Patogenia chistului hidatic al ligamentelor largi este pusă pe seama localizării inițiale în *paraovarium* sau a unui ovar accesoriu rămas neevoluat.

TUMORI SOLIDE ALE LIGAMENTULUI LARG

Fibromul este, de cele mai multe ori, o tumoare inclusă în grosimea ligamentului larg, punctul de plecare fiind uterul, ovarul și trompa. Fibromul dezvoltat din țesutul conjunctiv al ligamentului larg este mai rar. Acesta poate să atingă dimensiuni foarte mari și să intereseze etajul superior, mijlociu sau inferior al ligamentului larg. Fibroamele etajului superior sînt voluminoase, cu dezvoltare intraabdominală. Cele ale etajului mijlociu, întîmpinînd rezistența foițelor ligamentare, sînt de obicei mai mici. Prin distensia și laxitatea acestor ligamente, tumoarea acoperită de peritoneu apare pediculată, constituind un veritabil polip al ligamentului larg. Dezvoltarea tumorii în porțiunea inferioară a ligamentului larg, umple cavitatea pelviană și duce la compresiuni ale organelor învecinate Uterul este deviat din situația sa normală către partea opusă tumorii. Trompa este destinsă și transformată într-un hidrosalpinx. Aderențele tumorii de vezică duc la tulburări importante de micțiune.

Histologic, fibroamele ligamentului larg au de obicei și o componentă musculară (fibromioame). Pot suferi transformare sarcomatoasă întocmai ca și cele ale uterului.

Epiteliomul primitiv al ligamentului larg nu există. Prezența unor prolife-

Scanned with OKEN Scanner

rări epiteliale maligne în grosimea ligamentului larg este de obicei secundară unui cancer de vecinătate (uter și anexe).

Hipernefroamele ligamentului larg își au punctul de plecare în suprarenalele aberante din ligamentele largi. Sînt mai frecvente decît alte localizări genitale ale acestui tip de tumoare.

Corioepiteliomul ligamentului larg apare ca o tumoare globulară, foarte vascularizată, cu numeroase tromboze venoase. După Lacène, celulele coriale dintr-o sarcină tubară sau uterină sînt vehiculate hematogen la acest nivel și sub influența anumitor cauze locale sau generale pot să intre în proliferare și să dea naștere unui corioepiteliom al ligamentului larg.

Scanned with OKEN Scanner

XVI

MORFOPATOLOGIA GLANDEI MAMARE

ŞT. NICULESCU

Malformaţii 172
Procese distrofice..... 173
Procese inflamatorii.... 174
Inflamaţii acute.... 174
Inflamaţii cronice nespecifice 175
Inflamaţii specifice.. 177
Mastopatia sclero-chistică Reclus..... 178
Tumori 182
Tumori benigne 182
Tumori maligne 185

MALFORMAŢII

ANOMALIILE PRIN DEFECT DE DEZVOLTARE

a) *a mamelelor: amastia* este lipsa ambelor mamele sau a uneia, extrem de rară; *mamela infantilă*, adică hipoplazia mamelelor, de obicei coincide cu aceea a celorlalte organe ale aparatului genital feminin;

b) *a mamelonului: atelia* este absenţa mamelonului şi *microtelia* hipoplazia sa; *mamelonul plan* şi *mamelonul scobit* sînt anomalii care au importanţă practică pentru că îngreunează actul suptului; toate aceste malformaţii pot fi uni- sau bilaterale. Trebuie diagnosticate diferenţial cu retracţia mamelonului din cancer.

ANOMALIILE NUMERICE MAMARE PRIN EXCES DE DEZVOLTARE

Hipermastia, sau mai corect **polimastia**, se caracterizează prin existenţa unor mamele accesorii, supranumerare. Sediul lor este variat, pe traseul crestelor lactee embrionare. Localizarea cea mai frecventă este în axilă, apoi pe faţa anterioară a toracelui, în vecinătatea mamelei, mult mai rar inghinală, vulvară şi alte sedii excepţionale. Pot fi uni- sau bilaterale. Morfologic, mamelele accesorii sînt complete (obişnuit micromamele) sau cel mai deseori rudimente subcutane (vezi fig. VIII-7), fără deschidere la suprafaţa pielii (Kayser; Neumann şi Oing). Se întîlnesc de obicei la femei, care prezintă o mai mare fecunditate şi au mai frecvent gemeni. Sînt uneori moştenite (6% din cazuri, Iwai), transmise pe mai multe generaţii (P. Marie). Suferă remanieri morfologice corespunzătoare la aceleaşi influenţe hormonale ca glanda mamară cu sediu normal. Pot prezenta secreţie lactată şi tumefacţie premenstruală. Manifestări patologice depinzînd de hiperfoliculinie ca fibroadenoame de tip mamar (vezi fig. VIII-8) şi mastopatie sclerochistică Reclus pot fi întîlnite la femei prezentînd aceleaşi leziuni ale

Scanned with OKEN Scanner

sînului cu sediu normal (Șt. Niculescu). Patologia acestor structuri heterotopice este tot de tip mamar. Frecvența mai mare a cancerelor pe asemenea rudimente heterotopice pune problema extirpării lor profilactice sistematice, de îndată ce sînt identificate. Ca diagnostic diferențial, este indispensabilă deosebirea rudimentelor mamare din axilă (cele mai frecvente) de prelungirea axilară a țesutului mamar cu sediu normal (Haagensen).

Politelia, adică existența de mameloane supranumerare, spre deosebire de polimastie, pare ceva mai frecventă la bărbați (Bardeleben).

PROCESE DISTROFICE

TULBURĂRILE SECREȚIEI LACTATE (fig. XVI—1)

Încetarea lactației se însoțește de o *steatoză resorbtivă*, de fapt o reacție detersivă la limita normalului. Lipidele sînt transportate de lipofagocite de origine interstițială pe cale limfatică spre limfoganglionii regionali. În interstițiu se găsesc adesea edem și infiltrat inflamator bogat în granulocite și limfopoliblaste. Urmează involuția acinilor și relativ mai puțin a canalelor, cu creșterea cantității fibrelor elastice din jurul lor.

Staza laptelui poate duce la o *mastită de retenție* (vezi mai departe).

Mici chisturi conținînd lapte *(Milchzysten)* transformat în unt *(Butterzysten)*, caseum *(Käsezysten)* sau cu saponificare *(Seifenzysten)* și eventual calcificări pot persista mult timp după încetarea lactației. Evoluția aclinică, prin absența reacției inflamatorii evidente a acestor formații nodulare, expune la erori diagnostice cu un cancer incipient. Biopsia este obligatorie în asemenea cazuri.

Adevărate *chisturi lactate puerperale (galactocele)*, prin exces de secreție lactată asociată cu imposibilitatea eliminării prin mastită obliterantă, sînt excepțional de rare.

DISTROFII CANTITATIVE

Atrofia mamelei. Se produce după menopauză. Macroscopic, mamela devine mică, vestejită. Microscopic, lobulii dispar, canalele galactofore se atrofiază, se produce scleroză prin creșterea numărului fibrelor colagene (cu hialinizare) și a cantității de elastină

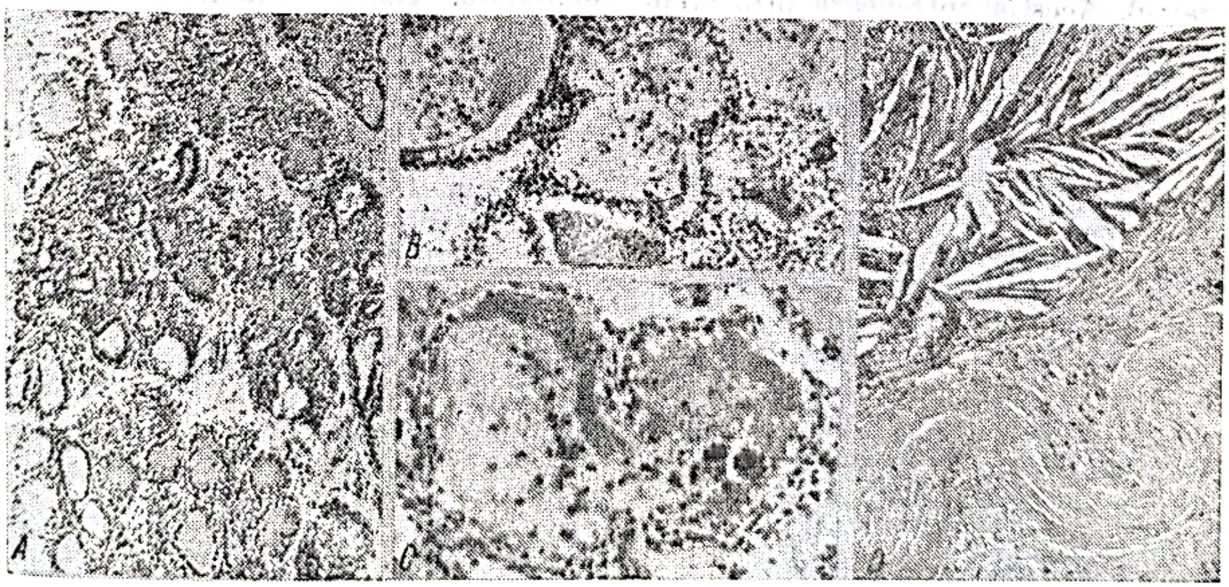

Fig. XVI—1. — Perturbări ale secreției lactate.

A. Reacții de resorbție a produsului de secreție lactată la sfîrșitul alăptării. *B, C.* Stază lactată cu steatoză resorbtivă și inflamație subacută. *D.* Sechele ale stazei lactate. Canal galactofor, din care se recunoaște numai bazala groasă, ondulată, care conține material proteic concentrat, cu fante aciculare corespunzătoare cristalelor de colesterol și detritusuri celulare.

Scanned with OKEN Scanner

din jurul lor (poate numai prin transformarea în elacină, Unna). Pot apare microchisturi şi chiar proliferări epiteliale pe mai multe rînduri. Regresia ţesutului adipos este frecventă, dar nu obligatorie în toate cazurile.

Hipertrofia mamelei. Se poate întîlni la ambele sexe şi la orice vîrstă.

Hipertrofia sînului feminin. *Dezvoltarea precoce a sînilor*, înainte de 8—9 ani, face parte din sindromul pubertăţii precoce. Coincide cu dezvoltarea genitală, apariţia menstruaţiei, talie înaltă, dezvoltare scheletică, datorită secreţiei excesive de estrogeni sau numai anormalei sensibilităţi la aceşti hormoni. Excreţia gonadotrofinelor, estrogenilor şi 17-cetosteroizilor tinde spre nivelul adult. Rareori hipertrofia mamelei coexistă cu tumoarea celulelor granuloase ale ovarului sau chisturi luteinice ovariene, excepţional cu leziuni hipotalamice, hipofizare, sau o tumoare corticosuprarenală (în cadrul unui sindrom Cushing).

În *hipertrofia adolescenţei (macromastia)*, bilaterală, sau mai rareori unilaterală, se constată sîni enormi *(mamela gigantă*, putînd cîntări cîteva kilograme). Aceştia antrenează prin greutatea lor tracţiuni dificil de suportat asupra umerilor şi rezultă o stare psihologică specială a acestor fete. Microscopic, leziunile sînt surprinzător de reduse faţă de aspectul macroscopic aşa de impresionant. Se constată excesiva dezvoltare a ţesutului conjunctiv şi grăsos al mamelei în timp ce multiplicările epiteliale sînt relativ inconstante.

Hipertrofia sînului la bărbat. *Fibroza mamelei virile*, obişnuit bilaterală, se prezintă ca depuneri conjunctive pericanaliculare sau fibroze difuze.

Macroscopic, este de obicei aspectul de indurare aproape nodulară, sub areolă, sau de indurare mai difuză. Apariţia acestor leziuni (trecătoare) după anii de război a dus la ipoteza unei carenţe alimentare protidice sau/şi de vitamina A, acţionînd în sens hiperfoliculinizant.

Ginecomastia, uni- sau bilaterală, se poate întîlni la toate vîrstele. Poate corespunde unei anomalii genetice în sindromul Klinefelter. Însoţeşte sindromul adipozo-genital prin leziuni hipotalamice sau/şi hipofizare la copii şi adulţi. Există în boli organice ca tumori testiculare (coriocarcinoame etc.), ciroză (în sindromul Silvestrini-Corda) şi tumori cortico-suprarenale feminizante. Însoţeşte stări eunucoide sau/şi malformaţii genitale. Apare în tratamentele cu doze mari de estrogeni (pentru carcinomul de prostată) sau uneori după tratamente masive cu androgeni.

Ginecomastia, şi în special cea bilaterală, se datoreşte unei cauze endocrine ca: exces de estrogeni, defect de distrugere a acestora (prin leziunea hepatică din ciroză), eliminare de gonadotrofine în coriocarcinom etc.

Macroscopic, sînii au aspect feminizant. Microscopic, se constată un exces de ţesut conjunctiv sau/şi adipos cu un grad variabil de proliferare a epiteliului glandei mamare.

PROCESE INFLAMATORII

INFLAMAŢII ACUTE

A. Inflamaţiile superficiale ale mamelonului (telite) şi ale areolei (areolite) sînt rare. Piodermitele microbiene cu această localizare apar, de obicei, în legătură cu sarcina sau alăptarea. Se pot însoţi de galactoforită şi limfangită.

O infecţie sau eczemă infectată a mamelonului, în afara sarcinii sau alăptării, poate corespunde unei scabii eczematizate sau impetiginizate.

Infecţia glandelor regiunii areolare poate determina abcese tuberoase comparabile celor axilare sau perianale, cîte o dată urmate de flegmoane în profunzime.

Scanned with OKEN Scanner

B. **Mastitele acute supurative** sînt inflamații ale glandei mamare care apar în perioadele de supraactivitate funcțională, cînd proliferarea glandulară și intensitatea circulației constituie condiții anatomice care favorizează infecția. Cele mai importante *mastite acute* sînt cele *din cursul sarcinii și alăptării*. Inflamația se propagă din aproape în aproape, de la canalele galactofore la canalele mai mici și acini (galactoforită, canaliculită, adenită mamară). Abcesul format lasă să se scurgă prin mamelon, la exprimarea glandei, un amestec de puroi și lapte (semnul Budin). Mastita abcedată, secundară unei fisuri cutane infectate pe cale limfatică, este cu mult mai rară. Leziuni cutane prealabile pot deci lipsi. În aceste mastite acute ele ar avea numai rol favorizant în infectarea canalelor și sinusurilor galactofore. Agenții cauzali sînt streptococii, stafilococii și numai excepțional gonococii. Mastita apare mai ales la femeile care-și alăptează singure copiii. Staza laptelui poate realiza o condiție favorizantă în *mastita de retenție*. Laptele din alveole suferă sub acțiunea microbilor (laptele nu este nici o dată perfect aseptic), o fermentație cu transformarea lactozei în acid lactic și butiric; rezultă un pH acid; cazeinogenul coagulează dînd dopuri de cazeină, care astupă canalele excretorii; se formează astfel cavități închise, mediu favorabil pentru înmulțirea germenilor. Morfologic, se deosebesc abcese și mastite acute difuze. Leziunile pot evolua spre mastita subacută (fig. XVI-2). Mai pot fi urmate de inflamația țesuturilor periglandulare rezultînd flegmoane retromamare. Pentru drenarea colecției, deschiderea abcesului trebuie făcută radiar, respectînd canalele lobilor glandulari indemni. *Mastita nou-născuților* se manifestă prin tumefacție mamară, cu secreția cîtorva picături de lapte (lapte de vrăjitoare), ține scurt timp și se rezolvă, cel mai deseori, fără nici un fel de urmă; doar excepțional apar mici abcese. *Mastita pubertății* se poate observa, deasemenea, la ambele sexe. Se caracterizează prin fenomene congestive, ușoară durere, tumefacția și boselarea glandei, cu secreția unei serozități. Dispare după cîteva zile. La unele femei, fenomene subinflamatorii pot apare în cursul menstruațiilor.

C. **Paramastitele.** Sînt inflamații paramamare superficiale sau profunde. *Flegmoanele superficiale ale mamelei* sînt consecutive unei infecții cutane. *Flegmoanele profunde, retromamare*, se localizează în țesutul celulo-adipos dintre glanda mamară și marele pectoral. Sînt secundare infecției lobulilor profunzi ai glandelor mamare, rareori leziunilor peretelui toracic sau/și pleuropulmonare. Aceste flegmoane au o evoluție supraacută și se deschid, de obicei, la piele cînd nu sînt incizate la timp.

INFLAMAȚII CRONICE NESPECIFICE

Abcesele cronice și flegmoanele cu evoluție subacută, determinate de predominanța fenomenelor proliferative, pot duce la greșeli de diagnostic diferențial cu tumorile. Apar la cîteva săptămîni sau luni după instalarea lactației și puncția lor dă, totdeauna, cîteva picături de lapte și puroi. **Lipogranulomatoza și celulita mamelei** (fig. XVI-3) reprezintă urmarea unei necroze localizate a țesutului conjunctivo-grăsos, prin diverse traumatisme, sau o reacție în jurul unui hematom (de obicei tot de origine traumatică) pe cale de resorbție. Macroscopic are uneori un aspect pseudotumoral, motivînd biopsia. Histologic, după etapa evolutivă se constată fie liponecroză, fie reacție giganto-celulară de corp străin în jurul unor chisturi conținînd lipide, fie colesteatom (reacție de corp străin la cristale aciculare de colesterol), fie celulită cronică mai mult sau mai puțin fibropară. În cazurile vechi, poate exista și un grad

Scanned with OKEN Scanner

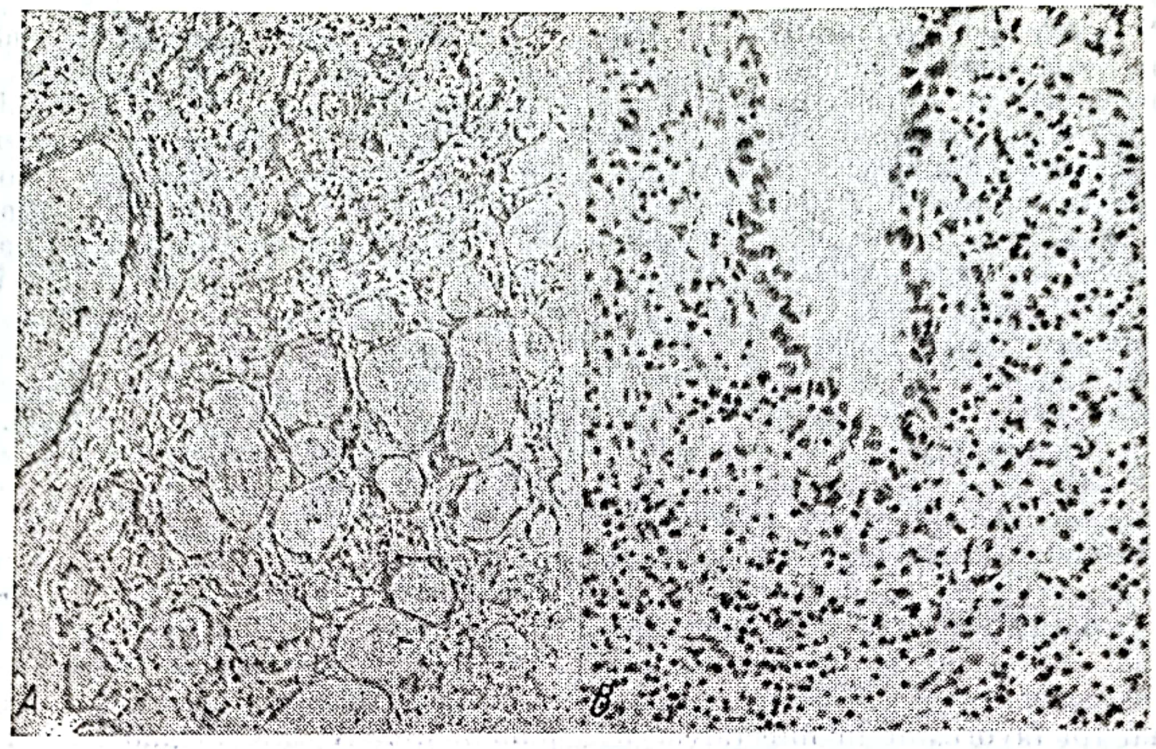

Fig. XVI—2. — Mastită subacută.

A. Acini mamari și canale galactofore dilatate, cu conținut proteic concentrat și celule descuamate. Infiltrat inflamator subacut în interstițiu și edem. *B.* Canal galactofor înconjurat de abundent infiltrat inflamator subacut.

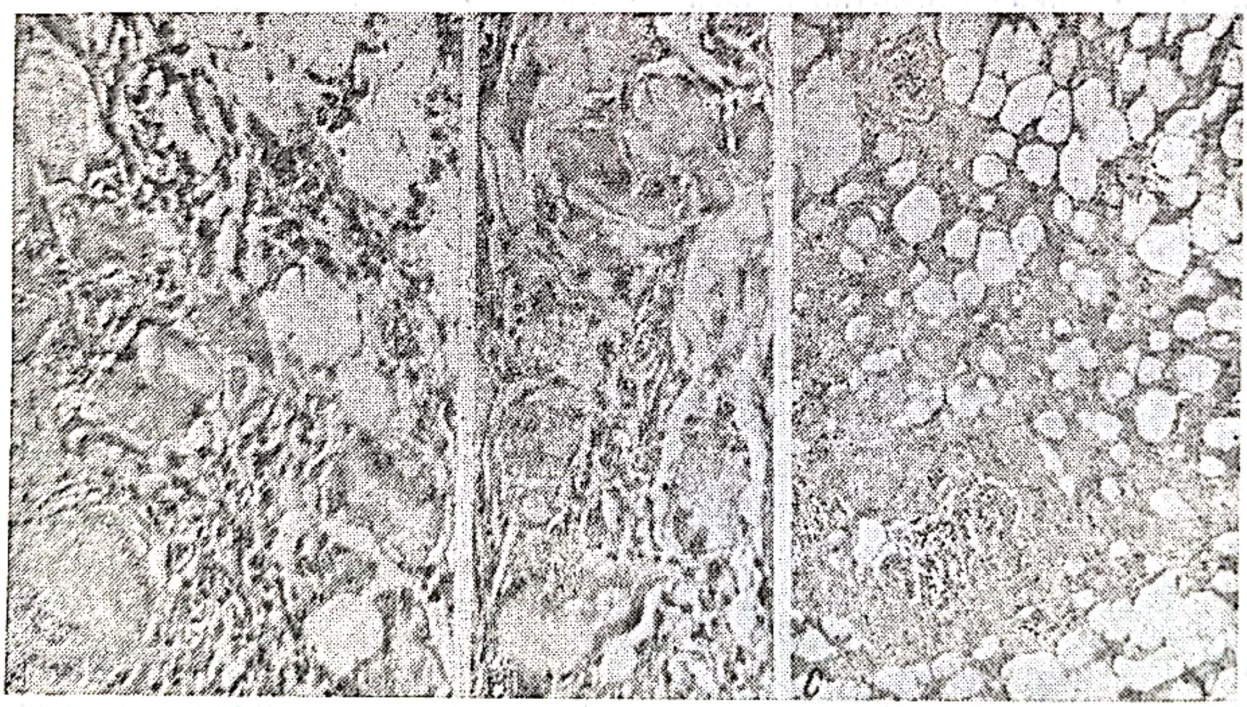

Fig. XVI—3. — Mastite cronice nespecifice.

A, B. Lipogranulomatoză cu celule gigante de corp străin, prezentînd pe alocuri aspect xantomatos al citoplasmei (lipofagie). *C.* Celulită fibroplastică cu minime infiltrate inflamatorii cronice reziduale.

Scanned with OKEN Scanner

oarecare de calcificare. Se mai citează cazuri de *parafinoame* provocate prin injectarea de parafină în scop cosmetic și de *reacții de corp străin la torotrastul* folosit pentru unele mamografii.

Lipogranulomatoza din unele cancere mamare reprezintă numai o reacție de corp străin la resturi celulare intratumorale necrozate sau în jurul unui focar hemoragic intratumoral.

Mastita cu plasmocite (Adair) este o entitate enigmatică, importantă pentru problemele de diagnostic diferențial pe care le pune cu cancerul (Haagensen). Se mai folosesc denumirile de *mastită obliterantă* (Payne), *comedomastită* (Dockerty), *ectazie de duct mamar* (Haagensen). De obicei, nu este în legătură cu lactația.

Se caracterizează prin dilatarea ducturilor colectoare sub mamelon și areolă, cu conținut amorf și uneori cristalin, perete scleros, de obicei atrofia epiteliului, cu apariția tardivă a unei reacții inflamatorii cronice cu plasmocite și celule gigante. Prin urmare, reacția de mastită cronică pare secundară unei ectazii ductale de natură neprecizată (Stout și Haagensen).

INFLAMAȚII SPECIFICE

Tuberculoza mamelei este, de obicei, de origine hematogenă, excepțional consecutivă unui proces de vecinătate (carie costală, tuberculoză pleuro-pulmonară, tuberculoză cutanată). Se traduce macroscopic prin nodozități de dimensiuni variabile, care se ramolesc și ulcerează, fistulizîndu-se la nivelul canalelor colectoare sau pielii. Microscopic (fig. XVI-4), se găsesc foliculi tuberculoși și cazeificări uneori întinse, putînd interesa structurile glandulare și canale colectoare. Vecinătatea cu aceste formațiuni anatomice explică prezența bacililor Koch în laptele secretat.

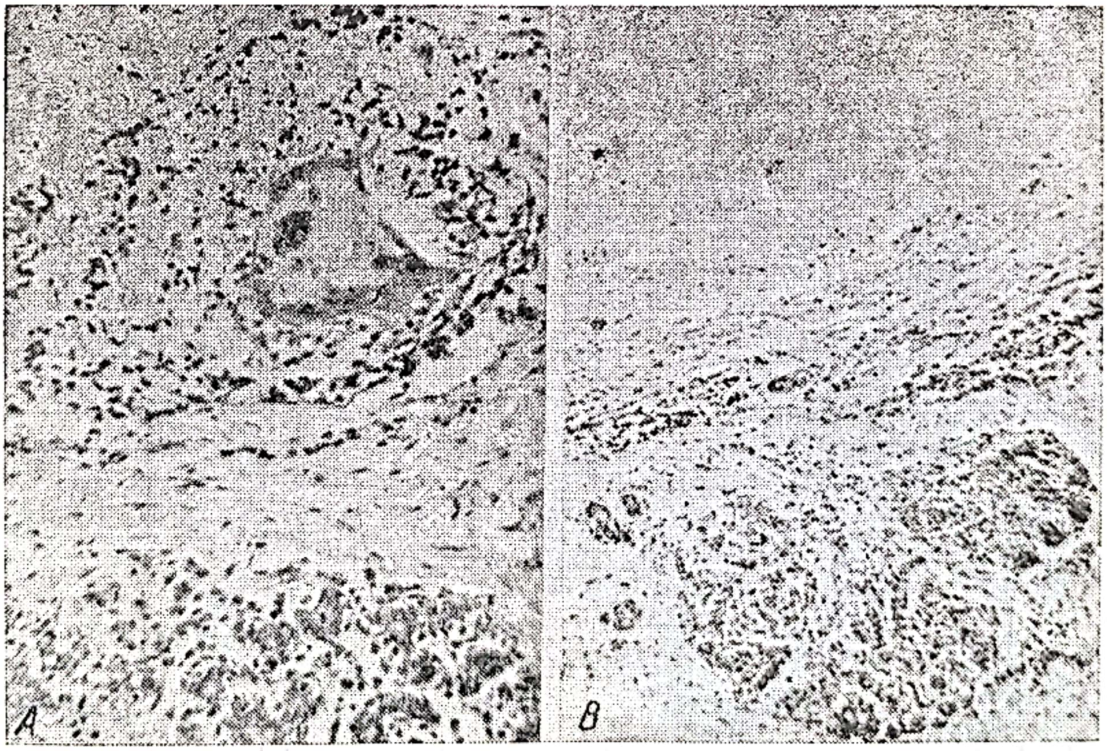

Fig. XVI—4. — Mastită tuberculoasă.
A. Folicul tuberculos centrat de o celulă gigantă Langhans, în vecinătatea unor acini mamari. *B.* Tuberculoză cazeoasă în vecinătatea structurilor mamare.

Scanned with OKEN Scanner

Excepțional, se citează asocierea tuberculozei cu cancerul mamar.

Sifilisul mamelei. Se poate întîlni în toate cele 3 perioade ale sifilisului cîștigat. Cel mai frecvent menționat este șancrul primar, localizat la mamelon și regiunea areolară (șancrul doicilor alăptînd copiii eredosifilitici). În afară de aspectele tipice are cîte o dată aspect fisurar, putînd fi confundat cu fisurile streptococice ale mamelonului, sau herpetiform, simulînd vezicule de herpes ulcerate. Mai rareori se găsesc sifilide secundare papuloase, erozive, mastită inflamatorie difuză secundară (Lancereaux) și în perioada terțiară gome.

Actinomicoza mamară, rară, este cel mai deseori secundară actinomicozei pleuropulmonare. Macroscopic, coexistă aspecte inflamatorii acute și cronice. În puroiul scurs din fistule se găsesc grăunți galbeni actinomicotici.

Chistul hidatic, excepțional de rar, poate pune probleme de diagnostic diferențial cu alte chisturi dacă nu se identifică parazitul.

MASTOPATIA SCLERO-CHISTICĂ RECLUS

Mastopatia sclero-chistică Reclus (sinonime: boala Reclus — 1880; boala Schimmelbusch; mastita cronică chistică etc.) este o afecțiune mamară frecvent întîlnită, prezentînd leziuni microscopice complexe, susceptibilă în anumite cazuri de cancerizare.

Se întîlnește mai ales în a 4-a decadă a vieții. Este cea mai banală afecțiune mamară. După Haagensen, ceva mai mult de o femeie din douăzeci prezintă semne evidente de boală Reclus înainte de a ajunge la menopauză. Pe material de necropsie, forme mai mult sau mai puțin complete ale acestei afecțiuni se pot constata în cel puțin 53% din cazuri.

Etiologia rămîne neclară. Pare favorizată de factori hormonali. Apare în glanda mamară umană sub stimulare estrogenică, mai frecvent la femei nemăritate, aproape totdeauna înainte de menopauză. Leziuni asemănătoare au putut fi obținute experimental prin administrarea estrogenilor la șoricioaice ovariectomizate (Goormaghtigh și Amerlinck) și la maimuțe Rhesus, la care modificările chistice nu sînt însoțite de proliferări epiteliale (Eagle, Krakower și Haagensen). Poate coexista cu fibroadenoamele mamare, sub influențe hormonale similare (Soerensen). Aspectele inflamatorii cronice sînt reduse, inconstante și par mai curînd o reacție secundară.

Relațiile bolii Reclus cu cancerul mamar sînt mult discutate. Haagensen accentuează dificultățile acestui studiu. Forma microscopică a bolii chistice se poate constata în majoritatea sînilor femeilor adulte din populația actuală, deși chisturile nu sînt palpabile și clinic depistabile. Urmărirea pacientelor cu chisturi mari, clinic evidente, arată o frecvență a carcinomului ulterior dezvoltat de 3—4 ori mai mare decît în populația feminină generală. De asemenea, frecvența leziunilor macro- și, mai ales, microchistice din mamelele operate pentru carcinom este mai mare decît în populația generală feminină.

Clinic, cel mai deseori bolnavele însele constată existența, într-o singură mamelă sau ambele, de nodozități (chisturi), care la palpare dau impresia unui ciorchine de strugure sau a unui conglomerat de bile și alice de plumb.

Macroscopie. Pe secțiune se află chisturi de talie inegală, în general relativ mici, multiple sau solitare, conținînd lichid gălbui sau brun, sub tensiune. Acestea se găsesc într-o stromă fibroasă. Leziunile pot fi aparent relativ circumscrise, cantonate într-o parte a mamelei. Niciodată, însă, nu apar net delimitate, ceea ce se confirmă mai ales microscopic.

Microscopie (fig. XVI-5, XVI-6, XVI-7). Se pot asocia scleroză și atrofie,

Scanned with OKEN Scanner

Fig. XVI—5. — Mastopatie sclerochistică Reclus.

A. Chisturi multiple, unele conținînd un produs de secreție proteic concentrat. *B.* Chisturi în lobuli mamari atrofici, disociați prin țesut adipos.

Fig. XVI—6. — Mastopatie sclerochistică Reclus.

A. Dilatația chistică și hiperplazia acinilor mamari. *B.* Descuamare intrachistică de celule cu citoplasmă xantomatoasă și reacție de resorbție.

Scanned with OKEN Scanner

chisturi, fenomene de hiperplazie și metaplazie.

Scleroza duce la substituirea sau reducerea țesutului adipos printr-un țesut conjunctiv dens, aproape acelular. Aceasta poate lua caracter lobular.

Chisturile (fig. XVI-5, XVI-6) sînt mici, multiple, alăturate ca un ciorchine sau fuzionate în chisturi mai mari sferice sau cu contur festonat. Conținutul variază: material proteic amorf; celule descuamate cu citoplasma de aspect xantomatos, conținînd lipide (fig. XVI-6 *B*); lipide amorfe sau tablete de colesterol provenite din autoliza grasă a acestor celule.

Hiperplaziile epiteliale (fig. XVI-7 *A*) duc la multiplicări de acini și tubi dar mai ales la proliferări endochistice papilifere cu ax conjunctivo-vascular ramificat, acoperit de epiteliu bistratificat continuînd învelișul chistic. Caracterul activ al acestor celule reiese și din constatarea ultrastructurală a bogăției de glicogen în citoplasmă, poate în legătură cu influențe estrogenice asupra metabolismului glucidic (Murad și v. Haam). Hiperplaziile epiteliale și mioepiteliale și încă, eventual, stromale pot duce la noduli de adenoză, diseminați în zonele fibrochistice. În asemenea cazuri, pot exista în practică reale dificultăți de diagnostic diferențial cu proliferările neoplazice datorite relei delimitări a elementelor mioepiteliale de stroma înconjurătoare. La microscopul electronic, Murad și v. Haam accentuează neta prevalență a elementelor mioepiteliale în aceste leziuni. Ele pot ajunge izolate în stromă și prezintă semne morfologice sugerînd o participare activă la formarea fibrelor colagene.

Metaplaziile peretelui chisturilor se împart în galactoforă, cea mai comună, și hidrosadenoidă cu elemente voluminoase, de tipul morfologic al celulelor sudoripare apocrine, cu citoplasmă acidofilă, aspecte morfologice, la microscopul optic, de decapitarea

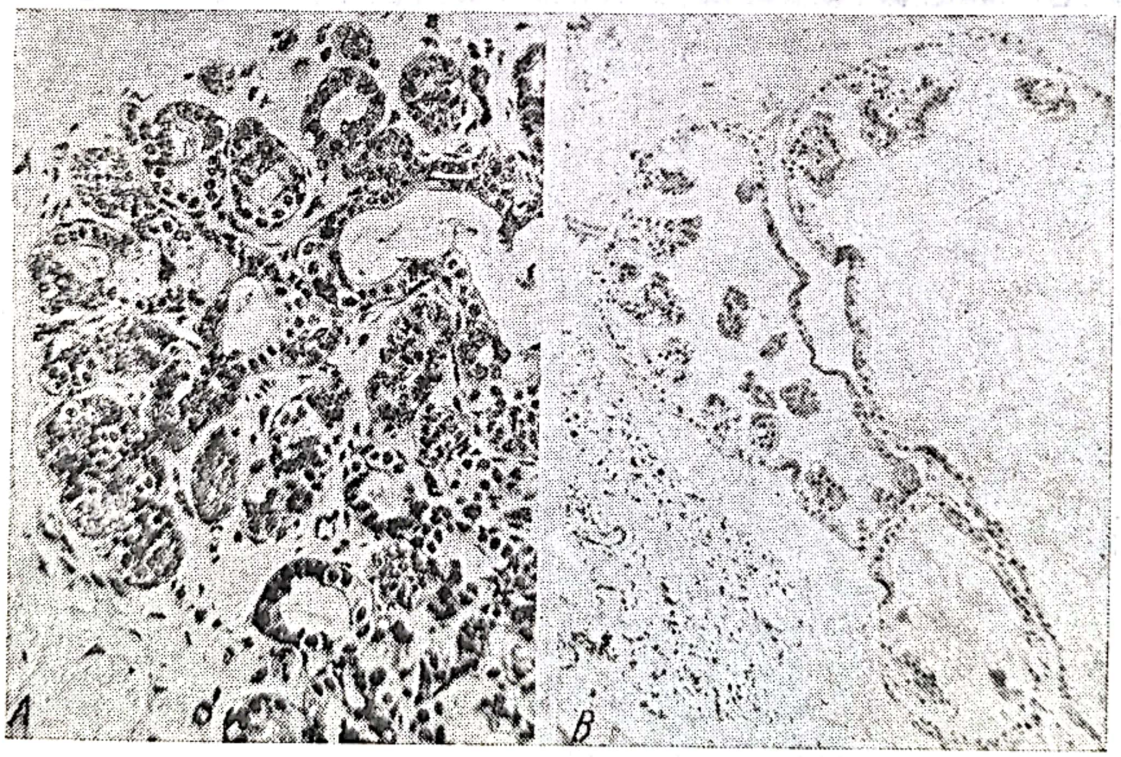

Fig. XVI—7. — Mastopatie sclerochistică Reclus.
A. Hiperplazia acinilor mamari. *B.* Chisturi cu metaplazie hidrosadenoidă a epiteliului lor.

Scanned with OKEN Scanner

polului apical și tendință papilară (fig. XVI—7 *B*). Metaplazia epidermoidă pînă la formarea de mici chisturi epidermoide centrate de lamele cheratozice este cu totul rară.

Transformarea canceroasă (fig. XVI—8) se traduce prin ruperea bazalei de către proliferările epiteliale endochistice papilifere și compacte, cu apariția leziunilor de carcinom, deseori de aspect multicentric, plurifocal. De aci, rezultă necesitatea ca tratamentul chirurgical al acestor leziuni malignizate să fie cît mai larg.

Ținînd seama de aceste posibilități de cancerizare, unii autori consideră boala Reclus ca o afecțiune precanceroasă și recomandă chiar intervenții chirurgicale profilactice. Atitudinea actuală este de control sistematic, repetat lunar, pentru a depista cît mai precoce malignizarea și a putea interveni cît mai eficace chirurgical. Tratamentul medical hormonal cu estrogeni și androgeni se folosește cu prudență iar radioterapia rămîne total ineficientă.

Diagnosticul diferențial trebuie făcut cu papilomul intraductal (vezi mai departe), adenoza și fibroza sînului.

Adenoza (adenomatoza) sînului apare la femei tinere, în a 3-a decadă a vieții. Macroscopic, leziunile pot fi multiple. Microscopic (fig. XVI-9), se deosebesc un tip ductal și un tip acinos. Poate evolua spre *adenoză sclerozantă.* Constă din proliferarea nodulară de structuri, la început exclusiv epiteliale și mioepiteliale, ceea ce poate da o falsă impresie de proliferare carcinomatoasă. Leziunile sînt diseminate sau confluente. Foarte rară, adenoza nu trebuie confundată cu procesele hiperplazice epiteliale și mioepiteliale, mai mult sau mai puțin nodulare, din boala Reclus.

Fibroza izolată a sînului, de asemenea foarte rară, este obișnuit confundată cu boala fibrochistică. Bilaterală și simetrică, apare în perioada de maximă activitate ovariană, rezultînd dintr-o

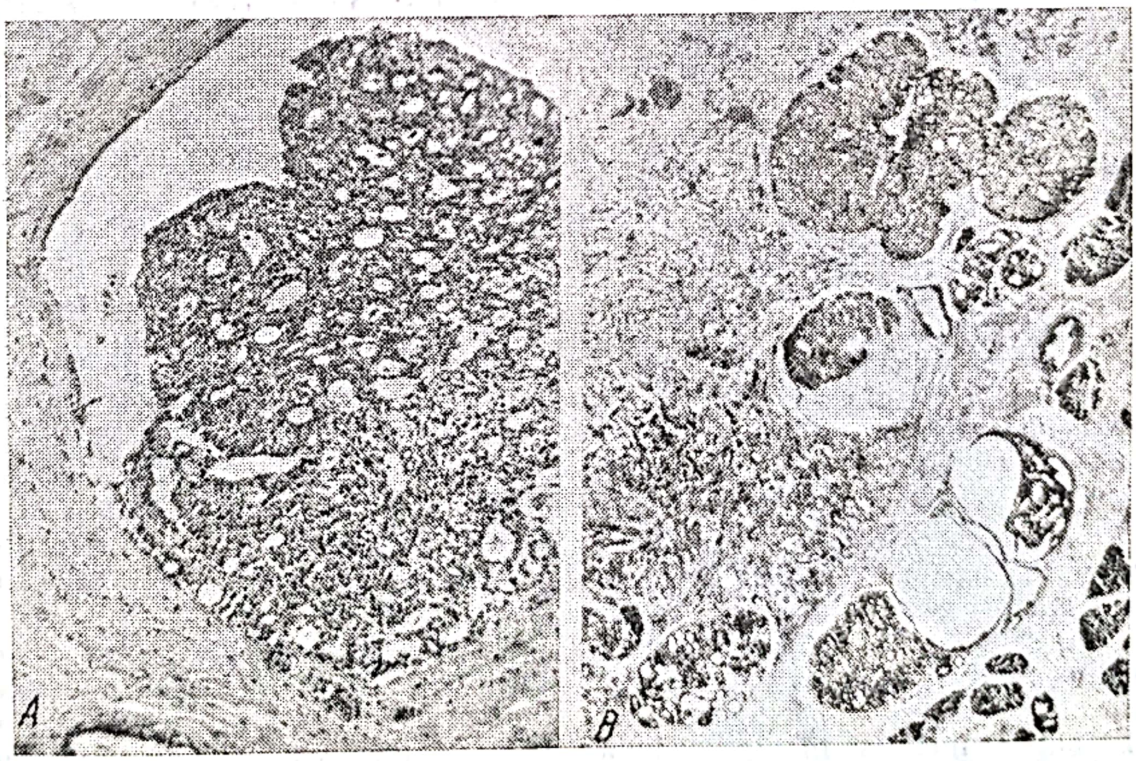

Fig. XVI—8. — Mastopatie sclerochistică Reclus.
A. Masivă proliferare epitelială intrachistică cu ruperea bazalei (jos) și invazia stromei. *B.* Carcinom cu punct de plecare din masive proliferări epiteliale intrachistice.

Scanned with OKEN Scanner

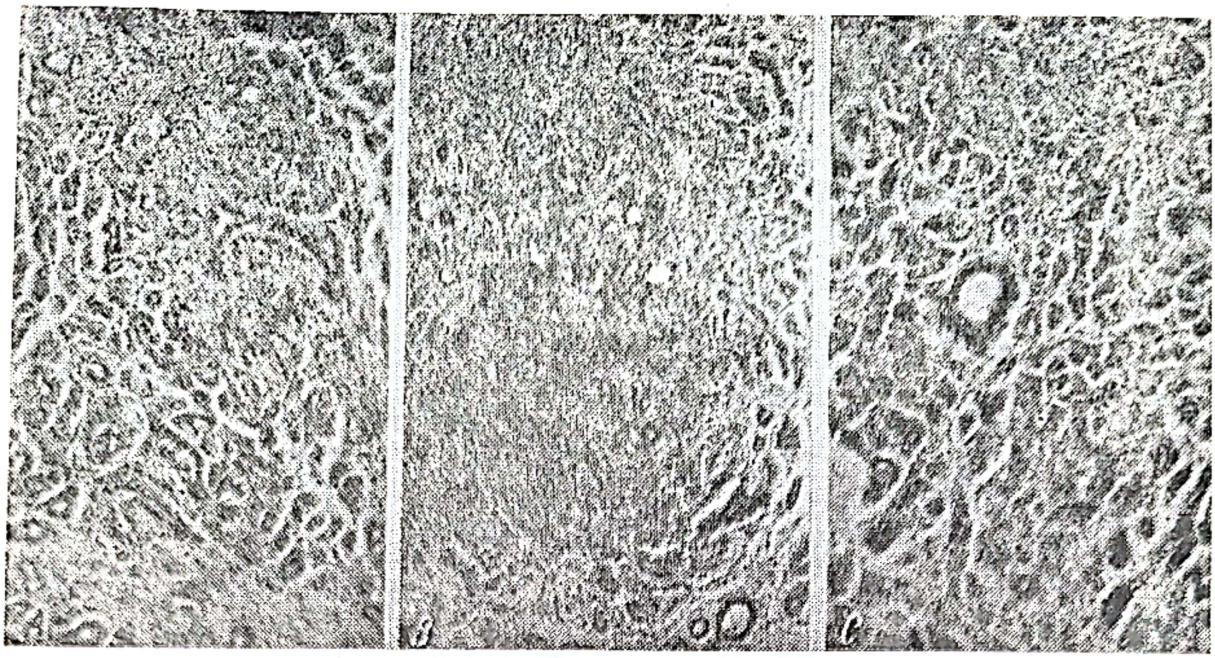

Fig. XVI—9. — Adenoză mamară.
A, B, C. Diverse aspecte histologice din același caz. De remarcat proliferarea difuză din centrul masivului de adenoză (*B*).

disfuncție hormonală. Microscopic, nu pune probleme. Apare ca scleroză, cu hialinizare, încercuind lobulii mamari eventual atrofici, uneori cu prezența de microchisturi.

TUMORI

TUMORI BENIGNE

Fibroadenomul. Reprezintă cea mai frecventă tumoare mamară benignă. Ocupă al treilea loc în patologia mamară, imediat după manifestările bolii chistice și carcinoame.

Fibroadenoamele se întîlnesc între 20—40 de ani, mai ales în a 3-a decadă a vieții.

Sînt în legătură cu o intensă influență estrogenică. Apar la femei tinere, în plină activitate genitală. Prezintă variații de talie în cursul ciclului menstrual, cresc în timpul gravidității și, de obicei, nu se mai formează după menopauză. La bărbat, se întîlnesc în special după tratamente intense cu estrogeni pentru cancerul de prostată.

Clinic, sînt tumori solitare sau multiple, uneori în ambii sîni, rotunjite sau lobulate, bine delimitate și mobile față de țesuturile învecinate, cu evoluție lentă, totdeauna benignă.

Macroscopic, se constată noduli unici sau multipli, de dimensiuni variind de la aceea a unui sîmbure de cireașă la o nucă verde, sferici sau polilobați, duri. N-au o adevărată capsulă, dar distensia țesutului conjunctiv de la periferie permite ușoara enucleare, deoarece există, astfel, un plan de clivaj. Pe secțiune, fibroadenomul are o culoare albă-sidefie sau albicioasă-rozată și, cîteodată, lasă să se scurgă serozitate.

Microscopic, este o proliferare conjunctivă și epitelială (fig. XVI-10, XVI-11*A*). Se disting două forme histologice principale de fibroadenoame mamare:

— în *fibroadenoamele pericanaliculare* (fig. XVI-10 *A*, *B*) există o creștere concentrică a țesutului fibros, ca mansoane în jurul canalelor în proliferare. Țesutul conjunctiv este dens, bogat în fibre colagene (fibroadenoame dure);

Scanned with OKEN Scanner

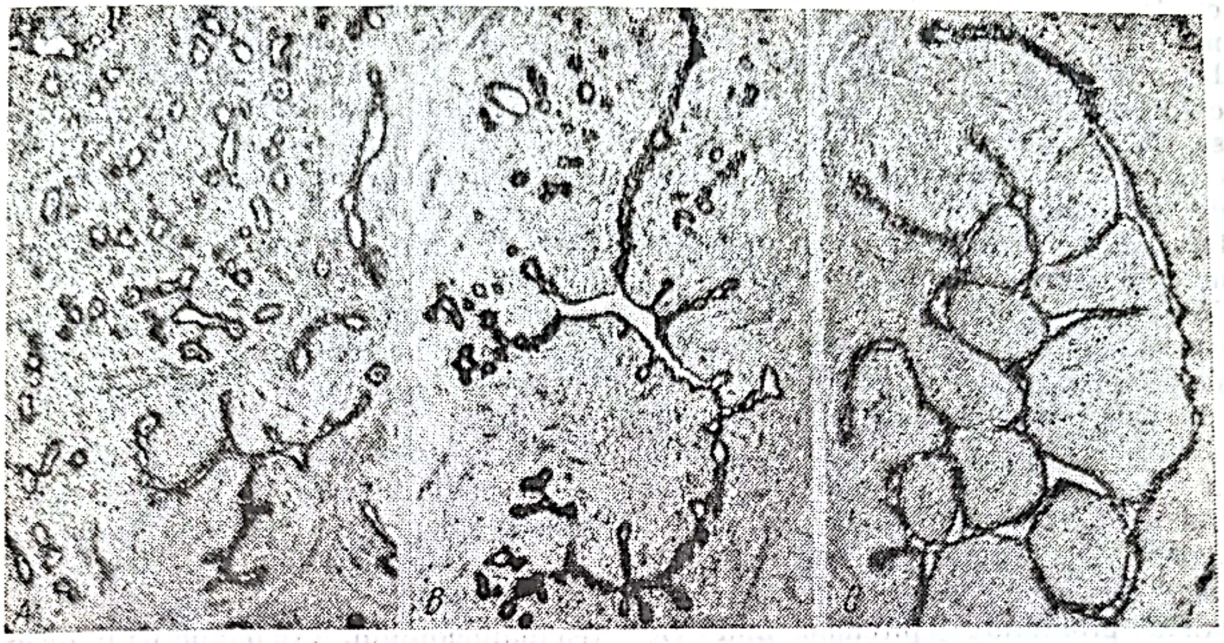

Fig. XVI—10. — Fibroadenoame mamare.
A. Fibroadenom în formare. *B.* Fibroadenom pericanalicular. *C.* Fibroadenom vegetant intracanalicular.

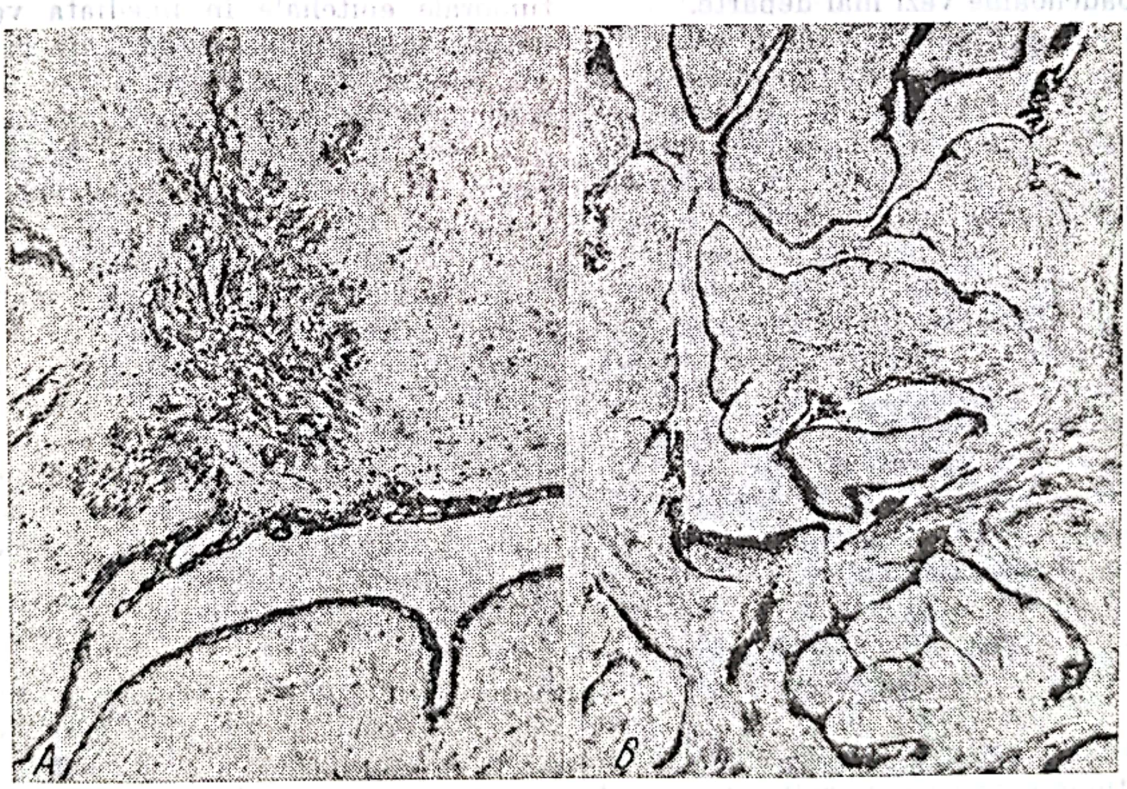

Fig. XVI—11. — Fibroadenoame mamare.
A. Fibroadenom cu proliferare epitelială vie în limite histologice benigne. *B.* Tumoare *phyllodes*.

Scanned with OKEN Scanner

— în *fibroadenoamele vegetante intracanaliculare* (fig. XVI—10 *C*) se produce creşterea, în lumenul canalelor, a unor muguri conjunctivi acoperiţi de epiteliu bistratificat. Rezultă, astfel, un aspect caracteristic de ţesut fibros, în care se află canale ramificate în coarne de cerb. Fantele acestora conţin insule de ţesut conjunctiv încercuite de epiteliu. Stroma este deseori de aspect mixomatos (fibroadenoame moi).

Morfogeneză. Cele două forme histologice sînt de fapt etapele evolutive ale aceluiaşi proces de proliferare fibroepitelială benignă. La tinere, predomină fibroadenoamele pericanaliculare, în timp ce spre 40 de ani se găsesc, mai ales, fibroadenoamele intracanaliculare. Deseori aceste aspecte se asociază în proporţii diferite. Uneori, coexistă proliferare epitelială mai vie (fig. XVI-11 *A*). Nu se ajunge la malignizarea componentei epiteliale. Despre sarcomatizarea din formele gigante de fibroadenoame vezi mai departe.

Prevalenţa proliferării conjunctive în fibroadenoame a fost evidenţiată şi de studiile ultrastructurale. Printre elementele stromei se remarcă abundenţa unor celule particulare prin aspectele electronooptice ale nucleului şi componentelor citoplasmei, morfologic comparabile numai cu pericitele capilarelor. Elementele epiteliale apar normale (Murad, Greider şi Scarpelli).

Tumoarea phyllodes (fig. XVI—11 *B*), greşit descrisă altădată de Müller ca *cystosarcoma phyllodes*, este de fapt un *fibroadenom gigant* cu creştere mai rapidă, modificări secundare ca: necroze, hemoragii şi ulcerare. Final, se poate uneori sarcomatiza, dînd metastaze exclusiv pe cale vasculară.

La lupă, modificările mixoide ale stromei, foarte accentuate, contrastează cu desenul mai intens colorat al ramificaţiilor canalelor. Rezultă un aspect de frunză cu nervurile sale, de unde şi denumirea tumorii. Stroma, conţinînd mult ţesut lax cu numeroase celule, separă fante tapetate de epiteliu bistratificat.

Tumoarea poate da recidive locale după extirpare şi evolua spre sarcomul fibroblastic. În acest caz, elementele conjunctive prezintă numeroase atipii şi mitoze.

Electronooptic, modificările citologice interesează exclusiv elementele stromale, în timp ce epiteliile rămîn nemodificate (Toker).

Papilomul intraductal, rar, pune în practică importante probleme de diagnostic diferenţial cu carcinoamele papilare.

Clinic, are o evoluţie lentă şi dă semnul „sînului sîngerînd".

Microscopic, corespunde unui papilom, cel mai deseori solitar, situat într-unul din canalele principale din vecinătatea mamelonului. Axe papilare ramificate sînt acoperite de epiteliu bistratificat regulat, fără mitoze, nici atipii. Bazala este intactă. Lipsesc alte proliferări tumorale epiteliale în imediata vecinătate. Hemoragiile rezultă din ruperea acestor axe papilare.

Adenomul mamelonului, foarte rar, este uşor de confundat clinic cu boala Paget, cu un carcinom incipient şi cu papilomul intraductal. Iniţial a fost descris ca „papilomatoză floridă" (Jones) şi „adenomatoză erozivă a mamelonului" (Le Gal şi colab.). Aspectul microscopic este în realitate de adenom sudoripar cu canale tapetate de epitelii şi mioepitelii, deseori deschizîndu-se la suprafaţă (Handley şi Thackray). Această particularitate anatomică explică şi posibilităţile de eroare în diagnosticul diferenţial.

Adenomul mamar pur (fig. XVI—12) este şi mai rar.

Microscopic, tumoarea, bine încapsulată, este formată din canale similare celor din fibroadenomul pericanalicular, dar cu o cantitate minimă de stromă interpusă.

Poate apărea în cursul sarcinii sau lactaţiei (Le Gal), uneori prin prolife-

Scanned with OKEN Scanner

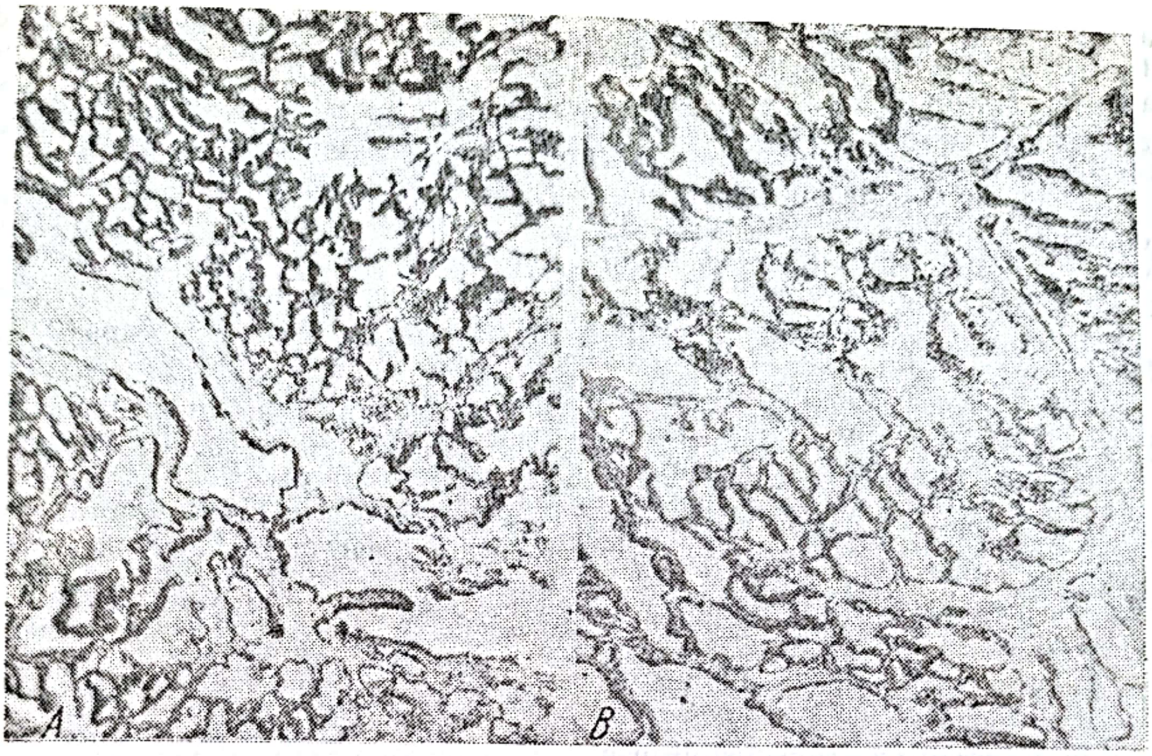

Fig. XVI—12. — Adenom mamar.
A, B. Diverse aspecte histologice din același adenom.

rarea epitelială dintr-un fibroadenom preexistent. Trebuie evitate, în aceste perioade, confuziile cu aspectele pseudo-adenomatoase ale glandei mamare în hiperfuncție.

Foarte rar este, deasemenea, *adenomul sudoripar (hidrosadenoid* sau *apocrin).*

Cu totul excepțional se pot întîlni încă în localizare mamară: *fibromul pur; leiomiomul* (cu punct de plecare din mușchiul areolar); *fibroame sau fibroadenoame cu zone condroide și/sau osteoide* (mai frecvente în patologia veterinară, în special la cățele); *lipomul; tumoarea Abrikosov* (miomul mioblastic) și *neurofibromul.*

TUMORI MALIGNE

CARCINOAMELE MAMARE

Carcinomul mamar la femeie este, ca frecvență în țara noastră, a doua neoplazie, urmînd imediat după cancerul uterin (7,8—8,1% din cazurile de cancer din 1966—1967) (D. Georgescu). În țările anglo-saxone, cifrele de la începutul secolului s-au inversat. Cancerul mamar a devenit cel mai frecvent cancer la femeie. În alte țări, unde alăptarea la sîn este larg practicată (Italia, Spania, Japonia), mortalitatea prin acest cancer rămîne foarte redusă.

Etiologie. Frecvența crește progresiv după 35 de ani, cu vîrfuri între 45—50 de ani și după 65 de ani (Haagensen). Este foarte rar la femeile mai tinere de 20 de ani. La bărbat este de 100 de ori mai rar ca la femeie.

Se întîlnește spontan la diverse specii animale, mai ales la cîini, șobolani și șoareci.

Apare mai frecvent la femei nemăritate, cu o frecvență mai mare a influenței estrogenice (menopauză mai tardivă), la nulipare sau femei cu puțini copii și, în general, la femei care nu și-au

Scanned with OKEN Scanner

alăptat copiii. Femeile ooforectomizate fac de 10 ori mai rar cancere mamare (Herell).

Importanța unui eventual factor ereditar este discutată. Există tulpini de șoareci mai susceptibile la cancere mamare (Maud Slye). Se cunosc familii unde mai multe generații de femei au prezentat cancere cu această localizare (familia lui Broca). Statistic, femeile bolnave de cancer de sîn, ale căror mame au suferit de aceeași boală, fac cancerul în medie cu 4 ani mai devreme. Incidența cancerului de sîn la surorile lor este de 15 ori mai mare ca în populația generală (Bucalossi și Veronesi). Asemenea observații pledează pentru un factor genetic și în cancerele de sîn umane.

Dezvoltarea carcinoamelor mamare la șoricioaice depinde de un factor virotic din lapte, ereditar, transmisibil prin alăptare la femeie din tulpinile cancerigene (Bittner, 1936). Nu există observații corespunzătoare în specia umană. Relația cu boala Reclus este cunoscută. Coexistența leziunilor de mastopatie sclerochistică în cancerele mamare este de constatare curentă. Cheatle și colab. consideră că retenția substanțelor lipidice din chisturi poate duce, prin degradare chimică, la substanțe cancerigene.

Relația cu alte diferite leziuni mamare, în special cronice ca tuberculoza, este foarte discutabilă. Din patologia animală, se știe că vaca face foarte des tuberculoză mamară, dar tumorile mamare rămîn excepționale. Nici traumatismul, nici alte afecțiuni în afară de ale sînului nu par a avea vreo influență. Totuși, se remarcă uneori coexistența la aceeași femeie a cancerului mamar și de col uterin (Haagensen).

Clinică. În majoritatea cazurilor bolnava însăși constată la început un nodul nedureros. Mai rar, există secreție, retracție sau o eroziune a mamelonului, roșeață cutanată, durere locală, piele capitonată sau în „coajă de portocală" („piele de porc"), sau noduli cutanați cu ulcerare, masă axilară și semne de metastaze la distanță în oase, creier etc.

Evoluția cancerului mamar (fig. XVI—13, XVI—14). Cancerul mamar ia naștere într-unul sau mai multe focare primare.

Originea focarelor primare, după Cheatle și Cutler, poate fi:

1 — mamelonul, în tumorile canalelor principale și ale suprafeței epidermului (boala Paget);

2 — o parte localizată a unui canal mare, în carcinomul papilar intraductal;

3 — un canal principal cu toate tributarele și acinii săi. Tumoarea are o formă de piramidă, cu vîrful orientat spre mamelon;

4 — canale terminale și acini, în forma comună, periferică, de cancer mamar;

5 — cea mai mare parte a mamelei sau ambii sîni, în formele difuze, foarte grave.

Tumoarea primară este, de obicei, diagnosticată după ce a atins dimensiuni de cîțiva cm diametru și numai rareori în etapa pînă la 1 cm diametru. Calcule matematice (Mac Donald), urmărind creșterea nodulului tumoral cu dublarea sa, arată că această creștere este la început relativ lentă. Aceasta demonstrează că identificarea cancerului se face într-un stadiu destul de înaintat. Se explică, astfel, existența formelor generalizate, cu tumori primare relativ mici. Relația dintre dimensiune și dezvoltarea în timp are o importanță capitală pentru precizarea fazei de dezvoltare a cancerului mamar (Denoix).

Topografie. Cancerul mamar, cel mai deseori unilateral, se întîlnește mai ales de partea stîngă. Nu există explicație concludentă pentru această localizare. După Haagensen, distri-

Scanned with OKEN Scanner

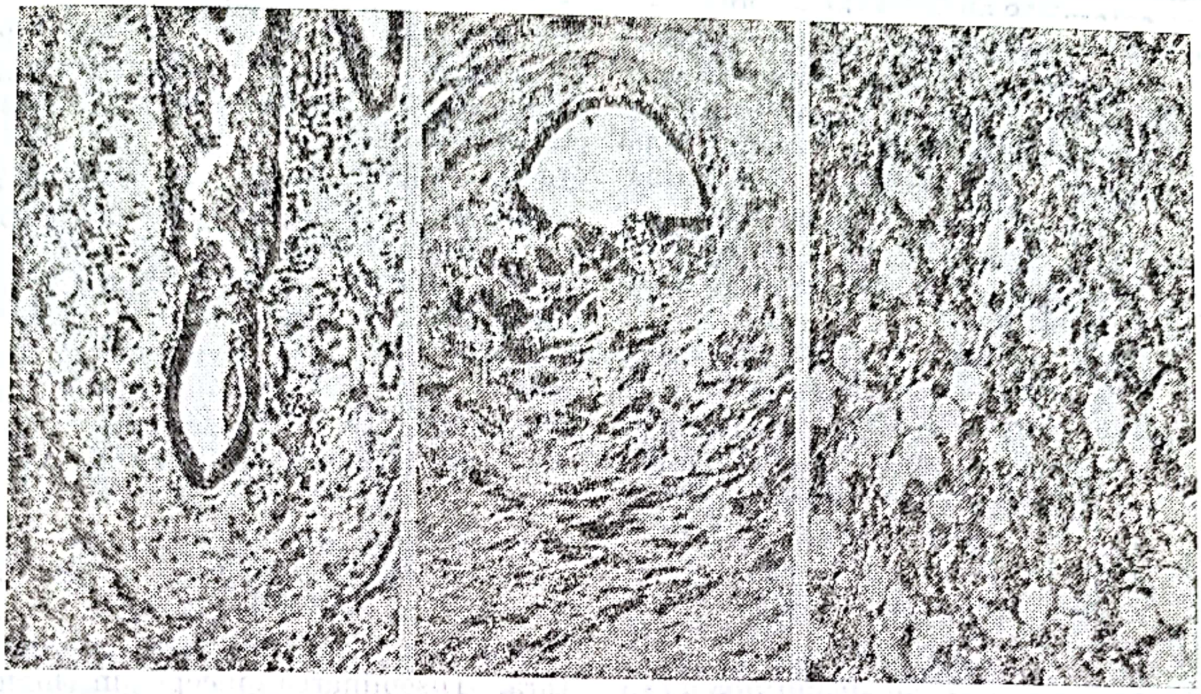

Fig. XVI—13. — Evoluția cancerului mamar.
A. Proliferare intraductală într-un carcinom mamar. *B.* Malignizarea celulelor din peretele unui mic canal galactofor cu invazia stromei. *C.* Invazie canceroasă a țesutului adipos perimamar.

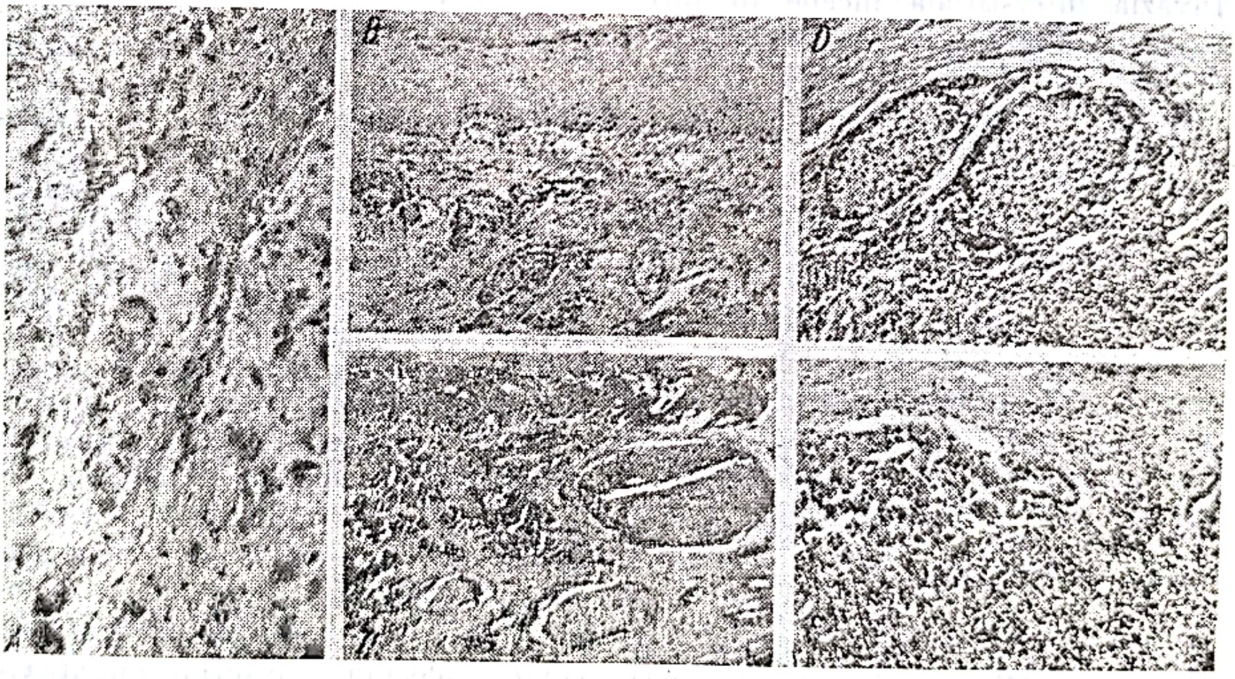

Fig. XVI—14. — Evoluția cancerului mamar.
A. Invazia pielii. *B.* Piele. Limfangită canceroasă provenind de la un carcinom mamar subiacent. *C.* Invazie canceroasă în teaca unor nervi. *D, E.* Limfoganglioni axilari. Metastaze canceroase în corticală.

Scanned with OKEN Scanner

buția carcinoamelor de sîn prezintă următoarea topografie: cadranul supero-extern 38,5%, centru 29%, cadranul supero-intern 14,2%, cadranul infero-extern 8,8%, cadranul infero-intern 5%, regiunea parasternală inferioară 1,6% regiunea parasternală superioară 1,1% și sediu nedeterminabil 1,8%. Carcinoame independente multiple, de dimensiuni microscopice, se întîlnesc în 54% din cazuri (Qualheim și Gall).

Creșterea focarului primar. Local după formarea sa, nodulul neoplazic își continuă creșterea infiltrantă, care are loc progresiv, prin invazie intraductală, interstițială, limfatică, a vaselor, nervilor și tegumentelor.

Proliferarea epitelială invadează structurile glandulare în continuitate, pe cale canaliculară. Rezultă aspecte de carcinom intraductal și intralobular. Însămînțarea neoplazică epitelială la distanță, prin grefe de celule izolate, se vede în cancerul acut, survenind în timpul lactației.

Invazia interstițială începe în jurul leziunii inițiale prin ruperea bazalei. Aceasta se poate identifica folosind convergent impregnarea fibrilelor reticulinice și metoda PAS (R. Duțu). Se face înspre conjunctivul dintre canalele galactofore, din jurul lor și în țesutul adipos.

Caracterul inegal al invaziei interstițiale determină forma stelată a nodulului canceros.

Invazia planurilor superficiale ale glandei mamare și a crestelor fibroglandulare care o unesc cu dermul determină „capitonajul pielii".

Perigalactoforic, reacția stromei dă retracția mamelonului.

Invazia limfaticelor, precoce, se recunoaște în acest stadiu ca limfangită canceroasă. Microscopic, se văd canale dilatate, pline cu limfă, conținînd celule neoplazice.

Invazia vaselor este mai greu de urmărit fără colorații speciale pentru țesutul elastic. După perforarea peretelui vascular se produce umplerea lumenului cu celule neoplazice.

Invazia nervilor, frecventă, se face de-alungul endo- și perinervului. Ar putea explica unele metastaze vertebrale (Masson).

Invazia pielii. Obliterarea parțială a rețelei limfatice prin celulele canceroase determină staza și edemul dermului papilar. Rezultă aspectul zis în „coajă de portocală" sau „piele de porc". Celulele neoplazice invadează și epidermul, putînd determina anomalii de pigmentare. Se formează, apoi, noduli tumorali tegumentari, care se ulcerează.

Metastazele pe cale limfatică sînt frecvente și relativ precoce. Se fac mai ales prin embolii celulare. Permeația continuă a capilarelor pare mult mai rară. Diseminarea începe în limfoganglionii axilari, mai ales în carcinoamele jumătății externe a sînului. Extensia spre limfoganglionii apicali și supraclaviculari este mai tardivă. Metastazele lanțului limfoganglionilor mamari interni se întîlnesc mai ales în cancerele jumătății interne a sînului, uneori înaintea metastazelor limfoganglionilor axilari. Metastaze pe cale limfatică se mai pot produce și în limfaticele sînului opus, limfoganglionii axilari contralaterali și spre peritoneu. Invazia limfoganglionară variază după volumul tumorii primare (în general mai frecventă în tumorile voluminoase), după vîrsta bolnavelor și durata bolii (mai frecventă la bolnavele mai bătrîne și în cancerele datînd de mai mult timp) și după reactivitatea sistemului reticulo-histiocitar (limfoganglioni atoni, total invadați, sau limfoganglioni reacționali, cu intensă reticuloză, blocînd sinusurile limfatice).

Metastazele pe cale hematogenă, la distanță, sînt frecvente în stadiile mai înaintate ale cancerelor mamare. Există în circa 75% din cazurile fatale.

Scanned with OKEN Scanner

Se fac în ordinea frecvenței în plămîni (și de aci la pleură) în 2/3 din cazuri, în ficat în jumătate din cazuri, în oase în jumătate din cazuri, ca focare osteolitice și mai rar osteoplazice, și în creier în 20% din cazuri, reprezentînd cele mai frecvente metastaze de carcinoame în creier. Alte metastaze viscerale sînt mai rare.

— *Histologia metastazelor.* Este cea a tumorii primitive. În metastazele în tiroidă și suprarenale ale unui carcinom mamar bilateral, Moraru, Șt. Niculescu, Preda și Manolescu au constatat particularități histologice mimînd structura tumorilor autohtone ale acestor glande endocrine.

MORFOPATOLOGIA CARCINOAMELOR MAMARE

Macroscopie. *Cancerul nodular* este forma cea mai frecventă. Este o masă dură, de volum variabil, inclusă în mamelă, cu limite neprecise, dînd impresia de prelungiri în restul sînului. Deseori, există aderențe sau retracția pielii, care acoperă sînul. Pe secțiune apare ca un nodul albicios, dur, sau cu porțiuni moi, de volum variabil, continuat cu benzi sidefii în raze (rădăcinile canceroase — Cooper).

Schirul atrofic (Velpeau) se întîlnește la femei mai în vîrstă și evoluează relativ lent. Prin intensa reacție fibroasă mamară se șterge relieful sînului (comparativ cu partea sănătoasă) și se produce retracția mamelonului. Tumoarea este extrem de dură la palpare. Pe secțiune se constată un focar stelat, continuat de tractusuri albe-sidefii care se întind la distanță spre peretele toracic. Tardiv, tumoarea se ulcerează. Cînd reacția scleroasă este întinsă și cuprinde toate părțile moi ale peretelui toracic, rezultă cancerul în platoșă *(en cuirasse)*, o formă devenită rară prin diagnosticul mai precoce.

Cancerul encefaloid (fig. XVI—15), mai rar, este format dintr-o masă tumorală voluminoasă, moale (de consistența creierului, de unde denumirea), cu dezvoltare rapidă, de dimensiuni uneori considerabile, cu tendință la formare de mici noduli cutanați și ulcerare.

Cancerul acut (așa-zisa „mastită carcinomatoasă"), mult mai rar, se întîlnește, de obicei, la femei tinere, în perioada sarcinii sau lactației. Tumoarea este, de cele mai multe ori, bilaterală. Sînii apar tumefiați, enormi, cu roșeață a tegumentelor, hipertermie și durere, orientînd diagnosticul clinic spre un proces inflamator acut. Pe secțiune, sînul apare infiltrat difuz, fără dispoziție nodulară. Evoluția este rapidă și extrem de gravă, depășind resursele terapiei actuale.

Carcinomul papilar este o tumoare moale, friabilă, situată aproape imediat sub mamelon, într-o zonă chistică cu conținut hemoragic. Diagnosticul diferențial cu simplul papilom intraductal este posibil numai microscopic.

Carcinomul coloid este o tumoare, de obicei bine delimitată, care prezintă pe secțiune o masă gelatinoasă, translucidă, în lojete delimitate de tractusuri conjunctive.

Carcinomul bolii Reclus este însoțit de chisturi, care sînt final înglobate în nodulul tumoral.

Microscopie. Carcinoamele mamare prezintă numeroase forme microscopice, de obicei asociate în proporții variabile. Nu există o corespondență strictă cu formele macroscopice. Deosebim: —forme de început reprezentate de carcinomul intraductal și intralobular (lobular) neinfiltrant (6% din cazuri); — carcinoame infiltrante (adenocarcinom și carcinom trabecular schiros), forma cea mai comună, întîlnite în 76—77% din cazuri; — variante histologice ale carcinomului infiltrant: carcinomul medular, carcinomul papilar și carcinomul coloid; — forme histologice mult mai rare: carcinomul cri-

Scanned with OKEN Scanner

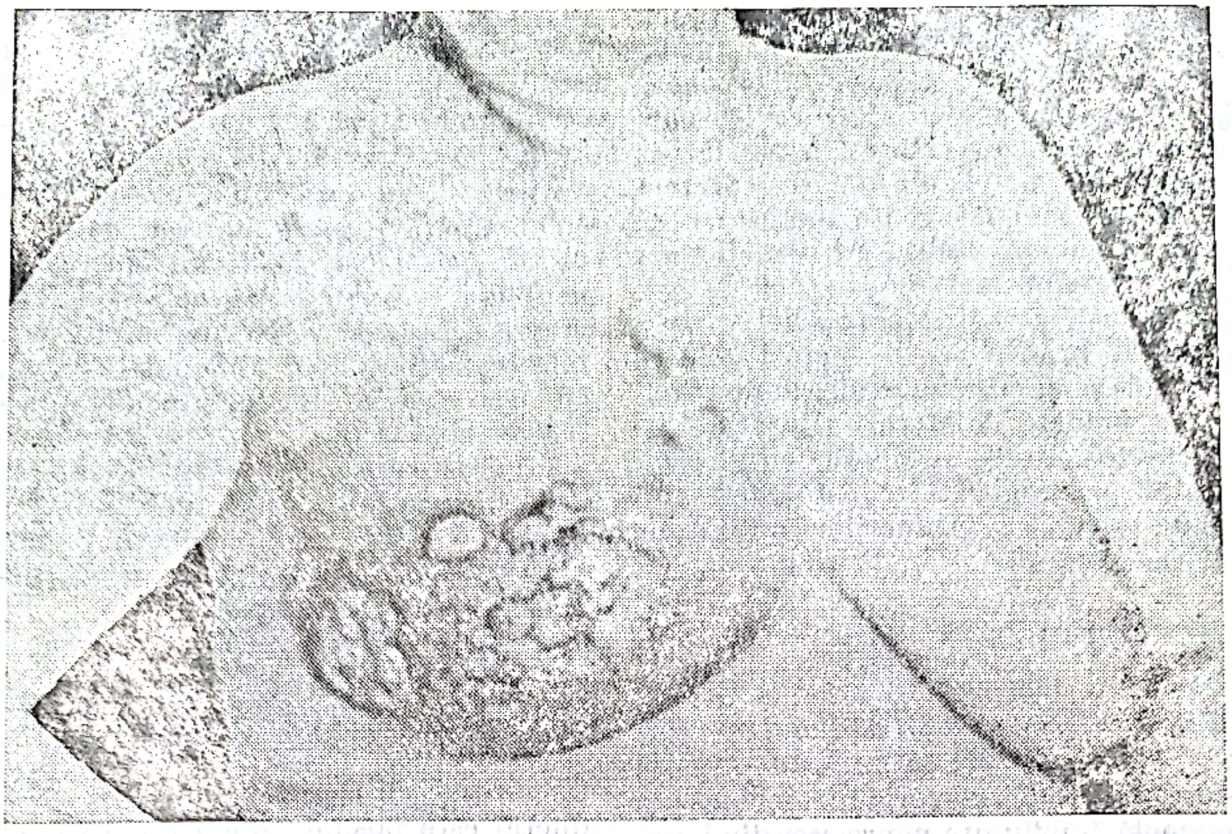

Fig. XVI—15. — Carcinom mamar encefaloid cu invazia tegumentelor.

briform, carcinomul apocrin și carcinomul spinocelular; — carcinomul din boala Paget a mamelonului.

Carcinomul intraductal și intralobular neinfiltrant (fig. XVI-16) cuprinde proliferări neoplazice situate în interiorul canalelor dilatate. Această etapă inițială a cancerului mamar este foarte rar întîlnită în formă pură. De obicei, se văd zone de acest fel într-un cancer confirmat. Morfologic se deosebesc: — mase solide sau cribriforme în canalele dilatate *(carcinom intraductal*, sau „comedocarcinom", sau *carcinom cribriform)*; — mase papilare cu malignizarea elementelor epiteliale *(carcinom papilar)*; — proliferări amintind structura lobulului glandular *(carcinom lobular)*.

Carcinomul infiltrant (fig. XVI-17), cel mai frecvent întîlnit, prezintă două aspecte principale. Zonele de *adenocarcinom* conțin formații glandulare neoplazice, cu lumene mici alcătuite din elemente relativ bine diferențiate, de obicei fără mitoze sau atipii. Zonele de *carcinom trabecular schiros* conțin celule în cordoane subțiri sau izolate, separate printr-o stromă bogată în celule și fibre (inclusiv fibre elastice, Masson). Infiltrarea se face în stroma mamară și în țesutul adipos. Proliferările neoplazice se întind între celulele grase, care treptat se atrofiază și dispar. La microscopul electronic se remarcă tipul nediferențiat al elementelor neoplazice, cu reducerea organitelor citoplasmice și aspecte sugerînd relații între unele asemenea elemente neoplazice și celulele mio-epiteliale. În stromă se remarcă densificarea conjunctivului necelular, care pare a forma o structură analogă unei membrane bazale în jurul acestor elemente celulare (Murad și Scarpelli).

Scanned with OKEN Scanner

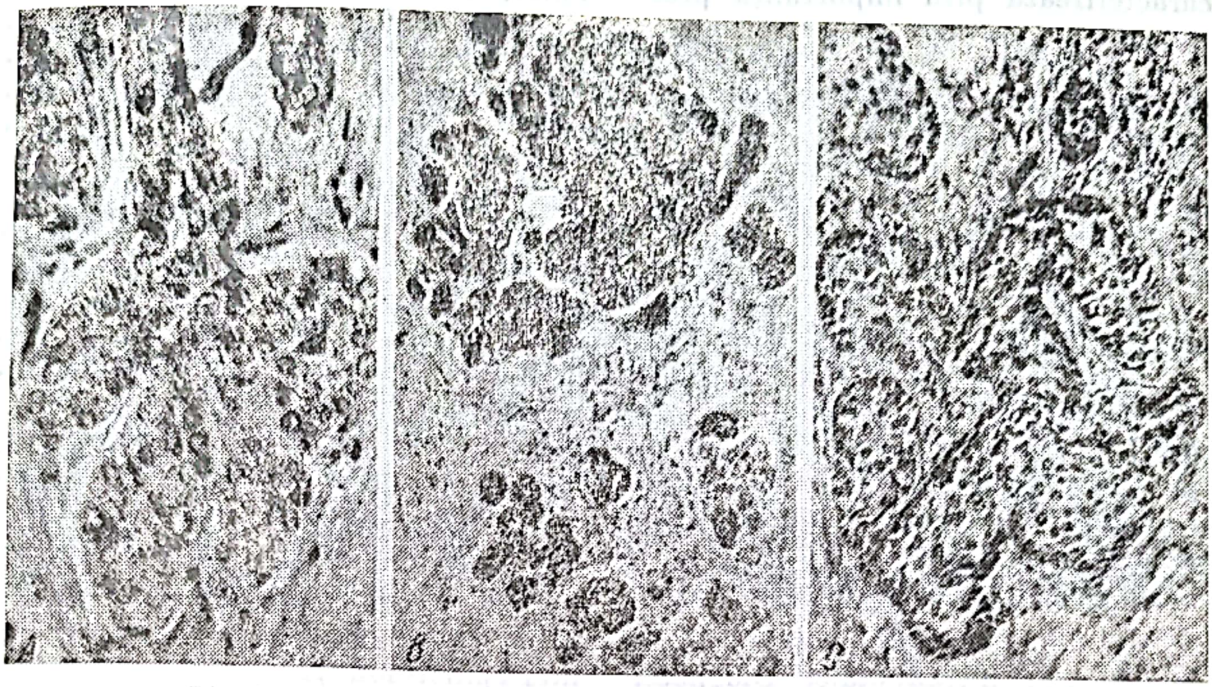

Fig. XVI—16. — Leziuni microscopice în carcinoamele mamare.
A. Cancerizare intraductală cu extensie spre acini. *B, C.* Zone de carcinom lobular.

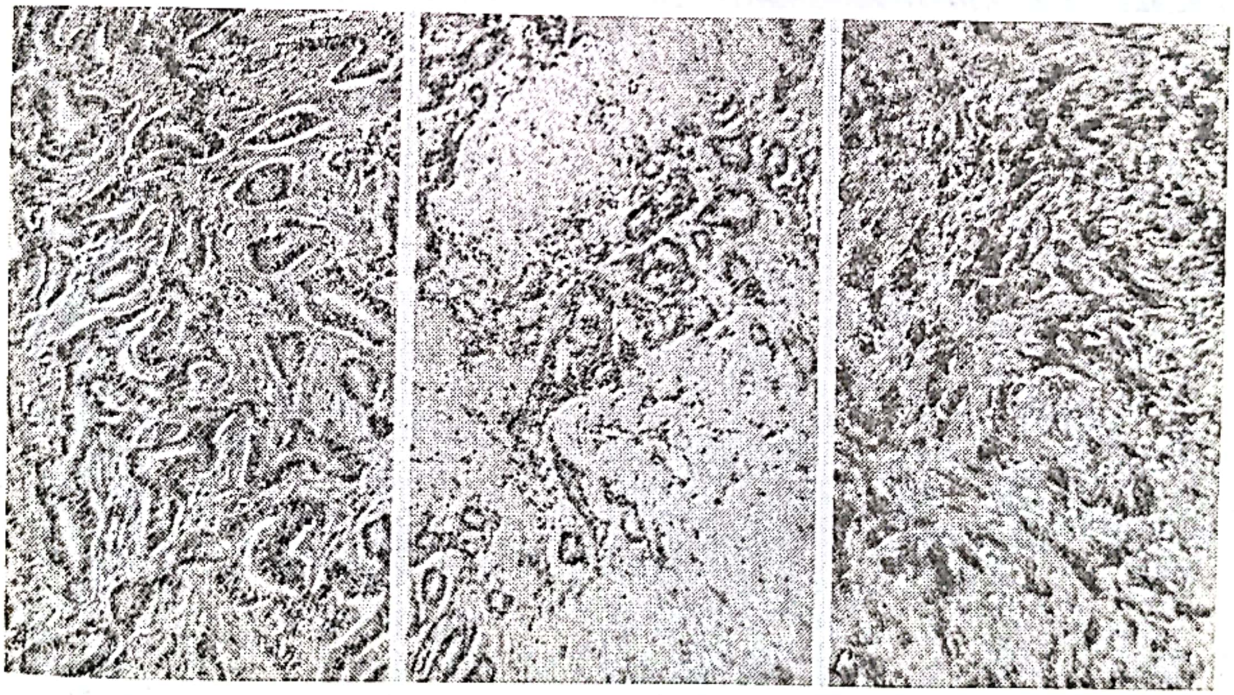

Fig. XVI—17. — Leziuni microscopice în carcinoamele mamare.
A. Adenocarcinom. *B.* Adenocarcinom cu stromă inertă. *C.* Carcinom trabecular schiros.

Scanned with OKEN Scanner

Carcinomul medular (fig. XVI—18) se caracterizează prin importanța proliferării celulare în cordoane și mase compacte, separate printr-o stromă săracă, cu infiltrare limfoidă. Pot exista numeroase mitoze. Deosebim, morfologic, cordoane celulare mai puțin groase *(carcinom solid)* și masive celulare mai compacte *(carcinom medular)*, eventual cu zone de necroză centrală *(carcinom pseudoalveolar)*. Ultrastructural, se remarcă diferențierea celulelor, cu specializarea formațiilor celulare spre structuri ductale, ceea ce nu se poate bănui la microscopul optic, unde celulele nu prezintă aspecte glanduliforme (Murad și Scarpelli).

Carcinomul papilar (fig. XVI—19 *A*, *B*) corespunde cu tumorile papilare intrachistice sau intraductale. Diagnosticul diferențial cu papilomul intraductal se face mai ales prin coexistența unor aspecte tipice de carcinom între canale sau chisturi.

Carcinomul coloid (mucos) (fig. XVI—19 *C*) se caracterizează printr-o masivă formare de mucus acumulat în afara celulelor secretante. Rezultă, astfel, aspecte morfologice comparabile carcinomului mucipar digestiv. Materialul coloid corespunde histochimic dominant sialomucinei, un produs de secreție banal al glandei mamare, întîlnit și în alte afecțiuni benigne (Spicer). Carcinomul coloid este o formă histologică bine diferențiată, de prognostic mai bun, așa cum o arată caracterul secreției și ultrastructura celulelor epiteliale adaptate acestei secreții. Ele posedă o citoplasmă bogată în organite. Există invaginații complexe ale membranei plasmatice și numeroase legături desmosomale (Tellem și colab.).

Mult mai rare sînt unele forme histologice particulare: carcinomul cribriform, carcinomul apocrin și carcinomul spinocelular.

Carcinomul cribriform, sau *cilindromul*, sau *carcinomul adenoid chistic* (fig. XVI—20) pare a avea o comportare mai benignă în formele pure, dealtfel excepțional de rare. Mase de proliferare epitelială umplu canale dilatate. Între elementele neoplazice există mici

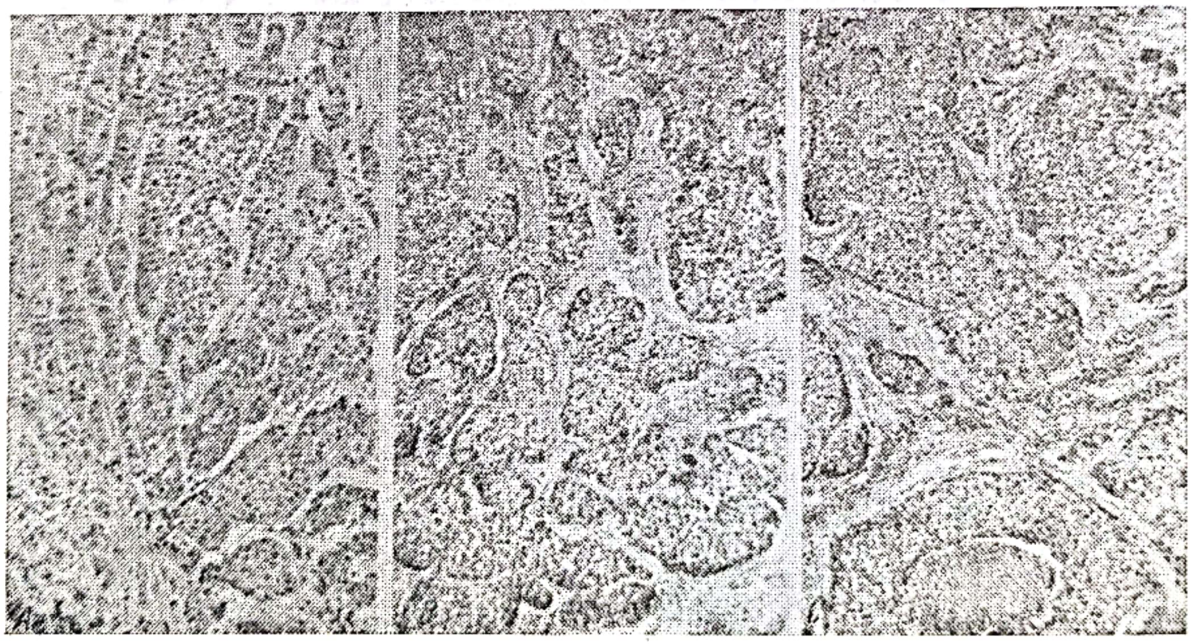

Fig. XVI—18. — Leziuni microscopice în carcinoamele mamare.
A. Carcinom solid. *B.* Carcinom medular. *C.* Carcinom pseudoalveolar.

Scanned with OKEN Scanner

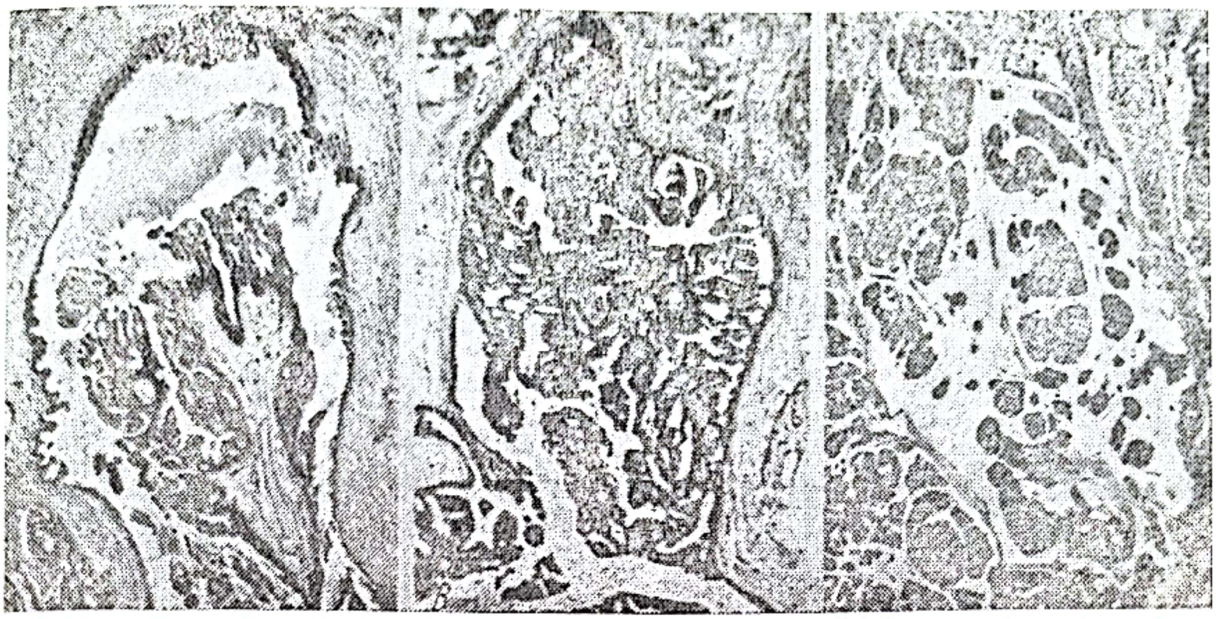

Fig. XVI—19. — Leziuni microscopice în carcinoamele mamare.
A, B. Carcinom papilar intraductal. *C.* Carcinom coloid.

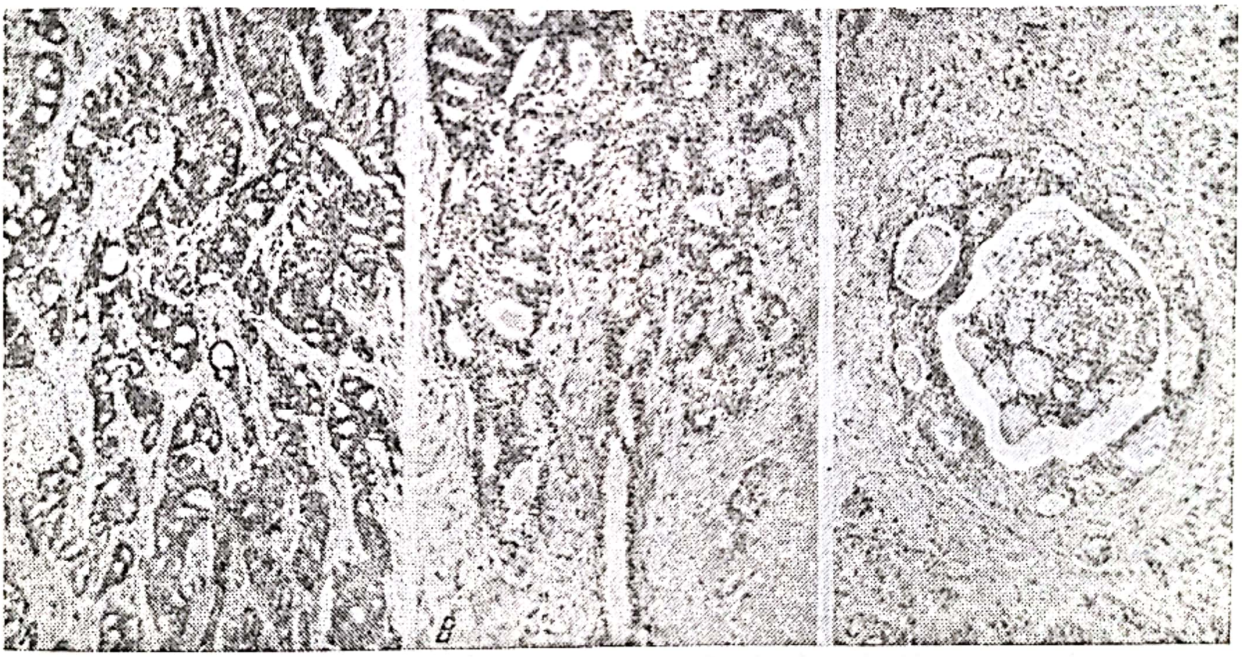

Fig. XVI—20. — Leziuni microscopice în carcinoamele mamare.

A. Carcinom cribriform. *B.* Carcinom intraductal de tip cribriform, urmărit pe canalele galactofore secționate longitudinal. *C.* Carcinom cribriform într-un canal galactofor voluminos, secționat transversal, cu infiltrare neoplazică difuză în stroma învecinată.

Scanned with OKEN Scanner

lumene secundare, dînd aspectul cribriform.

Carcinomul apocrin conţine elemente mai mari, cu citoplasma eozinofilă, de aspectul zis „apocrin", elemente considerate derivate mamare (Dawson) şi nu din glandele sudoripare.

Carcinomul spinocelular prezintă proliferări epidermoide considerate metaplazice, de obicei întîlnite într-un carcinom de tip histologic mamar. Cînd coexistă zone de carcinom spinocelular şi de adenocarcinom, asemenea asocieri pot fi considerate în cadrul unui sinergism oncogenic interesînd complexul tisular epiderm plus glanda mamară (Crăciun şi Şt. Niculescu).

Morfogeneză. Se insistă, pe drept (Willis), asupra histologiei complexe a carcinoamelor mamare, mergînd de la structuri aproape organoide de tipul carcinomului papilar sau adenocarcinomului pînă la proliferări celulare difuze anaplazice. De regulă, diferitele porţiuni ale unei asemenea tumori arată mai multe variante structurale. Termenii histologici folosiţi au numai valoare descriptivă locală, nu de clasificare. Subdiviziunile histologice ale carcinomului mamar sînt arbitrare şi, atunci cînd sînt bazate pe secţiuni unice sau în număr mic ale fiecărei tumori, ele sînt deseori înşelătoare. De aceea, după Willis, cea mai practică şi apropiată de realitate ar fi următoarea clasificare histologică:

1 — tipuri de creştere intraductală: papilară, cribriformă, laciformă şi solidă, reprezentînd de fapt forme de carcinoame preinvazive, atît timp cît rămîn cantonate la canale, nedepăşind bazala lor;

2 — tipuri de creştere extraductală sau infiltrativă: adenocarcinom, carcinom alveolar şi tipuri difuze anaplastice de carcinom;

3 — tipuri de creştere metaplazice: carcinomul mucoid (coloid), inclusiv carcinomul cu celule în inel cu pecete, carcinomul cu elemente de tip hidrosadenoid, carcinomul pavimentos.

DIAGNOSTIC

Se pune, în mod dominant, pe baza *examenului histopatologic. Examenul extemporaneu* ar trebui să devină obligatoriu. În caz de tumoare malignă intervenţia chirurgicală corespunzătoare urmează în aceeaşi şedinţă cu examenul extemporaneu.

Din piesa operatorie, recoltarea trebuie să cuprindă zona suspectă de tumoare, ţesutul peritumoral, pielea acoperind tumoarea şi mamelonul. Mereu mai importantă devine investigaţia histologică a limfoganglionilor regionali. Se poate face prin reperarea limfoganglionilor după clarificarea piesei operatorii cu toluen (metoda Pickren) sau după disecţie la lupa măritoare, după fixare în Bouin care colorează limfoganglionii în galben strălucitor (Vogt-Hoerner). Studiul cît mai multor limfoganglioni permite un grad deosebit de acurateţe al identificării metastazelor regionale, care pot altminteri scăpa neobservate.

Citodiagnosticul (fig. XVI-21 *B*, *C*) secreţiilor mamelonare, al lichidului chisturilor din boala Reclus obţinut prin puncţie, al puncţiilor tumorilor solide sau de limfoganglioni metastatici, poate permite identificarea unor celule neoplazice izolate sau grupate. Rezultatele fals negative în cazurile de cancer confirmat histopatologic şi faptul că tumorile mamare sînt obişnuit situate superficial şi accesibile biopsiei limitează indicaţiile metodei. Citodiagnosticul are numai valoare orientativă. În cazul unui frotiu cu elemente care sugerează puternic o leziune malignă, sau cu celule neoplazice, biopsia devine obligatorie.

Existenţa carcinoamelor mamare „masculine" şi „feminine" (Kimel, apoi Ehlers şi Hienz) în raport cu cantitatea cromatinei sexuale este azi contestată. Meier-Ruge a arătat că în cazu-

Scanned with OKEN Scanner

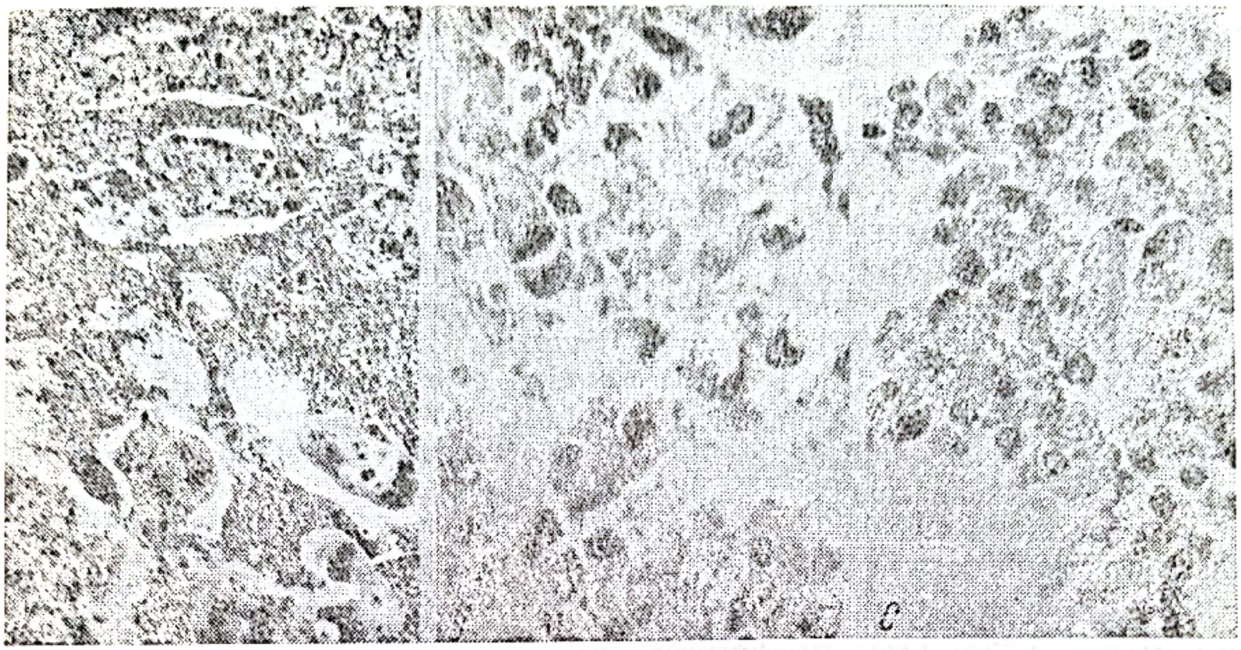

Fig. XVI—21. — Aspecte citologice în carcinoamele mamare.
A. Monstruozităţi şi atipii celulare cu necroză şi reacţie inflamatorie asociată. *B.* Frotiu de secreţie mamară conţinînd elemente neoplazice. *C.* Frotiu de secreţie mamară dintr-un carcinom cu verificare histologică. Numeroase elemente cu citoplasmă xantomatoasă, dar fără caractere citologice de malignitate.

rile cu înaltă malignitate există o proporţie scăzută de nuclei posedînd cromatină sexuală. Aceasta coincide cu un indice de mitoze crescut şi reducerea activităţii enzimelor ciclului Krebs. Conţinutul în cromatină sexuală corespunde numai unui semn de diferenţiere celulară, nu este în acest caz o trăsătură caracteristică de determinare tumorală feminină sau masculină şi nu justifică intervenţii terapeutice hormonale în acest sens.

Clasificarea stadiilor clinice ale cancerului mamar prezintă o importanţă deosebită pentru stabilirea tratamentului celui mai adecvat, deoarece oferă o terminologie comună pentru comparaţia rezultatelor terapeutice obţinute la diferite centre oncologice.

Macroscopic se utilizează clasificarea *TNM* stabilită de UICC *(Unio Internationalis Contra Cancrum)* în 1959, care şi-a făcut proba timpului şi în elaborarea căreia Institutul Oncologic Bucureşti şi-a adus la timpul său larg contribuţia. Microscopic, gradarea printr-un sistem numeric relativ simplu (Bloom şi Richardson, 1957) se face după criteriile histologice preconizate de Patey şi Scarff.

În *clasificarea TNM* (care se referă numai la carcinoame) tumoarea primară (T), leziunile limfoganglionilor regionali homolaterali axilari, supra- sau subclaviculari (N) şi metastazele la distanţă (M) se împart, fiecare, într-o serie de categorii, din gruparea cărora rezultă 4 stadii de cancere mamare. Criteriile de clasificare pentru T sînt: mărimea tumorii primare, interesarea pielii, a mamelonului, a muşchiului pectoral, peretelui toracic sau extinderea dincolo de mamelă.

Stadiul I cuprinde: — tumoare pînă la 5 cm diametru (T_1 sau T_2); — fără fixare la piele (T_1) sau cu fixare incompletă (T_2); — mamelon retractat (T_2) sau boala Paget prezentă (T_1 sau T_2); — fără fixare la muşchiul pectoral (T_1 sau T_2); — fără fixare la peretele toracic; — fără adenopatie axilară homolaterală palpabilă (N_0); — fără metastaze la distanţă (M_0).

Scanned with OKEN Scanner

Stadiul II se caracterizează prin: — tumoare pînă la 5 cm diametru (T_1 sau T_2); — fără fixare la piele (T_1) sau cu fixare incompletă (T_2); — mamelon retractat (T_2) sau boala Paget prezentă (T_1 sau T_2); — fără fixare la mușchiul pectoral (T_1 sau T_2); — fără fixare la peretele toracic; — adenopatie axilară homolaterală palpabilă, dar mobilă (N_1); — fără metastaze la distanță (M_0).

Stadiul III prezintă: — tumoare de peste 5 cm diametru (T_3 sau T_4); — fixare completă la piele (T_3) ori invadarea pielii extinsă dincolo de tumoare dar nu dincolo de regiunea sînului (T_4); — piele în coajă de portocală pe întinderea tumorii (T_3) ori extinsă dincolo de tumoare dar nu dincolo de regiunea mamelei (T_4); — fixare incompletă ori completă la mușchiul pectoral (T_3); — fixare la peretele toracic (T_4); — adenopatie axilară homolaterală fixată (N_2); — edem al brațului (N_3); — adenopatie supra- ori subclaviculară homolaterală mobilă sau fixată (N_3); — fără metastaze la distanță (M_0).

Stadiul IV se caracterizează prin prezența metastazelor la distanță (M), oricare ar fi extensia tumorii primitive sau starea adenopatiei regionale.

Mai recent, Denoix propune *criteriul fazei de dezvoltare a tumorii*, cuprinzînd 3 stadii:

1 — tumorile cu dezvoltare acută (PEV_3), cazuri foarte severe, cu interesarea întregului sîn, piele în coajă de portocală, adenopatie, edem și generalizare rapidă, ca în așa-zisa mastită carcinomatoasă a femeilor gravide, dar care se pot produce și în afara sarcinii și chiar la o vîrstă înaintată;

2 — tumorile cu dezvoltare subacută (PEV_2), cazuri de severitate medie de forme acute sau subacute interesînd numai o parte din sîn, cu adenopatie și aspecte pseudoinflamatorii;

3 — tumorile în dezvoltare (PEV_1) mai greu de definit, în care trăsătura principală este rapida creștere în volum a tumorii.

Gradarea histologică folosește 3 criterii: — gradul diferențierii tumorii (a structurilor tubulare și acinoase); — hipercromia nucleară și mitozele; — neregularitățile de dimensiuni, formă și colorabilitate nucleară. Fiecare din aceste criterii este socotit de la 1 la 3 puncte. Din adunarea numărului de puncte acordate fiecăruia din aceste criterii, într-un anumit caz de cancer mamar, rezultă 3 grade de malignitate histologică:

gradul I, de 3—5 puncte, considerat de joasă malignitate;

gradul II, de 6—7 puncte, considerat de malignitate intermediară;

gradul III, de 8—9 puncte, considerat de mare malignitate.

MODIFICĂRILE MORFOLOGICE DUPĂ TRATAMENTUL CARCINOAMELOR MAMARE

Rezultatele tratamentelor se exprimă prin vindecarea clinică, adică neapariția recidivelor și proporția de supraviețuiri la 5 ani de la tratament.

Tratamentele chirurgicale sau iradiațiile pot fi urmate de *recidive*.

După sediu deosebim: — recidive *in situ*, pe teritoriul tumorii primitive sau chiar pe cicatricea operatorie; — recidive regionale, cel mai deseori limfoganglionare; — recidive-metastaze la distanță, în viscere sau oase.

Recidivele *in situ* pot fi determinate de incompleta extirpare a tumorii primare. În localizarea lor pe cicatricea operatorie corespund la adevărate mici grefe tumorale realizate cu ocazia intervenției. Prevenirea lor necesită precauții speciale la orice operație pe tumori, cu utilizarea unui nou rînd de instrumente după ablația tumorii. În cazul recidivelor *in situ* foarte tardive se pot incrimina încă metastaze de la un alt cancer primar visceral, apărut între timp, sau chiar un nou carcinom primitiv mamar.

Scanned with OKEN Scanner

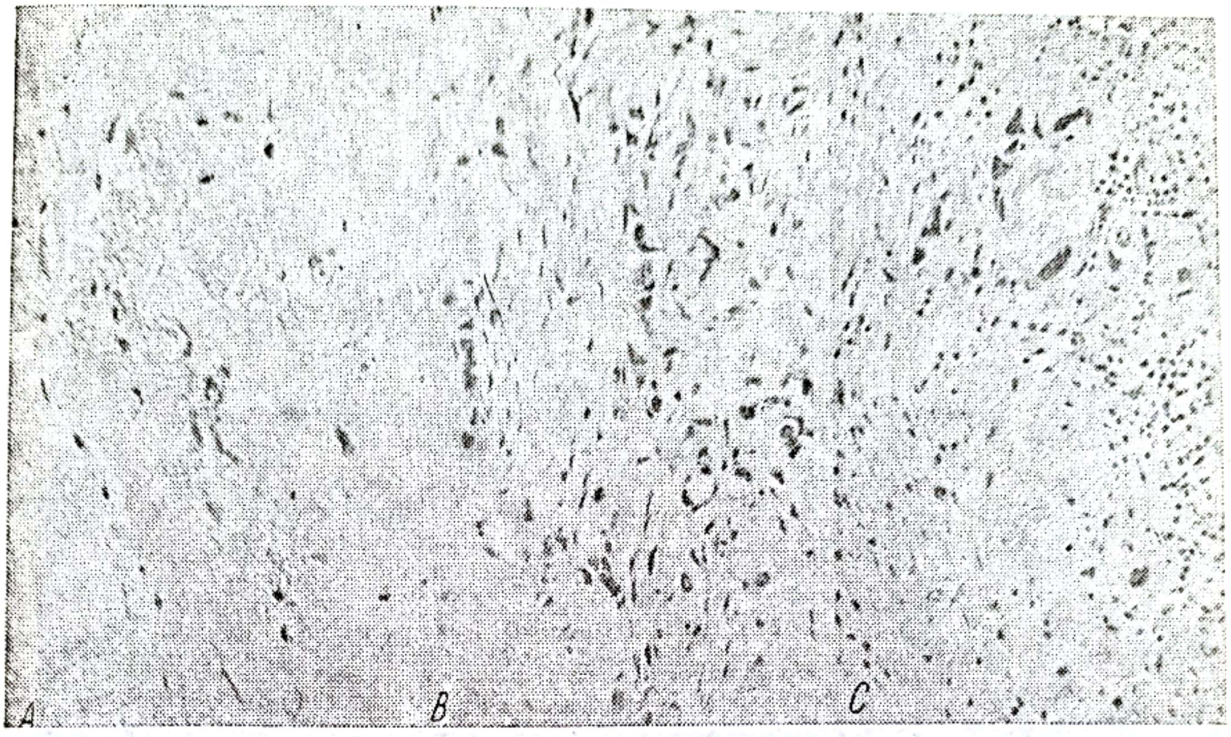

Fig. XVI—22. — Carcinom mamar iradiat.
A. Scleroză înglobînd detritus necrotic. **B.** Scleroză şi celule canceroase izolate persistente. **C.** Scleroză asociată cu noi proliferări neoplazice.

Recidivele regionale sau la distanţă sînt uneori metastaze ignorate la examenul clinic. Pot fi încă provocate de orice manipulări în scop diagnostic sau terapeutic favorizînd diseminarea la distanţă.

După iradiaţii, macroscopic, se constată retracţia şi dispariţia tumorilor. Microscopic (fig. XVI-22), proliferările neoplazice prezintă necrobioză şi necroză cu dispariţie finală. Primele încetează mitozele. Nucleii sînt hipercromi, retractaţi. Apar celule gigante de aspect monstruos, indicînd profunda alterare a celulelor canceroase. Ulterior, nu se mai constată decît o intensă scleroză, eventual cu detritus granular între fibrele colagene îngroşate şi hialinizate. Vasele apar, de asemenea, sclerozate. Cercetările microscopice arată frecvent, chiar în cazurile tratate cu doze mari de iradiere, persistenţa într-o stromă fibro-colagenă densă a elementelor neoplazice aparent viabile, izolate sau în grupuri. Aceste celule pot deveni sursa de noi însămînţări. Distrucţia metastazelor limfoganglionare prin iradiere apare încă mai dificil de realizat.

După chimioterapie, există modificări histologice şi histochimice numeroase (Duţu şi Repciuc). Ele pot varia după mod de administrare, doze şi durata tratamentului. Interesează elementele neoplazice şi stroma. Modificările citotoxice sînt variabile, în unele zone foarte marcate, mai puţin evidente sau absente în altele. În stromă se constată mai ales leziuni vasculare, putînd duce la obliterări de lumen. Acestea antrenează progresiv o acţiune redusă a drogului, accentuată în administrarea pe cale arterială şi în asocierea cu radioterapia. În interstiţiu apar celule pironinofile de tip histiocitar sau plasmocitar şi limfocite. Uneori există şi mastocite.

Efectele tratamentelor hormonale menţionate în literatură se referă mai mult la modificări macroscopice şi, eventual, radiologice în metastazele osoase.

Scanned with OKEN Scanner



Fig. XVI—23. — Boala Paget a sînului (Colecţia Clinicii Dermato-Venerologice Şerban Vodă).

BOALA PAGET A MAMELONULUI

Rară (3—5% din cancerele mamare), se caracterizează prin leziuni particulare ale mamelonului şi tegumentelor din jur, însoţind cel mai deseori o tumoare mamară în profunzime (Paget, 1874). Macroscopic (fig. XVI-23), se constată un placard „eczematiform", apărînd în afara graviditătii şi lactaţiei, cu creştere lentă, ajungînd la maximum 8—10 cm diametru, bine delimitat, prezentînd iniţial eroziuni, apoi cruste şi scuame. Microscopic (fig. XVI-24, XVI-25), se constată celule voluminoase caracteristice (celulele Darier), izolate sau grupate în grosimea epidermului. Ele au citoplasmă clară, conţinînd material PAS +. Nu au punţi citoplasmice. Celulele epidermice din jurul grupărilor de celule Darier sînt turtite prin compresiune. Se întîlnesc imagini de diviziuni directe, foarte rar mitoze şi atipii. Elemente morfologic asemănătoare se pot întîlni în peretele canalelor galactofore şi excepţional în anexele epidermului (mantaua epitelială a foliculilor piloşi, glande sebacee şi sudoripare). În profunzime, se găsesc aspectele histologice caracteristice pentru carcinoamele mamare. Există, totuşi, cazuri prezentînd numai leziuni superficiale. Practic, evoluţia este totdeauna spre formarea cancerului în profunzime, ceea ce orientează atitudinea terapeutică, aceeaşi ca pentru oricare carcinom mamar.

Histogeneză. Iniţial, celulele Darier din boala Paget au fost considerate elemente neoplazice ducînd la formarea cancerului de sîn. Începînd de la Jacobeus, celulele din epidermul pielii au fost interpretate ca metastaze celulare împroşcate din profunzime în epiderm. Mai recent (Cheatle şi Cutler), se consideră că atît celulele din epiderm cît şi elementele din neoplazia din profunzime rezultă dintr-o reacţie sistematizată a celulelor autohtone, sub acţiunea aceleiaşi noxe cancerigene ipotetice din canalele galactofore. Însăşi

Scanned with OKEN Scanner

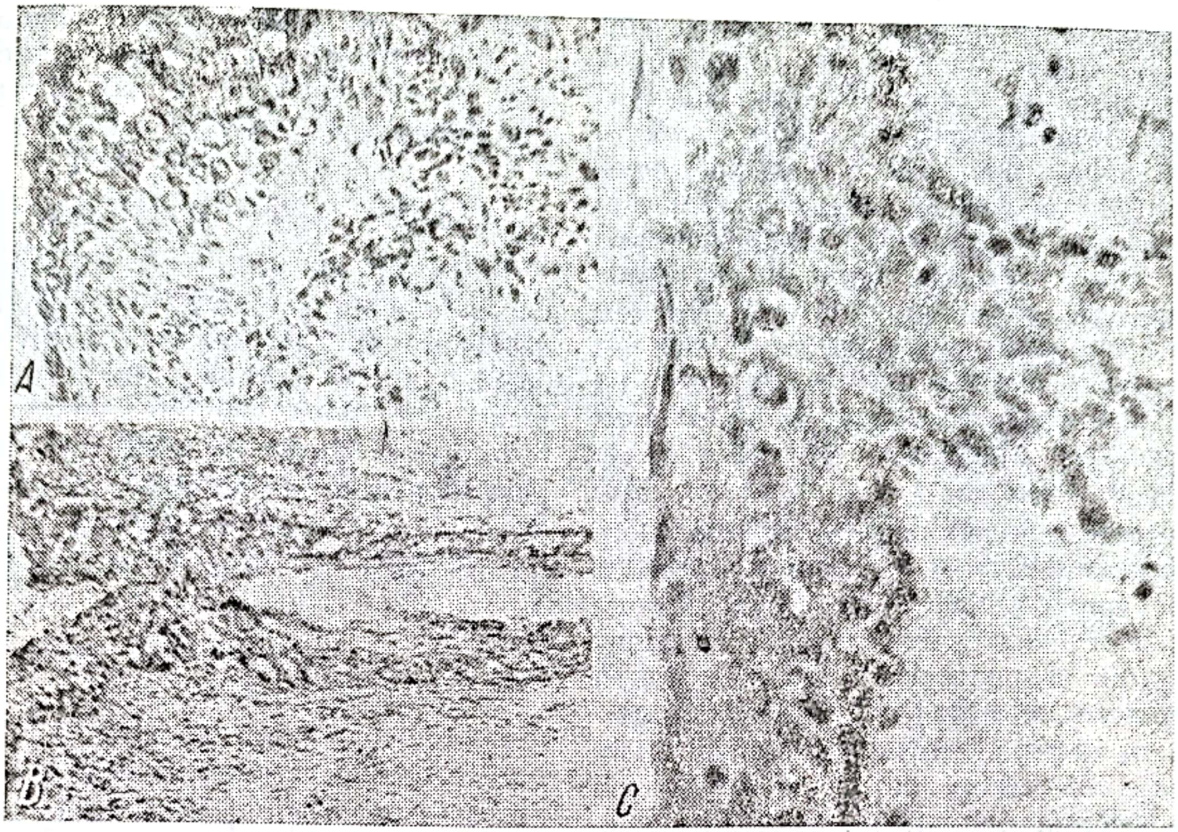

Fig. XVI—24. — Leziuni microscopice în boala Paget.
A. Celule Darier în grosimea epidermului. *B*. Celule Darier în porțiunea terminală a unui canal galactofor secționat longitudinal. *C*. Celule Darier izolate în grosimea epidermului.

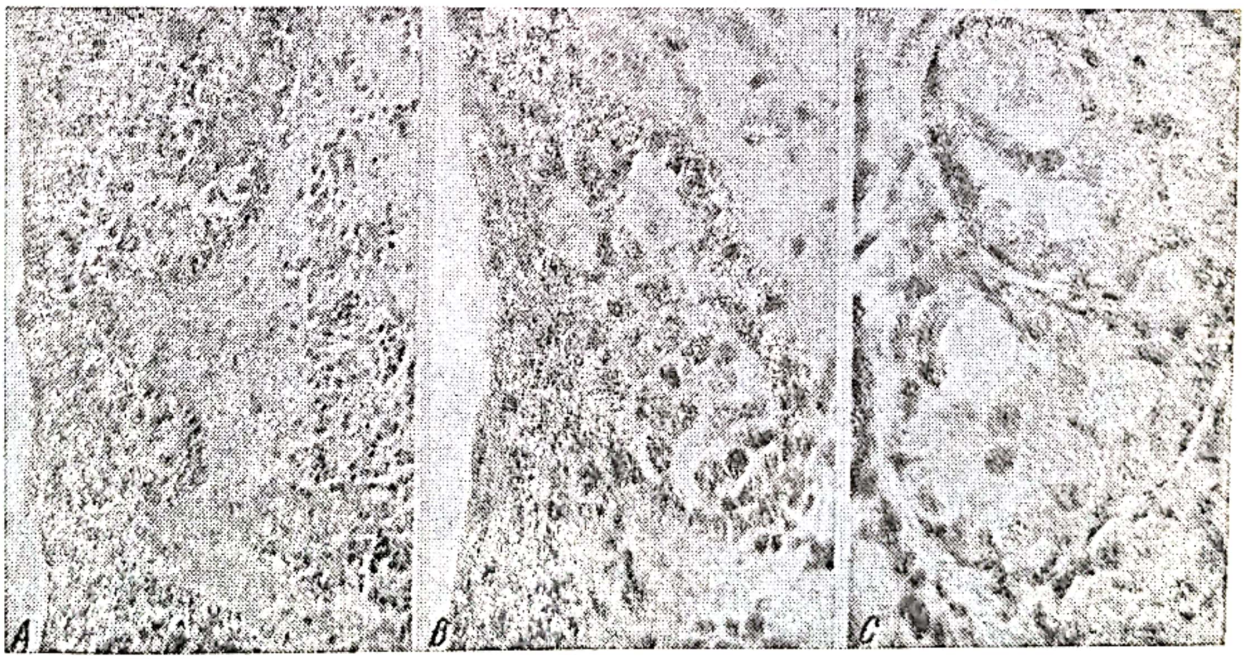

Fig. XVI—25. — Leziuni microscopice în boala Paget.
A, B. Placarde de celule Darier în grosimea epidermului. *C*. Elemente de același tip histologic umplînd mici canale galactofore.

Scanned with OKEN Scanner

semnificaţia canceroasă sau nu a celulelor Darier din boala Paget este pusă în discuţie. Nimeni nu mai acceptă azi ideea cancerizării acestor elemente în piele. Mulţi consideră boala Paget un carcinom *in situ*. Pentru alţii este vorba numai de leziuni displazice particulare. Studiul topografic al leziunilor pe epiderm şi diferitele sectoare ale sinusului galactofor, canalelor şi acinilor arată o reacţie de complex tisular epidermo-mamar în cadrul unui sinergism oncogenic (E. Crăciun şi Şt. Niculescu).

Aspectele morfologice şi topografia la limita epitelio-stromală a elementelor din epiderm şi porţiunea terminală a canalelor mamare pledează pentru originea lor din elemente preexistente locale. În epiderm, relaţiile cu elementele Langerhans au fost accentuate de Orr şi Parish, care au studiat cazuri la indiene cu pielea mai pigmentată. Relaţiile cu elementele Merkel-Ranvier şi bogăţia ultimelor celule în jurul leziunilor de boală Paget au fost accentuate de E. Crăciun şi Şt. Niculescu. Tot aceşti autori insistă şi asupra asemănării elementelor de acest tip din canalele galactofore cu mio-epiteliile de tip embrionar descrise de Brouha.

CARCINOMUL MAMAR LA BĂRBAT

Este foarte rar (sub 1% din totalul carcinoamelor mamare). Diagnosticul este aproape întotdeauna tardiv, în etapa fixării tumorii la peretele toracic şi metastazelor. Apare, de obicei, la o vîrstă mai înaintată ca la populaţia generală feminină. Incidenţa creşte la bărbaţii cu antecedente de fibroză mamară (de malnutriţie), ginecomastie, tratamente cu doze mari de estrogeni şi traumatisme. Este localizat iniţial la mamelon sau în regiunea areolei. Clinic, secreţia mamelonară este mai frecventă ca la femeie. Se găsesc aceleaşi tipuri histologice, în afară de carcinomul lobular.

Există cazuri excepţionale de boală Paget cu cancer mamar (E. Crăciun şi Şt. Niculescu, 1953). În litera-

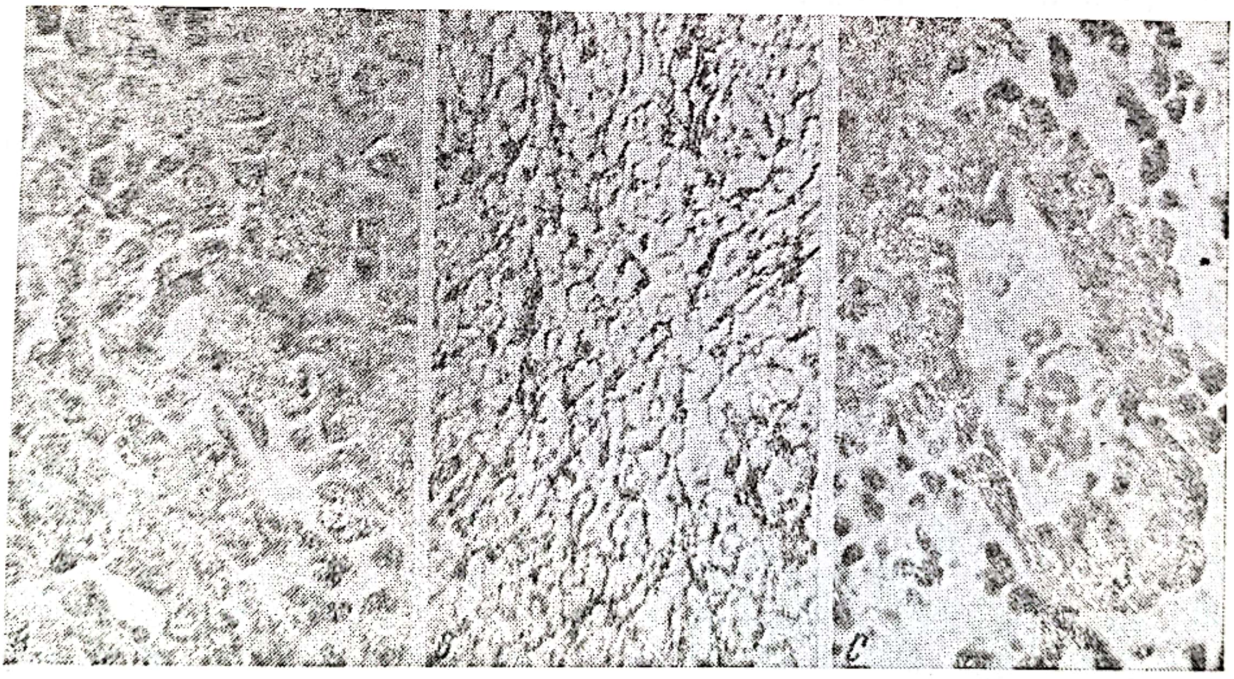

Fig. XVI—26. — Reticulosarcom mamar.
A. Zonă de reticulohistiosarcom. *B.* Reţeaua de reticulină în aceeaşi zonă. *C.* Proliferarea neoplazică a elementelor reticulo-histiocitare din peretele vascular.

Scanned with OKEN Scanner

tură se cunosc numai 14 asemenea cazuri (Moss) şi cu al nostru 15.

TUMORI MALIGNE NEEPITELIALE ALE MAMELEI (fig. XVI—26)

Sînt excepţional de rare, deoarece nu reprezintă decît 0,5% din totalul tumorilor maligne mamare.

Fibrosarcoamele sînt cel mai des observate. Provin, mai ales, din malignizarea tumorii *phyllodes*. Mai rar apar direct ca atare în sîn şi excepţional provin din derm (dermatofibroame progresive şi recidivante) cu malignitate exclusiv locală, nemetastazante.

Se menţionează încă: *liposarcomul*, *osteo-condro-mixosarcomul*, *rabdo-miosarcomul*, *angiosarcomul (hemangioendoteliomul malign)*, *limfangiosarcomul*, *neurinomul malignizat* şi localizări primare de *reticulo-* şi *limfosarcoame*, *boala Hodgkin* şi *leucemii*. Ultimele corespund de fapt unor localizări şi mamare într-o boală de sistem cu multiple determinări viscerale.

Un loc aparte îl ocupă *carcino-sarcomul* cu proliferare neoplazică de tip carcinomatos şi sarcomatos unde de fapt, cel puţin pentru unii, este vorba tot de un carcinom cu zone anaplazice, de aspect morfologic pseudosarcomatos.

Scanned with OKEN Scanner

XVII

MORFOPATOLOGIA SARCINII

ȘT. NICULESCU

Introducere 202
Perturbări ale migrației oului 202
Sarcina extrauterină 202
Placenta praevia.. 206
Patologia perioadei de nidație și gestație..... 207
Avortul 207
Patologia placentei și anexelor sale 209
Toxemia gravidică 221
Patologia perioadei nașterii..... 221
Patologia involuției și regenerării post-partum 222
Persistența resturilor placentare .. 222
Endometrita puerperală 223

INTRODUCERE

Sarcina normală la femeie comportă 4 etape principale: — perioada de migrare a oului fecundat; — perioada nidației și de creștere a oului în cavitatea uterină; — perioada nașterii; — perioada de involuție și regenerare uterină.

a) *Prima perioadă* durează aproximativ 8 zile, de la fecundarea ovulului în trompă pînă la migrarea oului fecundat în cavitatea uterină.

b) *A doua perioadă* se întinde de la nidarea oului pînă la naștere, la 9 luni după fecundare (fig. XVII-1).

c) *A treia perioadă*, nașterea, se produce la 9 luni după fecundare. Dehiscența membranelor este urmată de nașterea fătului și de expulzia placentei.

d) *A patra perioadă* de involuție și regenerare cuprinde: procese detersive cu eliminarea lohiilor, involuția leiomiofibrelor miometrului, involuția cu sclerohialinizarea vaselor, resorbția celulelor gigante fetale și regenerarea endometrului cu reluarea ulterioară a ciclului menstrual.

PERTURBĂRI ALE MIGRAȚIEI OULUI

SARCINA EXTRAUTERINĂ

Sarcina extrauterină urmează nidării ovulului fecundat în afara uterului. Deosebim: sarcina tubară, cu mult cea mai frecventă, sarcina ovariană și sarcina abdominală, cu totul rare. Excepțional, tot în cadrul *sarcinii ectopice* se menționează sarcina unghiulară (a cornului uterin) și sarcina cervicală.

Sarcina tubară este cea mai frecventă modalitate de sarcină extrauterină (95% din sarcinile ectopice). După sediul în trompă deosebim: sarcina ampulară (60—65%), sarcina istmică (10—

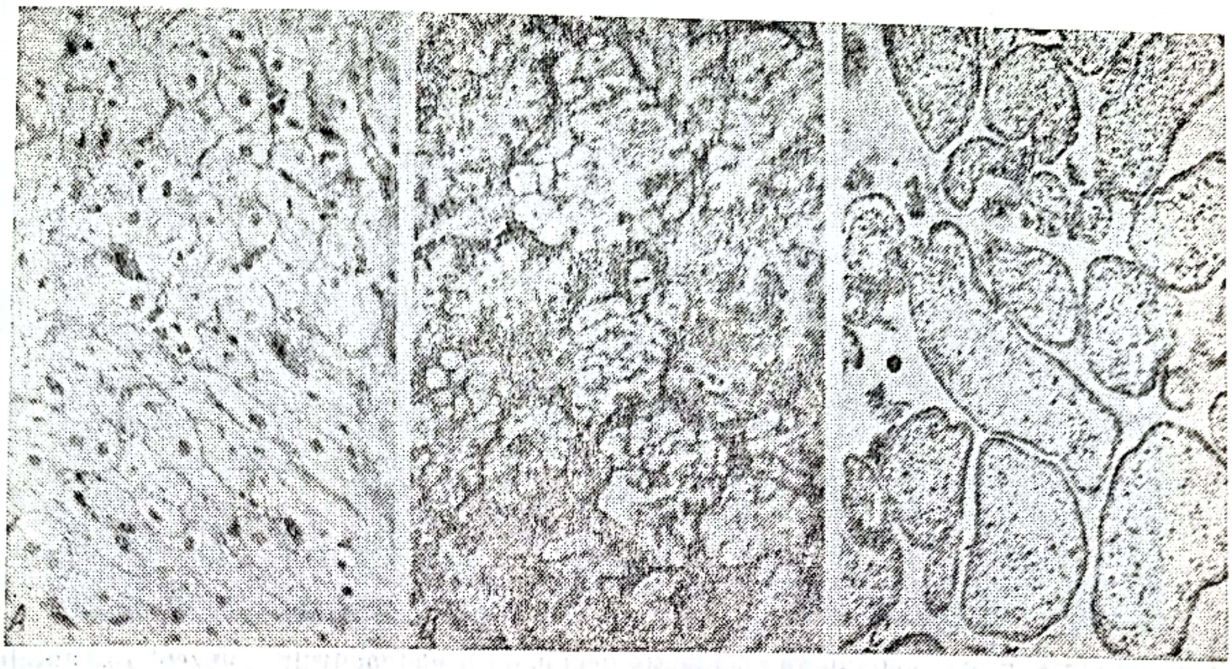

Fig. XVII—1. — Histologia sarcinii normale.
A. Celule deciduale. *B.* Endometru gravidic. *C.* Vilozităţi placentare din primele săptămîni ale sarcinii.

20%), sarcina infundibulară (sau pavilionară) (1—3 %) şi sarcina interstiţială (1%) (de Brux).

Clinic, poate rămîne inaparentă pînă la manifestările dramatice ale complicaţiilor sale: hemoragie masivă internă cu stare de şoc sau sindrom de abdomen acut prin ruptură tubară. Este suspectată cînd există semne de sarcină asociate cu mărirea volumului unei anexe, pierderi sanguine pe cale vaginală etc. Neajungînd practic aproape niciodată la termen, creşterea de volum a trompei se face în limite relativ reduse.

Macroscopic (fig. XVII-2), trompa apare tumefiată (mai ales partea sa ampulară, mai distensibilă), de o coloraţie roşiatică. Poate fi acoperită de coaguli, eventual în organizare, sau prezintă un orificiu de perforare, cu margini rupte şi infiltrat hemoragic, localizat în special în regiunea istmică. Aspecte macroscopice incipiente se pot identifica prin celioscopie.

Pe secţiuni, după prealabilă fixare, se constată un coagul conţinînd structuri ovulare. Embrionul este uneori greu de identificat macroscopic. Diagnosticul de sarcină tubară se face aproape numai histopatologic prin constatarea resturilor ovulare.

Reacţia deciduală a endometrului poate fi macroscopic evidentă în cazurile ajunse la necropsie (fig. XVII-2). *Microscopic* (fig. XVII-3) sînt necesare secţiuni prin toate sectoarele trompei eventual seriate, pentru reperarea formaţiilor ovulare, uneori reduse la foarte rare vilozităţi coriale în caz de avort tubar.

Trompa prezintă la nivelul implantării epiteliu de înveliş turtit sau dispărut, grămezi discontinue de elemente deciduale, musculatură mai mult disociată decît hipertrofică, reacţii ale seroasei (hiperplazia peritoneului în noduli) şi eventual hematoame organizate.

Evoluţia şi complicaţiile sarcinii tubare depind de condiţiile anatomice locale: — deciduă foarte redusă, chiar discontinuă, aşa încît urmează rapid deschiderea unor vase mai mari prin acţiune digestivă enzimatică trofoblastică; — lumen strîmt, mai ales pen-

Fig. XVII—2. — Sarcină tubară cu reacţie deciduală a endometrului (Muzeul Institutului Medico-Legal).

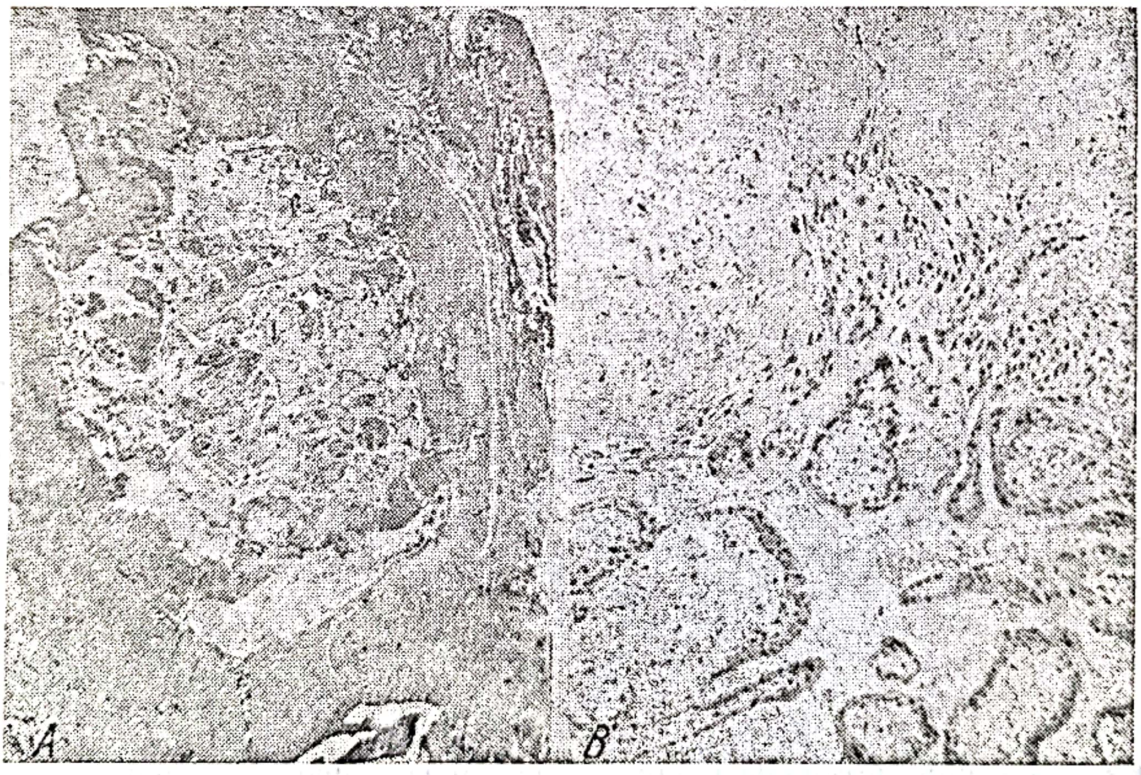

Fig. XVII—3. — Sarcină tubară.

A. Secţiune transversală prin porţiunea istmică a trompei prezentînd sarcină tubară. **B.** Pătrunderea vilozităţilor placentare în peretele tubar.

Scanned with OKEN Scanner

tru părțile istmică și interstițială; — musculoasă subțire și distensibilă numai pînă în anumite limite, incompatibile cu volumul unei sarcini mai înaintate.

Principalele *complicații* sînt *hemoragia* și *ruptura tubară* care apar pînă la cel mult 3 luni de la fecundare. Hemoragia antrenează *dezlipirea placentei de perete* și *avortul tubar complet* (cu eliminare pe cale uterină) sau *avortul tubar incomplet* cu formarea unei *mole sanguine* în trompă (coagul centrat de embrion și anexe). Prin ruperea trompei oul poate ajunge în situație intraligamentară sau în cavitatea abdominală dînd sarcina abdominală secundară, eventual cu evoluție pînă aproape de termen. Dacă embrionul (sau fătul) ajung liberi în cavitatea peritoneală se produce retracție cu mumificare *(făt papiraceu)* și în cazuri rarisime impregnarea calcară *(litopedion)*. Sîngele extravazat se acumulează în Douglas ca *hematocel retrouterin*. În caz de dubiu, diagnosticul se pune și prin puncție în fundul de sac vaginal.

Etio-patogenie. Sarcinile tubare se produc în legătură cu perturbările migrării oului spre cavitatea uterină. Acestea țin de anomalii de lungime ale trompei antrenînd cuduri și de modificări de lumen (stenoze sau diverticuli) congenitale sau cîștigate, consecutive unor vechi salpingite. Contopiri postinflamatorii ale faldurilor mucoasei trompei cu stenoză și leziuni de salpingită istmică nodoasă pot împiedica trecerea unui ou deja voluminos. Efect similar îl au aderențe și bride perisalpingiene, sechelele peritonitei sau apendicitei (pentru trompa dreaptă). Tulburări funcționale prin reducerea numărului epiteliilor ciliate tubare și modificarea peristaltismului musculaturei sale (cu spasm) contribuie încă la apariția sarcinii tubare. Importanța inflamației nu trebuie supraapreciată. Numărul sarcinilor extrauterine este în creștere deși frecvența salpingitelor a scăzut (Zelenick). Se remarcă încă asocierea posibilă de sarcini tubare simultane sau de sarcină tubară cu altă sarcină uterină sau extrauterină. Statistic gemelaritatea este mai frecventă comparativ cu sarcina uterină (Arey). De asemenea numărul malformațiilor grave pare proporțional crescut (Hall).

Diagnosticul de sarcină ectopică se poate face indirect *pe produse de chiuretajul cavității uterine*, executat pentru hemoragii. Se constată fie *modificări de tip gravidic ale endometrului cu absența vilozităților coriale și a fibrinoidului*, fie *atipii Arias-Stella* (fig. XVII—4). Ultimele se caracterizează printr-o hiperplazie particulară a structurilor glandulare, apărînd de obicei în focare izolate. Se constată aspecte papilare, celule voluminoase cu citoplasma clară sau vacuolizată (dar PAS —), nuclei voluminoși, de forme bizare, hipercromi, dar fără mitoze. Alte glande prezintă simplu aspect secretor cu absența decidualizării stromei. Cele mai frecvente (60—80%) par însă formele minore de atipii Arias-Stella (de Brux și Bret). Asemenea modificări histopatologice corespund hormonal unei faze de epuizare celulară consecutivă unei stimulări corionice extrem de ridicate, așa cum se verifică și ultrastructural (Ancla, de Brux). Ele permit numai *suspiciunea unei sarcini extrauterine*. Nu sînt patognomonice și se pot găsi încă după o *sarcină întreruptă* sau *post-partum*.

Sarcina ovariană este foarte rară (1% din sarcinile ectopice). Se face prin fecundarea unui ovul nedezlipit de cumulul oofor. Se recunoaște prin continuitatea cu un corp galben voluminos în care pătrund elemente trofoblastice. Criteriul situației sub epiteliul de înveliș ovarian este practic imposibil de precizat în sarcini mai avansate. Se menționează încă sarcina pe un focar de endometrioză ovariană. Alte

Scanned with OKEN Scanner

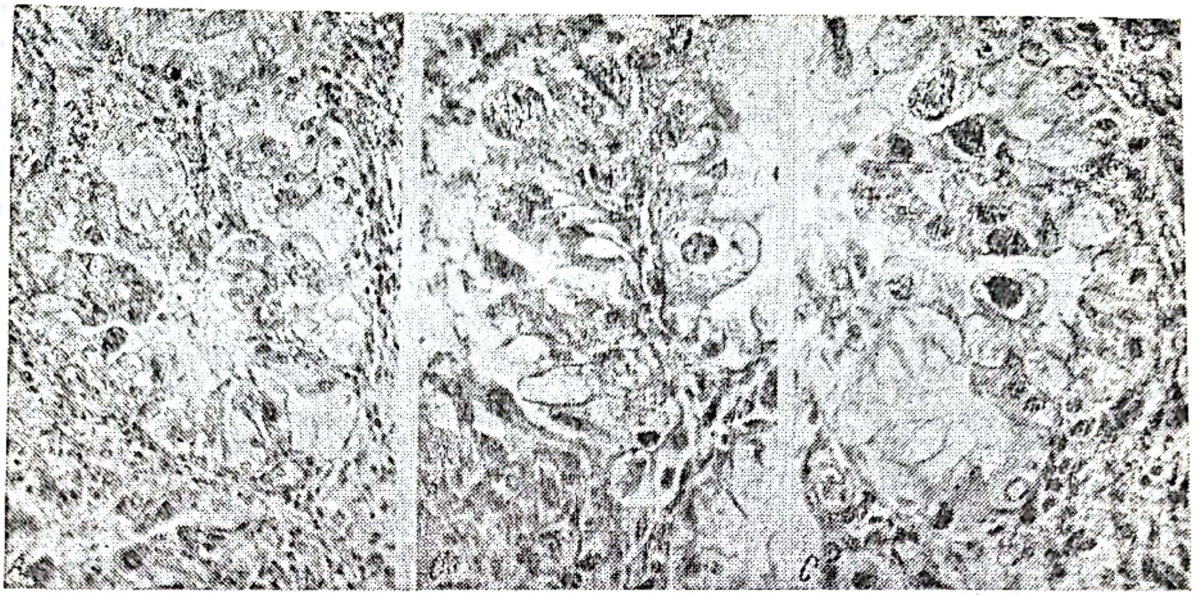

Fig. XVII—4. — Endometru. Fenomenul Arias-Stella în cursul sarcinii ectopice. *A*.Imagine de ansamblu. *B, C.* Detalii citologice.

sarcini ovariene se produc prin grefarea secundară pe ovar a unei sarcini infundibulare (sarcină infundibulo-ovariană). Asemenea sarcini se termină prin hemoragie dar există posibilităţi să persiste mai mult timp decît cele tubare prin distensibilitatea stromei ovariene.

Sarcina abdominală este încă mai rară. Este mai ales o sarcină secundară eliminării (şi implantării ulterioare peritoneale) a unei sarcini tubare sau ovariene. Excepţională rămîne sarcina abdominală primară în Douglas, ligamentele largi sau chiar capsula splinei sau ficatului. Caracterul primar rezultă din absenţa oricăror semne de ruptură tubară, de sarcină pavilionară (la nivelul ostiului abdominal al trompei) sau de sarcină ovariană. Dacă placenta nu se dezlipeşte, fătul poate supravieţui chiar luni de zile între ansele intestinale.

PLACENTA PRAEVIA

Placenta praevia este implantarea joasă a placentei ceea ce expune la rupere şi masivă hemoragie la naştere. După nivelul inserţiei deosebim *placenta praevia simplex* cu sediu dominant în cavitate, *placenta praevia isthmica* umplînd istmul şi *placenta praevia cervicalis* unde şi cervixul contribuie la formarea placentei. Se întîlneşte în 1/200—300 naşteri. Frecvenţa sa creşte la ultimele sarcini ale marilor *multipare*.

După topografie (faţă de orificiul cervical intern) se descriu *placenta praevia marginală*, *parţială* şi *totală* ceea ce se determină azi prin metode radioizotopice.

Aderenţa la peretele uterin este mai accentuată datorită sărăciei reacţiei deciduale. De aceea deseori placenta praevia este totodată şi o *placenta accreta* cu varietăţile sale.

Placenta praevia se datoreşte unei anomalii de migrare a oului asociată cu condiţii circulatorii şi trofice locale ale mucoasei uterine. În cazurile de placenta praevia se întîlnesc malformaţii fetale de aproape 3 ori, iar monstruozităţi grave ca anencefalia de 10 ori mai frecvent ca în restul celorlalte placente.

Placenta praevia expune mama la hemoragii în cursul sarcinii care pot

Scanned with OKEN Scanner

fi letale cu ocazia naşterii. Poate antrena moarte fetală, prematuritate în pînă la jumătate din cazuri, cu mortalitate perinatală la aproape un sfert din naşteri.

PATOLOGIA PERIOADEI DE NIDAŢIE ŞI GESTAŢIE

AVORTUL

Avortul este *întreruperea sarcinii înainte ca produsul concepţiunii să fie viabil* adică *în primele 6 luni*. Se deosebeşte de *naşterea prematură* a unui făt viabil (dar sub 35 cm lungime şi 2 500 g greutate), întîlnită *după luna 6-a*.

Avortul precoce, din primele 12—16 săptămîni, este un *avort complet* cu eliminarea simultană a sacului ovular şi conţinutului său. *Avortul incomplet* (în 2 timpi), mai tardiv, cuprinde eliminarea produsului concepţiei cu reţenţia totală sau parţială a placentei şi membranelor ovulare. Resturile placentare pot fi înconjurate de sînge coagulat (*mola sanguină*). Ulterior prin liza hematiilor (cu decolorare) rezultă *mola cărnoasă*. Resturile placentare pot fi reţenţionate şi în canalul cervical *(avort cervical)*. Avortul poate fi precedat de moartea intrauterină a embrionului sau fătului. *Avortul omis* („missed abortion") este reţenţia placentei, sacului ovular şi conţinutului său, embrion sau făt mort intrauterin de cel puţin 8 săptămîni (şi prezentînd morfologic aspectele de *făt macerat*, sau *făt papiraceu*, sau excepţional de *litopedion*).

Avortul poate fi spontan şi provocat. **Avortul spontan** este determinat de condiţii patologice. Vorbim de *avorturi spontane habituale* cînd acestea se repetă în timp la aceeaşi femeie prin condiţii hormonale anormale şi carenţa vitaminelor E, A şi ale complexului B. Avortul spontan poate fi precedat de *iminenţa de avort*. Această stare se recunoaşte prin contracţii şi dureri, însă *fără hemoragii macroscopice* în legătură mai ales cu perturbări hormonale: gonadotrofina corionică scăzută şi deficienţă progesteronică cu valori estrogenice deseori normale. Citodiagnosticul vaginal are deosebit interes practic pentru diagnostic permiţînd o atitudine terapeutică uneori eficientă. Frotiurile vaginale conţin hematii, fibrină, pigment sanguin, mici histiocite greu de deosebit de celulele endometriale din avortul inevitabil. Pot apărea încă aspecte de deficienţă progesteronică manifestate prin descreşterea numărului celulelor intermediare şi naviculare înlocuite de celulele scuamoase superficiale; simultan descresc şi dispar grămezile celulare, cresc indicii eozinofilic şi cariopicnotic şi se constată un aflux de leucocite (Wachtel).

În *avortul inevitabil* pierderea sarcinii nu mai poate fi împiedicată. *Avortul început* se recunoaşte clinic prin hemoragii ducînd la golirea cavităţii uterine. Se ajunge la *avortul complet* sau mai deseori *incomplet* cu complicaţiile sale.

Morfopatologie. În avortul spontan se pot elimina: — oul zis „clar" neembrionat şi nevascularizat (al primelor 3 săptămîni de la concepţie); — placenta decesului embrionar precoce *in utero* conţinînd un embrion vascularizat de circa 1 cm în primele 3—5 săptămîni ale sarcinii; — placenta decesului embrionar tardiv *in utero* cu embrion pînă la 10 cm în lunile 2—3 ale sarcinii; — placenta decesului fetal precoce intrauterin cu făt mort *in utero* înaintea viabilităţii, de 10—32 cm lungime şi vîrstă de 3—6 luni (Philippe şi colab).

Mai mult de jumătate din cazurile de avort spontan prezintă malformaţii severe (Stevenson) şi aberaţii cromozomice în proporţie de 22% (Carr) adică de 50 de ori mai mult ca la nou-născuţii vii.

Scanned with OKEN Scanner

În practică *diagnosticul microscopic de avort* cuprinde 2 etape succesive: dovada existenței sarcinii și apoi demonstrarea caracterului patologic (spontan) al avortului deseori de realizare dificilă și numai folosind alături de constatările histopatologice și date complementare anamnestice, clinice și paraclinice.

Retenția resturilor ovulare antrenează o reacție inflamatorie (fig. XVII—5) determinată de prezența însăși a acestor resturi și de infecții supraadăugate. Uneori abundența infiltratelor inflamatorii maschează resturile ovulare în necrobioză expunînd la erori de diagnostic. Existența de leziuni propriuzise ale acestor resturi ovulare poate constitui dovada avortului spontan. Absența de asemenea leziuni nu înseamnă însă obligatoriu că este vorba de un avort provocat.

Cauzele avortului spontan se pot împărți după Hackensellner în: 1) gametopatii (boli ale celulelor germinale de natură genetică); 2) blastopatii (boli ale oului înainte de diferențierea în embrioblast și trofoblast), apărute pînă la 2 săptămîni; 3) embriopatii: virotice, post-iradiere, alimentare sau prin hipoxie determinînd mai ales malformații severe (pînă în luna a 3-a); 4) boli după luna a 4-a incluzînd fetopatii inflamatorii (virotice, bacteriene, cu spirochete și protozoare); fetopatii hemolitice și fetopatia diabetică; 5) placopatii (boli placentare) diverse : placentite, diferențiere defectuoasă a vilozităților în incompatibilitățile de grup sanguin și diabetul mamei; tulburări circulatorii întinse (infarcte); mola hidatiformă și coriocarcinomul; 6) boli (sau malformații) materne adică: condiții locale împiedicînd dezvoltarea sarcinii (malformații genitale, modificări de poziție și formă uterine cîștigate); miofibroame uterine; endometrite; dereglări hormonale; boli generale grave acute și cronice ca tuberculoza și sifilisul; alte afecțiuni: cardiopatii valvulare decompensate, nefropatii, intoxicații și alimentarea carențată; traume mecanice și psihice.

Avortul provocat prin întreruperea artificială a sarcinii se împarte în terapeutic, etico-juridic și delictual.

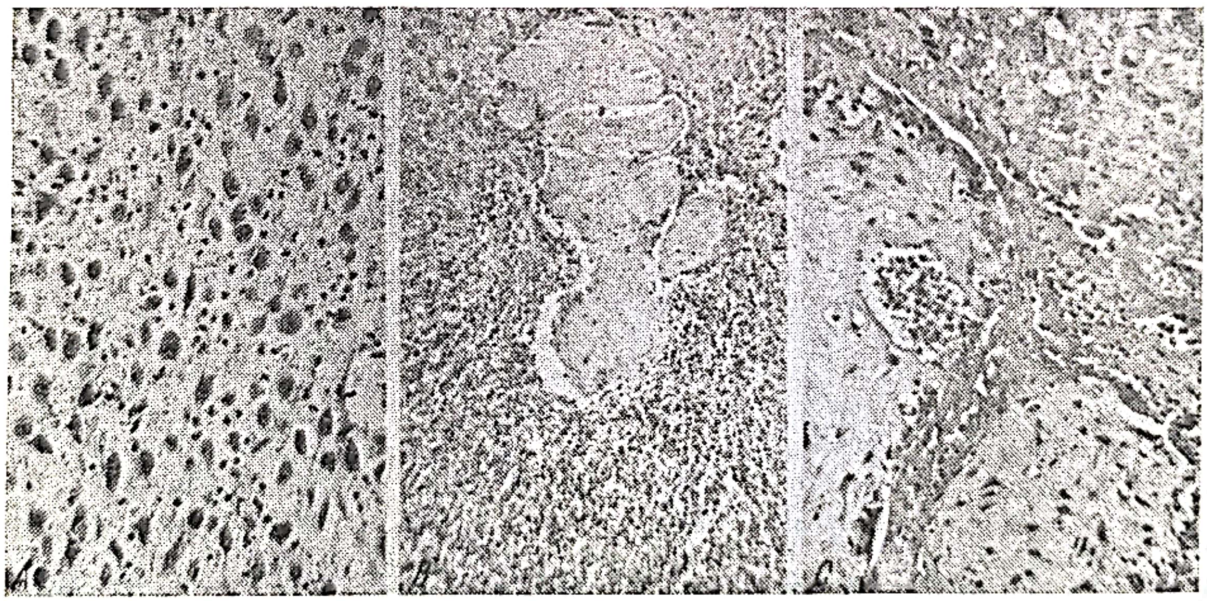

Fig. XVII—5. — Reacții determinate de resturile placentare.
A. Elemente inflamatorii printre celulele deciduale. *B.* Vilozități hialinizate înconjurate de elemente inflamatorii. *C.* Reacții inflamatorii în legătură cu prezența de resturi placentare: vilozități și celule deciduale.

Scanned with OKEN Scanner

Avortul terapeutic se practică pentru evitarea manifestărilor patologice grave ameninţînd viaţa mamei şi pentru prevenirea transmiterii unor boli ereditare sau malformaţii.

Avortul etico-juridic se face în legătură cu dispoziţiile legale dictate de considerente morale precum şi de condiţiile sociale şi economice particulare fiecărei ţări.

Avorturile provocate terapeutice şi etico-juridice sînt reglementate în ţara noastră prin Decretul Nr. 770/1966 completat cu instrucţiunile M.S.P.S. pentru a preveni complicaţiile medicale rezultate din întreruperile de sarcini repetate şi nejustificate, expunînd la diverse metropatii şi sterilitate.

Avortul provocat delictual (criminal) poate fi complet, incomplet sau ratat. Este deseori urmat de grave complicaţii mecanice, toxice sau septice inerente condiţiilor de clandestinitate în care se practică. Se ajunge chiar la deces imediat sau tardiv. Anatomopatologic, sînt practic frecvente dificultăţi de diagnostic diferenţial cu avortul spontan. Urmele manoperelor abortive ca leziuni cervicale sau perforări instrumentale trebuie identificate şi corect interpretate, la fel ca şi sechelele de avort genitale şi sistemice.

Naşterea prematură se recunoaşte prin făt viabil, deşi uneori debil, de talie şi greutate subnormale, corespunzătoare vîrstei reale a sarcinii. Numai jumătate din cazuri prezintă placentă de aspect histologic normal etapei graviditătii. În rest se găsesc modificări morfologice de senescenţă precoce placentară sau procese net patologice inflamatorii, degenerative şi/sau circulatorii.

PATOLOGIA PLACENTEI ŞI ANEXELOR SALE

Placenta prezintă fiziologic o „maturare" paralelă cu dezvoltarea embrionului, apoi fătului, terminată la naştere. Majoritatea modificărilor morfologice la termen corespund acestei senescenţe fiziologice placentare şi nu antrenează repercusiuni asupra fătului. Dacă însă evoluţiile placentară şi fetală sînt asincrone, asemenea modificări capătă semnificaţie patologică prin consecinţe. În *maturitatea precoce placentară* se ajunge la ruperea precoce a membranelor şi *naşterea unui prematur*. În *maturitatea întîrziată a placentei* se produce *moartea intrauterină a fătului*.

Metodologia studiului placentei şi anexelor sale este azi bine precizată (Benirschke şi Driscoll). Placenta este cîntărită după îndepărtarea coagulilor recenţi de pe faţa maternă. Dacă se suspectează lipsa unuia sau mai multor cotiledoane, injecţia în vasele ombilicale cu o substanţă colorantă sau lapte (Stamm) este obligatorie. Se reconstituie aspectul de sac al placentei cu membranele sale. Se controlează locul rupturii membranelor, inserţia cordonului şi modificările macroscopice ale suprafeţei fetale a placentei şi membranelor sale. Se examinează cordonul şi se fac secţiuni transversale pentru microscopie. Se dezinseră membranele de jur împrejurul placentei, se taie cu foarfeca o fişie lată de 3 cm înfăşurată în rulou pe un băţ de chibrit pentru fixare şi examen microscopic, pe o întindere cît mai mare. Prin placentă se fac secţiuni paralele, de 1 cm grosime, pentru controlul macroscopic şi prelevările microscopice.

a) **Anomaliile de configuraţie placentară** sînt numeroase. *Placenta membranoasă sau difuză* anormal de întinsă şi subţire expune la naştere prelungită, mai hemoragică decît normal. *Placenta circumvallata* delimitată de un inel rigid, prin sudura elementelor caducei bazilare şi reflexe cu masive depozite fibrinoide, favorizează pierderea sarcinii aproape de termen şi he-

Scanned with OKEN Scanner

matoame marginale în travaliu. Poate determina moartea fătului la naştere într-o treime din cazuri. *Placenta accreta* anormal de aderentă prin absenţa caducei bazilare (consecutiv atrofiei endometrului după chiuretaje repetate) este sursa hemoragiilor masive, letale chiar, de la naştere, cu atît mai mult varietăţile sale *placenta increta* cu pătrunderea vilozităţilor în miometru şi *placenta percreta* în toată grosimea peretelui uterin. Ultima expune încă şi la ruptura uterului. Deseori placenta accreta *se asociază cu placenta praevia*. Anomalii de diviziune ca *placenta bi-, tri- şi multilobată*, *placenta bi-, tri- şi multiplex*, *placenta bi-, tri- şi multipartita* şi mai frecvent varietăţile de *placenta succenturiata* cu mici lobuli accesorii (chiar limitaţi la un singur cotiledon) sau *placenta spuria* (unde intervin şi anomalii de vascularizaţie), pot determina complicaţii hemoragice post-partum prin reţenţia unor cotiledoane.

b) **Distrofii** frecvente şi banale, mai totdeauna fără semnificaţie patologică sînt *depunerile de fibrinoid* PAS + şi *calcificări* (ale depozitelor de fibrinoid sau mai rar ale anumitor vilozităţi). Ultimele se găsesc mai ales în cazurile de veche moarte fetală intrauterină.

c) **Tulburări circulatorii placentare** sînt printre cele mai frecvente antrenînd consecinţe patologice pentru făt numai prin masivitate sau apariţie anormal de precoce. La termen, se găsesc aproape constant una sau mai multe tulburări circulatorii placentare. După sistematizarea lui Wilkin se pot împărţi în *tulburări circulatorii ale plăcii coriale, reţelei vilozitare, plăcii bazale, regiunii marginale şi tulburări circulatorii generalizate.*

La nivelul plăcii coriale se găsesc *hematoame subamniotice* organizate şi *tromboze subcoriale*. Reţeaua vilozitară poate prezenta *hemoragie interviloasă* (fig. XVII—6 *A*), *tromboză interviloasă şi necroză vilozitară ischemică cu depuneri de fibrinoid* (fig. XVII—6 *B, C*), una din cele mai comune manifestări de senescenţă placentară. Zone întinse de vilozităţi hialinizate şi cu pierderea învelişului celular sînt înglobate într-o masă compactă de fibrinoid (fig. XVII—6 *B*). *Infarctele placentare*, net delimitate, cuneiforme sau neregulate, învecinate mai ales plăcii bazale, dar totdeauna situate în

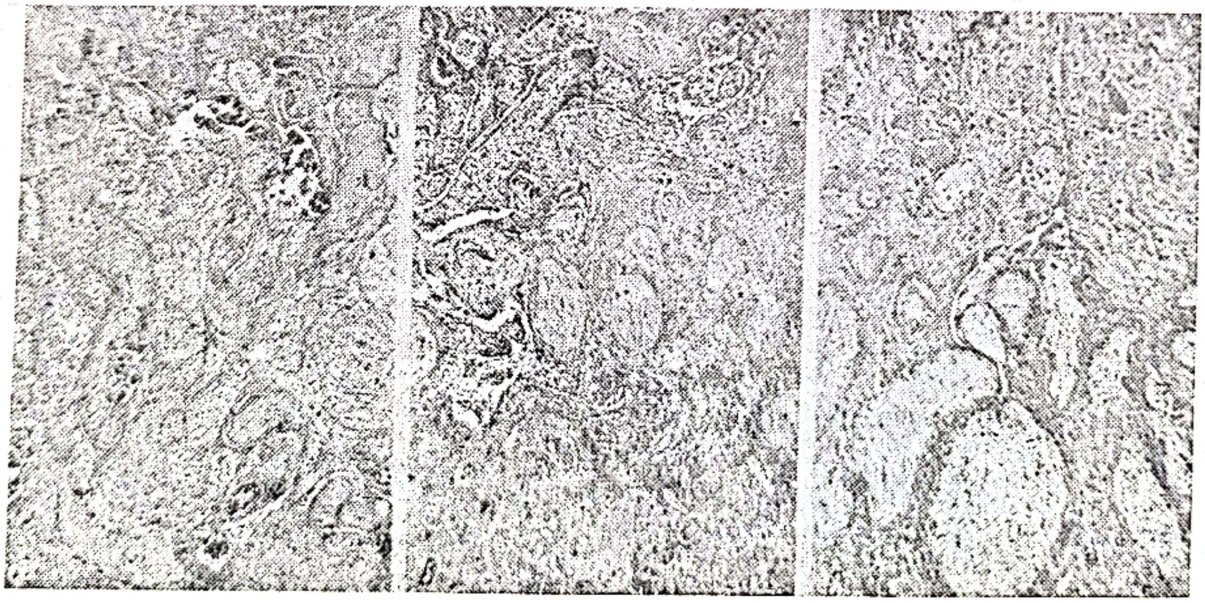

Fig. XVII—6. — Placentă.
A. Hemoragie interviloasă. *B, C.* Fibrinoid placentar.

Scanned with OKEN Scanner

grosimea placentei, se împart în albe și roșii. Sînt determinate de întreruperea circulației de la vasele materne prin spasm prelungit (infarcte acute, roșii) sau prin tromboza vaselor cu ateroscleroză în complicațiile hipertensive ale sarcinii (infarcte cronice, albe). Sînt frecvente în eclampsie, morți intrauterine fetale, nașteri premature și lipsesc în stările de imaturitate placentară (din izoimunizări și diabet). Placa bazală poate prezenta *hematoame deciduale bazale* de dimensiuni extrem de variabile prin dezlipirea prematură a placentei. Foarte întinse, antrenează mortalitate fetală perinatală crescută. Se pot asocia cu infarcte adevărate și trebuie deosebite de *hematoamele retroplacentare*, decolînd placenta la naștere. Regiunea marginală prezintă, alături de tulburări circulatorii banale, foarte rare *hematoame deciduale marginale*, net patologice, însoțind *placenta circumvallata* sau *praevia*.

Edemul placentar difuz constituie leziunea caracteristică pentru *anasarca feto-placentară*, forma cea mai severă a *eritroblastozei fetale* determinată de o izoimunizare maternă. Mama, de obicei rH negativă, se imunizează cu unele din grupele antigenului rH. Procese izoimune similare cu grupele sistemului AB0 sînt relativ mai rare și cu consecințe mai puțin nefaste. Prezența antigenului de origine paternă, fixat pe eritrocitele fetale, ajunse în circulația maternă prin efracția barierei trofoblastului și străbaterea fibrinoidului Nitabuch, antrenează formarea anticorpilor specifici anti—rH etc., de origine maternă. Aceștia străbat bariera placentară și rezultă reacția antigen-anticorp cu hemoliza eritrocitelor fetale. Se produc: anemie hemolitică, eritropoieză compensatorie și mari tulburări de permeabilitate. Antigene similare pot ajunge în organismul gravidei și pe calea unei transfuzii sanguine antrenînd fenomenele imunologice corespunzătoare. Se explică astfel creșterea incidenței eritroblastozei fetale ca și a anasarcei feto-placentare, întîlnită în 1/5 000 de nașteri.

Clinic, se constată avort în luna V-a, moartea intrauterină a fătului în luna a VII-a —a VIII-a sau la scurt timp după nașterea la termen. Nou-născutul poate supraviețui numai dacă lipsește edemul și anemia cu icterul evoluează mai lent.

Placenta din anasarca feto-placentară este voluminoasă, mamelonată, friabilă, palidă, putînd ajunge pînă la 2 kg greutate. Microscopic, sînt semne de imaturitate pînă la un punct asemănătoare celor din diabet și mola hidatiformă. Se constată mai ales (fig. XVII—7 *A, B)* vilozități voluminoase cu stroma puternic edemațiată, conținînd elemente histiocitare Hofbauer cu persistența citotrofoblastului, deseori în strat continuu. Se văd încă eritroblaste în capilarele vilozitare sau chiar focare de eritropoieză, proliferări ale endoteliilor capilare și sărăcie de fibrinoid la suprafața vilozităților. Asemenea aspecte vilozitare trebuie deosebite de placentele normale cu degenerescențe hidropice izolate sau aspecte de hematopoieză (în săptămînile 4—5).

Fătul prezintă edeme generalizate *(hidrops fetal)* (fig. XVII—7 *C)*, anemie hemolitică, icter, hiperplazie eritroblastică și hepato-splenomegalie.

Edemul placentar parțial se constată în moartea intrauterină a embrionului și nu trebuie confundat cu o molă hidatiformă incipientă. Încetarea circulației fetale este urmată de permeabilizarea trofoblastului și aflux de lichide de la mamă în vilozități izolate sau grupe de vilozități, contrastînd cu zone mai puțin sau deloc edemațiate.

d) **Leziuni inflamatorii.** *Placentitele* se fac de la tractul genital inferior prin propagare transmembranoasă, de la

Scanned with OKEN Scanner

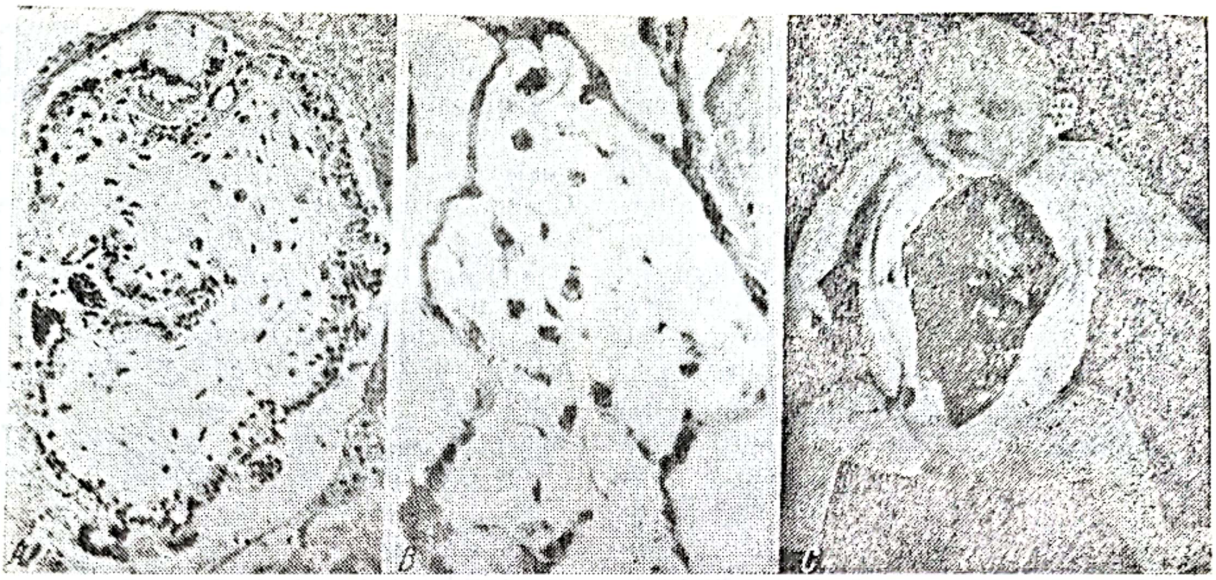

Fig. XVII—7. — Anasarcă feto-placentară.
A, B. Vilozități placentare. A. Aspect de imaturitate și celule Hofbauer prezente. *B.* Edem și celule Hofbauer. *C. Făt.* Edeme generalizate (Caz M. Zaharia — *C*).

inflamații de vecinătate endomiometriale sau tubare și hematogen pe calea circulației materne. Infecțiile placentare pot antrena moartea intrauterină a fătului, boli și decesul în perioada perinatală deoarece reacțiile de apărare în cursul vieții uterine sînt extrem de limitate (Rössle). După anergia reacțiilor circulatorii și celulare din primele 2 luni se ajunge la fenomene de fagocitoză începînd din luna a 3-a; activarea mielopoiezei cu formare de mielocite (dar nu de granulocite mature) apare în lunile 5—7; abia în luna a 8-a apar elemente mai mature și se schițează manifestări fetale de inflamație exsudativă și proliferativă.

Placentitele nespecifice bacteriene, comune, pot antrena nașterea prematură. Sînt deseori secundare unei infecții amniotice prin membranele intacte sau întrerupte, situate în corion sau în jurul vaselor corioalantoidiene și ombilicale. Infecțiile pe cale hematogenă de la o septicemie sau septicopiemie maternă se găsesc în zona plăcii bazale, spațiului intervilos și stratului fibrinoid Langhans. Se manifestă ca abcese sau infiltrate flegmonoase difuze.

Mai rare sînt placentitele din sifilis, tuberculoză și listerioză.

În *sifilis* placenta este mult mai grea decît normal datorită unei hiperplazii vilozitare (fig. XVII—8) mai caracteristică decît leziunile de endo- și perivascularită sau scleroze. Impregnările argentice permit evidențierea spirochetelor. Antrenează moartea intrauterină a fătului.

Placentita tuberculoasă este rară. Infecția se face pe cale hematogenă și mult mai rar de la leziuni de tuberculoză genitală, cu leziuni cazeoase și foliculare. Excepțional, se produce tuberculoza fetală cu leziuni pulmonare prin aspirație de lichid amniotic infectat, sau hepatice propagate pe calea venelor ombilicale.

În *listerioză* se găsesc necroze cuneiforme și abcese unde impregnările evidențiază *Listeria monocytogenes*.

Se mai găsesc *placentite în infecții fungice* (mai ales candidoze) și *parazitare* (toxoplasmoză, tripanosomiaze, malaria).

Scanned with OKEN Scanner

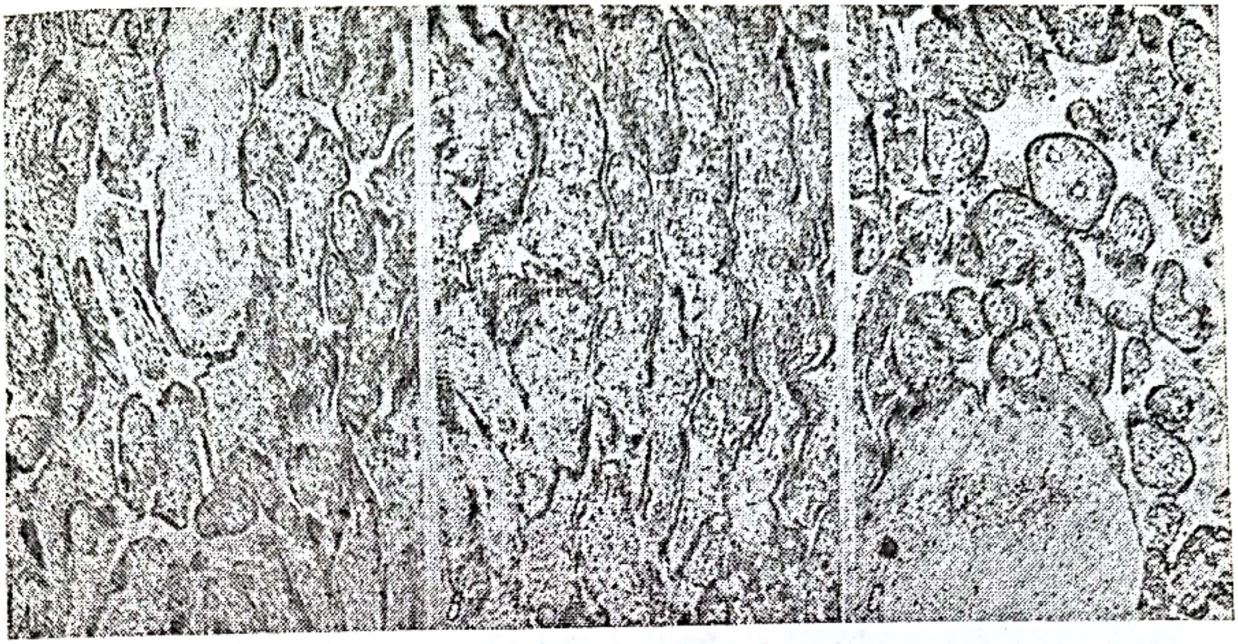

Fig. XVII—8. — Sifilis placentar.
A, B, C. Aspecte variate. Celularitatea vilozităților. Scleroze vasculare (*A, C*).

Placentitele virotice cu excepția bolii cu virus citomegalic se asociază cu boala clinică a mamei gravide în rujeolă, rubeolă, gripă, variolă, vaccină, varicelă etc. Sînt importante pentru pericolul de malformații severe, ceea ce justifică întreruperea terapeutică a sarcinii.

e) **Chisturi și tumori.** Chisturile placentare, rare și fără semnificație clinică deosebită, se pot întîlni între faldurile amniosului, în grosimea corionului (spre inserția cordonului) și în deciduă.

Corioangiomul este o tumoare benignă frecventă, întîlnită în aproape 1/100 din nașteri.

Macroscopic, se constată noduli mici multipli, mai greu de identificat, sau un nodul voluminos, situat în corion, vizibil pe fața fetală a placentei și/sau la inserția cordonului, de culoare roșie, cu suprafața netedă.

Microscopic, are structură de hemangiom capilar, uneori cu stromă fibroasă abundentă.

Corioangioamele mai mari antrenează suntarea sîngelui fetal cu hipotrofie fetală consecutivă. Se pot asocia naștere prematură; hidramnios într-o treime din cazuri eventual cu cardiomegalie fetală; hemoragii. Relativ frecvent există manifestări materne de toxemie eclamptogenă.

Mola hidatiformă (mola hydatidosa botryoides) este obișnuit studiată cu tumorile placentare. După autori, este considerată fie tumoare de origine trofoblastică, fie proces degenerativ al stromei vilozitare prin leziuni vasculare, fie hipertrofie și hiperplazie trofoblastică cu degenerarea vilozităților secundară. Sediul este în marea majoritate uterin. Mola tubară, mai rară, se transformă comparativ mult mai frecvent în coriocarcinom. Mola hidatiformă este însoțită de masiva creștere a gonadotrofinei corionice și chisturi ovariene luteinice.

Se întîlnește în 1/2000 de nașteri și de peste 10 ori mai frecvent în țările asiatice. Incidența sa crește în avorturile spontane pînă la 4% (Brews). Apare mai ales spre începutul și sfîrșitul vieții genitale. Se găsește în trei sferturi din cazuri la multipare. Apa-

Scanned with OKEN Scanner

rița repetată a gestației molare este binecunoscută după 40 ani. Afecțiunea pare mai frecventă în sarcinile gemelare. În 2% din cazuri se transformă în coriocarcinom și jumătate din coriocarcinoame provin din transformarea sa malignă. Valoarea statisticilor rămîne relativă deoarece probabil multe cazuri incipiente (din avorturi spontane precoce) sau unde veziculele chistice sînt mascate de țesut placentar interpus și sînge, rămîn ignorate.

Clinic, se produce creșterea volumului uterin neconcordantă cu data sarcinii. Apar scurgeri hemoragice persistînd din luna a 3-a pînă la evacuare. Gonadotrofina corionică crește considerabil după săptămîna a 14-a pe cînd la normal începe să scadă. Semnele clinice de toxemie gravidică precoce dau încă suspiciunea unei sarcini molare.

Macroscopie (fig. XVII—9). Mola hidatiformă, de dimensiuni foarte variabile, ajunge pînă la greutatea de 2000 g. Este un conglomerat de vezicule chistice inegale cu diametre de la limita vizibilității pînă la 1—2 cm, realizînd aspectul ciorchinelui de strugure. Chisturile conțin mai ales lichid clar, uneori gălbui sau roșietic. Pot fi separate prin țesut placentar normal. Hertig și Edmunds folosesc denumirea de „molă tranzițională" pentru aspectele intermediare între oul avortat cu modificare hidatiformă și adevărata molă hidatiformă. Embrionul este aproape imposibil de identificat în cele mai multe cazuri. Multe mole hidatiforme par în legătură cu ouă „clare" neembrionate.

Microscopie (fig. XVII—10). Leziunile vilozităților, caracteristice, sînt generalizate sau predomină în anumite zone. Vilozitățile apar enorm tumefiate prin transformarea edematoasă și mixomatoasă a stromei. Vascularizația lor, mult redusă, poate ajunge la dispariție. Veziculele sînt acoperite de trofoblast cu persistența stratului celulelor Langhans. O marcată proliferare trofoblastică pe mai multe straturi, de constatare destul de frecventă, impune diagnosticul diferențial cu mola hidatiformă malignă și coriocarcinomul. Se notează frecvența molelor cromatin-pozitive în general (Utkin) și neta lor predominanță în formele malignizate (Loke). Histochimic și histofiziologic, se remarcă creșterea sintezei proteice (formare de gonadotrofine), producție crescută de steroizi, circulația scăzută (acumulare de glicogen) și transport alterat (pentru fier și calciu) (Wislocki și Dempsey). Ultrastructural, este remarcabilă asemănarea elementelor trofoblastice din mola hidatiformă cu celulele din coriocarcinom (Rigano și Sermann). Activitatea metabolică intensă și pinocitoza sînt caracteristice trofoblastului acoperind vilozitățile coriale (Wynn).

Mola hidatiformă malignă *(chorioadenoma destruens* sau *mola disecantă)* reprezintă o formă particulară de molă hidatiformă, în practică deseori greu delimitată numai prin aspectele morfologice.

Macroscopie. Este suspectată în caz de molă hidatiformă întinzîndu-se în grosimea peretelui uterin infiltrat hemoragic. În forme mai maligne există diseminări în vagin, parametre, ligamentele largi și chiar imagini radiologice de noduli pulmonari. După histerectomie, asemenea leziuni pot regresa spontan.

Microscopie. Este o leziune intermediară între mola hidatiformă benignă și coriocarcinom. Proliferarea trofoblastică intensă, cu elemente pleomorfice, frecvente atipii și mitoze, nu duce la invazia stromei vilozitare. Totdeauna există vilozități, ceea ce nu se mai întîmplă în coriocarcinom. Imaginea de vilozități, chiar puțin modificate, ajunse în venele peretelui uterin și vecinătatea sa corespunde tot-

Scanned with OKEN Scanner

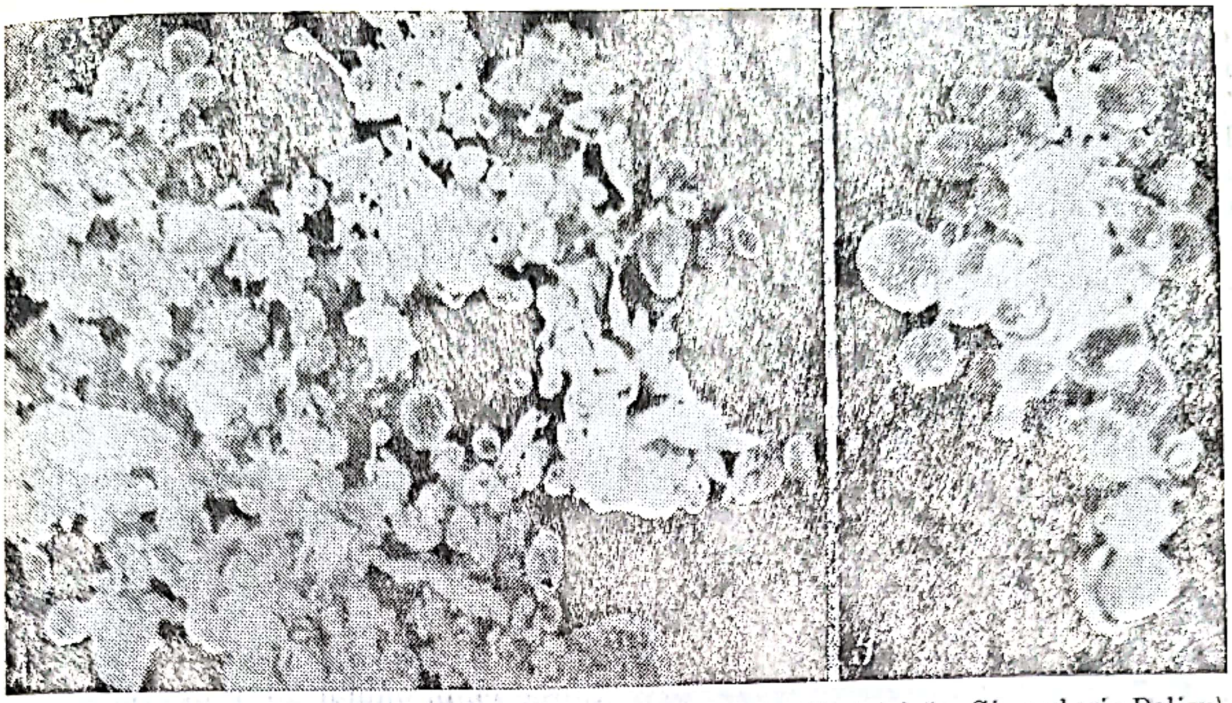

Fig. XVII—9. — Molă hidatiformă (Muzeul Spitalului de Obstetrică—Ginecologie Polizu).

Fig. XVII—10. — Molă hidatiformă.

A. Aspect de ansamblu. *B.* Leziuni dominant degenerative incipiente. *C.* Molă hidatiformă cu intensă proliferare trofoblastică.

Scanned with OKEN Scanner

deauna unei mole hidatiforme maligne invadante.

Transformarea molei hidatiforme maligne în coriocarcinom azi nu mai este admisă.

Coriocarcinomul (sinonime: *corioepiteliom*, *placentom malign*), singura tumoare primitivă malignă a placentei, provine exclusiv din trofoblast. Nu se admite o componentă maternă și denumirea mai veche de deciduom malign trebuie total părăsită.

Coriocarcinomul ocupă o poziție unică în biologia oncologică și poate fi considerat o homografă tisulară de origine fetală care diseminează de obicei numai în organismul matern (Benirschke și Driscoll).

Este foarte rar și se întîlnește în proporție de 1/100 000 de nașteri. Incidența crescută din țările asiatice pare mai mult în legătură cu condiții de mediu și economico-sociale decît cu particularități genetice și rasiale. Este precedat de molă hidatiformă (50% din cazuri), avort (25%), sarcină normală (22,5%) și ectopică (2,5%) (Hertig). Apare la o vîrstă maternă între 25—45 ani cu predominanță la vîrstele mai avansate. Se întîlnește de la cîteva săptămîni și luni după sarcină pînă la 2—8 ani și mai mult. Ultimele cazuri sînt dubioase deoarece nu se pot exclude sarcini ignorate mai recente. Se admite existența de focare „dormante" uterine și extrauterine, punct de plecare pentru coriocarcinomul apărut după menopauză sau mulți ani după histerectomia pentru sarcină molară.

Practic, singura localizare a coriocarcinomului primitiv este genitală, în marea majoritate a cazurilor în cavitatea uterină și rareori în trompă. Este excepțional în afara sarcinii la nulipare și bărbat (coriocarcinomul testicular).

Așa-zisul coriocarcinom primitiv de ficat, plămîn etc. nu există. Este vorba de metastaze apărute ulterior evacuării sau chiuretării unei placente cu coriocarcinom ignorat.

Clinic, se recunoaște prin simptomatologia comună cu mola hidatiformă, eliminare foarte ridicată de gonadotrofină corionică și manifestările metastazelor sale în special cele vaginale și pulmonare.

Macroscopie (fig. XVII—11). Coriocarcinomul se prezintă fie ca o masă tumorală buretoasă hemoragică în cavitatea uterină, pe care o umple, fie ca noduli hemoragici în grosimea miometrului, după evacuarea unei mole anterioare. Pe secțiune deosebim zone tumorale roșcate friabile, coaguli hematici și necroze dînd aspect pestriț. Lipsa embrionului este de regulă.

Microscopie (fig. XVII—12). Se asociază proliferarea celulelor de tip trofoblastic neoplazic, necroze și hemoragii cu absența caracteristică a vilozităților. Proliferările neoplazice sînt difuze, insulare sau plexiforme, lipsite de stromă și infiltrate inflamatorii interstițiale. Conțin exclusiv elemente citotrofoblastice și sincițiotrofoblastice amestecate în proporții variind după teritoriu și de la caz la caz. Celulele Langhans prezintă marcate atipii, nuclei voluminoși, hipercromici și mitoze. Prevalența lor sugerează un caracter mai nediferențiat al tumorii cu evoluție clinică mai severă și accelerată, dar totuși o gradare histologică a coriocarcinoamelor nu pare pentru moment posibilă. Imunofluorescența demonstrează sinteza gonadotrofinei corionice numai în componenta sincițială a coriocarcinomului (Midgley și Pierce), ceea ce se verifică și pe histoculturile din această tumoare (Pattilo și colab.). Electronooptic, se găsesc celule corespunzătoare citotrofoblastului, sincițiotrofoblastului, și de un tip intermediar (Wynn și Davies).

Se admite azi existența coriocarcinomului *in situ* (Driscoll) ca leziune

Scanned with OKEN Scanner

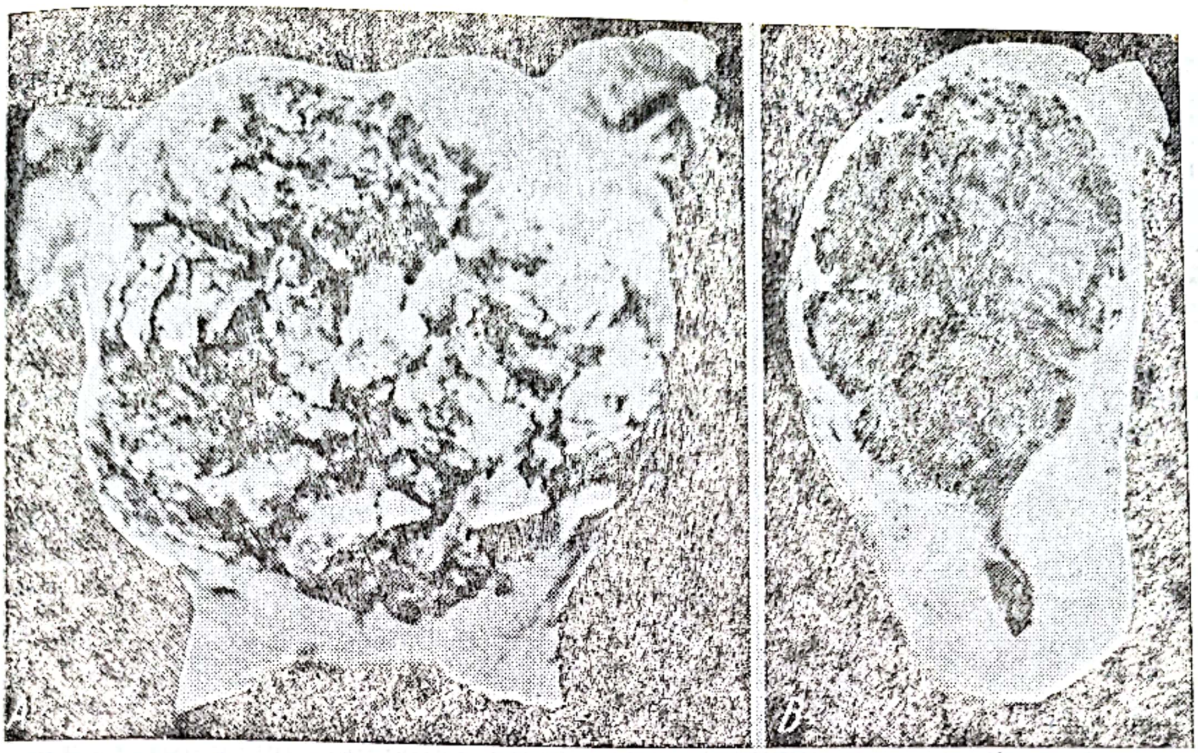

Fig. XVII—11. — Coriocarcinom.
A. Proliferare neoplazică umplînd cavitatea uterină. *B.* Coriocarcinom al cavității uterine cu însămînțare în canalul cervical (Muzeul Spitalului de Obstetrică-Ginecologie Polizu).

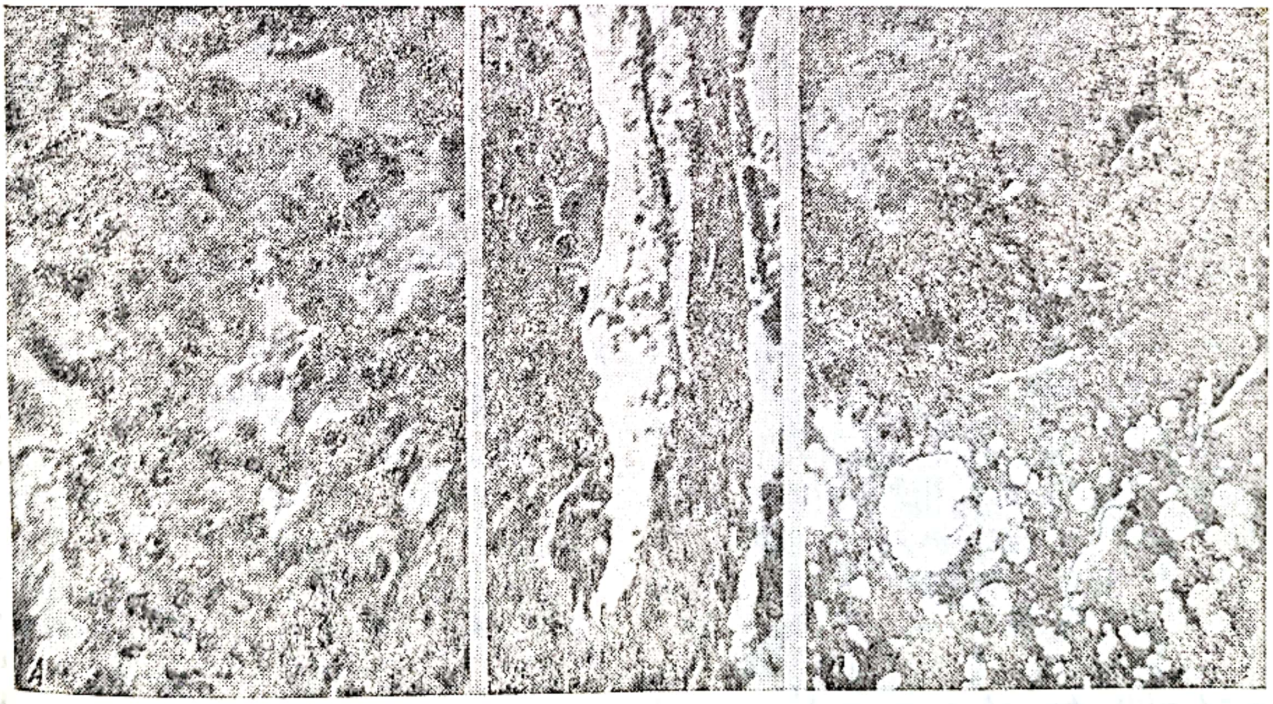

Fig. XVII—12. — Coriocarcinom.
A. Proliferare neoplazică de elemente Langhans și sincițiotrofoblastice. *B.* Invazie în peretele unei vene. *C.* Metastază în plămîn. Întinsă necroză în centrul nodulului metastatic.

Scanned with OKEN Scanner

minusculă constatată în grosimea unei placente altminteri normală.

Invazia în peretele venelor învecinate tumorii este o trăsătură caracteristică (fig. XVII—12 *B*) acestei tumori cu diseminare aproape exclusiv pe cale hematogenă.

Metastazele prezintă aceeaşi structură histologică (fig. XVII—12 *C*).

În majoritatea cazurilor de coriocarcinom precedat de sarcină la termen se constată corespondenţa dintre sexul copilului şi distribuţia cromatinei sexuale din tumoare (Park).

Un coriocarcinom voluminos se poate extinde spre canalul cervical (fig. XVII—11 *B*) şi parametre. Poate însămînţa în vagin şi vulvă. Metastazele propriu-zise se fac dominant pe cale hematogenă în plămîni, peretele vaginal, creier, ficat, intestin, splină şi ovare.

Excepţionale, metastazele la făt nu sînt totdeauna obligatoriu însoţite şi de metastaze în organismul matern. Prognosticul coriocarcinoamelor este nefavorabil, mai grav în cazurile cu metastaze. Prognosticul coriocarcinoamelor fără metastaze s-a ameliorat mult prin asocierea chimioterapiei la tratamentul chirurgical. Şi metastazele regresează prin terapia cu agenţi citotoxici şi antifolici. Răspunsul mai bun după terapia cu metotrexat în coriocarcinoamele postgestaţionale comparativ cu cele din teratoame, morfologic şi hormonal identice, sugerează influenţa posibilă a unor fenomene imunologice şi oferă perspective de viitor pentru o terapie imunologică (Benirschke şi Driscoll).

Diagnosticul diferenţial microscopic se face mai ales cu mola hidatiformă malignă, unde există vilozităţi, şi cu aşazisa endometrită sinciţială.

Endometrita sinciţială (sau *sinciţiomul)* (fig. XVII—13) nu este o entitate bine definită. Reprezintă numai un ansamblu de aspecte microscopice corespunzătoare involuţiei şi resorbţiei resturilor celulare placentare, exagerarea unui proces normal după orice naştere. Se constată astfel elemente celulare izolate cu false aspecte de monstruozităţi în grosimea endometrului şi miometrului. Acestea provin mai ales din resorbţia elementelor trofoblastice (Marchand) şi din reacţii ale celulelor deciduale în involuţie sau metamorfoza elementelor musculare ale miometrului. Totdeauna există şi un grad de inflamaţie. Lipsesc caracterele proliferării trofoblastice masive din coriocarcinoame, necroze şi hemoragii.

Metastazele placentare de la tumori primitive materne (melanoame, carcinoame gastrice sau mamare, sarcoame, leucemii), excepţional de rare, se fac exclusiv în spaţiul intervilos. Au mai mult semnificaţie de „transplante" tumorale (Benirschke şi Driscoll). Nu metastazează mai departe la făt afară de rare excepţii în melanoamele maligne. O tumoare malignă fetală ca neuroblastomul poate da mici embolii neoplazice în vilozităţi dar nu se cunosc metastaze de aci în organismul matern.

f) **Deciduala** prezintă numai reacţii inflamatorii prin infecţii generale, locale şi mai ales influenţe hormonale. *Endometrita deciduală tubero-polipoasă* antrenează *hidroreea decidualei gravidelor*, o hipersecreţie seroasă, evacuată în pusee.

g) **Sacul amniotic** delimitat de epiteliul amniotic, prelungirea ectodermului fetal, prezintă modificări patologice ale învelişului şi conţinutului său. *Epiteliul* este pe alocuri îngroşat de *„metaplazie scuamoasă"* de fapt o metaplazie cheratinică fără semnificaţie patologică. *Degenerescenţe epiteliale* de diferite tipuri după expunere la meconiu sau hemoragii se însoţesc cu fagocitoz ameconiului sau hemosiderinei de către celulele Hofbauer, histiocite

Scanned with OKEN Scanner

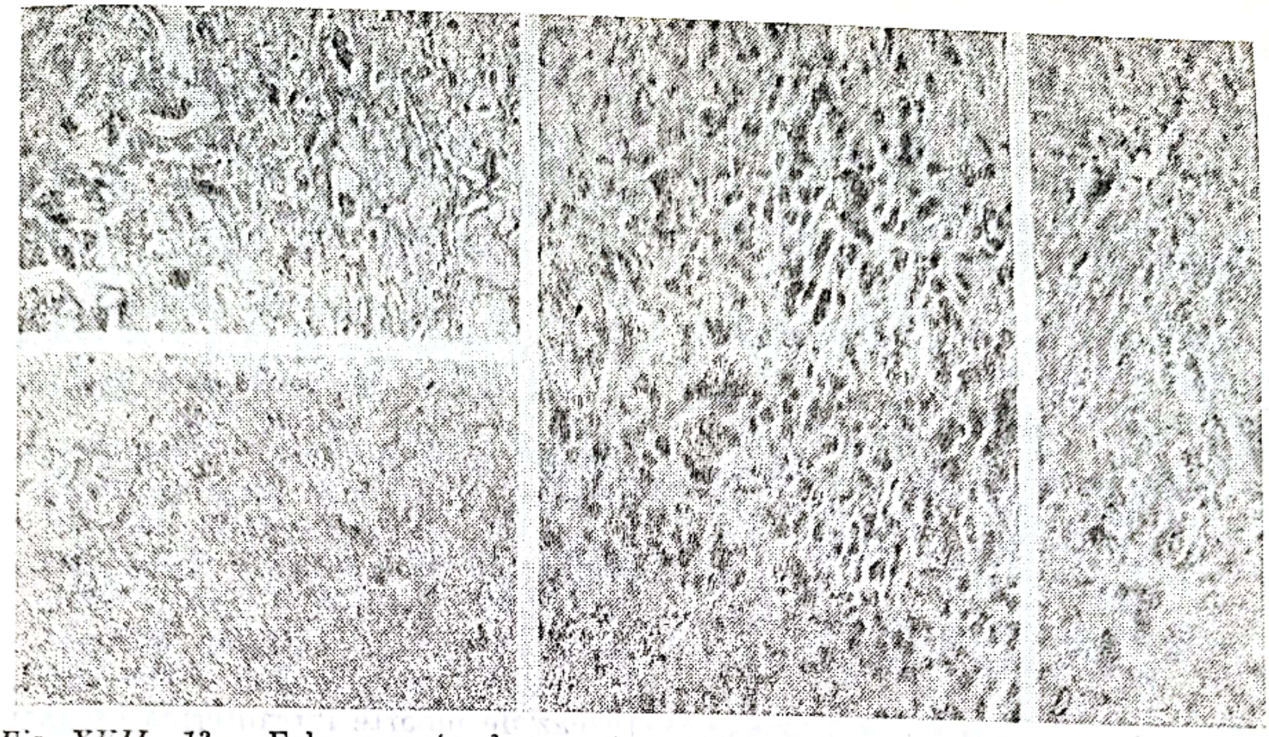

Fig. XVII—13. — False aspecte de monstruozităţi celulare în involuţia şi/sau resorbţia resturilor placentare.

A, B. În placardele de celule deciduale. *C.* În porţiunea superficială a miometrului. *D.* În porţiunea profundă a miometrului.

particulare, ajunse în straturile subepiteliale. *Amnion nodosum*, mult mai rar, datorat unor noduli organizaţi conjunctiv de *vernix caseosa* şi epitelii descuamate se întîlneşte în oligohidramnios. *Membranitele (amniotite* şi *corionite)* succed la infecţii interesînd iniţial decidua, apoi corionul şi amniosul.

Infecţia lichidului amniotic se poate face prin ruptura prematură a membranelor, prin membrane intacte sau prin intermediul placentei, pe cale hematogenă. Urmează membranite şi infecţia fătului.

Hidramniosul reprezintă excesul de lichid amniotic, depăşind 500 ml, pînă la 2 litri şi mai mult. Tulburări circulatorii fetale duc la excesul de lichid amniotic în staza venoasă ombilicală, malformaţii cardiace, lues hepatic sau pulmonar la fel ca şi presiunea peritonitei fetale, în lipsa resorbţiei în circulaţia maternă.

Oligohidramniosul determinat de agenezia renală împiedicînd secreţia urinei fetale, importantă componentă a lichidului amniotic, este însoţit de amnion nodosum în *sindromul Potter.*

Bridele amniotice sudează la amnios fătul în zone grav malformate (anencefalie sau ulceraţii ale membrelor). Reprezintă consecinţa acestor leziuni fetale grave şi nicidecum cauza lor. Formarea lor este favorizată de oligohidramnios.

Ruperea membranelor este uneori compatibilă cu dezvoltarea mai departe în cavitatea uterului a *fătului extracorial sau extraamniotic.*

h) **Cordonul ombilical** prezintă deseori variaţii de lungime. Cordoanele depăşind lungimea medie de 55 cm expun frecvent la formarea unor *noduri adevărate.* Acestea antrenează rareori moartea fătului şi numai dacă sînt strînse. Se deosebesc de *nodurile false*, prin varicozităţile vaselor ombilicale, cu mult cele mai frecvente. *Circularele*, întîlnite la sfîrşitul sarcinii, numai rareori pot cauza moartea fătului intrauterină prin asfixie. Se întîlnesc în

Scanned with OKEN Scanner

cazul cordoanelor lungi cu hidramnios sau la feți foarte mici și cu mișcări active. La naștere, *procidența cordonului* lung reprezintă un risc serios de asfixia fătului. În *sarcinile gemelare monoamniotice* cordoanele prezintă deseori *noduri adevărate multiple* (fig. XVII-14).

Hematoame funiculare prin ruptură venoasă se întîlnesc mai ales lîngă ombilic. *Inserția velamentoasă a cordonului* la nivelul ariei de dilatare expune la *hemoragii letale* la naștere *(vasa praevia)*. *Tromboza venei ombilicale* în caz de noduri adevărate strînse cu infiltrare masivă hemoragică a cordonului se întinde de la placentă la nod, contrastînd cu anemia zonei de la nod la făt.

Funiculitele, secundare propagării infecției bacteriene de la placentă la făt, prezintă infiltrate inflamatorii acute în substanța gelatinoasă Wharton. Coexistă cu abcese fetale, mai ales în ficat, poarta de intrare fetală pentru *infecția transplacentară*. În *sifilis* impregnarea după Levaditi-Manouélian permite constatarea spirochetelor în cordonul ombilical.

Chisturile funiculare, extrem de rare, rezultă din resturile uracei sau încă mai excepțional din canalul omfaloenteric deschis.

Tumorile funiculare, de asemeni rare, sînt *corioangioame* luînd uneori aspectul de *angiomixoame* datorită bogăției locale în țesut mixomatoid.

i) **Fătul** poate prezenta diverse *fetopatii* inflamatorii, hemolitice și metabolice în legătură cu leziunile placentare prezentate și patologia maternă în cursul gestației. Este expus la malformații datorită condițiilor de mediu *(fenocopii)* sau genetice *(genocopii)*. În caz de moarte intrauterină cel mai deseori se macerează *(făt macerat)* cu infiltrarea sanguinolentă difuză a țesuturilor și organelor. Mai rare sau excepționale sînt aspectele de *făt papiraceu*, deshidratat și mumificat, sau de făt calcificat *(litopedion)*.

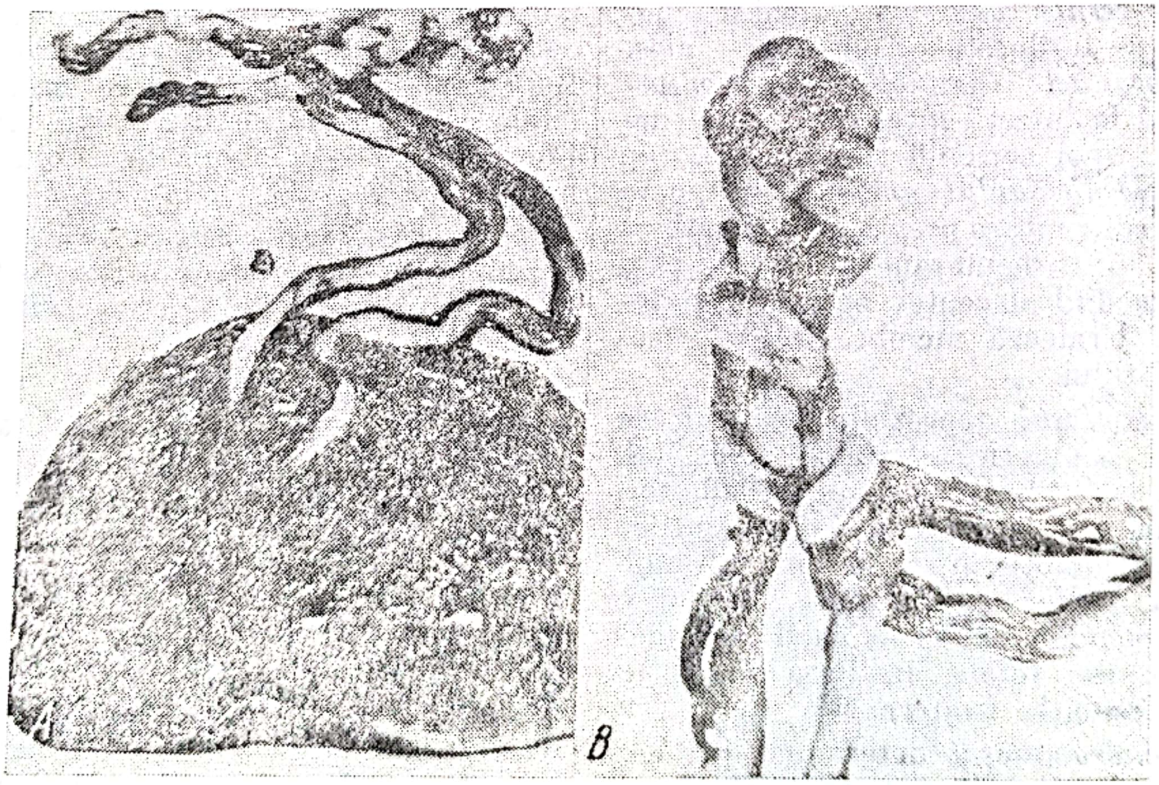

Fig. XVII—14. — Patologia cordonului ombilical.
A, B. Noduri adevărate multiple într-un caz de sarcină gemelară (caz A. Cristea și M. Zaharia).

Scanned with OKEN Scanner

j) **Sarcinile gemelare** și mai ales cele *monozigotice*, prin particularitățile morfologiei placentare în special, expun la mai frecvente procese patologice fetale și malformații decît sarcinile unice. Antrenează în general mortalitate crescută atît intrauterină cît și perinatală.

TOXEMIA GRAVIDICĂ

Tulburările neurovegetative din prima parte a sarcinii: greață și vărsături, pot ajunge la *vărsăturile incoercibile (hyperemesis gravidarum)* datorită anormalei excitabilități a centrilor hipotalamici. În rarele cazuri letale se asociază steatoză hepatică și necroze centrolobulare cu semne de intensă deshidratare. *Toxemia gravidică (disgravidia tardivă* sau *gestoza tardivă)* se întîlnește în 6—7 % din sarcini prezentînd clinic hipertensiune asociată cu albuminurie și edeme. *Preeclampsia* precede *eclampsia* caracterizată prin crize de convulsii tonico-clonice și comă, urmate de moarte în 5—10% din cazuri, înainte, în cursul sau scurt timp după naștere. 80% din cazurile de toxemie gravidică se întîlnesc la primipare. Sînt de 4 ori mai frecvente în sarcini gemelare și hidramnios. Manifestările clinice încetează după decesul fătului și îndepărtarea placentei. Aceasta pune în discuție eliberarea unui factor hipertensiv de origine placentară în legătură cu ischemia placentei, influențînd mecanismul renină-hipertensină, care acționează mai departe sistemic și asupra placentei. Se ajunge astfel la un adevărat cerc vicios de interacțiuni placentare și renale. Coagulările și hemoliza intravasculare par secundare spasmelor vasculare generalizate.

Concepția actuală a toxemiei gravidice ca „boală hipertensivă a sarcinii" se bazează morfologic pe cunoașterea mai bună a leziunilor caracteristice din *„nefropatia gravidică"* identificate prin *puncție-biopsie renală*. Repetarea acesteia a demonstrat fără echivoc reversibilitatea modificărilor microscopice și electronooptice după terminarea sarcinii. Histopatologic, se constată mai ales leziuni glomerulare și în primul rînd tumefierea endoteliilor anselor glomerulare. Aceasta antrenează deseori obstrucția capilarelor glomerulare. Mai puțin constante sînt hipertrofia și hiperplazia elementelor mezangiale. Histochimic, se constată depuneri PAS + la nivelul bazalelor glomerulare. Electronooptic, sînt remarcabile vacuolizări endoteliale și depozite fibrinoide separînd celulele de bazală. Procesele distrofice tubulare sînt frecvente dar mai puțin semnificative, secundare leziunilor glomerulare.

Placenta prezintă leziuni necaracteristice de senescență prematură în special tromboze interviloase și infarcte. *Leziunile viscerale* observate la necropsie sînt mai ales în legătură cu spasmele vasculare antrenînd necroza peretelui arteriolelor și capilarelor, tromboză, hemoragii și edem. *Ficatul eclamptic* are aspect pestriț prin hemoragii multiple de formă neregulată, necroze și degenerescența periferiei lobulare spre deosebire de cazurile letale de vărsături incoercibile. *Rinichii* prezintă leziuni variate ajungînd pînă la *necroza corticală bilaterală*. În *creier* se constată *edem* și *hemoragii miliare*. Modificările hipofizare, corticosuprarenale și tiroidiene nu sînt caracteristice. Ele apar în orice graviditate la fel ca și emboliile de celule placentare întîlnite în vasele pulmonare și din alte viscere.

PATOLOGIA PERIOADEI NAȘTERII

Moartea subită la naștere poate fi cauzată de *accidente eclamptice*, *hemoragie masivă* (mai ales în *placenta praevia* și *placenta accreta)* și *embolie gazoasă*. Nașteri laborioase pot antrena

Scanned with OKEN Scanner

stop cardiac. Pătrunderea masivă în circulaţia maternă de lichid amniotic duce la deces prin *embolie amniotică.* Microscopic, vasele pulmonare materne conţin elemente figurate ale lichidului amniotic precum şi mucină, pigment, *lanugo* şi *vernix caseosa.*

Leziuni genitale traumatice în cursul naşterii se întîlnesc mai frecvent *la primipare.* Sînt favorizate de leziuni preexistente locale, disproporţia dintre volumul fătului cu strîmtorile bazinului şi intervenţii obstetricale necorecte. Numărul lor scade considerabil în naşterile bine conduse. *Rupturile uterine* interesează mai ales istmul. *Fisuri superficiale* se întîlnesc *la suprafaţa colului* şi *la nivelul comisurii posterioare vulvare.* Se mai pot produce *dehiscenţa simfizei* şi *ruptura perineală*, cel mai deseori incompletă, interesînd mai ales perineul anterior. *Leziunile obstetricale ale fătului* sînt tratate odată cu patologia noului născut.

PATOLOGIA INVOLUŢIEI ŞI REGENERĂRII POST-PARTUM

PERSISTENŢA RESTURILOR PLACENTARE

Polipul placentar rezultă din persistenţa în cavitatea uterină post-partum sau post-abortum a unor fragmente placentare înconjurate de sînge. La fel se întîmplă în cazul implantării acestora la nivelul cervixului. Vitalitatea resturilor placentare persistente reiese din morfologie şi tulburările funcţionale pe care le determină. Celulele se colorează normal. Funcţia păstrată împiedecă regenerarea. Endometrul înconjurător prezintă netă reacţie deciduiformă. Se produc încă hemoragii favorizate de prezenţa acestor resturi. De temut rămîne transformarea în coriocarcinom.

Polipul decidual (fig. XVII-15) este constituit exclusiv din masive de celule deciduale colonizate sau autoh-

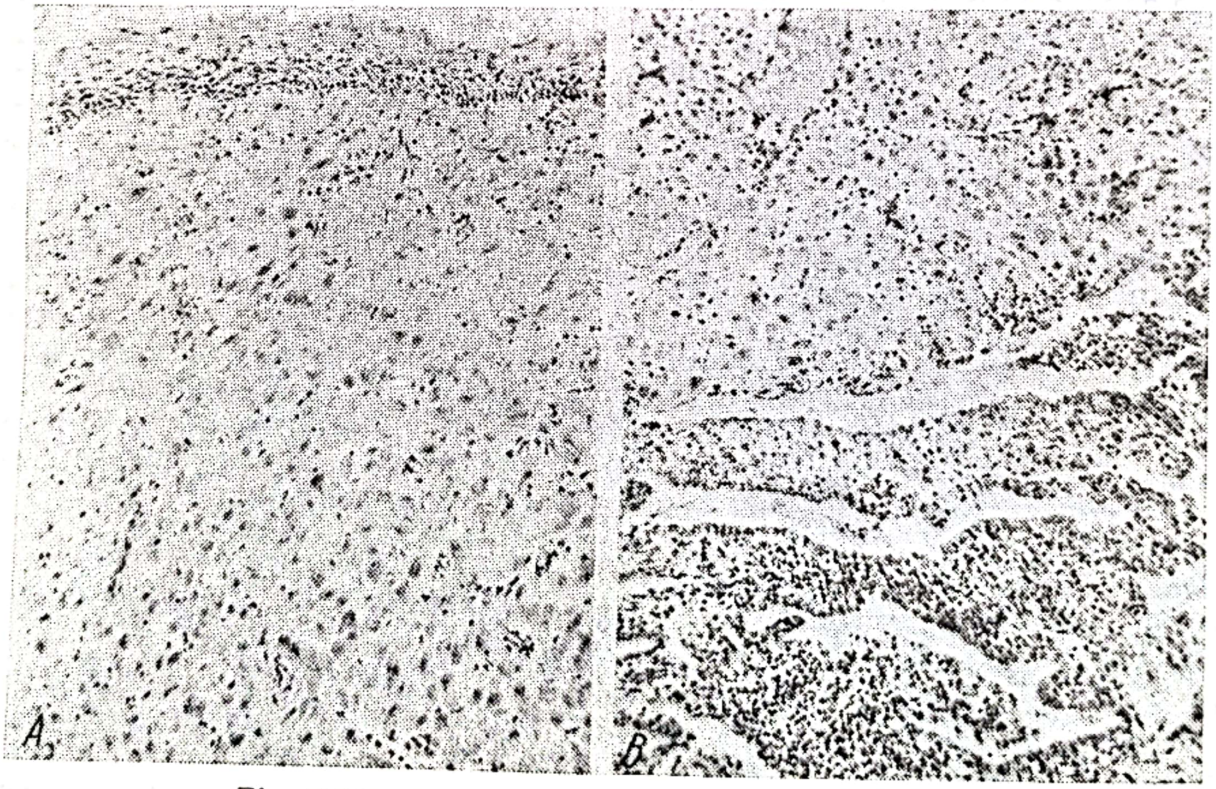

Fig. XVII—15. — Polip decidual al colului uterin.
A. Masiv de elemente deciduale acoperit de epiteliu malpighian. *B.* Zonă mai profundă din aceeaşi biopsie.

Scanned with OKEN Scanner

tone la nivelul colului şi acoperite de epiteliul cervical.
Prin chiuretaj dispar perturbările funcţionale determinate de polipul placentar sau polipul decidual şi uterul revine la normal.

ENDOMETRITA PUERPERALĂ

După eliminarea placentei suprafaţa cavităţii uterine devine o plagă întinsă, sîngerîndă, susceptibilă de infecţie.
Endometrita puerperală se face în primul rînd cu germeni proveniţi din vagin spontan sau pătrunşi cu ocazia unui examen ori intervenţii instrumentale. Este favorizată de retenţia lohiilor *(lohiometrie)*.
Infecţia cu germeni din mediul exterior este totdeauna provocată, de origine medicală sau cu ocazia unor manopere abortive.
Cele mai rare sînt însămînţările septice endometriale secundare, pe cale hematogenă în boli ca gripa, pneumonia sau amigdalitele survenind întîmplător în timpul lăuziei.
Deosebim endometrita puerperală (sau post-abortum) septică şi putridă.
Endometrita puerperală sau post-abortum septică este cel mai deseori determinată de streptococul piogen hemolitic, mai puţin de streptococul viridans, gonococ etc. Endometrul este ulcerat şi infiltrat, de coloraţie gălbuie sau verzuie, cu aspect zdrenţuit. Microscopic, se constată supuraţie difuză. *Endometrita septică* este însoţită de:
— *metrită şi parametrită flegmonoasă;*
— *limfangite ale peretelui uterin şi parametrelor*, şi mai ales,
— *tromboflebite septice ale peretelui uterin şi parametrelor*. Acestea determină embolii microbiene la distanţă şi în primul rînd în plămîni. Rezultă astfel septico-piemie cu abcese şi infarcte septice pulmonare, deseori endocardită valvulară ulcero-vegetantă a inimii stîngi şi diverse metastaze septice în teritoriul marii circulaţii.
Mai există *trombi în venele bazinului* aseptici sau infectaţi determinînd prin mobilizare infarcte blînde sau septice în plămîni. *Phlegmasia alba dolens* este tromboflebita venei femorale cu edemul pielii şi ţesutului subcutan al coapsei.
Trebuie încă menţionată *peritonita*, mai rară, de vecinătate, în legătură cu metrita şi parametrita flegmonoasă sau cu tromboflebitele septice.
Sfîrşitul endometritei puerperale (sau post-abortum) cu metastaze septice generalizate este în majoritatea cazurilor letal. Excepţie o face infecţia puerperală de la lacerări cervicale superficiale, cu evoluţie mai atenuată şi tendinţă la localizare.
Endometrita puerperală (sau post-abortum) putridă cu anaerobi sau streptococul putrid se recunoaşte prin aspectul gangrenos al leziunii locale cu miros fetid, antrenînd o metrită emfizematoasă. De obicei nu ajunge la generalizarea endometritei puerperale septice. Evoluţia sa poate fi comparativ mai benignă. Sfîrşitul letal rezultă din acţiunea toxinelor eliberate la nivelul focarului de infecţie. La fel se întîmplă în infecţia endometrului cu bacilii tetanici.

Scanned with OKEN Scanner

XVIII

MORFOPATOLOGIA NOU-NĂSCUTULUI

Gr. PAMBUCCIAN

Prematuritatea 225
Traumatismele obstetricale 227
Malformațiile congenitale 228
Asfixia nou-născutului 229
Sindromul neuro-vascular 232
Boala hemolitică a nou-născutului 233
Anemia infantilă pseudoleucemică, ... 235
Tulburările digestive.. 235
Sifilisul congenital 237
Mucoviscidoza 241
Boala cu incluzii citomegalice 242
Boli dismetabolice 243
Infecțiile nou-născutului 245
Tumori 246

Perioada neonatală (prima lună de viață), de tranziție între viața dependentă intrauterină și cea independentă, poate fi grevată de afecțiuni patologice al căror tablou specific este determinat fie de particularitățile acestei perioade, fie de factori patologici specifici: boli ereditare și congenitale, traumatisme obstetricale, infecții intrauterine sau intrapartum etc.

Între condițiile specifice acestei perioade, cele mai importante sînt, pe de o parte rezultatul modificărilor ce survin obligatoriu în trei aparate: circulator, respirator și digestiv, iar pe de altă parte, rezultatul incompletei dezvoltări a sistemului nervos.

Modificările circulatorii reprezintă tranziția de la circulația fetală la cea de tip adult și constau din următoarele fenomene mai importante:

— întreruperea circulației placentare;

— intrarea în funcție a micii circulații;

— amplificarea circulației hepatice prin obliterarea șuntului venos Arantius.

Modificările respiratorii, cele mai precoce, sînt consecința destinderii alveolelor și expansiunii plămînilor, ca urmare a inițierii mișcărilor respiratorii.

Intrarea în funcție a aparatului digestiv înseamnă, firește, inițierea unor activități secretorii și motorii ale tractului digestiv, ce se vor amplifica progresiv în primele luni de viață.

Incompleta mielinizare a SNC, ca și labilitatea generală a aparatelor și sistemelor concretizate prin menținerea dificilă a homeostaziei, constituie în primul an de viață, și cu atît mai mult în perioada neonatală, condiții particulare ce conferă patologiei pediatrice caracteristici nosologice proprii.

Scanned with OKEN Scanner

Mortalitatea neonatală ocupă un loc important în ierarhia afecțiunilor din cadrul mortalității generale, urmînd bolilor cardio-vasculare, cancerului, accidentelor de circulație și afecțiunilor pulmonare. Ponderea majoră în mortalitatea neonatală o ocupă malformațiile congenitale și asfixia la naștere. În țările subdezvoltate, mortalitatea neonatală este mai mare și caracterizată prin preponderența infecțiilor și tulburărilor de nutriție.

În afară de imaturitate, asfixia nounăscutului, traumatismele obstetricale, boala hemolitică și malformațiile, pot fi menționate o serie de afecțiuni cu manifestări clinice mai bine conturate pe aparate și sisteme: afecțiuni digestive (gastrite, duodenite, enterite și enterocolite), cardio-vasculare și renale, infecții generalizate cu interesarea SNC (vezi meningita meningococică) sau procese neoplazice. Fără a mai păstra strict ordinea de frecvență a tuturor afecțiunilor întîlnite la nou-născut, vom prezenta categoriile importante de entități morbide cu unele considerații de etio-patogeneză și manifestări anatomo-clinice cu desprinderea în cadrul acestor afecțiuni a substratului lezional de bază, legat de organ, aparat sau sistem. Putem grupa aceste boli în felul următor:

1. Prematuritatea.
2. Traumatismele obstetricale.
3. Asfixia
4. Anemiile
5. Tulburările digestive
6. Distrofiile
7. Sifilisul congenital
8. Malformațiile congenitale
9. Mucoviscidoza
10. Boala incluziilor citomegalice
11. Enzimopatiile: fenilcetonuria, galactozuria și alcaptonuria
12. Infecțiile (inclusiv parazitozele)
13. Tumorile benigne și maligne (teratoame și teratoblastoame); neoplaziile sistemului limfo-hematopoietic.

PREMATURITATEA

Este prematur un copil născut viabil, înainte de termen, de la 180 zile (sfîrșitul lunii a 6-a) pînă la $8^1/_2$ luni; criteriul greutății nu este integral valabil, deoarece fătul poate fi subponderal fără ca nașterea să aibă loc înainte de termen (datorită unor condiții anormale de sarcină). În cadrul adevăratei prematurități avem de-a face, de fapt, cu un organism, în care diferențierile morfofuncționale au rămas la o etapă încă neterminată și ca atare adaptările necesare în cadrul vieții extrauterine au loc cu o mai mare dificultate (de unde necesitatea unor îngrijiri speciale pentru menținerea constantelor de homeostazie). Avînd în vedere însă faptul că nu se poate stabili cu certitudine timpul de gestație, în practică se consideră drept criteriu de imaturitate starea subponderală (sub 2 500 g) și talia (sub 40 cm). Temperatura corpului este scăzută, de obicei sub 37°C, putînd să ajungă pînă la 34°; această temperatură anormală reprezintă un semn deosebit de grav, dacă persistă mai multe zile.

Imaturitatea nu trebuie să fie considerată drept cauză de deces, decît în cazurile în care greutatea copilului este sub 1 000 g, considerîndu-se că în aceste cazuri există o anumită stare morfo-fiziologică a organelor, care face incapabilă menținerea unei vieți independente. La acești copii respirația este incompletă (hipoxie respiratorie urmată de infecții pulmonare cu evoluție fatală). O cauză adițională importantă de moarte la acești copii este și hemoragia intracraniană, în special cea intraventriculară, cauzată de fragilitatea vasculară și lipsa rezistenței scheletului chiar la traumatisme minore.

Scanned with OKEN Scanner

Cînd copilul are greutatea peste 1 000 g măsurile luate pot fi însă eficiente pentru menținerea vieții.

Trei mari pericole amenință copiii prematuri: frigul, alimentația defectuoasă și bolile infecțioase. Frigul se combate prin incubator; în ceea ce privește combaterea bolilor infecțioase, măsurile de curățenie trebuie să se apropie de cele de asepsie.

Importantă din punct de vedere anatomo-patologic este decelarea gradului de imaturitate a unor aparate sau organe.

a) **Imaturitatea plămînilor.** Din punct de vedere al diferențierii embriologice plămînii trec prin faza sistemului branhial în prima jumătate a vieții fetale, pentru ca apoi să se diferențieze structurile de canale (traheea, bronhiile și bronhiolele), pînă la formarea alveolelor, care apar aproximativ în cursul lunii a 5-a de gestație. De remarcat însă faptul că odată cu formarea alveolelor există încă unele imperfecțiuni, constînd în special în faptul că vasele din septurile interalveolare nu sînt în contact imediat cu peretele alveolar. Spațiile alveolare, reduse, prezintă un conținut format din precipitate proteice și elemente din lichidul amniotic. Această stare histologică este rar întîlnită însă, datorită faptului că la acești copii prematuri se fac resuscitări artificiale și eforturi de respirație, care modifică desigur starea originală, prin dilatarea alveolelor. Aceste eforturi pot modifica și structura unui plămîn nerespirat, ducînd la o docimazie pozitivă, ceea ce impune un diagnostic histologic.

Plămînul imatur, cu respirație parțială, prezentînd o ventilație redusă, este extrem de vulnerabil la infecții; hipoxia și infecțiile pulmonare reprezintă cauza obișnuită a morții copiilor prematuri.

b) **Imaturitatea rinichilor:** incompletă dezvoltare a rinichilor (lobulație fetală evidentă, vizibilă la suprafața capsulei; persistența celulelor cubice în foițele parietală și viscerală a capsulei Bowmann); se poate observa și o insuficientă vascularizare a glomerulului, de unde și deficiențe de ordin funcțional.

c) **Imaturitatea creierului.** Creierul prezintă o dezvoltare incompletă, circumvoluțiile la nivelul emisferelor cerebrale nu se observă, iar substanța nervoasă este gelatinoasă, cu limita dintre substanța cenușie și albă nedefinită (mielinizare slabă a fibrelor nervoase). Cu toate acestea centrii vitali pot fi normal dezvoltați, ceea ce permite supraviețuirea. Homeostazia nu este însă perfectă (menținerea temperaturii și controlul vasomotor).

d) **Imaturitatea tractului gastro-intestinal.** Deși aparent nu se constată opriri în dezvoltare, totuși la acești copii se găsesc frecvent tulburări digestive importante, privind în special digestia grăsimilor, tulburări care sînt considerate funcționale și cu un caracter temporar.

e) **Imaturitatea ficatului.** Se observă din partea acestui organ o serie de insuficiențe funcționale, care pot fi puse în legătură cu persistența la acest nivel a hematopoiezei extramedulare; prezența de globule roșii fetale reprezintă o condiție inadecvată pentru funcția secretorie de bilă a celulelor hepatice. Semnele de insuficiență sînt manifeste; icterul fiziologic depășește o săptămînă.

SCORUL APGAR

Este o metodă de evaluare a condițiilor fiziologice ale unui nou-născut, avînd drept criterii 5 parametri: a) ritmul cardiac; b) mișcările respiratorii; c) tonusul muscular; d) reflexul oro-faringian; e) culoarea tegumentelor.

Evaluarea se face după următorul tabel:

Scanned with OKEN Scanner

Semnul	0	1	2
Ritmul cardiac	absent	sub 100	peste 100
Mişcările respiratorii	absente	lente, neregulate	bune
Tonusul muscular	fără	oarecare flexie a extremităţilor	mişcări active
Reflex oro-faringian	fără răspuns	grimasă	tuse, ori strănut
Culoarea tegumentelor	albastră-palidă	corpul roz; extremităţile albastre	complet roz

După 6 secunde de la secţionarea cordonului se urmăresc aceste 5 semne obiective, făcîndu-se calculul după scorul indicat de 0; 1 sau 2. Un scor total de 10 indică un copil cu dezvoltare optimă.

Corelaţia între scorul Apgar şi mortalitatea în cursul primelor 28 de zile de viaţă este impresionantă în sensul că la copii prezentînd un scor de 0—1, mortalitatea este de 50% în prima lună de viaţă, la cei cu scor de 4, de 20%, pentru ca de la scorul 7 în sus în general să fie de 0% (Drage şi Berendes, 1966).

TRAUMATISMELE OBSTETRICALE

Se datoresc acţiunii factorilor mecanici şi anoxici ce ţin de constituţia mamei (distocii etc.) sau de făt (prezentaţie etc.), ce se manifestă prin leziuni variate, unele determinînd moartea fătului, altele fiind urmate de sechele mai mult sau mai puţin grave, interesînd viscerele, aparatul locomotor sau sistemul nervos central şi periferic.

a) **Leziuni craniene.** Pe partea capului care se prezintă la ieşirea din pelvis apare o tumefacţie mai mult sau mai puţin pronunţată, bosa sero-sanguină *(caput succedaneum)*, constînd dintr-o acumulare de lichid interstiţial sero-sanguinolent în ţesuturile moi ale scalpului, înconjurată de un edem circular; se resoarbe în următoarele 24—48 de ore; în cazurile cînd există presiuni mai pronunţate, periostul se decolează de os (mai ales la nivelul parietalului), producîndu-se, în consecinţă, o hemoragie subperiostală (cefalhematom extern); în cazurile de diociere a suturilor, datorită lezării ramurilor arterei meningee se poate produce hemoragia între oasele craniului şi dura mater, realizîndu-se un hematom epidural (cefalhematomul intern); deformările mai accentuate ale craniului pot produce hemoragie subarahnoidiană şi cerebrală.

Ruptura cortului cerebelos apare datorită disocierii oaselor craniului în timpul travaliului; locul de predilecţie a rupturii este marginea anterioară a cortului cerebelos; hemoragia este mai accentuată dacă se rupe şi sinusul venos de la baza cortului, deoarece sîngele ajungînd în loja craniană posterioară determină paralizia centrilor nervoşi vitali (30% din cauzele de deces al nou-născutului).

Un alt mecanism de producere a hemoragiilor cerebrale este creşterea tensiunii intracraniene; apar hemoragii mici punctiforme (de obicei prin ruptura venelor mici, uneori numai o eritrodiapedeză). Pot fi hemoragii de tip

Scanned with OKEN Scanner

apoplectic (paralizia vaselor cu dilatare accentuată și alterări ale pereților — vasoplegie).

În urma acestor hemoragii se pot constitui mici focare de necroză și ramolisment (pseudochisturi), realizîndu-se uneori numeroase cavități în țesutul cerebral (porencefalie).

Traumatismele cerebrale obstetricale stau la baza unor boli nervoase și psihice, care apar la copii și adulți (boala Little, epilepsia, debilitatea mintală etc.).

b) **Leziuni ale aparatului locomotor:** fracturi și luxații. Sînt mai rare dar se pot întîlni fracturi ale claviculei în prezentațiile pelviene sau fracturi ale humerusului, femurului, coastelor (în urma manevrelor de reanimare) sau ale vertebrelor. Luxația congenitală poate să se producă la articulația umărului sau articulația coxo-femurală, datorită laxității țesuturilor periarticulare; se pot reduce ușor însă au tendință la recidive. Luxația coxo-femurală este cea mai frecventă; de cele mai multe ori este bilaterală; mai afectat este sexul feminin. Afecțiunea prezintă cu timpul un caracter progresiv și trebuie deosebită de cea de origine netraumatică.

Diagnosticul în primele luni de viață permite rezolvarea problemei printr-un tratament cu o aparatură simplă, în timp ce mai tîrziu este nevoie să se instituie un tratament chirurgical sau ortopedic.

Fracturile pot fi însoțite de leziuni ale părților moi (mușchi, țesut subcutanat); pot surveni hemoragii; în țesutul adipos subcutanat se pot forma uneori granuloame sau lipogranuloame.

c) **Leziuni viscerale.** Ficatul care la copil este disproporționat de mare este frecvent supus acțiunii traumatismelor obstetricale, putînd prezenta rupturi, ce pot fi fatale, cu hemoragie intraperitoneală (complicație rară) sau hemoragii subcapsulare (hematom), care ulterior se poate resorbi, lăsînd sau nu pe locul respectiv urme (sechele).

Deseori se produc hemoragii în *glanda suprarenală*, aceasta transformîndu-se într-un chist hemoragic. De menționat însă faptul că aceste leziuni nu reprezintă totdeauna consecința unui traumatism, deoarece în afară de factorul mecanic propriu-zis, există și alți factori care pot determina aceste leziuni, așa cum se constată de pildă în cursul unor toxicoze gravidice sau în cursul unor boli infecțioase intrauterine.

Hemoragiile în alte organe interne *(plămîni, rinichi* etc.) sînt mai rare; pneumotoraxul poate să apară datorită pătrunderii cu putere a aerului în plămîni, în cursul inspirației sau în cursul respirației artificiale; se însoțește de emfizem interstițial.

Rareori se întîlnesc la nou-născuți mici ulcerații ale *mucoasei gastrice* și *duodenale*, posibil în legătură cu unele tulburări vasomotorii; ele pot cauza hemoragii mortale *(melena neonatorum)*.

MALFORMAȚIILE CONGENITALE

Multe din ele sînt anomalii structurale decelabile macroscopic la naștere. Altele nu pot fi evidențiate macroscopic și sînt relevabile prin: unele caractere microscopice anormale ori tulburări metabolice decelabile fiecare prin metode adecvate clinice și de laborator, care însă își găsesc locul în cadrul bolilor pe aparate și sisteme. Aci termenul este utilizat în sensul limitat al teratologiei, care ar avea o frecvență cam de de 1—3% din numărul de nou-născuți (Ivy, 1957). Este vorba de acele malformații, care permit evoluția sarcinii pînă la termen sau cauzează o naștere prematură. O altă serie de defecte de embriogeneză sînt urmate de avort spontan.

Scanned with OKEN Scanner

Au fost identificate anomalii cromosomiale într-un procent aproximativ de 20% (OMS, 1970) din feţii avortaţi spontan.

Creşterea frecvenţei malformaţiilor congenitale poate fi numai relativă, datorită faptului că au fost eliminate alte boli cu sfîrşit letal şi existenţei unor mijloace mai bune de diagnostic, cum ar fi de pildă pentru malformaţii congenitale ale cordului.

Totodată, este posibil ca datorită unor serii de măsuri igienico-sanitare prenatale, să se reuşească ducerea fătului la termen, care altfel ar fi murit în viaţa intrauterină.

Din aceste considerente, malformaţiile congenitale constituie cauza majoră de mortalitate la copiii sub 1 an de viaţă.

Malformaţiile pot fi împărţite în patru categorii:

1. Aberaţii cromosomiale.
2. Mutaţii genice.
3. Malformaţii determinate de factori teratogeni de mediu (negenetice).
4. Factori genetici în asociere cu influenţe ale mediului.

În cadrul *aberaţiilor cromosomiale*, definite ca sindroame de dezvoltare, vom menţiona aberaţiile de număr autosomale, respectiv, sindromul Down sau trisomia 21, sindromul Edwards sau trisomia 18 şi sindromul Patau sau trisomia 13.

Responsabile de malformaţii sînt şi aberaţiile cromosomilor sexuali, cum ar fi de pildă, în sindroamele Klinefelter, Turner şi altele.

Malformaţiile asociate cu *mutaţii de gene* sînt mult mai numeroase.

De regulă ele sînt clasificate după modul de transmitere ereditară în autosomale şi gonosomale, dominante sau recesive. Ca origine, ele pot fi fie moştenite, fie rezultatul unor mutaţii spontane.

Aproape toate defectele de dezvoltare care sînt asociate cu mutaţii de gene sînt ereditare şi din această cauză au un caracter familial (acondroplazia, osteogeneza imperfectă, polidactilia etc.).

Cu privire la *factorii teratogeni* de mediu este de menţionat multitudinea influenţelor exercitate, cum ar fi de pildă infecţiile virotice, acţiunea unor droguri sau a radiaţiilor asupra mamei în perioada de gestaţie, care produce alteraţii în genomul gameţilor ori zigotului, sau prin mecanisme epigenetice în micromediul embrionului, noţiuni expuse mai pe larg într-un capitol special al acestei lucrări.

Există şi malformaţii care apar ca urmare a unor acţiuni exercitate de *modificări ale mediului în asociere cu modificări genetice*. În această categorie intră: buza de iepure şi gura de lup, piciorul strîmb şi luxaţia congenitală coxo-femurală, maladia Hirschprung (megalonul aganglionar), stenoza pilorică hipertrofică, anencefalia, spina bifidă şi aplazia renală.

Există totuşi o serie de malformaţii la care este imposibilă determinarea cauzalităţii, admiţîndu-se în aceste cazuri anumite acţiuni mecanice exercitate asupra fătului în viaţa intrauterină sau anumite tulburări vasculare.

De obicei malformaţiile sînt multiple; găsirea unei malformaţii aduce după sine obligaţia de a cerceta existenţa şi a altor malformaţii, posibil viscerale şi ca atare neaparente (V. Babeş).

ASFIXIA NOU-NĂSCUTULUI

Constituie un aspect reversibil sau ireversibil în cursul proceselor de adaptare a nou-născutului la viaţa extrauterină, de regulă, mult influenţate de capacitatea sa biologică (la prematuri fiind mai redusă, atrage după sine o frecvenţă mai mare a tulburărilor respiratorii, în general).

Scanned with OKEN Scanner

La baza asfixiei nou-născutului stau, pe de o parte, anumite condiţii mai mult sau mai puţin patologice ale aparatului respirator propriu-zis, iar pe de altă parte, ale sistemului nervos central, care poate să fie inadecvat pentru a pune în funcţie muşchii respiraţiei, mai ales ca urmare a leziunilor provocate la nivelul centrilor respiratori prin traumatismul obstetrical.

Cu privire la situaţiile posibile ale aparatului respirator propriu-zis trebuie descrise ca mai frecvente:
— aspiraţia de lichid amniotic;
— atelectazia;
— maladia membranelor hialine;
— displazia alveolară congenitală.

a) **Aspiraţia de lichid amniotic.** Frecvent la copiii prematuri, dar şi la cei la termen, morţi printr-un mecanism tanatologic de asfixie, se găseşte la necropsie aspirat de lichid amniotic cu conţinutul său în alveole; se ştie că mişcările respiratorii încep înainte de naştere; ele sînt desigur intermitente şi neregulate; devin însă mai regulate şi ample la naştere, ceea ce duce la evacuarea lichidului aflat în trahee şi bronhii; oricum, în momentul cînd căile respiratorii sînt libere, găsim în alveole încă o cantitate din lichidul intrat în cursul vieţii intrauterine; posibil ca o parte din acest lichid să fie şi transudat din vase.

Cu alte cuvinte, avem de-a face cu un lichid care este un amestec de lichid amniotic cu transudatul apărut datorită diferenţelor de presiune. Cu timpul, însă, dispare şi lichidul, împreună cu conţinutul amniotic (celule descuamate, sebum etc.), fie prin eliminare, fie prin resorbţie.

Persistenţa lichidului respectiv, însă, fapt care se poate întîmpla mai ales la prematuri, duce la apariţia unor complicaţii pulmonare.

Ceea ce constituie factorul patogenic în aceste împrejurări este cantitatea. De remarcat că această cantitate este mare cînd există tulburări ale circulaţiei materno-fetale (în cazurile cînd are loc o deslipire precoce de placentă, sau datorită unei comprimări a cordonului ombilical).

Clinic, deosebim o formă de intensitate medie (asfixia albastră), cînd este posibilă reanimarea şi alta gravă (asfixia albă), în care împrejurare reanimarea devine foarte dificilă şi cînd şansele de supravieţuire sînt mai limitate.

Macroscopic, plămînii apar de culoare roşie-cianotică; sînt lipsiţi de aer în totalitate sau în parte (trebuie să ţinem seama de manevrele de respiraţie artificială efectuate).

Uneori la presiune se exprimă pe secţiune, din lumenul bronhiilor mici, formaţiuni granulare cenuşiu-albicioase (aspirat amniotic); docimazia este negativă (fragmentele se scufundă în apă).

La un nou-născut mort cu asfixie găsim pe pleură numeroase zone hemoragice (subiect de diagnostic diferenţial cu pruncuciderea, de importanţă medico-legală); dealtminteri astfel de hemoragii subseroase apar şi la nivelul pericardului şi endocardului, uneori chiar la nivelul mucoasei gastrice; sîngele este fluid.

Examenul histologic în caz de exitus arată mecanismul etiopatogenic prin prezenţa de: precipitate proteice amorfe, celule epiteliale scuamoase cheratotice, mucus, fire de păr (lanugo), material lipidic din *vernix caseosa*, meconiu.

b) **Atelectazia neonatorum** este o cauză importantă de deces la nou-născuţi în prima zi de viaţă, reprezentînd imposibilitatea de expansiune a plămînilor; poate să fie primară (lipsa de expansiune la naştere) sau secundară, prin resorbţia aerului conţinut de la expansiunea iniţială a plămînilor.

Aceasta înseamnă că în forma primară nu a avut loc respiraţia; este ca-

Scanned with OKEN Scanner

racteristică la prematuri, la care centrii respiratori din creier, ca şi muşchii respiratori sînt slab dezvoltaţi şi ca atare mişcările respiratorii sînt neeficiente.

Printre cauzele care pot determina această formă de atelectazie mai menţionăm: hemoragia retroplacentară, dezlipirea prematură de placentă, torsionarea cordonului ombilical sau leziuni ale creierului, situaţii care pot să apară în diferite împrejurări şi în cazurile de sarcină la termen.

La autopsie, plămînii sînt colabaţi, de culoare roşie-cianotică, nu prezintă crepitaţii la palpare, docimazia este negativă (fragmentele cad la fundul apei), iar microscopic se constată aspectul fetal al plămînului nerespirat, cu alveole reduse la spaţii mici uniforme, căptuşite de celule cubice, observîndu-se pe alocuri în aceşti mici „saci alveolari" precipitate proteice şi elemente aparţinînd lichidului amniotic.

Atelectazia secundară apare la copiii care au prezentat respiraţie incompletă, ceea ce a permis menţinerea vieţii în primele zile după naştere, uneori chiar în primele săptămîni. Datorită unor complicaţii ulterioare, cum ar fi de pildă aspiraţia de secreţii sau sînge în timpul trecerii fătului prin filiera pelvi-genitală, sau în urma unor infecţii postnatale şi datorită faptului că aceste procese au loc pe plămîni care se află în colaps parţial se ajunge pînă la urmă la atelectazie completă.

În contrast cu forma primară, aci găsim alternanţa zonelor aerate cu cele neaerate, care se traduce macroscopic chiar pe suprafaţa pleurei, observîndu-se un aspect pestriţ din punct de vedere al culorii, cu zone roz-roşietice, cu crepitaţii la palpare, alternînd cu zone cianotice şi mai dure, fără crepitaţii. Microscopic se observă modificările descrise la forma primară, alternînd cu zone de hiperventilaţie, ce merg uneori pînă la formarea de emfizem compensator.

c) **Displazia pulmonară** este o anomalie de dezvoltare a plămînilor (caracterizată prin displazie alveolară), ce se poate întîlni atît la prematuri cît şi la nou-născuţii la termen, fiind vorba de existenţa unor alveole rudimentare într-un ţesut interstiţial abundent reprezentat. Moartea are loc în cîteva zile de la naştere, prin insuficienţă respiratorie sau prin infecţii supraadăugate.

La palpare se constată subcrepitaţii. Examenul microscopic pune în evidenţă un abundent ţesut mezenchimal, asemănător cu mezenchimul embrionar din care s-a dezvoltat plămînul şi alveole cu caracter abortiv, delimitate de celule cubice. Prin contrast, bronhiile şi bronhiolele apar bine dezvoltate (aspect asemănător cu plămînul din lunile 4—5 de gestaţie).

d) **Boala membranelor hialine** este un sindrom respirator idiopatic, care se întîlneşte mai frecvent la prematuri, ducînd la moarte după o scurtă perioadă de la naştere, cu fenomene de dispnee, tahicardie şi cianoză. Cauze favorizante ar fi diabetul matern şi operaţia cezariană; de fapt, nu actul operator al cezarienei ar sta la baza procesului patogenic, ci elementele patologice care au necesitat intervenţia cezariană, cum ar fi, de pildă, dezlipirea de placentă, suferinţa fetală etc. Din acest punct de vedere este bine de menţionat faptul că riscul cezarienei nu este mai mare pentru făt decît naşterea pe căi naturale.

Macroscopic, plămînii au consistenţa crescută, sînt neaeraţi, cu docimazie negativă (lipsă de aer). Microscopic se constată atelectazie, alternînd cu alveole izolate destinse şi intensă hiperemie a capilarelor alveolare (în timp ce arteriolele se află în vasoconstricţie); zone de hemoragie alveolară; membranele hialine se găsesc în

Scanned with OKEN Scanner

lumenele alveolare sau în ductele terminale; ele au la origine nu numai secreţiile amniotice aşa cum se bănuia, ci şi produsele de alterare a celulelor alveolare (pneumocite), în asociaţie cu exsudatul fibrinos coagulat, ce rezultă printr-o permeabilizare a capilarelor dilatate.

Membranele hialine se depun fie pe celulele alveolare vitale, rămase încă indemne de leziune în cadrul procesului respectiv, fie pe celulele necrozate; uneori aceste membrane se dezlipesc de peretele alveolar, găsindu-se libere în cavitatea alveolară; pot fi parţial digerate sau fagocitate de macrofage.

Patogeneza pare să fie complexă, avînd factori multipli; totuşi constatările morfologice permit o înţelegere unitară a mecanismului propriu-zis, în care se intrică hiperperfuzia pulmonară şi creşterea permeabilităţii capilarelor, asociată cu deficienţa de fibrinolizină. Trebuie menţionat că, deşi aspiratul amniotic poate fi prezent, acesta nu este obligatoriu.

SINDROMUL NEURO-VASCULAR

Reprezintă o cauză frecventă de moarte a nou-născutului; este o stare specifică de manifestare morfo-funcţională, datorită unei fragilităţi vasculare.

La naştere copilul este cianozat, respiraţiile au loc cu dificultate, pulsul este slab, fontanelele proemină şi apar mişcări spasmodice.

Moartea se instalează în cîteva ore sau în cursul primelor două zile; dacă totuşi supravieţuieşte se manifestă consecinţele leziunilor nervoase, care se caracterizează prin paralizii sau deficienţe mintale.

La necropsie se găsesc leziuni vasculare, cu predominanţă la nivelul sistemului nervos central, de unde şi denumirea sindromului. Sediul cel mai frecvent al hemoragiei: cortul cerebelos, coasa creierului, venele cerebrale care străbat spaţiul subdural către sinusul longitudinal superior, putînd fi uni- sau bilaterale.

La prematuri se constată uneori acumulări masive de sînge în ventriculi, care pot difuza în spaţiile pericerebeloase şi peribulbare.

La nou-născutul la termen, se observă de obicei o stază pronunţată, care se traduce printr-o coloraţie roşie-vînătă a meningelor şi creierului. Se pot găsi hemoragii subdurale, produse prin leziuni ale vaselor meningee. La prematuri caracterul hemoragiei este legat de imaturitatea fibrelor din septurile durale: arahnoida este adesea ruptă, aşa încît se găseşte sînge în lichidul cefalo-rahidian (puncţia în aceste cazuri stabileşte diagnosticul).

Pe lîngă fragilitatea vasculară există şi modificări în coagulabilitatea sîngelui, datorită fie conţinutului scăzut de protrombină în sînge sau carenţei de vitamină K, fie tulburărilor funcţiei hepatice, cu lipsă de fibrinogen (afibrinogenemia congenitală Glanzmann-Schönholzer sau fibrinogenopenia Risak), fie diatezelor hemoragice consecutive unor alterări trombocitare (trombopatiile constituţionale Hegglin-Fanconi sau trombastenia caracterizată prin angiohemofilie pseudohemofilică).

Mai putem menţiona aici şi unele alterări neuro-vasculare mai mult sau mai puţin generalizate, cum ar fi de pildă sindromul Ehlers-Danlos (afecţiune foarte rară) sau *Pseudoxanthoma elasticum* congenitală, ori cu caracter circumscris, cum ar fi de exemplu telangiectazia hemoragică ereditară (boala Osler) sau angiomatoza retiniană (boala v. Hippel-Lindau). În afară de sistemul nervos, astfel de leziuni se mai găsesc şi în alte organe. În ordinea frecvenţei menţionăm hemoragiile de la nivelul glandelor supra-

Scanned with OKEN Scanner

renale, după care urmează în ordine, hemoragiile în plămîn, rinichi și stomac, chiar dacă acestea au o intensitate mai mică.

În ceea ce privește diatezele hemoragice intră în discuție aci, în primul rînd, 6 boli ereditare și anume: 1) Hemofilia A (transmisie recesivă, legată de sex). 2) Hemofilia B (transmisie recesivă legată de sex). 3) Sindromul v. Willebrand-Jürgens (trombopatie constituțională cu transmisie dominantă). 4) Absența factorului XI (transmisie autosomală recesivă). 5) Telangiectaziile (transmisie autosomală dominantă). 6) Trombocitopeniile ereditare (transmisie autosomală dominantă), reducerea numărului de trombocite și forme de trombocite imature (plachete gigante cu granulații reduse).

BOALA HEMOLITICĂ A NOU-NĂSCUTULUI

Este un sindrom de hemoliză și eritropoieză forțată, rezultat din izoimunizarea mamei, ca urmare a unei incompatibilități serologice prin factori Rh sau de tip AB0 între mamă și făt, în cadrul unei sarcini heterospecifice (mama Rh negativ, tatăl Rh pozitiv). Formele grave de boală hemolitică sînt date mai ales de incompatibilități Rh, iar cele benigne de incompatibilități AB0.

Factorul Rh fiind un antigen slab, producerea anticorpilor necesită sensibilizări repetate, așa încît boala hemolitică prin incompatibilitate Rh apare după cîteva sarcini, în timp ce aglutinogenele A și B care sînt mai puternice duc la instalarea bolii chiar de la prima sarcină.

Este vorba deci de o interacțiune a antigenelor fetale cu anticorpii materni (aglutine, hemolizine), realizîndu-se forme anatomo-clinice variate, cunoscute sub denumirea de: a) anemie congenitală; b) icterul hemolitic grav și c) hidropsul fetal generalizat cu anasarcă feto-placentară.

ISTORIC

Globulele roșii, la majoritatea oamenilor conțin un aglutinogen, cunoscut sub numele de factor Rh. S-a numit așa deoarece în 1940 Landsteiner și Wiener au demonstrat în globulele roșii ale maimuței Rhesus, prezența unui aglutinogen similar. Testarea factorului Rh la om se face cu serul antirhesus.

Prezența factorului Rh nu are nici o legătură cu sistemul sanguin AB0. Aglutinogenul Rh reprezintă de fapt un complex de antigene (cel puțin 10 subtipuri sanguine); reacțiile care apar la variatele subtipuri sînt însă din fericire rare.

Se cunoaște că aproximativ 85% din persoane (afară de negri și chinezi) posedă factorul Rh [sînt Rh (+)], în timp ce la 15% acest factor lipsește [sînt Rh (—)].

De remarcat faptul că în urma transfuziilor cu sînge Rh (+) se pot forma la persoanele Rh (—) aglutine anti-Rh (de avut în vedere acest fapt cînd se fac transfuzii la o femeie însărcinată).

FACTORUL RH ÎN SARCINĂ

Un tată Rh(+) poate să transmită factorul la făt; dacă mama este Rh(—) în sîngele ei se pot forma anticorpi anti-Rh, ca urmare a imunizării sau sensibilizării prin factorul Rh de la făt. În asemenea împrejurări prezența factorului în globulele roșii ale fătului prezintă o dublă amenințare și anume, una pentru mamă și a doua pentru copil. Prima o constituie pericolul reacției transfuzionale în cazul administrării de sînge Rh + datorită prezenței anticorpilor anti Rh în sîngele femeii, iar a doua, dezvoltarea unei boli hemolitice la făt sau la nou-născut.

Scanned with OKEN Scanner

Procesul de hemoliză poate să cauzeze fie moartea fătului, de obicei în trimestrul III de sarcină, fie o boală gravă la nou-născut.

Preventiv se preconizează administrarea de imunoglobuline umane Rh (anti-D) la mamă în primele 3 zile de la naştere inpiedecînd astfel izomunizarea mamei cu hemotibile fătului la naştere. Eficienţa este de peste 99%

Cantitatea crescută de bilirubină în lichidul amniotic oferă posibilitatea diagnosticului înainte de naştere.

Lindsay (1950) menţionează dealtminteri că leziunile sînt în funcţie de gravitatea „procesului hemolitic".

Copilul născut mort se caracterizează printr-o paloare accentuată (anemie marcată), cu leziuni congestive şi edematoase viscerale.

Moartea are loc prin procesele grave de hemoliză şi insuficienţă cardio-circulatorie.

a) **Anemia congenitală a nou-născutului.** Se remarcă o paloare accentuată a tegumentelor; reprezintă forma cea mai uşoară; eritroblastemia este redusă, iar icterul şi edemul lipsesc prognosticul este favorabil. Anemia este de tip hipercrom în formele cu anemie mai accentuată apare şi un icter moderat.

Hiperplazia măduvei osoase compensează în scurt timp anemia şi nounăscutul supravieţuieşte.

Uneori se constată o uşoară hepato- şi splenomegalie.

b) **Icterul hemolitic grav** se caracterizează prin anemie accentuată cu eritroblastemie, sindrom icteric intens şi generalizat şi bilirubinemie mult crescută, cu maximum de intensitate a tabloului după 2—4 zile; în formele deosebit de grave se asociază o diateză hemoragică şi semne de leziuni cerebrale (somnolenţă, uneori convulsii). În sînge se constată anemie hipocromă şi o creştere eritroblaştilor (100 000—200 000).

Bilirubina neconjugată directă pare să aibă acţiunea toxică cea mai însemnată asupra creierului, afectînd probabil metabolismul oxidativ al ţesutului cerebral (bilirubinemia atinge valori mari, peste 20 mg%).

Se poate realiza forma de icter nuclear; copilul sucombă cu fenomene grave de insuficienţă respiratorie şi inhibiţie nervoasă.

Morfopatologic se constată hepato-splenomegalie, cu reactivarea focarelor hematopoietice extramedulare leziuni distrofice hepato-celulare, cu focare de necroză şi depuneri de bilirubină atît în hepatocite, cît şi în celulele Kupffer, uneori sub formă de trombi în canalicule. În splină, se constată eritro- şi mielopoieză activă sau acumulare marcată de hemosiderină şi bilirubină în macrofage; măduva osoasă este hiperplazică (eritropoieză activă). Creierul este mărit de volum, de aspect edematos, cu suprafaţa de secţiune lucioasă, de coloraţie galbenă (pigment), mai ales în nucleii de la bază, talamus, cerebel, substanţa cenuşie a creierului şi substanţa cenuşie a măduvei spinării. În interstiţiu şi în citoplasma neuronilor se pun în evidenţă depozite de bilirubină. Permeabilizarea barierei hemato-encefalice se face prin hipoxia sistemică datorită unei hemolize accentuate. Celulele nervoase suferă leziuni degenerative; fibrele nervoase — demielinizare.

Histopatologic, diagnosticul de eritroblastoză fetală se stabileşte prin identificarea unei activităţi anormal crescute a eritropoiezei; această activitate hematopoietică se traduce prin apariţia unui număr mare de reticulocite (colorabile cu violet-crezil-blau), normoblaşti şi eritroblaşti în sîngele circulant.

Se poate asocia cu ciroza hepatică (ciroza biliară infantilă — Craig).

Scanned with OKEN Scanner

c) **Hidropsul fetal generalizat** (anasarca feto-placentară — hidropizia congenitală). Este forma cea mai gravă. Fătul este expulzat spre lunile 6—7 (naştere prematură); dacă fătul se naşte viu moare după cîteva ore; se prezintă icteric, cu peteşii; tegumentele sînt destinse de edem; ascită şi revărsat pleural (datorită creşterii permeabilităţii capilarelor din cauza anoxemiei pereţilor vasculari). Uneori poate să fie macerat intrauterin.

Se caracterizează prin: anemie, eritroblastoză, hiperplazia măduvei osoase şi focare de eritroleucopoieză extramedulară (în ficat, splină, plămîni, rinichi), diateză hemoragică şi aspecte de hemosideroză generalizată; alterări distrofice grave ale celulelor nervoase, în special în nucleii bazali. Ca leziuni inconstante, de menţionat fibroza periportală cu stază biliară ductală şi hipertrofia cardiacă, ce reflectă probabil fenomenele de hipoxie. Uneori se observă, fără a avea o explicaţie, o hiperplazie a insulelor Langerhans din pancreas.

Cu privire la aspectele placentei, sînt de menţionat drept caracteristice: mărirea de volum (tumefierea), consistenţa moale, de culoare roz-palidă sau zone hemoragice, edemul (mai marcat la nivelul cotiledoanelor). Se observă în vase prezenţa de globule roşii imature. Vilozităţile coriale sînt edematiate, cu stromă laxă, conţinînd numeroase celule rotunde sau ovalare, asemănătoare cu celulele epiteliale, denumite celule Hofbauer. Sinciţiotrofoblastul apare îngroşat, cu persistenţa neobişnuită a celulelor Langerhans în epiteliul corionic (normal ele dispar la mijlocul sarcinii); rare focare de hematopoieză se pot observa şi în stroma vilozităţilor coriale (importanţă în stabilirea diagnosticului alături de prezenţa numeroaselor eritroblaste în capilarele pulmonare (Potter).

ANEMIA INFANTILĂ PSEUDOLEUCEMICĂ

Se observă mai ales la copiii sub 2 ani, rahitici sau eredosifilitici şi se manifestă printr-o anemie gravă cu astenie, hepato- şi, în special, splenomegalie. Este vorba de o anemie hipocromă (2 milioane de hematii, adesea alterate, neregulate) cu un număr considerabil de eritroblaşti (10 000—100 000) şi o creştere a numărului de leucocite (20 000—100 000), aparţinînd fie seriei mieloide, fie celei limfoide, de unde şi denumirea pseudoleucemică, lipsind bineînţeles formele tinere care caracterizează din punct de vedere calitativ tabloul leucogramei în leucoze. Măduva osoasă arată o activitate mare cu prezenţa unui număr mare de eritroblaşti.

Prognosticul este grav atît prin hemoragiile ce survin, cît şi prin infecţiile supraadăugate, care găsesc un teren cu o reactivitate scăzută.

În completare se mai poate menţiona anemia infantilă ereditară şi familială (Cooley) cu numeroşi eritroblaşti şi leucocite, ce se caracterizează prin paloare şi subicter care conferă tegumentelor o coloraţie galben-negricioasă cu hepato- şi splenomegalie, ce evoluează cu febră moderată şi decalcifieri ale oaselor. Sindromul a fost descris în Statele Unite la copiii de origine mediteraneană, se mai numeşte talasemul şi se datoreşte producerii unei hemoglobine anormale.

TULBURĂRILE DIGESTIVE

Constituie unul din cele mai importante capitole din patologia infantilă. Aproape nu există sugar care să nu fi avut o tulburare digestivă; de asemenea are importanţă şi prin gravitatea unora dintre aceste boli.

Scanned with OKEN Scanner

În cadrul foarte variat al acestor afecțiuni deosebim:

I. *Tulburări cu evoluție acută, aspect infecțios, predominanța diareei și deficit moderat al stării de nutriție*, în care deosebim:
— diareea simplă (L. Meyer);
— dispepsia toxică (B. Marfan) și
— toxicoza sau holera infantilă.

II. *Tulburări cu evoluție lentă, semne gastro-intestinale reduse și denutriție predominantă*, din care fac parte:
— distrofie simplă;
— distrofia de gravitate medie și
— atrepsia.

Diareea simplă cu scaune lichide, formate din mucozități, în care, la microscop se găsesc numeroase picături de grăsime neutră. Eritemul pe fese și coapse, contractura musculară, starea de agitație, întîrziere în dezvoltarea ponderală și staturală întregesc tabloul clinic.
Prognosticul este favorabil.

În patogenie se invocă un dezechilibru vago-simpatic pe un fond constituțional.

Dispepsia toxică se caracterizează prin: diaree, vărsături, tendință la denutriție; scaunele sînt muco-grunjoase; eritem papulo-eroziv în regiunea fesieră; abdomen balonat prin meteorism; febră la începutul bolii; pronunțat grad de anemie.

Complicații: otită, bronhopneumonie. Se poate croniciza; această formă este gravă căci ea duce deseori la moarte fie prin atrepsie, fie printr-o complicație.

Anumite afecțiuni întunecă prognosticul: tuberculoza, sifilisul, debilitatea congenitală. În patogenia acestei afecțiuni, Marfan emite ipoteza că există modificări ale florei intestinale.

Toxicoza sau holera infantilă. Tabloul clinic este caracteristic și de extremă gravitate. Simptomele cardinale sînt: febra, vărsăturile și diareea, întovărășite de intoxicație foarte gravă; scaunele sînt fluide, apoase, de culoare verzuie (de unde și denumirea de „holera infantilă"); vărsăturile sînt frecvente, uneori conțin cheaguri sanguine (prognostic grav). Febra se menține ridicată tot timpul. Semnele de deshidratare se caracterizează prin pierderea elasticității tegumentelor (persistența pliului cutanat abdominal).
La necropsie se constată o deshidratare generală cu alterări ale tractului digestiv, caracterizate prin alterări distrofice, procese catarale ale mucoasei pînă la ulcerații cu sîngerări; alterări parenchimatoase; hepatice; alterări distrofice la nivelul sistemului nervos central; nefroză (responsabilă de azotemie).
Etio-patogenia bolii: cel mai frecvent este infecția exogenă cu manifestări predominant de natură toxică (toxiinfecție alimentară).
La necropsia copiilor decedați cu fenomene de toxicoză se găsesc aproape constant focare de infecție: otită, bronho-pneumonie etc. și stare de denutriție.
Cifra mortalității globale este de aproximativ 70%; la copiii mai mari de 6 luni, prognosticul este și mai grav: 85% mortalitate.

Distrofia simplă. Este un sindrom de tulburare în nutriția sugarului, de intensitate variabilă, cu prognostic favorabil. Cînd apar și *fenomene de dispepsie* (cu tulburări digestive) prognosticul devine rezervat.
Scaunele sînt decolorate, în legătură cu cantitatea redusă de pigmenți biliari. Hematologic: anemie. Greutate staționară sau pierdere ponderală, cu sau fără edeme. Temperatura fără a fi ridicată, prezintă oscilații mari.

Se constată o diminuare a imunității și a rezistenței la infecții.

Se întîlnește, în general, în primele 3 luni.

Atrepsia (denumire dată de Parrot în 1877), este o tulburare cu evoluție lentă, cronic progresivă și foarte gra-

Scanned with OKEN Scanner

vă, un fel de ultim stadiu al diferitelor forme de tulburări digestive. Dispare paniculul adipos, faciesul este caracteristic (globii oculari înfundaţi, conjunctivele roşii); scăderea în greutate este rapidă şi progresivă, ajungînd la jumătate din greutatea normală. Uneori, cu cîteva zile înaintea morţii, greutatea creşte (retenţie de săruri şi apă).

Muşchii sînt subţiri, duri şi contractaţi, dar Lesage descrie şi o atrofie flască (cu hipotonie).

Atrepsicii au, în general, o tendinţă la hipotermie, uneori cu pusee trecătoare febrile (Parrot).

În atrepsie, numărul globulelor este crescut: 5—6 şi chiar peste 6 milioane/mm³ (hiperglobulie de concentraţie). Sîngele atrepsicilor are tendinţa de a se coagula spontan în vase (tromboze ale sinusurilor durei mater).

Alte leziuni frecvente constau din: demineralizarea scheletului, alterări distrofice hepato-celulare, melenă (ulcer duodenal), ulceraţii ale limbii.

Moartea este de regulă consecinţa unei azotemii marcate, sau este provocată de unele complicaţii infecţioase: meningită, nefrită etc.

Atrepsia nu este consecinţa numai a tulburărilor digestive; ea poate fi consecinţa unor boli infecţioase, ca: otita, bronhopneumonia, piodermitele, sifilisul congenital etc.

SIFILISUL CONGENITAL

Copilul se naşte cu infecţia sifilitică; transmiterea de la mamă la copil se face pe cale placentară. Spirochetele apar la făt în luna a 5-a, cînd au loc în structura placentei unele schimbări (cu dispariţia stratului Langerhans), ce-i reduc puterea sa de filtrare. La animale, la care nu se produc aceste transformări involutive ale placentei (şoarecii, de exemplu) nu se poate realiza transmiterea infecţiei de la mamă la făt, cu toate că spirochetele se găsesc în mare număr în placenta maternă şi în uter (Levaditi).

Sifilisul fetal determină leziuni atît la mamă cît şi la făt.

La mamă: — albuminurie notabilă care nu cedează la regim corect (nefrita sifilitică);
— hidramnios (datorită unei flebite sifilitice a venei ombilicale);
— mola hidatiformă.

Placenta prezintă leziuni importante: vilozităţile sînt mult crescute din cauza unui proces de endarterită sifilitică (endotelită proliferantă cu tendinţă la obliterare); volumul şi greutatea cresc (semn patognomonic). Pinard consideră că orice placentă care depăşeşte 1/6 din greutatea fătului este sifilitică.

La făt: — cel mai important semn este prematuritatea, iar copiii născuţi la termen sînt în general debili.

Copiii cu sifilis congenital au de multe ori malformaţii (buză de iepure; gură de lup; picioare strîmbe; malformaţii cardiace etc.). Moartea intrauterină a fătului este semnul cel mai important; ea survine cel mai frecvent în luna a 6-a sau a 7-a de viaţă intrauterină (aceşti feţi morţi sînt macerati şi sînt expulzaţi).

Leziunile sifilisului congenital pot fi cutaneo-mucoase şi viscerale:

Leziunile pielii sînt: precoce (pemfigus, sifilide) şi tardive (gome).

În general, fătul sifilitic nu prezintă leziuni cutaneo-mucoase pînă în luna a 5-a; pînă în luna a 7-a ele sînt rare şi frecvenţa lor creşte pînă la naştere. Semnalăm aspectul pielii, care la nounăscutul sifilitic este flască şi are culoarea „cafelei cu lapte“ (Trousseau-Finkelstein); această culoare este mai pronunţată în jurul gurii. Aceste leziuni sifilitice pot fi întovărăşite de febră (diagnostic diferenţial cu bolile cu exantem ale copilăriei).

Pemfigusul sifilitic sau sifilidele buloase ale nou-născutului sînt leziuni cu care

Scanned with OKEN Scanner

copilul se naşte sau apar în primele zile după naştere. Pot să apară în orice parte a corpului, totuşi au ca loc de elecţie palmele şi plantele. La început apar nişte pete roşii închise, care se transformă apoi în bule cu un lichid seros tulbure, ce devine pustulos (purulent); se sparg punînd în evidenţă un derm macerat, care se acoperă cu cruste brune. Bulele au, de obicei, dimensiunile unor boabe de mazăre, iar lichidul conţine un mare număr de spirochete (contagiozitate). Leziunile au un prognostic grav şi moartea este aproape inevitabilă (Moro).

Sifilidele pot fi eritemato-papuloase polimorfe sau acneiforme (Jacquet); cele eritemato-papuloase sînt cele mai frecvente (macule rotunde sau ovalare ce apar pe membrele inferioare, mai rar pe membrele superioare, faţă şi gît); unele devin papuloase, ce se acoperă cu timpul cu o cuticulă groasă, care după ce cade lasă la bază un contur albicios (Biett).

O varietate rară este forma psoriaziformă, cu scuame furfuracee foarte abundente pe coapse, gambă, frunte, regiunea sprîncenoasă.

Pot fi şi sifilide papulo-erozive (în şanţul genito-crural, spaţiile interdigitale etc.), de formă lenticulară cu centrul deprimat, zemuind (Parrot).

Sifilidele labiale au un caracter ulcerativ, apărînd sub forma unor crăpături perpendiculare pe axul mare al buzelor, ce realizează un aspect de evantai la comisura buzelor. Pot prezenta în evoluţie o reparaţie cicatriceală cu caracter retractil, patognomonic (Ed. Fournier).

Sifilidele acneiforme reprezintă o varietate mai rară.

Coriza sifilitică, care reprezintă o leziune mucoasă, este cea mai des întîlnită şi constituie un element important de diagnostic; produce o dificultate în respiraţie datorită tumefierii mucoasei respective şi secreţiilor care devin muco-purulente, însoţite totodată şi de mici ulceraţii superficiale. Fie datorită difuzării acestui proces, fie prin tulburări de nutriţie şi osificare se realizează deformări ale piramidei nazale („nasul socratic" — cu baza turtită şi lărgită).

O altă leziune de mucoasă este conjunctivita. Dovada etiologiei sifilitice este prezenţa spirochetelor în secreţia conjunctivală şi chiar în lacrimi (Felix Weiss).

Mucoasa bucală atît de des afectată în sifilisul adultului, la sugari şi copii prezintă rar leziuni specifice; plăcile mucoase (foarte frecvente după Diday) se observă actualmente rar. Leucoplazia bucală atît de frecventă la adult, la copii se întîlneşte foarte rar (Fournier). Limba geografică, considerată de Parrot şi Fournier ca leziune sifilitică, nu este caracteristică sifilisului, putîndu-se întîlni într-o serie de afecţiuni inflamatorii bacteriene sau parazitare, ori cu un caracter de eczemă. Nici pentru limba scrotală nu toţi autorii sînt de acord cu natura sifilitică a acestei afecţiuni, reprezentînd de fapt o malformaţie congenitală, uneori familială.

Sifilisul visceral.

Leziunile aparatului respirator:

— Pneumonia albă (*Virchow*), constînd dintr-o pneumonie interstiţială, cu infiltrat inflamator limfo-plasmocitar, mai ales în jurul arteriolelor şi bronhiolelor. Este o leziune de obicei incompatibilă cu viaţa, supravieţuirea fiind posibilă doar în formele cu leziuni grupate în insule mici.

— Gomele miliare, cu aspectul granulaţiilor tuberculoase.

— Leziunile cavitare, prin asocierea mai multor gome miliare.

— Leziunile tardive, scleroase (bronşice, mediastinale sau pleurale), care trebuie diferenţiate de cele de natură tuberculoasă (I. Hutinel).

Leziunile aparatului cardio-vascular. Sifilisul congenital se poate manifesta la cord prin diferite malformaţii (per-

Scanned with OKEN Scanner

sistența găurii Botal, comunicarea interventriculară, atrezia trunchiurilor mari vasculare de la baza inimii etc.). Pot fi și leziuni arteriale: arterita sifilitică cu localizare în special la nivelul aortei. După Giroux, maladia Raynaud sau acrocianoza extremităților ar fi datorită sifilisului congenital. Poate să fie afectat și sistemul venos, manifestîndu-se prin ectazii venoase, care pot constitui adevărate varice, mai ales la venele epi- sau pericraniene și sînt mai vizibile cînd copilul plînge sau tușește.

Leziunile aparatului digestiv și anexelor. Natura sifilitică a leziunilor a fost demonstrată chiar și la făt, prin punerea în evidență a spirochetelor în meconiu.

Melena nou-născuților, dacă survine în primele 2 săptămîni, este de natură sifilitică; ea este produsă fie de ulcerații ale duodenului prin leziuni vasculare, fie prin leziuni ale ficatului (scleroză cu hipertensiune portală). Mai pot fi întîlnite stenoze intestinale, periviscerite etc. Mai importante sînt însă *leziunile ficatului:* a) *Ficatul „silex"* sau hepatita interstițială difuză, descrisă sub acest nume de Gubler, avînd tabloul histologic caracteristic prin prezența unui infiltrat inflamator generalizat, constituit din elemente limfo-plasmocitare și transformare scleroasă cu țesut fibros, care separă trabeculele hepatice, ce și-au pierdut orientarea. Impregnarea argentică (prin metoda Levaditi-Manouelian) pune în evidență numeroase spirochete (lame martor pentru laborator). b) *Ficatul gomos* cu numeroase micro-gome, ce prezintă microscopic o zonă centrală de necroză, înconjurată de elemente de infiltrație inflamatorie cu limfocite și plasmocite. Capsula Glisson este îngroșată, iar în cavitatea peritoneală se găsește o cantitate mică de lichid sero-citrin. Clinic se poate manifesta cu icter. În general, icterele întîlnite în cursul sifilisului hepatic pot îmbrăca 3 tipuri distincte:

— Hepatita hipertrofică de tip Hanot, cu icter tegumentar și al mucoaselor, dar fecale normal colorate (fără retenție de bilă), asociată cu splenomegalie.

— Icter cu retenție biliară datorită unei compresiuni a căilor biliare, fie prin gome hepatice, fie prin adenopatii sau bride ale căilor biliare extrahepatice (perihepatită), în care scaunele sînt decolorate, iar splenomegalia este moderată.

— Icter de tip hemolitic, cu o paloare caracteristică, avînd ficatul în limite normale, dar cu o splenomegalie mare. Fecalele sînt normal colorate. Sîngele prezintă caracterele complexe ale hemolizei; se poate însoți de diateze hemoragipare.

Leziunile pancreasului: pancreatită interstițială difuză (tot atît de frecventă ca și leziunile ficatului și ale splinei—Faroy).

Leziunile aparatului uro-genital. După Hutinel ar fi 3 tipuri de leziuni renale: nefrite acute, subacute și cronice. Este de remarcat discordanța între albuminuria masivă și benignitatea relativă a leziunilor.

La organele genitale se pot întîlni malformații ce pot avea origine sifilitică:

— la sexul masculin: hipospadias, epispadias, aderențe balanoprepuțiale, malformații ale scrotului, ectopii testiculare;

— la sexul feminin: malformații vulvare sau vaginale, uter infantil, distrofii ovariene.

Leziunile sistemului osos. Sînt foarte frecvente. Infecția se face în timpul vieții intrauterine, după luna a 5-a și se pot descrie următoarele forme:

— *Pseudoparalizia de tip Parrot* sau osteocondrita sifilitică, cu decolări epifizare la sugari; leziunile anatomopatologice au fost descrise de Wegener.

Scanned with OKEN Scanner

Simptomele bolii apar de obicei în primele săptămîni după naştere.

Leziunile de osteocondrită apar în regiunea epifizodiafizară (zona de creştere cu vascularizare foarte mare şi, ca atare, cu posibilitatea de invadare în masă cu spirochete). Ele constau din: neregularităţi ale cartilajului ce vine în contact cu diafiza; travee osoase subţiri ce se anastomozează la întîmplare; lărgirea anormală a spaţiilor medulare şi caracterul anormal al ţesutului hematopoietic; linia de osificare sinuoasă (semnul Wegener).

— *Periostita osifiantă* — o varietate de leziuni osoase care se dezvoltă încă în cursul vieţii intrauterine şi continuă după naştere, în general, cînd osteocondrita şi-a terminat evoluţia. Descrisă de Fraenkel, reprezintă o inflamaţie hipertrofică cu interesarea corticalei osului pe toată întinderea meta- şi diafizei; leziunea cea mai importantă este la mijlocul diafizei, acolo unde corticala este mai groasă; în secţiune longitudinală, osul apare îngroşat şi îndesat, diafiza este înconjurată de un manşon-teacă, format din lamele dispuse concentric şi separate prin spaţii libere (Policard compară această dispoziţie lamelară concentrică cu bulbul de ceapă). Sediul cel mai frecvent este faţa externă a tibiei şi cea externă a femurului.

— *Rarefacţia osoasă.* Ludwig Pick a arătat existenţa unor leziuni osoase în sifilisul congenital, care se traduc radiologic printr-o clarificare radiologică, corespunzînd anatomopatologic apariţiei unui ţesut de granulaţie în care s-a pus în evidenţă prezenţa de spirochete. Poate să evolueze către osteoperiostită gomoasă sau către osteomielită gomoasă, interesînd în procesul gomos şi măduva osoasă şi putînd duce la fracturi patologice (tendinţa la supuraţie a sifilisului osos ca în tuberculoză descrisă de Gaucher).

Distrofiile osoase. Sînt manifestări ale sifilisului congenital, reprezentînd malformaţii sau opriri în dezvoltare; ele sînt de multe ori caracteristice, constituind stigmatele sifilisului congenital.

Distrofii craniene: frunte olimpiană; frunte în „carenă"; boseluri (bombări) laterale sau parietale; cranio-tabes (semnalat de Elsässer), constînd dintr-o subţiere a părţii posterioare a parietalului şi a părţii corespunzătoare a occipitalului, cu senzaţie de pergament cînd se încearcă deprimarea cu degetele a peretelui cranian.

Mai sînt şi alte leziuni în sifilisul congenital, dintre care semnalăm: asimetriile craniene şi faciale, distrofiile maxilo-faciale, sinostoze craniene (dispariţia uneia sau mai multor suturi), microcefalia, hidrocefalia etc. Distrofii dentare: infantilism dentar, anomalii de formă; eroziuni „în cupolă", „în brazdă" sau „în suprafaţă"; dinţii „în ferăstrău"; dintele Hutchinson, cu scobitură semilunară sau dinţi în şurubelniţă (Moser). În toate cazurile se întîlneşte o vulnerabilitate crescută (se pot caria devreme şi pe o scară foarte întinsă, ajungînd uneori la edentaţie).

Leziunile sistemului nervos. Sistemul nervos este deseori lezat în sifilisul congenital. Cele mai cunoscute leziuni sînt: meningita sifilitică (afecţiune care poate să apară chiar din primele săptămîni ale vieţii); ependimita cerebrală ce se poate manifesta cu hidrocefalie şi hipertensiune intracraniană (cu stază papilară); hemiplegia infantilă (Erlenmeyer); forma spinală amiotrofică (paraplegia familială a lui Marfan).

Semnalăm totodată epilepsia sifilitică la copiii mici (Dieulafoy). Sindromul Little este unul din modurile de expresie a influenţei sifilisului congenital (uneori cu leziuni sclero-gomoase ale meningelui sau de endarterită cerebrală).

Hutinel, Fraenkel şi alţii menţionează, de asemenea, existenţa unor *endocri-*

Scanned with OKEN Scanner

nite sifilitice, în cadrul sifilisului congenital, leziuni ce se stabilesc la nivelul glandelor endocrine (tiroidă, suprarenale, ovar și testicul), ca urmare a unei septicemii sifilitice în cursul vieții intrauterine, cînd spirochetele invadează toate organele și în special glandele cu secreție internă (Meyer).

MUCOVISCIDOZA (FIBSOZA CHISTICĂ A PANCREASULUI)

Este o enzimopatie congenitală, care se observă la copii, adolescenți și adultul tînăr, ce se caracterizează prin disfuncția mai multor glande exocrine, tulburarea enzimatică împiedicînd fluidificarea secrețiilor din aceste glande, situație care duce la acumularea unei secreții vîscoase, însoțită de alterări distrofice parenchimatoase.

Termenul de boală fibro-chistică deși persistă în literatură nu este corespunzător, mai ales că utilizarea acestui termen se face pentru o singură localizare lezională a bolii și anume la nivelul pancreasului, fără a se ține seama de caracterul generalizat al bolii, cu interesarea în afecțiunea respectivă a mai multor organe.

De semnalat, totodată, existența unor modificări ale secreției glandelor sudoripare, caracterizate prin creșterea concentrației de sodiu și clor, în medie la 106 mEq Cl^- și 133 mEq Na^+ (normal 50 mEq Cl și 60 mEq Na la litru).

Există un acord general, că modul de transmitere ereditară a mucoviscidozei este autosomal recesiv (Di Sant Agnese și Talamo, 1967). Homozigoții fac boala clasică, dar heterozigoții sînt asimptomatici și nu prezintă nici o modificare fenotipică detectabilă.

Frecvența ar fi cam de 1 la 1 500—2 000 nașteri vii și de 2—4% la autopsiile efectuate în diferitele clinici de pediatrie. Există mari variații geografice, fiind vorba de o afecțiune foarte rară la populațiile din Africa sau în Orient.

Asupra patogenezei bolii există următoarele teorii: a) secreție anormală de mucus (viscozitate mare datorită creșterii cantității de fucoză și a scăderii acidului sialic din glicoproteine — Gische); b) disfuncție autonomă (hiperactivitate a sistemului nervos autonom); c) modificări umorale (un factor seric, fracțiune globulinică, care acționează alterînd transportul electroliților); d) disfuncție în transportul de ioni (împiedicînd resorbția clorurii de sodiu); și e) metabolism anormal al calciului în glandele exocrine (exces de secreție de calciu cu hiperpermeabilitate pentru apă).

Modificările morfologice depind de glandele interesate în procesul lezional și intensitatea perturbărilor apărute. La unii copii leziunile sînt neînsemnate, ceea ce face ca boala să se manifeste la adolescență sau abia la vîrsta adultă. Uneori leziunile pancreatice sînt grave și tulbură absorbția intestinală (malabsorbție), ducînd la inaniție. Alteori, leziunile pulmonare ajung să obstrueze bronhiile și bronhiolele, cu complicațiile septice consecutive.

Leziunile pancreatice sînt prezente în aproximativ 80% din cazuri; se constată acumulare de mucus în canalele excretorii, care apar dilatate, cu atrofie consecutivă a epiteliului de înveliș și glandular exocrin (acinii), cu o fibroză progresivă, realizîndu-se la nivelul stromei organului respectiv un aspect caracteristic fibrogrăsos; la nivelul epiteliului canalelor excretorii poate să apară metaplazie malpighiană, ca urmare a acțiunii mucusului îngroșat, stagnant. Datorită absenței amilazei pancreatice și modificărilor apărute și în mucusul intestinal în intestinul subțire pot să apară dopuri, uneori chiar cu un caracter obliterant, realizîndu-se ocluzii cunoscute ca ileus meconial.

Scanned with OKEN Scanner

Leziunile hepatice. Canaliculele biliare conţin un material mucinos; dacă este vorba de o evoluţie de durată mai lungă, apare totodată o proliferare progresivă a acestor canalicule şi o fibroză portală, unde se mai găsesc şi elemente de infiltraţie inflamatorie, reprezentată de celule mononucleare; aceste leziuni la rîndul lor pot să ducă la constituirea unei ciroze biliare.

Ca frecvenţă, de notat prezenţa leziunilor minore în 25% din cazuri, leziunile grave fiind relativ rare, aproximativ în 2% din cazuri.

Leziunile pulmonare reprezintă cele mai grave complicaţii ale acestei boli; găsim mucus în bronhii şi bronhiole, posibil cu bronşiectazii, uneori cu metaplazie malpighiană a epiteliului, ca o consecinţă a unei hipovitaminoze A. Datorită procesului de fibroză şi al obstrucţiilor la diferite nivele, plămînul poate să ia un aspect emfizematos. Inflamaţiile supraadăugate reprezintă o regulă (bronşite cronice); pot să apară şi abcese avînd ca agent patogen în 90% din cazuri stafilococul auriu.

Glandele salivare sînt frecvent interesate în procesul lezional, prezentînd din punct de vedere histopatologic un tablou similar cu leziunile întîlnite la nivelul pancreasului.

Diagnosticul bolii întîmpină dificultăţi, totuşi stabilirea diagnosticului este posibilă dacă ţinem seama de următoarele criterii:

a) creşterea concentraţiei electroliţilor în sudoare;

b) deficienţa sau absenţa enzimelor pancreatice în sucul duodenal;

c) boală pulmonară cronică cu eventuala izolare a germenilor patogeni (Stafilococul auriu sau *Pseudomonas aeruginosa)* şi

d) anamneza familială cu tulburări enzimatice.

În ceea ce priveşte prognosticul afecţiunii, trebuie să ţinem desigur seama de gravitatea leziunilor. Se menţionează, în linii mari, că aproximativ jumătate din aceşti copii mor sub vîrsta de 10 ani, trei sferturi sub 20 de ani şi restul sub 30 de ani.

Afecţiunea este gravă şi tratamentul urmăreşte evitarea complicaţiilor, în special septice.

În cazurile de supravieţuire rar se pot constata cazuri în care să se stabilească pe parcurs o stare de sănătate bună, fiind vorba în general de indivizi cu o stare de sănătate mediocră sau chiar submediocră.

BOALA CU INCLUZII CITOMEGALICE

Este o infecţie virală cauzată de un virus ADN, denumit virusul citomegalic, caracterizîndu-se din punct de vedere morfologic prin existenţa unor incluzii mari intranucleare şi mici intracitoplasmatice în celule epiteliale şi mezenchimale, mărite remarcabil de volum, interesînd mai multe viscere (în ordinea frecvenţei: glandele salivare, rinichii, ficatul, plămînii, pancreasul, glanda tiroidă şi suprarenalele, uneori şi creierul).

Infecţia poate să aibă loc în viaţa intrauterină sau în orice moment după naştere şi chiar la adult. Poate să fie cauză de mortinatalitate sau în caz de supravieţuire realizează o boală sistemică.

Virusul citomegalic pare foarte răspîndit (Rowe şi colab., 1956) dar boala se dezvoltă numai în anumite condiţii de reactivitate a organismului; constituie din acest punct de vedere un exemplu de relaţii ce se pot stabili între gazdă şi parazit, boala devenind clinic evidentă numai atunci cînd organismul respectiv prezintă susceptibilitate particulară.

Boala se întîlneşte îndeosebi la prematuri, din cauza unor deficienţe profunde ale răspunsului imun, deficienţă care este favorizată de debili-

Scanned with OKEN Scanner

tatea produsă de o serie de afecţiuni (de exemplu, diabetul zaharat, leucemia, cancerul) sau de terapia imunosupresivă ori malnutriţiei (Fine, 1970).

Clinic boala se manifestă variat, în funcţie de localizarea virusului la nivelul diferitelor viscere şi de gravitatea leziunilor apărute în aceste organe. În mod obişnuit apar pe primul plan: hepato- şi splenomegalia, cu icter, ceea ce constituie tabloul unei hepatite acute; examenul hematologic arată anemie cu trombocitopenie şi diateză hemoragică (depleţie plachetară). Pot să apară şi simptome nervoase, amintind o meningită sau o encefalopatie cu întîrziere mintală.

Diagnosticul se stabileşte prin: izolarea virusului citomegalic în urină sau salivă, ori prin reacţia de fixare a complementului.

De menţionat că pacienţii pot să excrete în continuare virusul prin urină luni şi chiar ani.

Prognosticul bolii la copii este grav; în forma congenitală este fatal.

În caz de supravieţuire, după toate probabilităţile, copilul rămîne cu întîrziere mintală ori cu deficit motor (Berenberg şi Namkervis, 1970).

La copiii mari şi la adult boala este rar fatală.

Morfopatologie. În cele mai multe viscere, modificările macroscopice se caracterizează prin existenţa unui edem care duce la mărirea de volum a organului afectat. Microscopic se constată celule mult mărite, cu un diametru de aproximativ 40μ şi chiar mai mari, cu nuclei voluminoşi pleiomorfi, avînd incluzii intranucleare acidofile (cu diametrul de 15μ, avînd caracteristic un halou de demarcare).

Studiile de microscopie electronică au arătat că incluziile sînt constituite dintr-un material dens cromatinian, în care se află particulele virale (Anzil şi colab., 1970). Mici incluzii bazofile s-au găsit în citoplasmă; ele pot să conţină virioni sau chiar este posibil să reprezinte virionii. Cînd celulele sînt încă vii nu există o reacţie inflamatorie, dar prin moartea lor şi prin produsele de necroză se antrenează o reacţie leucocitară. Astfel de focare necrotice se găsesc în glandele salivare, ficat, suprarenale şi rinichi; în ficat se realizează tabloul unei hepatite difuze. În plămîni găsim aspectul unei pneumonii interstiţiale, avînd ca leziune patognomonică incluziile citomegalice în celulele alveolare. Cînd este afectat şi creierul se pot găsi două feluri de leziuni: procese inflamatorii cu celule gigante, conţinînd incluzii în ţesutul subpial şi leziuni de necroză în substanţa nervoasă. La copiii nou-născuţi morţi se constată de asemenea o glioză marcată.

În focarele foarte vechi de necroză se observă calcificări. În celulele ganglionare apar procese de cromatoliză. Pot fi atinse şi celulele din măduva osoasă, observîndu-se în acest caz prezenţa de incluzii în celulele hematopoietice şi zone de necroză.

BOLI DISMETABOLICE (ENZIMOPATII)

a) FENILCETONURIA

Este o boală metabolică ereditară caracterizată, în special, prin creşterea cantităţii de fenilalanină în ser cu tulburări de creştere şi întîrziere mintală. Modul de transmitere este autosomal recesiv şi numai homozigoţii manifestă defectul metabolic.

Este o afecţiune rară, avînd o incidenţă de aproximativ 1 la 10 000 de naşteri.

La baza mecanismului bolii stă o tulburare înnăscută de matabolism, respectiv absenţa fenilalaninhidroxilazei, cu incapacitatea de a oxida fenilalanina în tirozină şi cu acumulare şi

Scanned with OKEN Scanner

excreție urinară consecutivă de fenilalanină; se mai excretă prin urină metaboliții anormali ai fenilalaninei și anume: acidul fenilpiruvic și acidul ortohidroxifenilacetic.

Procedeul de *screening* se bazează pe detectarea acidului fenilpiruvic în urină, utilizîndu-se testul cu clorură ferică.

Copiii se nasc aparent normali și se constată doar în serul acestora o mică creștere a cantității de fenilalanină, uneori chiar fără vreo modificare a acestei cantități în ser, iar în urină se găsesc cantități detectabile de metaboliți.

După un interval de două săptămîni pînă la trei luni, însă, cantitatea de fenilalanină din ser crește și acești copii elimină prin urină acid fenilpiruvic; apar tulburări nervoase ce pot fi detectate și la EEG, datorită producerii excesive de acid fenilacetic; pe tegumente pot să apară eczeme. Cu timpul, se instalează o întîrziere mintală cu manifestări schizoide (oligofrenia fenilpiruvică).

Datorită tulburării metabolismului tirozinei, acești copii sintetizează puțină melanină și ca atare la aceștia se constată, chiar dacă părinții sînt bruneți, o piele albă, păr blond și ochi albaștri.

Din punct de vedere morfopatologic examenul macro- și microscopic nu decelează leziuni cu caracter specific. Astfel, creierul scade în greutate; se constată, totodată, leziuni focale spongioase la nivelul substanței albe, datorită procesului de demielinizare sau dezvoltării defectuoase a mielinei, leziuni ce au un caracter progresiv pe măsura evoluției lor.

Deși nu se știe încă în mod precis fiziopatologia bolii, totuși evoluția sa progresivă poate să fie prevenită prin prescrierea la timp, ca urmare a dozării fenilalaninei în ser, a unei diete adecvate.

b) GALACTOZEMIA

Este tot o boală dismetabolică congenitală, o enzimopatie cu caracter recesiv, datorită absenței enzimei galactozo-1-fosfat-uridil-transferază, necesară pentru metabolismul normal al galactozei.

Se manifestă printr-o creștere a galactozei în sînge.

Modul de transmitere ereditară este autosomal recesiv, boala fiind manifestă numai la homozigoți, heterozigoții fiind clinic normali.

Copilul este normal la naștere, dar imediat după alăptare apar tulburări digestive manifestate prin vomismente, diaree și oprire în creștere.

Icterul apare precoce, așa încît pare să fie o continuare a icterului fiziologic neonatal.

Se instalează hepato- și splenomegalia, opaciefierea cristalinului (cataractă). Boala evoluează către insuficiența hepatică și se însoțește de oligofrenie. Insuficiența hepatică poate să determine o deficiență în protrombină, cu manifestări hemoragice. Scade glicemia și apar simptomele clinice de hipoglicemie: convulsii. În urină se depistează galactoză și aminoacizi în cantitate crescută. Moartea se produce fie prin insuficiență hepatică, fie prin inaniție și infecții secundare.

Anatomopatologic se constată un ficat mărit, de culoare gălbuie, uneori cu ciroză. Microscopic: steatoză hepatocelulară și stază biliară în ducte și canaliculi. Paralel cu progresiunea leziunilor respective, apare și o fină fibroză, la început în zonele periportale, de unde poate să se extindă, realizîndu-se astfel un tablou foarte asemănător cu cel întîlnit în ciroza alcoolică.

Apar, totodată, leziuni importante la nivelul sistemului nervos central, care fără a avea un caracter specific, sînt constante. Ele se caracterizează printr-o degenerescență și liză a celulelor

Scanned with OKEN Scanner

nervoase cu glioză şi edem atît la nivelul cortexului cerebral, cît şi la nivelul cerebelului.

c) ALCAPTONURIA CU OCRONOZĂ

Afecţiune metabolică ereditară, caracterizată prin artropatie cu pigmentare a cartilajelor; urina expusă la lumină capătă o culoare brună-negricioasă (oxidarea şi polimerizarea acidului homogentizinic pe care-l conţine). Este un sindrom de enzimopatie ereditară cu mod de transmitere autosomal recesiv, în care homozigoţii sînt incapabili de a sintetiza enzima (oxidaza homogentizinică). Fenilalanina şi tirozina sînt în mod normal transformate, prin etape succesive, în acid homogentizinic, care este mai departe degradat în aceto-acetatmalonil. Cînd oxidaza lipseşte, acidul homogentizinic nu poate fi catabolizat şi astfel se acumulează în corp şi este excretat prin urină.

Boala devine manifestă la copilul nounăscut după a doua sau a treia decadă de viaţă.

Acumularea acidului homogentizinic are loc la nivelul ţesutului conjunctiv, tendoanelor şi cartilajelor, conferindu-le o pigmentaţie în albastru-închis. Localizarea în aceste ţesuturi se explică prin afinitatea faţă de colagen. Colorarea cenuşie-brună a cartilajelor şi a ţesutului conjunctiv poartă denumirea de ocronoză.

Cartilajul articular prezintă, ca urmare, leziuni alterative de diferite intensităţi, mergînd pînă la instalarea unei artrite degenerative grave, cu deformări articulare.

INFECŢIILE NOU-NĂSCUTULUI

Infecţiile neonatale sînt relativ frecvente; ele determină circa 20% din mortalitatea perinatală, avînd o frecvenţă mai mare la prematuri, ceea ce se explică prin reactivitatea scăzută. Din cauza slabei imunităţi active, infecţiile la nou-născut au o marcată tendinţă la generalizare. Pe de altă parte, ele prezintă o simptomatologie ştearsă şi frustă.

Infecţiile ombilicului constituie cea mai frecventă cauză a septicemiilor la nounăscut. În prezent se întîlneşte foarte rar.

Ombilicul este acoperit de un exsudat seros sau sero-purulent, sub care se găseşte un ţesut de granulaţie, lax, moale.

Alteori poate avea un caracter flegmonos, cînd procesul supurativ, devine extensiv, interesînd ţesutul conjunctiv subcutanat din inelul ombilical; exsudatul este purulent.

Gangrena ombilicală reprezintă un proces de putrefacţie (descompunere), mergînd pînă la perforarea peretelui abdominal, cu peritonită purulentă.

Infecţia ombilicală se poate propaga la vena ombilicală, realizîndu-se o tromboflebită sau la arterele ombilicale, producînd arterita, eventual cu periarterită sau periflebită, interesînd gelatina Wharton. Prin diseminare poate să producă septicemie.

Infecţia cu *Cl. tetanii* produce *tetanosul nou-născutului* mai frecvent în ţările calde, cînd nu se respectă regulile elementare de curăţenie. Survine la sfîrşitul primei săptămîni de viaţă. Plaga ombilicală este atonă. Spasmul faringian determină tulburări de deglutiţie.

Moartea se instalează în hipertemie, în 2 sau 3 zile, prin oprirea respiraţiei. La autopsie se constată o intensă hiperemie a viscerelor iar ca leziuni patognomonice, zone de necroză şi hemoragii musculare.

Pot exista *infecţii cutanate*, cu stafilococ sau streptococ sub formă de piodermite, furuncule sau erizipel ce se dezvoltă ma ales pe abdomen.

Dintre organele interne, aparatul respirator este mai ales afectat. *Pneumo-*

Scanned with OKEN Scanner

patiile nou-născutului pot fi bronhopneumonii de aspirație (lichid amniotic sau alimente) sau procese inflamatorii în focare cu afectare selectivă a interstițiului pulmonar (septuri) și manifestări hemoragice marcate intraalveolare (alveolită hemoragică).

TUMORI

Tumorile se consideră a fi procese lezionale care se întîlnesc de regulă la o vîrstă înaintată, dar trebuie să menționăm totuși faptul că tumorile maligne reprezintă o cauză majoră de moarte la copiii mici și mari, iar cele benigne apar la copii, frecvent, ca procese congenitale. Unele tumori își au originea în resturi de țesuturi embrionare incluse în structurile normale, iar debutul proliferării poate fi tardiv. Între aceste procese tumorale avem de menționat următoarele:

Coristoamele reprezintă țesuturi normale din punct de vedere histologic, avînd însă localizări anormale (resturi aberante sau țesut heterotopic). Resturile heterotopice de celule constituie o formă de malformație congenitală; nu sînt veritabile neoplasme; de exemplu, țesut pancreatic se poate găsi inclus în țesutul conjunctiv submucos al stomacului, duodenului sau chiar al intestinului subțire, avînd caracterele microscopice identice cu cele ale structurilor normale de pancreas, conținînd atît acini cît și insule Langerhans.

Hamartoamele reprezintă creștere dezordonată și excesivă focală de celule normale mature și chiar țesuturi propriu-zise într-un organ sau țesut care conține și în mod normal asemenea elemente.

Dispoziția dezordonată de țesuturi care se găsesc de altfel în mod normal la nivelul organelor și țesuturilor interesate, precum și încapsularea reprezintă atributele unei creșteri normale. Se pot întîlni în orice organ, dar mai frecvent în splină, ficat, rinichi, plămîni și pancreas.

Tumorile maligne reprezintă între 1—14 ani a treia cauză de mortalitate.

Pot fi în ordinea frecvenței: limfosarcoame, leucemii, tumorile cerebrale, neuroblastoame, tumoarea Wilms, tumorile osoase.

Unele au o origine ereditară (de exemplu, retinoblastomul transmis ca o trăsătură autosomală dominantă.

Frecvența limfosarcoamelor (30%) se explică printr-o deficiență imunologică determinată genetic.

Alte cancere la copil apar datorită creșterii unor resturi celulare embrionare (teratoame maligne sau teratoblastoame dezvoltate în pelvis sau în regiunea sacro-coccigiană).

Cele mai frecvente tumori sînt însă cele de origine mezenchimală (sarcoamele).

Radioterapia prezintă un pericol mai mare la copii decît la adulți; un astfel de tratament poate fi chiar cauza apariției unui alt cancer, ca urmare a unor iritații proliferative maligne asupra celulelor din corp prin iradiere; se citează în această ordine de idei faptul că o iradiere efectuată pentru tratamentul de retinoblastom poate să fie urmată de apariția unui sarcom osteogenic.

O altă particularitate a neoplasmelor la copii este rapida dezvoltare a tumorii, uneori pînă la un volum enorm, antrenînd anemie și caşexie.

De multe ori, tocmai volumul considerabil constituie primul simptom clinic, cum se poate întîmpla în tumoarea Wilms sau în neuroblastomul medulosuprarenalei, tumori ce devin decelabile prin palpare.

Tot aici trebuie menționat faptul că nevii care, în general, au un caracter de benignitate, capătă o dezvoltare mai accentuată la pubertate, putînd chiar să se malignizeze (melanocarcinom).

Scanned with OKEN Scanner

XIX

MORFOPATOLOGIA GLANDELOR ENDOCRINE

ŞT. NICULESCU

Generalităţi 247
Patologia hipofizei 248
Malformaţii 248
Procese distrofice 251
Tulburări circulatorii 251
Procese inflamatorii 252
Hipertrofia 253
Tumori 253
Sindroame endocrine 256
Patologia epifizei 258
Leziuni netumorale 258
Tumori 258
Patologia tiroidei 259
Generalităţi 259
Malformaţii 260
Tulburări circulatorii 261
Procese distrofice 262
Procese inflamatorii 262
Guşile 266
Tumori 269
Sindroame endocrine 275
Patologia paratiroidelor 276
Leziuni netumorale 276
Hiperplazii şi tumori 277
Sindroame endocrine 278
Patologia suprarenalelor 279
Generalităţi 279
Malformaţii 279
Procese distrofice 279
Tulburări circulatorii 280
Procese inflamatorii 280
Hipertrofia şi regenerarea 281
Tumori 281
Sindroame endocrine 282
Patologia pancreasului endocrin 285
Leziuni netumorale ale aparatului insular 285
Leziunile din diabetul zaharat 286
Tumori insulare 288
Patologia chemoreceptorilor 290
Tumori 290

GENERALITĂŢI

Sistemul de reglare endocrin cuprinde un ansamblu de structuri glandulare: organe individualizate, sau părţi din organe avînd şi alte funcţiuni. Glandele endocrine secretă hormonii, substanţe chimice active acţionînd la distanţă asupra creşterii, nutriţiei şi funcţiei organismului sau unui organ sau ţesut efector. Hormonii nu iniţiază ci doar modifică intensitatea anumitor procese fiziologice.

Fiziopatologie. Variaţiile postnatale ale funcţiei unei glande endocrine pot determina, după Gierke, următoarele tipuri de tulburări:

— lipsa funcţiei, care poate fi datorită unui defect congenital, distrugerii sau extirpării glandei endocrine;
— hipofuncţia, care se întîlneşte în hipoplazie, în leziuni cîştigate în diverse boli, în lipsa acţiunilor excitatoare hormonale ale altor glande, sau în cazul unei acţiuni inhibitoare hormonale;
— hiperfuncţia, care poate urma hipertrofiei, hiperplaziei tumorale, excesului de hormoni excitatori, sau unui minus de hormoni inhibitori ai altor glande. În acelaşi sens acţionează administrarea de hormoni;
— disfuncţia este considerată o tulburare calitativă prin formarea unor

Scanned with OKEN Scanner

produși de secreție internă anormali. Existența sa pare însă îndoielnică.

Morfopatologie. În glandele endocrine deosebim:

— leziuni de organ putînd ajunge pînă la distrugerea totală;

— leziuni tisulare interesînd fie epiteliile glandulare, fie interstițiul conjunctivo-vascular;

— leziuni ale anumitor componente celulare bine definite ca de exemplu elementele acidofile sau bazofile din adenohipofiză;

— leziuni subcelulare ale organitelor citoplasmice sau ale macromoleculelor lor de constituție, al căror studiu este încă la început.

Multe din aceste leziuni locale nu antrenează modificări hormonale. Cînd ultimele apar, pot rezulta modificări morfologice ale organelor țintă și ale celorlalte glande endocrine în cadrul sindroamelor endocrine.

Prin urmare, patologia glandelor endocrine cuprinde alături de leziuni elementare ale diferitelor glande, prin nimic deosebite de procesele patologice comune, și studiul leziunilor din sindroamele endocrine consecutive leziunilor glandulare locale. Aceasta imprimă patologiei endocrinologice caracterele particulare ale unei patologii cu mult mai complexe, patologia corelativă.

Metodele care au permis progresele morfopatologiei endocrinologice au fost experiențe la animale constînd în: — injecții de extrase glandulare; — grefe de glande endocrine; — extirpări de glande endocrine, cu urmărirea evoluției ulterioare.

La om, observațiile morfoclinice ale modificărilor consecutive distrugerii sau reducerii substanțiale de parenchim glandular sau invers hipertrofiei și hiperfuncției, au permis identificarea manifestărilor morfopatologice din sindroamele endocrine.

PATOLOGIA HIPOFIZEI

Dacă sindroamele endocrine adenohipofizare și leziunile care le determină sînt mai bine individualizate, cunoașterea mai precisă a sindroamelor endocrine legate de modificări neurohipofizare și/sau ale hipotalamusului și a morfofiziologiei complexului hipotalamo-hipofizar implică prezentarea alături de patologia neurohipofizei și a patologiei complexului hipotalamo-hipofizar.

De o importanță particulară pentru morfo-fiziologia complexului hipotalamo-hipofizar sînt legăturile anatomice nervoase și vasculare. Aci este locul de amintit prioritatea internațională a unor cercetări românești în acest domeniu. Originea fibrelor nervoase ale fascicolului hipotalamo-hipofizar din celulele nervoase ale nucleilor regiunii infundibulo-tuberiene a fost prima dată dovedită histologic la cîine de I.T. Niculescu și D. Răileanu (1925) și existența sistemului venelor portale hipofizare a fost demonstrată de Gr. T. Popa și U. Fielding (1935).

MALFORMAȚII

Variantele morfologice prin tulburări de dezvoltare mai curent întîlnite în hipofiză sînt: — *infiltrarea cu elemente bazofile* a lobului posterior; — *rudimente de glande salivare* (acini mucoși și mai ales tubi); — mici *insule de epiteliu pavimentos* (Erdheim) *in pars tuberalis*.

Pe *traseul canalului cranio-faringian* de la hipofiza faringiană (o structură rudimentară constantă) pînă la hipofiză pot exista mici *insule de resturi orofaringiene* localizate în faringe, sau în grosimea osului sfenoid, sau la nivelul șeii turcești. Ele pot fi punct de plecare pentru tumori și chisturi.

Hipoplazia hipofizei este constantă în *anencefalie*. Șaua turcească pare com-

Scanned with OKEN Scanner

plet lipsită de conținut în cazurile sindromului de șa goală („*empty sella*"). Malformația interesează dominant componenta neurogenă. Neurosecreția este absentă (Tuchmann-Duplessis) ceea ce se verifică și electronomicroscopic. Adenohipofiza există totdeauna, dar uneori este mai greu de reperat macroscopic. Histologic și ultrastructural (Salazar și colab.) se identifică în *pars distalis* mare parte din celulele secretorii cu frecvente imagini de anormală degranulare alături de elemente stelate mai puțin diferențiate. În *pars intermedia* se remarcă bogăția în structuri foliculare. Funcțional, este în special semnificativă absența secreției de ACTH. Atrofia corticosuprarenalei este de regulă în anencefalie.

Distopia neurohipofizei, foarte rară, se caracterizează prin lipsa (totală sau parțială) a contopirii cu adenohipofiza. Neurohipofiza este situată deasupra diafragmei șeii. Pot urma nanismul și manifestări de hipogonadism. **Tumori disembrioplazice** variate se pot întîlni în adenohipofiză, neurohipofiză, hipotalamus și regiunea șeii turcești. În neurohipofiză pot exista: *coristomul Sternberg-Priesel* cu celule granulare, probabil neurogene (sinonime: mioblastom, tumoretă) și *chisturi* delimitate de epiteliu *de tip ependimar*. În adenohipofiză s-a descris *adenomul cu celule fetale* (Kraus). În hipotalamus se menționează *chistul epidermoid*, foarte rar, *chistul dermoid* și *pinealomul ectopic*, excepționale. Practic, cele mai importante rămîn tumorile regiunii șeii turcești de tipul craniofaringiomului.

Craniofaringiomul (sinonime: tumoarea pungii lui Rathke; chist supraselar; adamantinom; ameloblastom; epiteliom al conductului hipofizar) este o tumoare aproape totdeauna benignă, întîlnită cel mai deseori la copii și tineri. Reprezintă 1—5% din totalul tumorilor endocraniene și 13—20% din totalul tumorilor regiunii selare.

Macroscopie. Este situat pe linia mediană supra- sau intraselar. Cînd este situat intraselar mărește șaua și perforează rapid diafragma hipofizară, dezvoltîndu-se și supraselar. Aderă la hipotalamus. În creșterea sa împinge chiasma. Determină hidrocefalie prin compresia ventriculului III. Comprimă artere învecinate putînd determina ramolismente în creier și zone de necroză ischemică în adenohipofiză. Numai excepțional infiltrează baza craniului (fig. XIX-1 *A*).

Este o tumoare bine delimitată, cu capsula netedă, albă, groasă și tare, chiar calcificată, alte ori mai subțire și fragilă. Volumul său este variabil. Tumoarea este de obicei diagnosticată cînd ajunge la diametrul de 3—4 cm, dar poate atinge și dimensiuni mai mari. Pe secțiune este o masă compactă cu calcificări (în 80% din cazuri), radiologic ușor de identificat, sau chisturi inegale care pot conflua. Lichidul intrachistic de culoare brun-verzuie, ca motorina, conține cristale strălucitoare de colesterol. Poate rezulta un chist unic cu depozite de colesterol pe perete (fig. XIX-1 B), punînd probleme de diagnostic diferențial cu chistul epidermoid (tumoarea perlată).

Microscopie. Deoarece din punct de vedere histogenetic și morfopatologic craniofaringiomul nu este unitar (Frazier) deosebim tumorile tijei pituitare (cele mai frecvente) de tumorile fantei lui Rathke.

Tumorile tijei pituitare se dezvoltă din resturile stratificate rămase din ductul oro-cranial. Se găsesc cordoane epiteliale anastomozate între ele, subțiri, și mase celulare compacte (fig. XIX-2 *A*). Stroma prezintă deseori aspect mixomatos. Aspectul și dispoziția elementelor tumorale amintesc structura organului adamantin (al smalțului) din histogeneza dentară cu straturile sale: bazilar, intermediar și

Scanned with OKEN Scanner

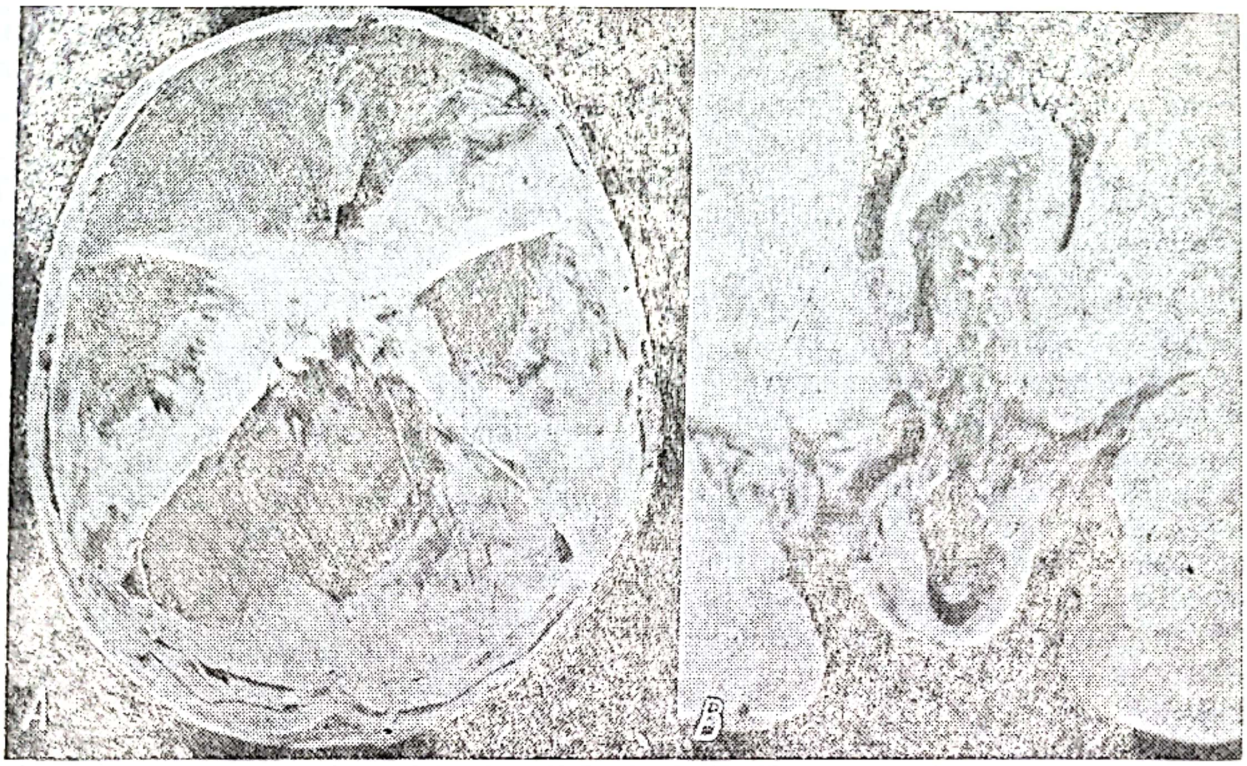

Fig. XIX—1. — Hipofiză. Malformaţii.
A. Craniofaringiom infiltrînd baza craniului. *B*. Craniofaringiom chistic.

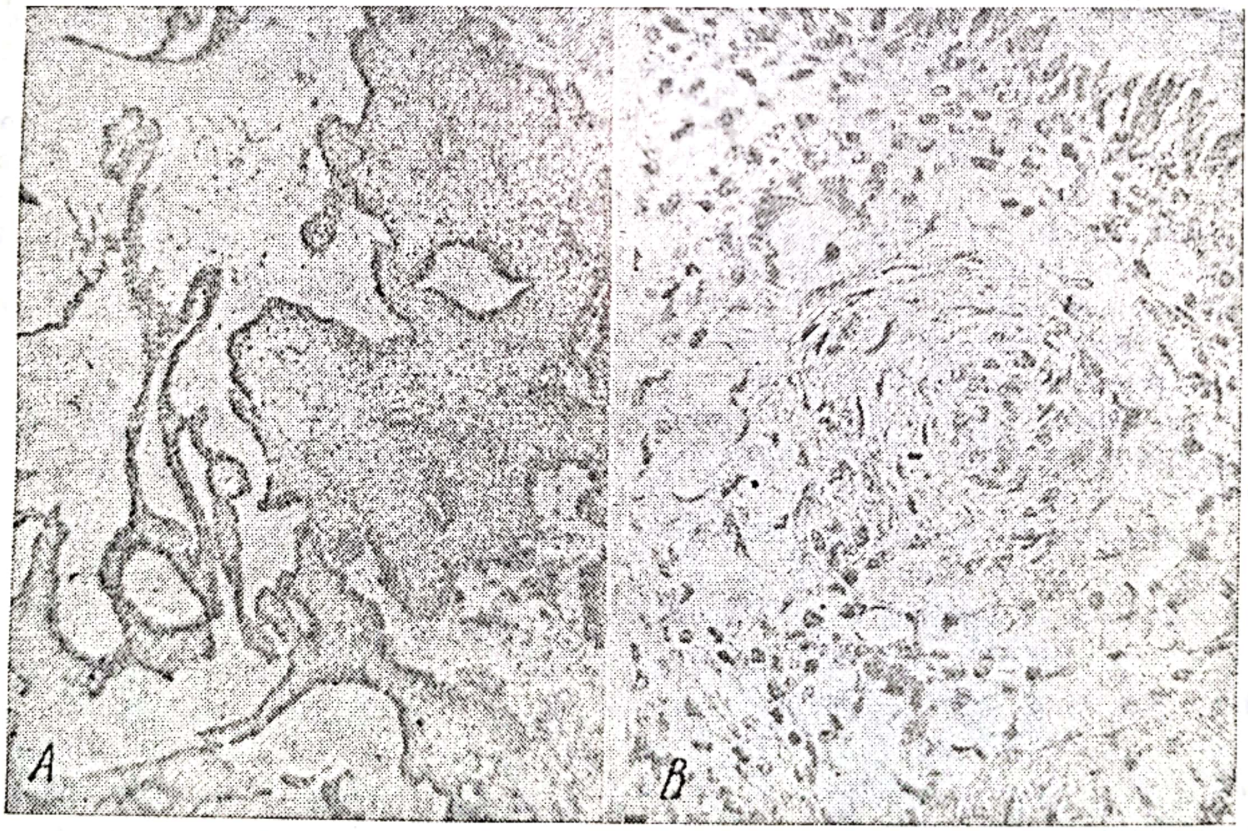

Fig. XIX—2. — Hipofiză. Malformaţii.
A. Craniofaringiom cu cordoane celulare subţiri şi compacte, separate printr-o stromă de aspect mixomatoid. *B*. Aspecte incipiente de transformare chistică într-un lobul neoplazic.

Scanned with OKEN Scanner

stelat. Asemănarea morfologică se explică prin originea comună din epiteliul cavității oro-faringiene. Celulele din centrul maselor epiteliale iau aspect stelat ajungîndu-se la transformarea chistică. Uneori se vede aspectul adamantinoid al celulelor tumorale începînd chiar din stratul intermediar și determinînd stratificarea concentrică a elementelor din centrul lobulului (fig. XIX-2 *B*).

Fenomenele degenerative intratumorale sînt întinse și frecvente. Pot duce la necroză eventual chiar cu reacții perinecrotice ale stromei, de altfel mult discutate (Frazier). Calcificarea, deseori întîlnită, inegală și de aspect cu totul neregulat, poate duce excepțional la osificare.

Tumorile fantei Rathke sînt chistice, cu peretele format din epiteliu cilindric ciliat sau secretant. Acesta poate deveni cubic și chiar pavimentos prin compresiunea exercitată de lichidul intrachistic.

PROCESE DISTROFICE

Nu sînt foarte rare dar în activitatea prosecturală de rutină rămîn prea puțin investigate.

Atrofia. În *atrofia senilă* se remarcă micșorarea hipofizei cu modificarea raporturilor numerice dintre celulele epiteliale: marcată scădere de eozinofile, bazofilie și relativă sporire a elementelor cromofobe. *Atrofia hipofizei* se întîlnește *în boli ale creierului* (mai ales din *presenium*), *boli endocrine* (în special tiroidiene ca mixedemul și cretinismul), și *inaniție: Atrofia* se mai produce *în hidrocefalie, tumori și procese granulomatoase cerebro-meningee* precum și *leziuni ale arterelor carotide* (ateroscleroză, lues, anevrism). *Atrofia de origine vasculară* se întîlnește *în stază* (vasele pline cu sînge comprimă traveele epiteliale), *în ateroscleroză* îngustînd lumenul arterelor *și* în *procese obstructive arteriale. Atrofia adenohipofizei* mai poate fi *determinată de cicatrice post-inflamatorii* sau *traumatisme cranio-cerebrale* (fractura bazei craniului).

Distrofiile sînt frecvente dar greu de interpretat ca semnificație patologică. *Distrofiile hidro-protidice* pot interesa parenchimul *(intumescența tulbure*, de diagnostic dificil datorită aspectului histologic normal granular al elementelor din adenohipofiză), substanțe de rezervă *(distrofia coloidă)* și stroma *(hialinoza și amiloidoza* vaselor din amiloidoza secundară generalizată). Mai pot fi constatate *steatoza* simplă, un oarecare grad de *glicogenoză*, rare *calcificări* mai ales ale coloidului și depuneri de pigment feruginos în interstițiu și epitelii în paralizia generală progresivă (Lubarsch). *Grave leziuni degenerative* epiteliale se găsesc în bolile contagioase și în special *în difterie.*

Necroza interesează de obicei numai partea distală. Se produce mai ales *post partum* prin colaps vascular prelungit sau *prin embolie.* Mai poate fi urmarea unor *procese arteriale obstructive* (ateroscleroză și lues) sau unor *tromboze* determinate de procese inflamatorii supurative de vecinătate și fracturile bazei craniului.

Distrofiile, reducînd sau modificînd parenchimul funcțional pot antrena manifestări endocrine de hipo- pînă la afuncție hipofizară.

TULBURĂRI CIRCULATORII

Hiperemia se întîlnește în condiții patologice variate. Morfologic, deosebirea dintre hiperemia activă și pasivă este dificilă. Se întîlnește în special la anencefali (cu aspect aproape cavernos al vaselor), în policitemie și în staza cronică (în special din cardiopatiile congenitale). Antrenează atrofia traveelor epiteliale alăturate prin compresiune.

Scanned with OKEN Scanner

Hemoragiile, mici, diseminate, se pot vedea în septicemii, discrazii sanguine şi orice afecţiuni hemoragipare. Predominenţa în *pars distalis* se explică prin peretele vascular deosebit de subţire. Prezenţa hemosiderinei permite identificarea unei hemoragii mai vechi.

În *traumatismele cranio-cerebrale* se găsesc hemoragii intracapsulare întinse (59% din cazuri), hemoragii mai mici în lobul posterior (42%) şi ale tulpinii (6%) (Kornblum şi Fisher). **Infarctul,** practic totdeauna alb, poate fi determinat de o embolie sau mai rar tromboză. În traumatismele cranio-cerebrale există în 22% din cazuri (Kornblum şi Fisher). Edemul şi hemoragia determinate de şocul traumatic se exercită asupra unui organ glandular situat într-o cavitate osoasă inextensibilă şi acoperit de o diafragmă rigidă. Venele portale hipofizare lungi de la nivelul tulpinei sînt comprimate rezultînd ischemia. Secţionarea tijei în cancerele avansate umane poate avea urmări similare prin întreruperea venelor portale hipofizare lungi.

Prin organizare, infarctul alb hipofizar evoluează spre o cicatrice cuneiformă. Simptomatologia endocrină de hipofuncţie nu apare decît dacă necroza ischemică interesează cea mai mare parte din adenohipofiză. În general neurohipofiza este cruţată de asemenea necroză.

PROCESE INFLAMATORII

INFLAMAŢII NESPECIFICE

Hipofizitele acute supurate, cele mai frecvente, se datoresc la embolii microbiene de la o endocardită septică sau mai rar de la focare septice pulmonare şi pleurale. *Perihipofizitele* purulente pot urma la leptomeningite purulente, tromboflebita sinusului cavernos sau osteomielita sfenoidului. Abcesele sînt multiple, eventual confluente. *Hipofizitele cronice nespecifice* sînt mult mai puţin bine cunoscute. Focarele cu elemente limfoide din *pars intermedia* corespund mai mult la o tulburare de dezvoltare, lipsind alte semne microscopice de leziuni inflamatorii.

INFLAMAŢII SPECIFICE

Leziuni tuberculoase specifice pot fi urmarea unei meningite tuberculoase (leziuni întinse de tuberculoză cazeoasă) sau însămînţării miliare în cadrul unei granulii (foliculi tuberculoşi diseminaţi în hipofiză şi în celelalte organe).

În *sifilisul* congenital precoce se constată hipofizită specifică difuză fibropară interesînd predominant adenohipofiza. Gomele sînt foarte rare. Ele se întîlnesc numai în sifilisul congenital tardiv şi în perioada terţiară a sifilisului cîştigat cuprinzînd cel mai deseori întreaga hipofiză, sau alteori tulpina şi/sau hipotalamusul.

Sarcoidoza se localizează în hipotalamus, tijă, lob posterior şi numai excepţional în partea posterioară a lobului anterior. Se recunoaşte clinic prin asocierea cu alte leziuni similare în organism şi testul Kveim. Histopatologic, este caracteristică absenţa cazeificării leziunilor.

Leziuni de un tip morfologic asemănător, exclusiv în localizare hipotalamohipofizară pot fi de altă origine, încă necunoscută (Sheehan şi Sommers). Ca diagnostic diferenţial al sarcoidozei trebuie menţionate şi manifestările morfologice iniţiale sau mai tardive din *boala Hand-Schuller-Christian.* Sediul leziunilor este mai ales în tulpină şi lobul posterior. Se constată o primă etapă de aspect pseudogranulomatos cu eozinofile, limfocite, hiper-

Scanned with OKEN Scanner

plazia celulelor endoteliale şi fibroblastelor. Într-o a doua etapă, de stare, se găsesc celulele xantomatoase patognomonice şi mici elemente gigante. Etapa a treia, finală, se caracterizează printr-o marcată tendinţă fibropară.

HIPERTROFIA

Hipertrofia hipofizei se produce în numeroase condiţii. Poate urma la anumite procese patologice sau stimuli variaţi la distanţă. Interesează selectiv anumite celule din adenohipofiză rezultînd diferenţe numerice (hiperplazia) sau chiar morfologice.

Fiziologic, în *sarcină* se produce hipertrofie şi hiperplazie cu apariţia unor elemente cromofobe caracteristice „celulele de graviditate".

În *hipotiroidism*, în majoritatea cazurilor există hipertrofia hipofizei cu aspecte citologice variabile şi inconstante.

În *obezităţile* de diferite tipuri se constată hipertrofie cu bazofilie hipofizară mai mult sau mai puţin accentuată.

După gonadectomie, omul prezintă hipertrofia adenohipofizei cu hiperplazia elementelor eozinofile şi descreşterea bazofilelor. La şobolan aspectul este diferit. Apare hipertrofie cu hiperplazia bazofilelor cu aspectul zis de „celule de castrare" (în „inel cu pecetie"). De asemenea, hipertrofia şi hiperplazia hipofizei a mai fost constatată în cursul anumitor tumori maligne (în special melanoamele), sindromului de presiune intracraniană crescută şi în unele cazuri de hipertensiune arterială.

TUMORI

Tumorile hipofizare se întîlnesc destul de frecvent. Reprezintă 5—18% din tumorile endocraniene. Pot deriva din adenohipofiză şi din neurohipofiză.

a) TUMORILE ADENOHIPOFIZEI

Aceste tumori reprezintă marea majoritate a tumorilor hipofizare. Se împart în adenoame şi carcinoame.

ADENOAMELE HIPOFIZARE

Sînt cele mai frecvente tumori hipofizare (70—90%). După Erdheim, incidenţa adenoamelor hipofizare pe material de necropsie atinge 10% din totalul glandelor examinate.

Vîrsta bolnavilor cu adenoame hipofizare este între 15—60 ani; incidenţa cea mai mare se întîlneşte la tinerii adulţi.

Macroscopie (fig. XIX-3 *A*). Adenoamele sînt acoperite de o capsulă. Sînt formate din ţesut moale. În 20—30% din cazuri se găsesc degenerescenţe chistice. Calcificările sînt mai rare (10%).

În adenoamele mai voluminoase, lărgirea şeii turceşti oferă un reper radiologic de cea mai mare utilitate practică (fig. XIX-3 *C* în comparaţie cu fig. XIX-3 *B*).

Microscopie (fig. XIX-4). Adenoamele hipofizare se dezvoltă exclusiv în lobii anterior şi intermediar şi sînt formate din celule cubice, poligonale, cilindrice, aranjate în cordoane sau grămezi (alveole). Stroma conjunctivă este fină, reţeaua vasculară abundentă.

După citologie, adenoamele hipofizare se împart în cromofobe, cromofile şi mixte.

Adenomul cromofob reprezintă cea mai frecventă tumoare hipofizară, întîlnită la adulţi (85—90% din adenoame). Nu determină o simptomatologie endocrină.

Macroscopie. Este solid, numai rareori chistic.

Microscopie (fig. XIX-4*A*). Este format din celule principale, agranulare, cu puţină citoplasmă, slab colorată. După Roussy şi Oberling se pot deosebi următoarele varietăţi: — adenomul cu celule clare cu subdiviziunile

Scanned with OKEN Scanner

tubular, acinos şi papilar; — adenomul cu celule de sarcină; — adenomul cu celule mici principale; — adenomul cu celule nediferenţiate (sau cu celule fetale — Kraus).

Adenoamele cromofile se împart în două grupe: adenoame eozinofile (8—10% din adenoame) şi adenoame bazofile (0,25—0,50%).

Adenomul eozinofil (acidofil) este o tumoră cu evoluţie foarte lentă, care determină clinic sindromul de acromegalie.

Este însoţit de hiperplazia suprarenalelor, tiroidei şi paratiroidelor.

Macroscopie (fig. XIX-3*A*). Este o tumoare bine delimitată, care uneori perforează dura mater de la nivelul şeii turceşti şi ajunge suprachiasmatică.

Tumoarea este dură, alteori chistică. *Microscopie* (fig. XIX- 4 *B*). Celulele sînt voluminoase, de formă poligonală, dispuse în trabecule, fără aranjament celular caracteristic. Citoplasma este eozinofilă. Granulaţiile eozinofile sînt puţin numeroase şi dispuse sub forma unui inel la periferia citoplasmei. O parte din celule sînt complet lipsite de granulaţii şi uneori citoplasma este vacuolară. Nu se găsesc celule bazofile. Există de obicei elemente celulare care se aseamănă puţin cu celulele cromofobe. Ţesutul conjunctiv este foarte puţin reprezentat.

Din punct de vedere histologic, dă impresia, mai curînd a unei simple hiperplazii difuze a celulelor eozinofile şi nu a unui adenom mai ales că pentru examenul microscopic dispunem de obicei numai de fragmente mici din tumoarea ridicată cu chiureta.

Adenomul bazofil se întîlneşte la adulţi şi tineri prezentînd semnele bolii Cushing. Suprarenalele sînt mărite, alteori prezintă chiar un adenom.

Macroscopie. Adenomul este foarte mic, cu diametru de cîţiva mm ceea ce necesită urmărirea sa pe secţiuni seriate.

Microscopie. Tumoarea este formată

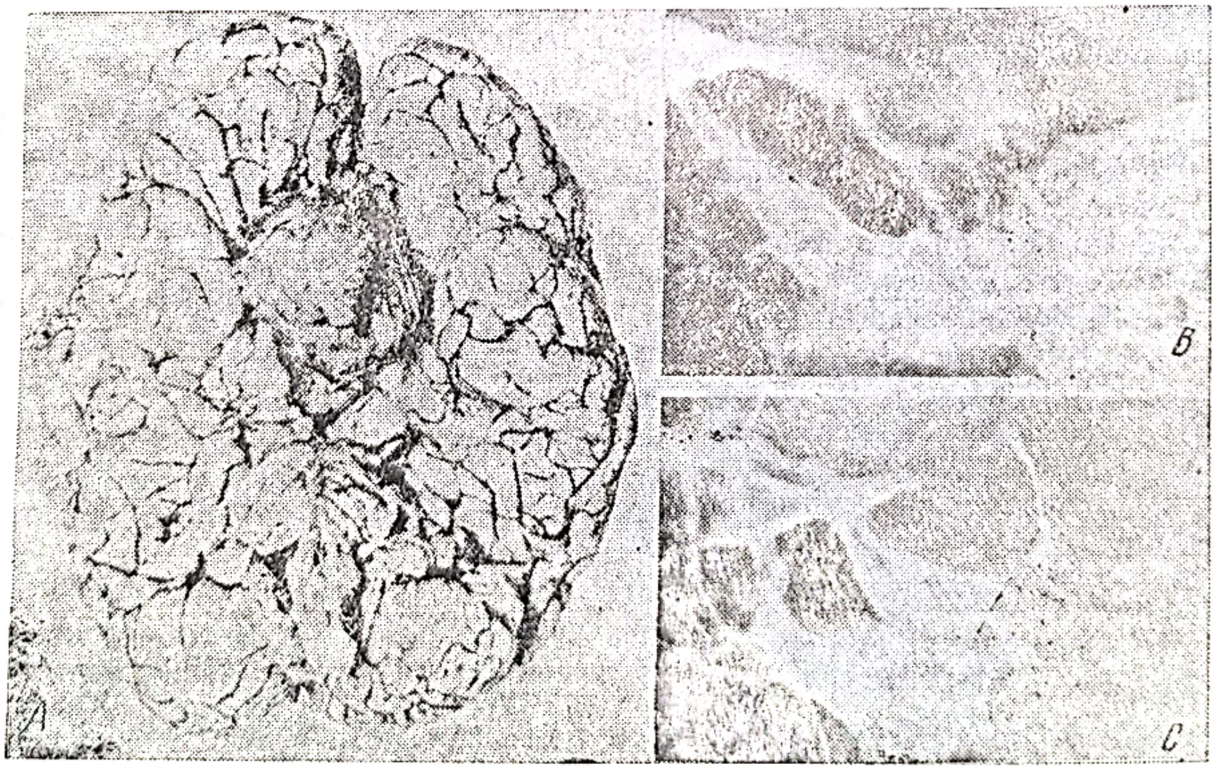

Fig. XIX—3. — Hipofiză.
A. Adenom hipofizar cromofil (caz D. Bagdasar şi C. Arseni). *B.* Radiografie de şa turcească normală. *C.* Radiografie de şa turcească într-un caz de adenom hipofizar cromofil.

Scanned with OKEN Scanner

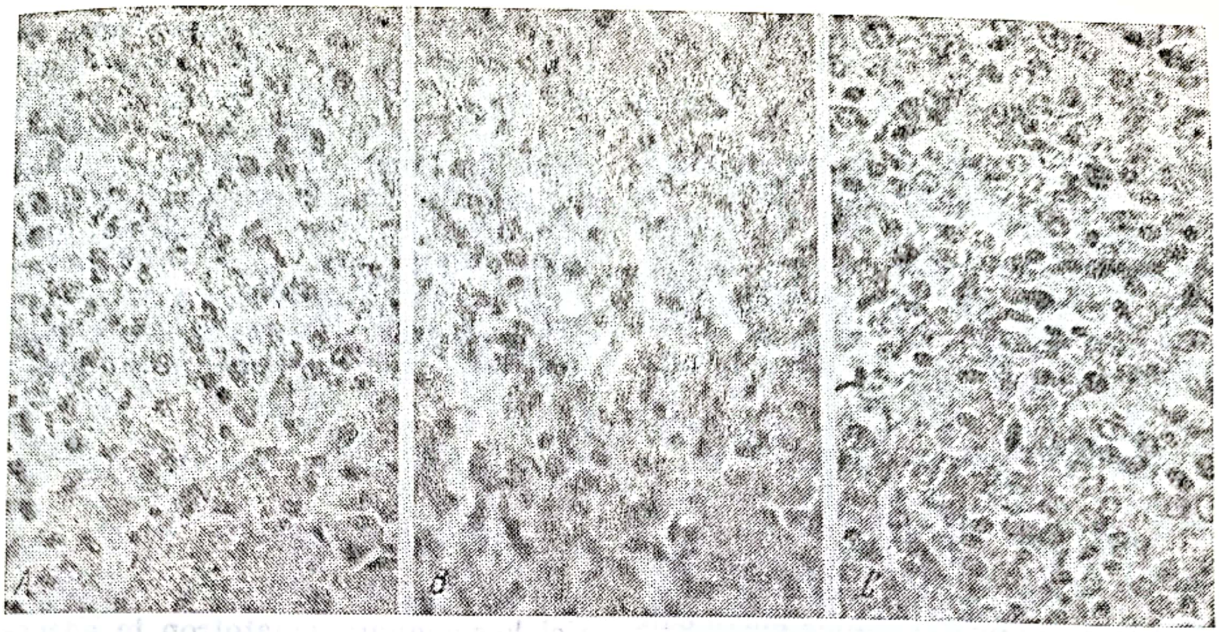

Fig. XIX—4. — Hipofiză.
A. Adenom cromofob. *B.* Adenom eozinofil. *C.* Adenom mixt.

din elemente bazofile, mai mici decît celulele bazofile obișnuite, prezentînd deseori transformarea hialină descrisă de Crooke. Aceasta corespunde unei anumite funcționalități a acestor adenoame și nu la un proces degenerativ.

Adenomul mixt (fig. XIX—4 *C*). Această tumoare are structura histologică a unui adenom cromofob asociat cu elemente cromofile și în special eozinofile.

Adenoamele hipofizare își schimbă aspectul după radioterapie. Tumoarea se lizează, devine o magmă roză-brună-hemoragică și în final nu se mai vede decît un chist hemoragic. Microscopic, celulele sînt lizate. Există necroze cu hemoragii.

CARCINOAMELE HIPOFIZARE

Sînt tumori hipofizare maligne a căror incidență reală este greu de precizat. Corespund cel mai deseori la adenoame malignizate. În creșterea sa tumoarea rupe capsula, invadează ventriculul III și distrûge șaua turcească. Dă inconstant metastaze în afara craniului cu structură identică cu tumoarea primitivă.

Microscopie. Tumorile au fie o structură de adenom cromofob sau acidofil unde se găsesc nuclei hipercromici, monstruoși și mitoze, fie o structură de carcinom (cu zone glandulare sau atipice). În acest caz acinii sau grămezile de celule sînt limitate de o stromă conjunctivă grosolană, care se deosebește net de stroma delicată din adenoame. Important este faptul că asemenea tumori pot prezenta uneori aspecte de adenoame cu structură histologică benignă, dar metastazante, la fel ca și adenoamele metastazante tiroidiene.

De obicei nu determină simptomatologie endocrină.

b) TUMORILE NEUROHIPOFIZEI ȘI HIPOTALAMUSULUI

Sînt mult mai rare. După Sheehan cuprind următoarele tipuri:

— *glioame* (astrocitoame fibrilare, sau spongioblastoame polare) cu localizări la nivelul: — chiasmei optice; — hipotalamusului anterior; — tuberu-

lui (astrocitomul ventriculului III sau infundibulomul);
— *gangliogliomul tuberului* (tumoarea Lange-Cosack);
— *polipul hamartomatos* (gangliocitomul, tumoarea Driggs-Spatz);
— *lipomul;*
— *chistul epidermoid* (tumoarea perlată, margaritomul, colesteatomul);
— *microgliomatoza neurohipofizei;*
— *pinealomul ectopic* (teratomul atipic).

c) METASTAZELE ÎN HIPOFIZĂ

Metastazele se fac în tulpină, lobul posterior și de aci se pot întinde pe o mică porțiune spre lobul anterior. Ele există la jumătate din bolnavii care mor de cancere bronho-pulmonare și la un sfert din cei cu cancere mamare, renale sau pancreatice. Se întîlnesc și în bolile de sistem reto-histiocitar. Metastazele mici nu dau simptome, cele mari pot da diabet insipid. Aceasta s-a constatat și într-unul din primele cazuri din literatură prezentat de Vl. Missirliu, I. T. Niculescu și E. Crăciun (1934) de reticulosarcomatoză leucemică cu o metastază ocupînd 4/5 din lobul posterior și tulpină (fig. XIX-5 *A*). Prin lezarea fasciculului hipotalamo-hipofizar au rezultat modificări morfologice semnificative ale porțiunii externe a nucleului bandeletei optice (fig. XIX—5 B) antrenînd o marcată reducere a numărului de celule nervoase, precum și a altor nuclei ai regiunii infundibulo-tuberiene.

SINDROAME ENDOCRINE

HIPERFUNCȚIA HIPOFIZARĂ

Acromegalia se datorește hipersecreției hormonului somatotrop în adenomul cu celule eozinofile. Acesta apare de obicei după terminarea osificării epifizelor și se constată mai ales la bolnavi între 30—50 ani.

Se caracterizează prin creșterea exagerată în lărgime a extremităților: oase și părți moi. Rezultă aspecte particulare ale feței cu dezvoltarea proeminențe-

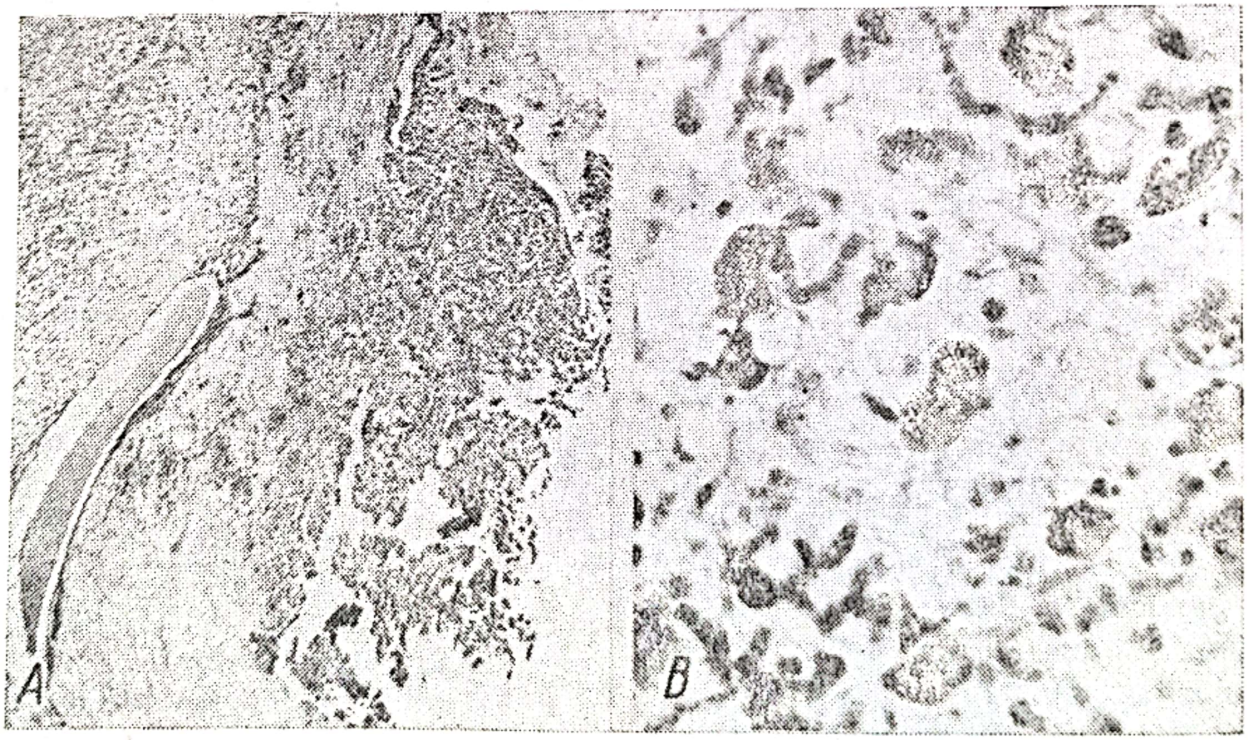

Fig. XIX—5. — Tumoare malignă de sistem reto-histiocitar
A. Metastază în hipofiza posterioară. *B.* Leziunile nucleului bandeletei optice din același caz (caz Vl. Missirliu, I. T. Niculescu și E. Crăciun).

Scanned with OKEN Scanner

lor osoase și în special a bărbiei, piramidei nasale, dar și a buzelor, limbii, pavilioanelor urechilor. Apare lățirea mîinilor și picioarelor. Pot coexista cifoză și scolioză. Osteoporoza este însoțită de hipertrofia părților moi și a pielii (scalpului în special). Alături de megaloacrie există megalosplanhnie. Se remarcă încă hipertrofia suprarenalelor și eventual a tiroidei, paratiroidelor, timusului și epifizei. Odată cu creșterea și extensia adenomului de origine se pot dezvolta manifestări de hipogonadism, inițial absente. Se mai pot asocia tulburări ale metabolismului glucidic punînd probleme de diagnostic diferențial cu diabetul pancreatic.

Gigantismul, determinat de aceeași cauză dar acționînd deja din perioada prepuberală și înainte de terminarea osificării cartilagiilor de conjugare prezintă o creștere în lungime depășind cu 20% talia normală. Poate coexista cu acromegalia (gigantismul acromegalic) sau cu hipogonadismul (gigantismul eunucoid).

Boala Cushing este considerată azi mai mult ca un sindrom de hipercorticism. Chiar în cazurile unde există adenomul bazofil al hipofizei, rolul fundamental în apariția semnelor și simptomelor acestei boli îi revine hiperplaziei corticosuprarenaliene secundare. În realitate ar fi chiar hipofuncție hipofizară și bazofilismul hipofizar ar reprezenta numai un mecanism compensator. Pentru aceste motive boala Cushing este studiată odată cu sindroamele endocrine corticosuprarenale.

HIPOFUNCȚIA HIPOFIZARĂ

Nanismul hipofizar se datorește scăderii sau absenței secreției hormonale adenohipofizare mai ales în prima copilărie. Cauzele sînt tumori (în special craniofaringiomul, apoi adenomul cromofob), tulburări de dezvoltare (hipo- și aplazie), chisturi coloide ale lobului anterior, necroza ischemică și inflamații cronice ca sifilisul, tuberculoza și sarcoidoza.

Piticii hipofizari în deficiența exclusivă a secreției hormonului de creștere prezintă talie mică prin întîrzierea creșterii somatice, epifize neosificate, aspect general bine proporționat. În deficiențe hormonale multiple se asociază și alte manifestări din care cel mai deseori hipogonadismul.

Cașexia hipofizară (sau *boala Simmonds* în forma sa cea mai gravă și *sindromul Sheehan* în forma sa mai atenuată) reprezintă un panhipopituitarism datorit distrugerii majorității adenohipofizei (95—99,5%) printr-o necroză ischemică apărînd de obicei *post partum*, ale cărei mecanisme au fost deja prezentate, sau mai rar prin tumori.

Rezultă un tablou de cașexie extremă cu emaciere, pierdere masivă în greutate, mare slăbiciune musculară, atrofia pielii și anexelor sale, atrofie gonadală, splanchnomicrie, insuficiență suprarenală, marcate tulburări ale diferitelor metabolisme.

Diabetul insipid se datorește leziunilor hipofizei posterioare, întreruperii fasciculului hipotalamo-hipofizar sau unor leziuni destructive ale nucleilor hipotalamici. Poate fi determinat de tumori și granulomatoze ale lobului posterior hipofizar, întreruperi ale tijei prin metastaze tumorale (fig. XIX—5*A*) sau secționări traumatice, și de leziuni hipotalamice din cele mai variate ca encefalita epidemică, luesul, granulomatoze, boala Hand-Schuller-Christian și tumori.

Se manifestă prin poliurie, urină cu densitatea scăzută și conținut redus în cloruri. Se poate asocia în caz de leziuni hipotalamo-hipofizare mai întinse și cu alte manifestări de insuficiență hipofizară ca nanismul și sindromul Fröhlich.

Distrofia adipozo-genitală, caracterizată prin asocierea adipozității cu

Scanned with OKEN Scanner

atrofia gonadală se datorește leziunilor interesînd simultan hipofiza și hipotalamusul. Adipozitatea este de origine hipotalamică iar atrofia gonadală de origine adenohipofizară. Se mai pot asocia alte manifestări hipofizare (nanismul) și diencefalice (diabetul insipid).
Clinic, se deosebesc: sindromul Fröhlich (tipul infantil sau prepubertar) și tipul adolescent sau adult.

Sindromul Laurence-Biedl-Moon-Bardet reprezintă o endocrinopatie cu caracter familial, de origine hipotalamică, caracterizată prin obezitate, infantilism sexual, retinită pigmentară, polidactilie și deficit intelectual.

PATOLOGIA EPIFIZEI

LEZIUNI NETUMORALE

Tulburările de dezvoltare sînt excepționale. În foarte rare cazuri s-a constatat *hipoplazia* sau chiar *agenezia* epifizei.
Calcificările sînt frecvente. Încep în tinerețe, uneori chiar din copilărie. Calcificarea este mai accentuată înspre pedicului epifizar. Se produce în stromă, pe o matrice de „substanță fundamentală" considerată fie secretată de celulele pineale fie rezultînd din dezintegrarea parenchimului pineal. *Corpii arenacei* sau *acervulii* (nisipul epifizar) sînt concrețiuni calcare de aspect muriform, formate dominant din hidroxiapatită. Se consideră azi că parenchimul pineal învecinat corpilor arenacei persistă nemodificat și are funcție normală.
Inflamațiile sînt rare și aproape totdeauna în cadrul inflamațiilor meningocerebrale de vecinătate (tuberculoză și sifilis).
Chisturile pineale se întîlnesc destul de des. Provin din desintegrări de parenchim pineal înconjurate de gliază reacțională. Dacă sînt voluminoase pot comprima corpii cvadrigemeni sau bandeletele optice. Pot determina hidrocefalie prin compresiune.

TUMORI

Practic cele mai importante leziuni pineale sînt tumorile.
După elementele de origine deosebim:
— pinealome parenchimatoase, cele mai importante și frecvente, provenind din elementele pineale;— pinealoame spongioblastice, provenind din elementele gliale din epifiză; — pinealoame ependimare provenind din ependimul tapetînd recesul pineal al ventriculului III; — teratoame.

Pinealomul parenchimatos este o tumoare foarte rară, care apare de obicei la copiii mici pînă în primii 10 ani după pubertate.
Macroscopie. Este situat la locul obișnuit al glandei pineale, care nu se mai poate recunoaște fiind înglobată în tumoră. Este de obicei bine delimitat și încapsulat, mai rareori are caracter difuz și infiltrează pereții ventriculului III. Uneori devine chistic.
Microscopie (*fig.* XIX-6). Tumoarea este formată din două tipuri de celule. Unele mari epiteloide care în cazuri tipice au prelungiri terminate în bulb (fig. XIX-6 *B*) și altele mici considerate altă dată pseudolimfoide. Din gruparea lor rezultă un aspect în mozaic sau lobulat dacă sînt și trabecule de țesut conjunctiv. Cele 2 tipuri celulare au fost considerate diferit în decursul timpului. După Globus și Silbert sînt elemente pineale corespunzînd unei etape de imaturitate. După Russell elementele mici sînt forme imature ale celulelor mai mari. După Marshall și Dayan celulele mici sînt limfocite în cadrul unei reacții imune din partea gazdei comună pinealoamelor, seminoamelor, disgerminoamelor și anumitor tumori mediastinale. Identificarea activității hidroxi-indol-O-metil transferazice în tumoare, în metastaze

Scanned with OKEN Scanner

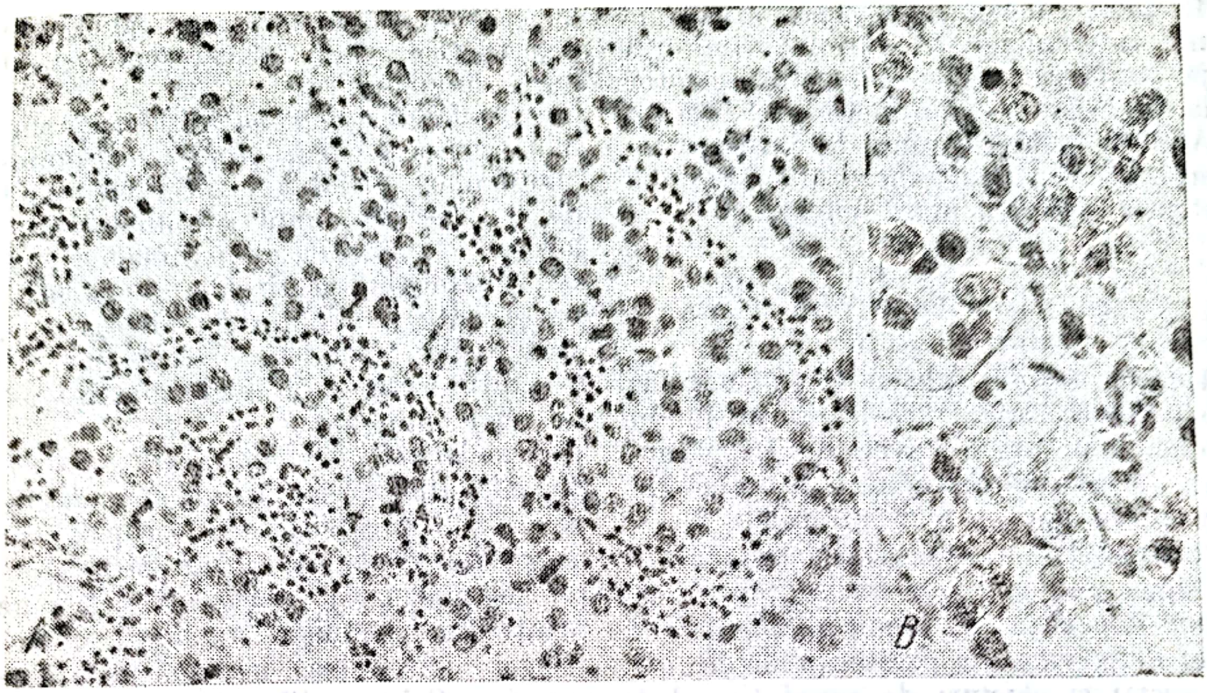

Fig. XIX—6. — Epifiză.
A. Pinealom. *B.* Detalii citologice în pinealom.

sau în pinealoamele ectopice din hipotalamus servește drept marker pentru originea tumorii (Wurtman).

Teratoamele cu sediu epifizar, reprezintă 10—15% din tumorile pineale. Sînt compuse din structuri histologice variate corespunzînd la țesuturi diferite.

Sindromul de macrogenitosomie precoce (Pelizzi) este determinat de pinealoame și teratoame. Se caracterizează prin hipertrofia somatică și maturația sexuală precoce la copiii de ambele sexe, datorită leziunii neoplazice distrugînd epifiza.

Apariția sa este obișnuit explicată prin absența acțiunii antigonadotrope a epifizei. După alții reprezintă urmarea presiunii exercitate de tumoră asupra creierului.

PATOLOGIA TIROIDEI

GENERALITĂȚI

Hiperfuncția tiroidei se manifestă prin epiteliu înalt și scăderea cantității de coloid, care totodată se colorează mai palid (este mai puțin concentrat). Picături de coloid se pot vedea la polul apical al tireocitelor. Ultrastructural, o secreție tiroidiană mărită determină creșterea numărului microvililor epiteliali, aspecte de înglobarea coloidului care se transformă în hormon tiroidian (așa cum se verifică și prin autoradiografie electronomicroscopică) și activitate intensă a organitelor citoplasmice, mai ales a reticulului endoplasmic rugos.

În hipofuncție se constată un epiteliu tinzînd spre aplatizare, simplificarea organitelor citoplasmice și o acumulare de coloid, care se colorează mult mai intens (este concentrat). Administrarea repetată de hormon tireotrop hipofizar determină aspecte morfologice de hipertiroidism. Imagini morfologice de acest fel, fără corelare cu clinica, au numai o valoare relativă. Aspecte histologice asemănătoare se pot întîlni în administrarea medicamentelor antitiroidiene (tiouracil etc.), care duc funcțional la hipotiroidism.

Scanned with OKEN Scanner

În tiroida normală, aspectul histologic nu este niciodată absolut uniform pe toată întinderea sa, corespunzător la momente morfo-funcționale diferite. Aceasta poate expune la interpretări eronate. Singurul reper valabil rămîne strînsa corelare morfo-clinică.

MALFORMAȚII

Aplazia tiroidei (absența congenitală) este foarte rară. Duce la cretinism cu deficit neuropsihic ireversibil. *Hipogenezia* determină un grad mai redus de întîrziere nervoasă și mintală.

Persistența de structuri embrionare. Morfologic, se constată fie accentuarea unor aspecte normale *(lob piramidal mai dezvoltat)*, fie existența de *tiroide accesorii* și *chisturi de canal tireoglos*.

Tiroidele accesorii se întîlnesc exclusiv pe linia mediană. Vorbim de o *tiroidă ectopică* atunci cînd formațiunea tiroidiană în localizare aberantă este unică, așa cum se poate confirma prin investigații radiologice de iodocaptare.

*Tiroida lingual*ă, rară, simulează clinic o tumoră prin dificultățile la deglutiție, fonație și respirație. Aceasta se întîmplă mai ales la femei unde poate apare o modificare de volum în perioada pubertății, sarcinei sau menopauzei. În asemenea cazuri este obligatorie confirmarea existenței tiroidei în sediu normal. Dacă tiroida lingual nu este o tiroidă accesorie ci o tiroidă ectopică este inevitabil mixedemul după extirparea sa.

Mai pot exista *tiroide accesorii pe traseul fostului canal tireoglos*, de dimensiuni mici, situate în orice punct de la baza limbii la procesul piramidal.

De asemeni pot fi întîlnite *tiroide accesorii în poziție joasă intratoracică sau substernală.*

Formarea de guși la nivelul unor asemenea tiroide accesorii poate determina complicații clinice legate de localizare, în special în cazul gușilor plonjante intratoracice sau retrosternale și al gușii linguale.

Structurile tiroidiene latero-cervicale sînt în majoritatea cazurilor *metastaze* limfoganglionare ale unui cancer cu punct de plecare din lobul tiroidian homolateral. Explorarea clinică cu verificarea histologică a tiroidei de această parte este obligatorie. Microscopic, structurile tiroidiene latero-cervicale prezintă totdeauna predominența aspectelor papilare.

Rarele *incluzii benigne de foliculi tiroidieni în limfoganglionii latero-cervicali* (1—5 % din cazurile de necropsie) par a corespunde la însămînțări, fără caracter neoplazic, de structuri tiroidiene printr-un mecanism analog endometriozei (tiroidoza benignă metastazantă — Gricouroff).

Rudimente tiroidiene mai pot exista în unele teratoame ovariene. Transformarea lor în guși este posibilă *(gușa ovariană)*.

Chisturile de canal tireoglos (vezi fig. VIII—2) se găsesc pe linia medio-cervicală. Peretele lor conține epiteliu cilindric ciliat de tipul faringian embrionar, care se metaplaziază pavimentos cu vîrsta, și un corion unde se găsesc rareori rudimente tiroidiene, prezentînd semne morfologice de funcționalitate și mai des foliculi limfoizi (Șt. Niculescu și Sp. Popescu-Miclosani). Se realizează astfel aspecte limfo-epiteliale analoage celor din regiunea rădăcinii limbii și structurilor branchiale, cu aceleași potențialități evolutive. Infectarea chisturilor are rol de simptom semnal revelator al malformației prin manifestările clinice de inflamație. Se formează o *fistulă* la piele necesitînd extirparea chistului și traseului fistulos în bloc. Cancerizarea, excepțională, se produce numai la vîrstele mult mai înaintate, sub aspectul de carcinom papilifer.

Resturi de canal tireoglos intratiroidiene pot determina chisturi, mai ales

Scanned with OKEN Scanner

în procesul piramidal, eventual tapetate cu epiteliu epidermoid. Acestea nu trebuie confundate cu metaplazia epidermoidă apărînd rareori, în unele cancere tiroidiene.

Hiperplazia congenitală a tiroidei, destul de rară, este prezentată mai departe odată cu celelalte tipuri de guşi. În partea sa inferioară tiroida poate conține *incluzii de paratiroide şi timus*, explicabile prin relaţiile topografice embrionare dintre tiroidă şi pungile branchiale.

TULBURĂRI CIRCULATORII

Hiperemia cu variaţii tranzitorii ale volumului tiroidei se întîlneşte uneori în cursul perioadelor menstruale şi sarcinii.

În boala Basedow, *hiperemia arterială* este cîteodată pronunţată. Cu ochiul liber şi la palpare se percep pulsaţiile glandei. Arterele din capsulă sînt largi şi sinuoase. Guşa, roşie, păleşte după extirpare şi se micşorează prin scurgerea sîngelui.

Hiperemia venoasă se întîlneşte în cardiopatii valvulare, emfizem pulmonar, cifoscolioză, tromboza venelor tiroidiene, diferite compresii mediastinale (neoplazice, prin guşi intratoracice sau anevrisme de aortă). Tiroida poate prezenta uneori aspectul de *guşă vasculară (struma vasculosa)*. De obicei se ajunge la induraţie de stază. Histologic, se văd mici hemoragii şi manifestări distrofice ale tireocitelor.

Hemoragiile mici sînt frecvente în patologia tiroidiană. Un aspect morfologic caracteristic este pătrunderea hematiilor în coloidul din veziculele tiroidiene.

Cele mai comune tulburări circulatorii se găsesc în nodulii adenomatoşi din tiroidă. Aci se pot vedea *tromboze arteriale sau venoase*, *hiperemie de stază*, *mici hemoragii*, *edem* (fig. XIX—7 *A*) disociind vezicule tiroidiene mai mult sau mai puţin atrofice şi necroză cu semnificaţie de *infarct*.

Scleroze arteriale (fig. XIX—7 *B*), eventual însoţite de calcificare (fig. XIX—7 *C*) se constată în atrofia senilă a tiroidei şi ateroscleroză. Pot favoriza apariţia sclerozei şi a tulburărilor de irigaţie din guşile nodulare.

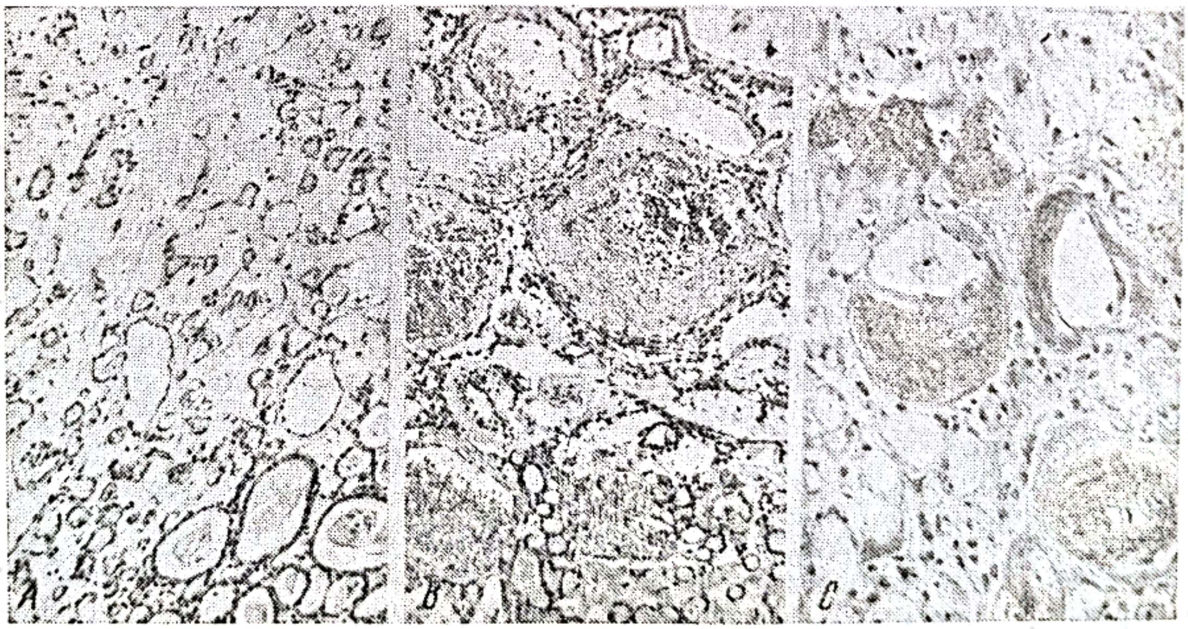

Fig. XIX—7. — Tiroidă. Tulburări circulatorii.
A. Edem, *B.* Scleroze vasculare. *C.* Scleroze vasculare şi calcificări.

Scanned with OKEN Scanner

PROCESE DISTROFICE

DISTROFII CANTITATIVE

Atrofia senilă se manifestă prin scădere în volum şi greutate, micşorarea veziculelor, acumularea pigmentului de uzură în tireocite, condensarea coloidului şi densificarea stromei.

Atrofia de inaniţie poate ajunge pînă la 1/2 sau 2/3 din greutatea tiroidei, depăşind pe cea a inimii, ficatului şi rinichilor de 1/3—1/4. Coloidul prezintă aspecte variabile. Este în general redus în etapele mai înaintate, însoţit de distrofii epiteliale.

Atrofia de compresiune este cea mai frecvent întîlnită pe piesele de biopsie, în jurul nodulilor din guşile nodulare.

DISTROFII CALITATIVE

Procese degenerative epiteliale. *Modificări nucleare* variate de la picnoză la liză se întîlnesc în guşi, în tiroidele atrofice scleroase ale cretinilor, în celulele comprimate de noduli adenomatoşi şi în atrofia senilă. *Distrofii hidro-protidice* şi mai ales *intumescenţa tulbure* se constată pe material de necropsie în boli contagioase şi intoxicaţii. *Steatoza* tireocitelor este greu de interpretat deoarece celulele tiroidiene conţin normal o anumită cantitate de lipide citoplasmice. Steatoza este mai pronunţată în stază, arterioscleroză, toxiinfecţii. *Descuamarea epitelială în coloid* poate fi expresia unei toxi-infecţii severe.

Distrofia coloidă este caracteristică pentru guşile coloido-chistice difuze şi nodulare (vezi mai departe).

Distrofiile stromei. *Amiloidoza* stromei tiroidiene reprezintă una din cele mai banale localizări ale amiloidozei secundare generalizate. Cînd este discretă, poate rămîne ignorată. Dacă amiloidul se depune pe benzi de scleroză preexistente, rezultă un aspect macroscopic indurat particular. În unele carcinoame tiroidiene medulare, amiloidoza primară a stromei, ca unică localizare, este o trăsătură caracteristică (vezi mai departe).

În stromă se mai pot găsi *depozite de hemosiderină* în general mici, urmînd la hemoragii mai vechi.

Necroza este frecventă în nodulii adenomatoşi, de obicei de origine vasculară. Se găseşte şi la periferia anumitor supuraţii tiroidiene.

Degenerescenţa chistică (de fapt pseudochistică, prin proasta delimitare) urmează colicvaţiei şi resorbţiei resturilor tisulare din centrul adenoamelor tiroidiene.

Necrozele pot fi urmate şi de *fibroză*, *calcificare* şi chiar *osificare*, aşa cum se poate recunoaşte macro- şi microscopic în centrul unor adenoame mai voluminoase.

PROCESE INFLAMATORII

Inflamaţiile tiroidei sînt destul de rare. Nu depăşesc 1—3 % din totalul leziunilor tiroidiene. În majoritatea cazurilor, diagnosticul se pune pe piesa de biopsie.

TIROIDITELE ACUTE

Tiroidita acută predominant parenchimatoasă se întîlneşte în special în difterie. Degenerescenţe şi masive descuamări ale tireocitelor cu dispariţia coloidului sînt însoţite de minime reacţii inflamatorii interstiţiale.

Tiroidita acută supurată (fig. XIX—8 *A*) se produce obişnuit prin însămînţări hematogene în septico-piemie. Mai rar, punctul de plecare este o plagă externă infectată sau un proces supurativ laringo-traheal. Microscopic, se constată supuraţie delimitată cu timpul de reacţie sclerogenă a interstiţiului structurilor tiroidiene învecinate.

Scanned with OKEN Scanner

PROCESE DISTROFICE

DISTROFII CANTITATIVE

Atrofia senilă se manifestă prin scădere în volum și greutate, micșorarea veziculelor, acumularea pigmentului de uzură în tireocite, condensarea coloidului și densificarea stromei.

Atrofia de inaniție poate ajunge pînă la 1/2 sau 2/3 din greutatea tiroidei, depășind pe cea a inimii, ficatului și rinichilor de 1/3—1/4. Coloidul prezintă aspecte variabile. Este în general redus în etapele mai înaintate, însoțit de distrofii epiteliale.

Atrofia de compresiune este cea mai frecvent întîlnită pe piesele de biopsie, în jurul nodulilor din gușile nodulare.

DISTROFII CALITATIVE

Procese degenerative epiteliale. *Modificări nucleare* variate de la picnoză la liză se întîlnesc în guși, în tiroidele atrofice scleroase ale cretinilor, în celulele comprimate de noduli adenomatoși și în atrofia senilă. *Distrofii hidro-protidice* și mai ales *intumescența tulbure* se constată pe material de necropsie în boli contagioase și intoxicații. *Steatoza* tireocitelor este greu de interpretat deoarece celulele tiroidiene conțin normal o anumită cantitate de lipide citoplasmice. Steatoza este mai pronunțată în stază, arterioscleroză, toxiinfecții. *Descuamarea epitelială în coloid* poate fi expresia unei toxi-infecții severe.

Distrofia coloidă este caracteristică pentru gușile coloido-chistice difuze și nodulare (vezi mai departe).

Distrofiile stromei. *Amiloidoza* stromei tiroidiene reprezintă una din cele mai banale localizări ale amiloidozei secundare generalizate. Cînd este discretă, poate rămîne ignorată. Dacă amiloidul se depune pe benzi de scleroză preexistente, rezultă un aspect macroscopic indurat particular. În unele carcinoame tiroidiene medulare, amiloidoza primară a stromei, ca unică localizare, este o trăsătură caracteristică (vezi mai departe).

În stromă se mai pot găsi *depozite de hemosiderină* în general mici, urmînd la hemoragii mai vechi.

Necroza este frecventă în nodulii adenomatoși, de obicei de origine vasculară. Se găsește și la periferia anumitor supurații tiroidiene.

Degenerescența chistică (de fapt pseudochistică, prin proasta delimitare) urmează colicvației și resorbției resturilor tisulare din centrul adenoamelor tiroidiene.

Necrozele pot fi urmate și de *fibroză*, *calcificare* și chiar *osificare*, așa cum se poate recunoaște macro- și microscopic în centrul unor adenoame mai voluminoase.

PROCESE INFLAMATORII

Inflamațiile tiroidei sînt destul de rare. Nu depășesc 1—3 % din totalul leziunilor tiroidiene. În majoritatea cazurilor, diagnosticul se pune pe piesa de biopsie.

TIROIDITELE ACUTE

Tiroidita acută predominant parenchimatoasă se întîlnește în special în difterie. Degenerescențe și masive descuamări ale tireocitelor cu dispariția coloidului sînt însoțite de minime reacții inflamatorii interstițiale.

Tiroidita acută supurată (fig. XIX—8 *A*) se produce obișnuit prin însămînțări hematogene în septico-piemie. Mai rar, punctul de plecare este o plagă externă infectată sau un proces supurativ laringo-traheal. Microscopic, se constată supurație delimitată cu timpul de reacție sclerogenă a interstițiului structurilor tiroidiene învecinate.

Scanned with OKEN Scanner

Reacții de corp străin se produc în jurul resturilor tisulare din adenoamele necrozate. *Granulomul colesterolic* (fig. XIX—8 *B*) reprezintă astfel o reacție inflamatorie determinată de prezența tabletelor de colesterol provenite din autoliza grasă a resturilor tisulare necrozate.

Tuberculoza tiroidiană, rară, se prezintă fie ca granulații miliare (în cadrul unei granulii) fie ca leziuni cazeoase mai întinse (fig. XIX—8 *C*). Acestea sînt înconjurate de leziuni specifice cu celule gigante Langhans, elemente epiteloide și limfoide. Asemenea leziuni de organ se produc fie printr-o însămînțare hematogenă, fie mai ales prin propagarea unei leziuni de vecinătate, de obicei o tuberculoză cazeoasă limfoganglionară.

Sifilisul tiroidian este încă mai excepțional. Leziuni de tiroidită interstițială difuză sifilitică cu reacție sclerogenă se găsesc mai ales în sifilisul congenital. Gomele sînt de obicei mici, întîlnite atît în sifilisul congenital cît și în perioada terțiară a sifilisului cîștigat.

Sarcoidoza, foarte rară, nu prezintă particularități notabile în această localizare.

Urmează discuția mai largă a unor procese inflamatorii subacute și cronice foarte caracteristice pentru patologia tiroidiană.

Boala Riedel (sau *tiroidita lignoasă*) este o tiroidită cronică fibroasă extrem de rară care pune clinic și macroscopic probleme de diagnostic diferențial deosebit de grele cu un cancer tiroidian infiltrant.

Macroscopie. Leziunea interesează parte sau întreaga tiroidă împreună cu capsula sa la care aderă puternic. Înglobează structuri învecinate: mușchi și teci conjunctive, comprimă traheea și esofagul. Prezintă o duritate lemnoasă.

Microscopie (fig. XIX—9 *A*). Se constată inflamație cronică fibropară. Veziculele tiroidiene se atrofiază, degenerează și dispar. Resturi de coloid sînt încercuite de epitelii turtite, simulînd morfologic elemente stromale. Celulele limfoide sau plasmocite izolate sînt rareori constatate în stroma sclerohialină. Lipsesc total foliculii limfoizi.

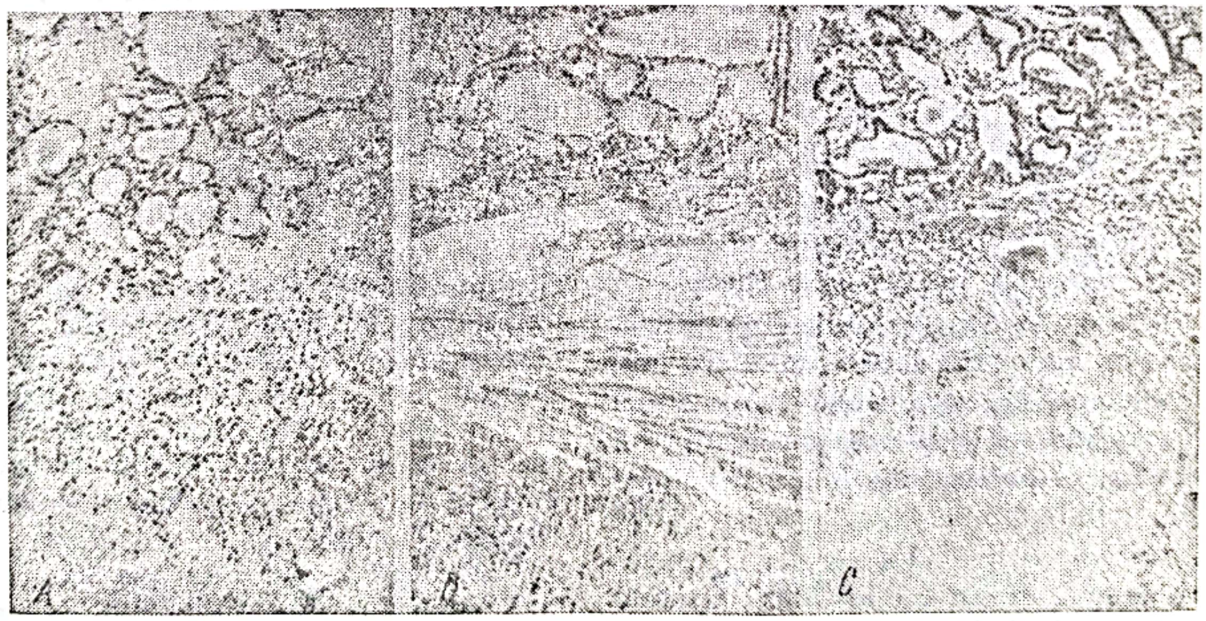

Fig. XIX—8. — Tiroidă. Inflamații.
A. Tiroidită acută supurată. *B.* Granulom colesterolic. *C.* Tuberculoză cazeoasă.

Scanned with OKEN Scanner

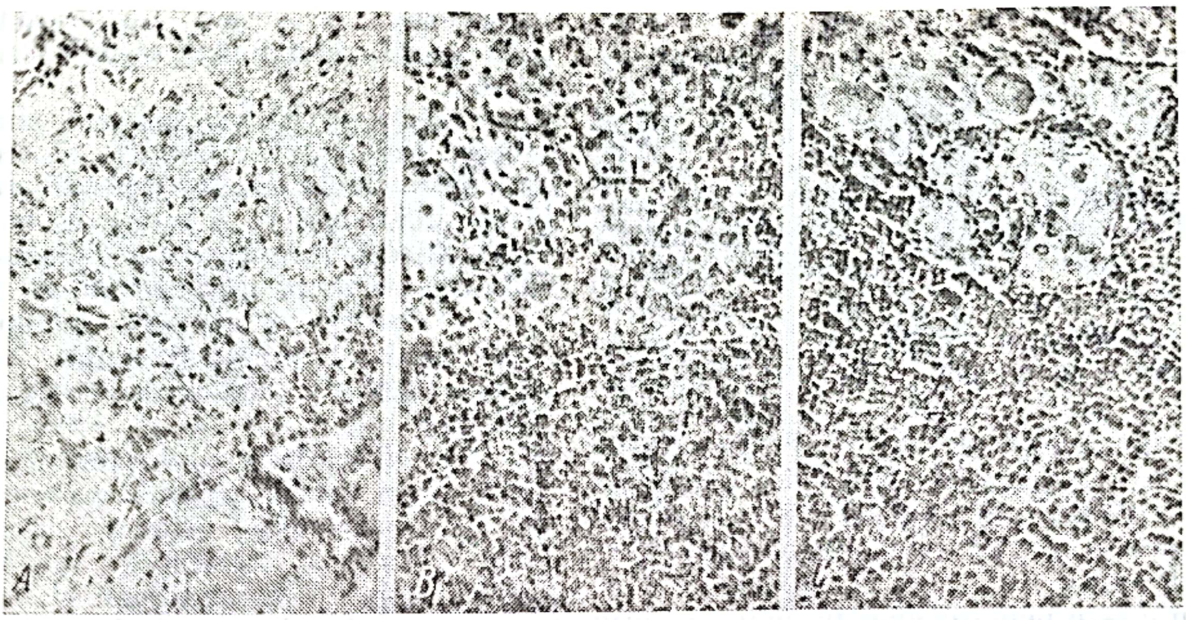

Fig. XIX—9. — Tiroidă. Inflamații.
A. Boala Riedel. *B, C.* Boala Hashimoto.

Boala Riedel reprezintă rezultatul final al unui proces inflamator de natură încă neprecizată. Ar putea corespunde unei reacții fibropare determinate de prezența coloidului liber în stromă. Nu este înrudită cu boala Hashimoto așa cum o indică: momentul apariției (înainte de 40 ani), repartiția pe sexe (egală) și sărăcia infiltratului limfoid. După ablație recidivează. Poate antrena moartea prin compresia exercitată. Practic nu se însoțește aproape niciodată de cancerizare.

Boala Hashimoto (sau *guşa Hashimoto*, sau *struma lymphomatosa)* identificată în 1912 de Hashimoto este mult mai frecventă decît boala Riedel.

Macroscopie. Are aspect de guşă difuză, netedă, indoloră, datînd de cîțiva ani, neaderentă la țesuturile învecinate, nici la capsula subțire. Are consistență de cauciuc și pe secțiune apare o colorație palid-gălbuie.

Microscopie (fig. XIX—9 *B, C*). Prezintă foliculi tiroidieni atrofici conținînd puțin coloid intens colorat. Celulele sînt deseori de tip Hürthle (eozinofile) așa cum se verifică și electronooptic prin excepționala bogăție în mitocondrii. Stroma este invadată de limfocite realizînd eventual și foliculi limfoizi cu centri germinativi (fig. XIX—9 *C*), cu prezența și a cîtorva plasmocite. Sînt forme unde există și oarecare tendință fibropară.

Boala Hashimoto se întîlnește aproape exclusiv la femei, mai ales între 40—50 ani. Clinic, se constată hipotiroidism. Mixedemul este obișnuit în evoluția spontană a bolii. Apare în 80% din cazurile tratate chirurgical sau iradiate. Transformarea canceroasă este posibilă (12% din cazuri după Lindsay și colab.).

Tiroidita limfocitară a fost deseori confundată cu boala Hashimoto.

Macroscopie. Tiroida este mai puțin voluminoasă, netedă sau nodulară.

Microscopie. Tiroidita limfocitară este greu de deosebit de boala Hashimoto dar aproape totdeauna lipsesc celulele Hürthle.

Se întîlnește la copii și tineri adulți fără semne de hipertiroidism.

Ca interpretare, mai recent în boala Hashimoto și tiroidita limfocitară se

Scanned with OKEN Scanner

insistă asupra patogeniei autoimune. Morfologic, se accentuează similitudinile cu alte leziuni limfoepiteliale din boala Mikulicz a glandelor salivare și sindromul Sjögren unde este în plus implicat tractul uveal. Ultimele coexistă dealtfel deseori cu tiroidita.

Importanța limfocitelor, așa de abundente în tiroiditele limfocitare, pentru hipersensibilitatea de tip întîrziat, pune în discuție influența lor asupra celulelor tiroidiene. Pulvertaft a demonstrat pătrunderea limfocitelor în celulele tiroidiene din boala Hashimoto cultivate *in vitro* (fenomenul de emperipolesis). Pe biopsie, deși bazala prezintă alterări, totuși Neve n-a putut regăsi electronooptic imagini de emperipoleză în boala Hashimoto. Experimental, Witebsky și Rose au putut obține leziuni tiroidiene la iepurii imunizați cu extract homolog tiroidian și adjuvantul Freund.

În fine, pornind de la cercetările inițiate de Roitt, Doniach și colab. (1956) s-au identificat pînă în prezent în boala Hashimoto autoanticorpi pentru următoarele antigene: tireoglobulina, al doilea antigen al coloidului acinar, material citoplasmic microsomal și componente nucleare. Alfa-2 și gamaglobulinele serice pot fi crescute în tiroidită. În coloid s-au identificat gama-globuline, complement fixat și complexe antigen-anticorp.

Dar existența alterărilor celulare tiroidiene fără distrugere totală epitelială corelate cu modificările secreției hormonului tireotrop hipofizar și natura enzimatică a alterărilor bazalei foliculilor tiroidieni, îl fac pe Sommers să considere că datele existente, desigur încă destul de incomplete, favorizează mai mult ipoteza unei injurii tiroidiene primare de tip neimun în tiroidita umană, secundar exacerbată prin reacții imunologice.

Boala de Quervain (sau: *tiroidita de Quervain*; *tiroidita granulomatoasă*; *tiroidita cu celule gigante*; *tiroidita pseudotuberculoasă*; *tiroidita subacută nesupurată*) este importantă prin problemele de diagnostic diferențial cu tuberculoza și boala Riedel. Deseori confundată cu acestea, pare a fi mai frecventă ca boala Riedel, dar mai rară ca boala Hashimoto.

Macroscopie. Tiroida este ușor mărită, de obicei fără aderențe cu capsula. Suprafața rămîne netedă. Leziunile unilaterale sau multifocale, sînt înconjurate de zone tiroidiene sănătoase. *Microscopie* (fig. XIX—10). Se găsesc leziuni tuberculoide care niciodată nu ajung la cazeificare. Predomină elemente epiteloide și celule gigante semănînd cu celulele Langhans. Un examen microscopic mai atent dovedește originea acestora din tireocite descuamate și alterate. Aceste celule au rol în resorbția coloidului tiroidian ajuns liber în stromă așa cum se vede în celula gigantă din fig. XIX—10 *F*. Mai pot exista și alte elemente inflamatorii variate, care după dispariția leziunilor tuberculoide oferă o imagine necaracteristică de tiroidită cu tendință sclerogenă.

Considerată de natură virotică, boala de Quervain se întîlnește în mare majoritate la femei, de obicei între 30—50 ani. Clinic, se instalează cu o simptomatologie generală care se atenuează cu timpul. Persistă numai tiroidita cu viteza de sedimentare crescută, modificări ale iodului legat seric și ale captării iodului radioactiv.

Numai rareori se ajunge la hipotiroidism. Prognosticul este în general bun după radioterapie sau tratament chirurgical.

TIROIDITELE PARAZITARE

Parazitozele tiroidiene, excesiv de rare, sînt: *actinomicoza*, *echinococoza* și *boala Chagas* (provocată de *Trypanosoma*

Scanned with OKEN Scanner

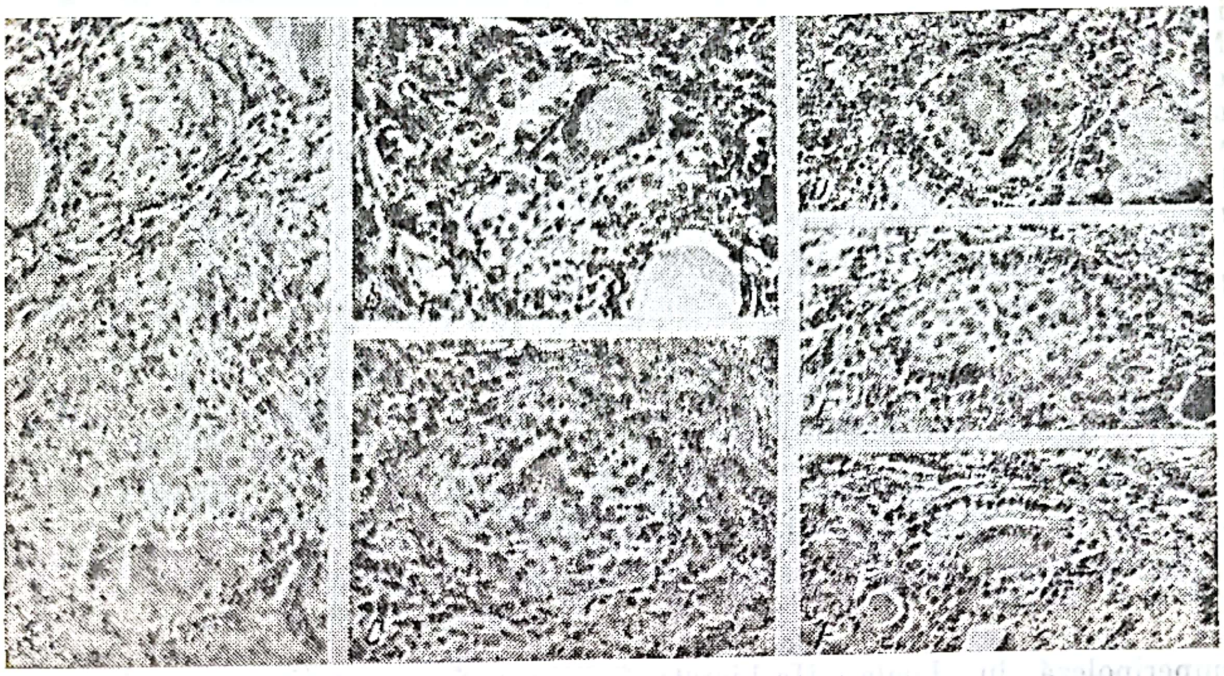

Fig. XIX—10. — Tiroidă. Inflamații.
A. Leziuni tuberculoide în boala de Quervain. *B, C, D, E, F.* Relațiile dintre leziunile tuberculoide și veziculele tiroidiene.

cruzi), ultima întîlnită exclusiv în America Latină.

GUȘILE

Gușa (struma) este mărirea în volum și greutate a glandei tiroide, apărută în afara proceselor inflamatorii și tumorale. Funcțional deosebim guși fără manifestări endocrine clinic evidente, cele mai frecvente, și guși cu manifestări de hiper- și hipotiroidism. Gușile reprezintă cele mai frecvente procese patologice tiroidiene.

GUȘI FĂRĂ MANIFESTĂRI ENDOCRINE

Macroscopie. Deosebim gușa coloidă difuză, gușa parenchimatoasă și gușa coloidă nodulară (fig. XIX—11).

Gușa coloidă difuză se caracterizează prin mărirea uniformă și difuză a tiroidei putînd atinge dimensiuni enorme. Pe secțiune este brună sau palidă, de aspect lucios gelatinos prin bogăția în coloid.

Histologic (fig. XIX—12 *A*), se constată vezicule tiroidiene mult lărgite cu tireocite aplatizate și coloid abundent, omogen și intens colorat. Aspectul coloido-chistic rezultă din contopirea unor asemenea vezicule mari prin dispariția septurilor despărțitoare.

Este tipul de gușă endemică al regiunilor muntoase (gușogene), de trei ori mai frecvente la femei. Se instalează mai ales la pubertate, în cursul sarcinei sau la menopauză.

Gușa parenchimatoasă este mai rară în Europa și America, mai frecventă în regiunea munților Himalaya. Nu se știe de ce ține această diferență de repartizare geografică. În regiunile noastre, are dimensiuni în general mai mici decît gușa coloidă difuză. Microscopic (fig. XIX—12 *B*) se constată aspectul microfolicular cu vezicule tiroidiene foarte mici conținînd coloid uneori intens colorat.

Gușa coloidă nodulară *(adenomatoasă)* este frecvent întîlnită pe material de biopsie. Aceasta se face atît de des tocmai pentru problemele de diagnos-

Scanned with OKEN Scanner

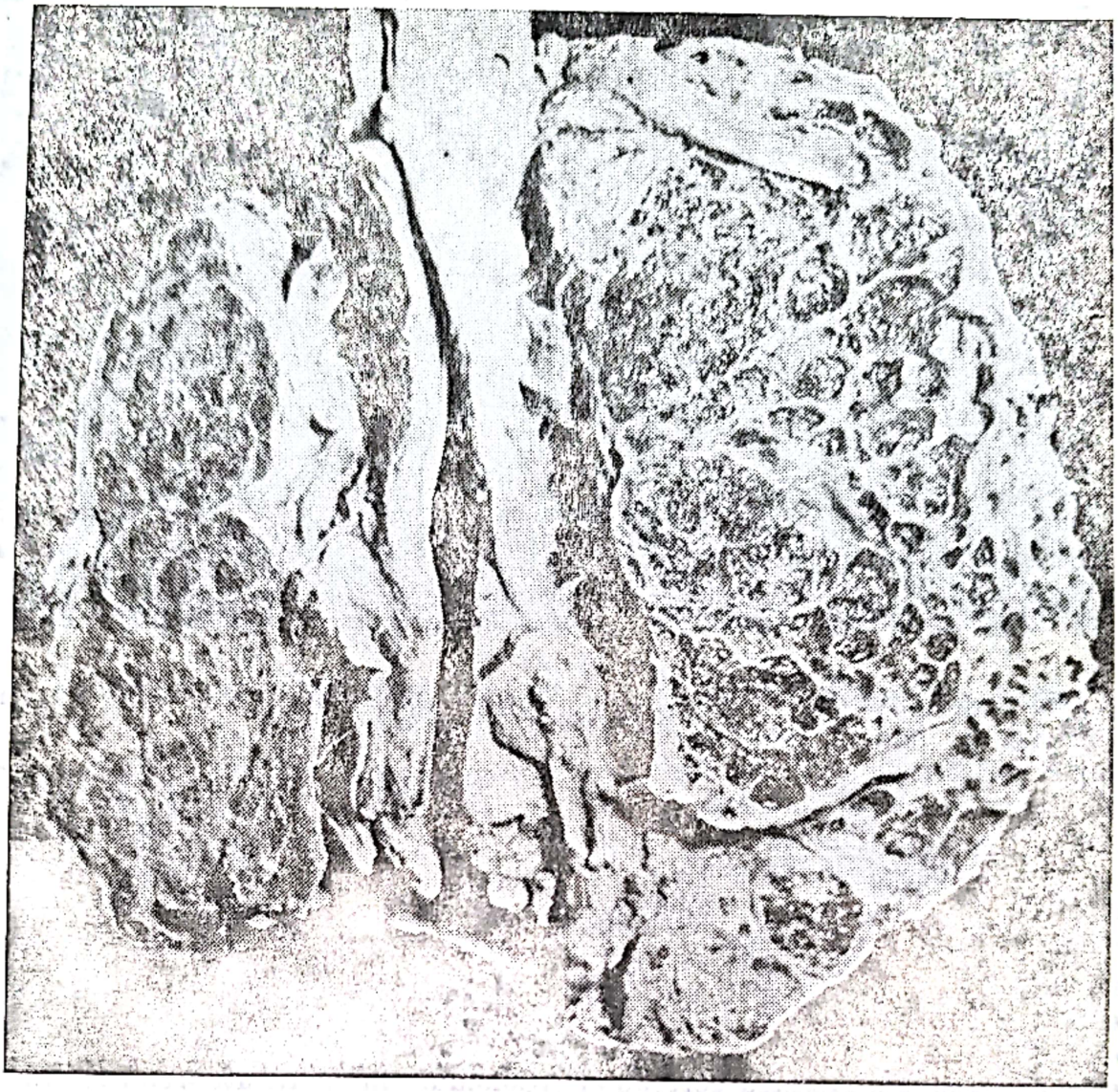

Fig. XIX—11. — Tiroidă. Gușă nodulară.

tic diferențial cu cancerul. Această gușă reprezintă remanierea gușii coloide difuze prin asocierea unor procese de regenerare și fibroză delimitînd destul de imperfect lobuli de talie și uneori colorație inegală. Predomină zonele de aspect gelatinos, lucios, schițînd aspecte alveolare de tipul histologic coloido-chistic. Se mai pot vedea și asocieri de vezicule foarte mari și mai mici dînd aspectul histologic anizofolicular (fig. XIX—12 *C*).

Formațiunile nodulare, mai ales cele mari, prezintă frecvent și mai ales în centru necroze, hemoragii, transformări chistice, granuloame colesterolice și cicatrice eventual cu calcificare (și chiar osificare).

Gușile fără manifestări clinice endocrine se întîlnesc frecvent în anumite regiuni geografice muntoase și submuntoase, la distanță de mare, în condiții de carență iodată. Aceasta afectează toate speciile din regiune inclusiv animalele domestice și chiar păstrăvii din apele curgătoare. Tratamentul profilactic cu sare iodată a dus la bune rezultate în practică.

Scanned with OKEN Scanner

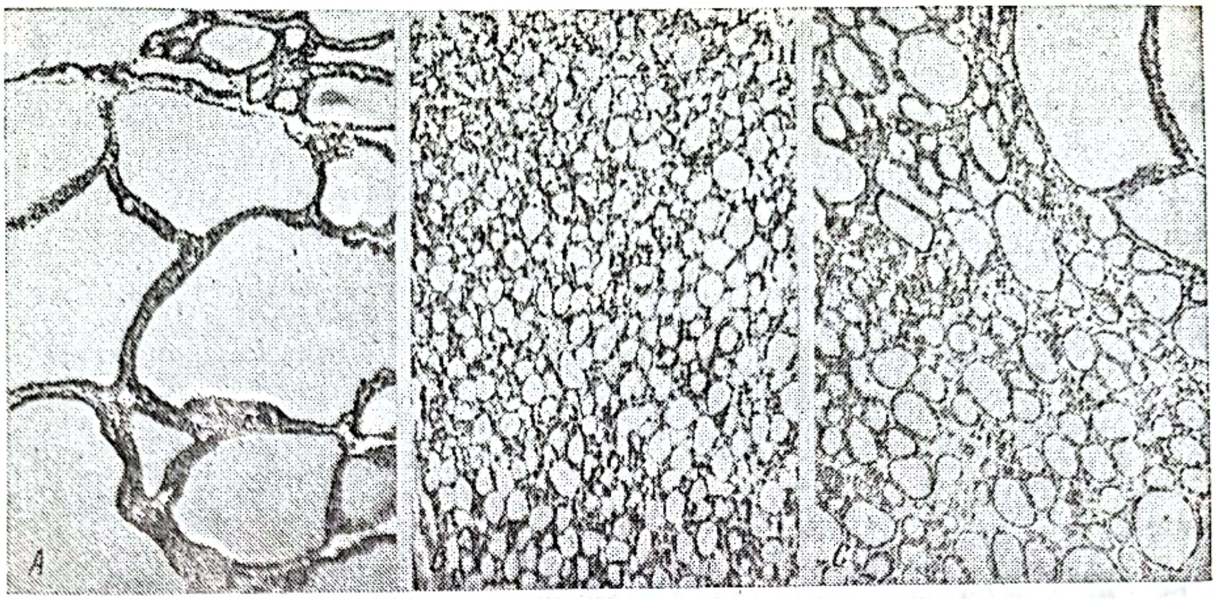

Fig. 19—12. — Tiroidă. Guși.
A. Aspect coloido-chistic. B. Aspect microfolicular. C. Aspect anizofolicular.

Intervin și anumite condiții economico-sociale și, la femeie, momente fiziologice favorizante de dezechilibru endocrin determinate în general de un exces estrogenic. Descendenții gușaților pot prezenta în plus tulburări endocrine, în majoritate de hipotiroidism (cretinism și mixedem).

Ca diagnostic diferențial, trebuie menționate *aspectele simulînd gușa nodulară* apărute la ani *după tratamente prin iradiere.* Acestea corespund la noduli de regenerare. *Gușile iatrogenice* urmează tratamentelor antitiroidiene de tipul tiouracilului etc. Ele corespund la inactivarea unei tiroide hiperactive dar cu conservarea unei structuri histologice identice cu cea din hiperfuncție.

GUȘI DIN HIPERTIROIDISM

Deosebim gușa din boala Basedow de gușile basedowificate.

Gușa din boala Basedow nu este totdeauna prea mare (40—50 gr). Consistența sa este cărnoasă și culoarea roșietică, datorită bogăției vascularizației. Pe secțiune se remarcă un aspect uscat total diferit de luciul bogăției de coloid din alte guși.

Microscopie (fig. XIX—13). Caracterul hiperfuncțional reiese din vezicule mici cu tireocite hiperactive. Celulele sînt înalte, cu aspect morfologic de hiperfuncție, ceea ce se verifică și prin reacțiile histoenzimologice și aspectele ultrastructurale. Hiperplazia lor duce la aspecte papilare ca pinteni dînd formă neregulată veziculelor tiroidiene. Coloidul, în cantitate redusă, uneori foarte palid colorat, prezintă frecvent vacuolizări. Acestea corespund la un artefact, cu totul semnificativ însă, datorit fixatorilor apoși (lipsește pe preparate de congelare-desicare). În stromă, este remarcabilă bogăția elementelor limfoide și foliculilor limfoizi dar cu inegală repartizare. Este o mare deosebire față de dispoziția uniformă a elementelor limfoide din boala Hashimoto.

Gușa basedowificată, mai puțin frecventă, se întîlnește la vîrste mai avansate. Clinic, se poate vorbi de o gușă basedowificată numai cînd semnele de hipertiroidism se manifestă la un suficient de lung interval de timp după

Scanned with OKEN Scanner

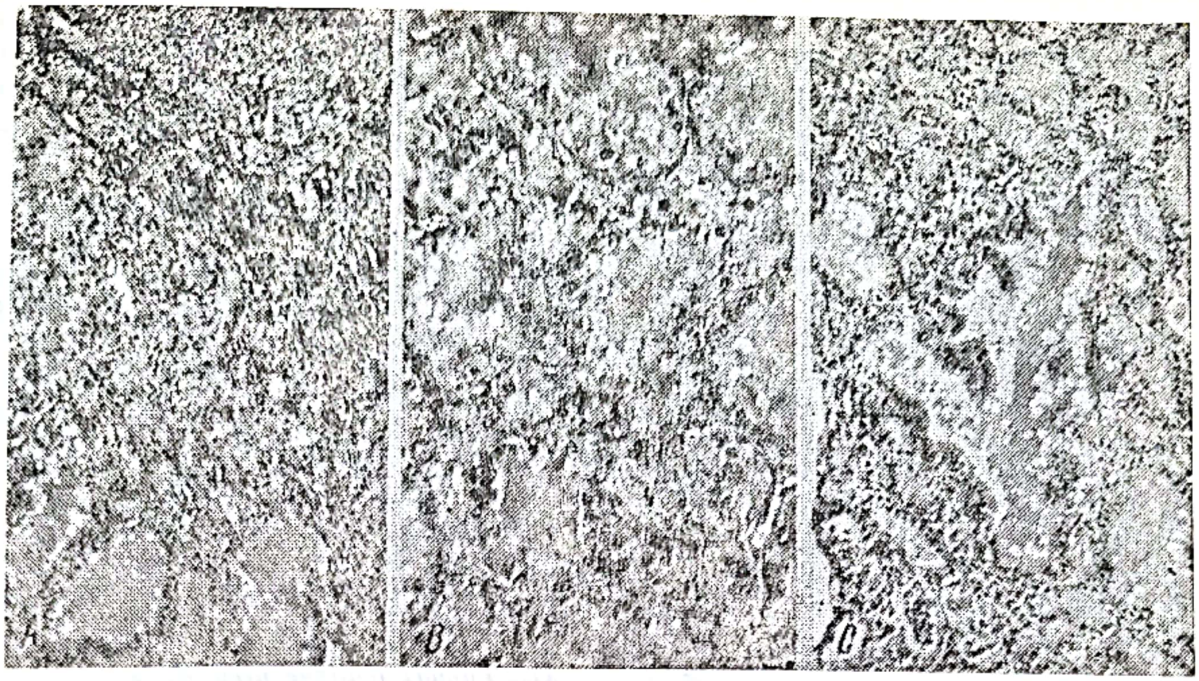

Fig. XIX—13. — Tiroidă. Boala Basedow.
A. Imagine de ansamblu. *B, C.* Aspecte de hiperactivitate a epiteliilor şi maximă utilizare (resorbţie) a coloidului (mai ales în *C*).

apariţia unei guşi (5 ani şi mai mult).

Microscopie. Guşa, de obicei nu prea mare, poate fi difuză sau nodulară. Diagnosticul este totdeauna delicat. Se constată asocierea în proporţie variabilă a manifestărilor histologice banale din guşile comune cu tireocite de tip hiperactiv, pinteni de proliferare papilară, vezicule mici, aspecte de resorbţia coloidului şi eventual infiltrare limfoidă a stromei (cea mai puţin constantă).

GUŞI DIN HIPOTIROIDISM

Sînt întîlnite la nou născuţi, copii şi adulţi din regiuni guşogene. Sînt ereditare. Apar mai ales în familii de căsătorii consanguine.

Macroscopie. Predomină aspectele de guşă nodulară.

Microscopie. Există oarecare neregularităţi morfologice nucleo-citoplasmice ale tireocitelor şi un grad de hiperplazie de aspect pseudobasedowian.

TUMORI

TUMORI BENIGNE

Adenoamele tiroidiene trebuie net separate de hiperplazia nodulară (adenomatoasă) din guşile nodulare ceea ce în practică deseori nu se face. Biopsiile de adenoame, clinic aparent solitare, constată histologic adenoame adevărate numai în 10% din cazuri. Acestea sînt solitare, complet încapsulate, de aspect histologic total diferit faţă de ţesutul tiroidian înconjurător, cu structură omogenă şi creştere de la centru spre periferie antrenînd compresiunea structurilor microscopice învecinate capsulei.

Macroscopie. Adenoamele adevărate sînt formaţiuni sferice, izolate, încapsulate, de 1—3 cm diametru, culoare şi aspect diferit de restul tiroidei.

Microscopie. Se deosebesc variate aspecte microscopice. Cele mai frecvente sînt adenomul macrofolicular (şi coloidochistic), microfolicular şi anizofolicular.

Scanned with OKEN Scanner

Destul de frecvente sînt adenoamele papilifere (fig. XIX—14 *A*) care pun în practică probleme de diagnostic diferenţial cu carcinomul papilar. Mai rare sînt adenoamele trabeculare (fig. XIX—14 *B*) de tipul zis fetal (Wölfler) şi foarte rare adenoamele cu celule Hürthle (fig. XIX—14 *C*) care corespund de fapt la oncocitele Hamperl.

Adenoamele se pot maligniza. Deoarece atipiile celulare şi mitozele în general lipsesc, malignizarea se recunoaşte morfologic numai prin creşterea invazivă depăşind capsula întreruptă şi pătrunderea elementelor neoplazice în vasele învecinate şi în special în venele din capsula fibroasă a tiroidei.

Pentru diagnosticul diferenţial în practică, figura XIX-15 recapitulează principalele aspecte morfologice pe care trebuie să insiste patologistul. Adenomul trebuie delimitat de proliferări nodulare, chiar încapsulate, din gușile nodulare (fig. XIX—15 *A*), unde creşterea se face spre periferie cu vezicule tiroidiene mai mici şi turtite, de proliferări adenomatoase neîncapsulate dar bine delimitate şi neinvazive (fig. XIX—15 *B*) şi de cancerizare cu apariţia metastazelor în venele din peretele capsulei (fig. XIX—15 *C*).

TUMORI MALIGNE

Clasificare. Clasificarea tumorilor maligne tiroidiene recomandată de O.M.S. este următoarea:

I. *Tumori maligne epiteliale*
1. Carcinomul folicular
2. Carcinomul papilar
3. Carcinomul pavimentos
4. Carcinomul nediferenţiat (anaplazic): a) tipul fusocelular; b) tipul gigantocelular; c) tipul cu celule mici
5. Carcinomul medular

II. *Tumori maligne nepiteliale*
1. Fibrosarcomul
2. Altele

III. *Tumori maligne diverse*
1. Carcinosarcomul
2. Hemangio-endoteliomul malign
3. Limfoamele maligne

IV. *Tumori secundare*

V. *Tumori neclasificate.*

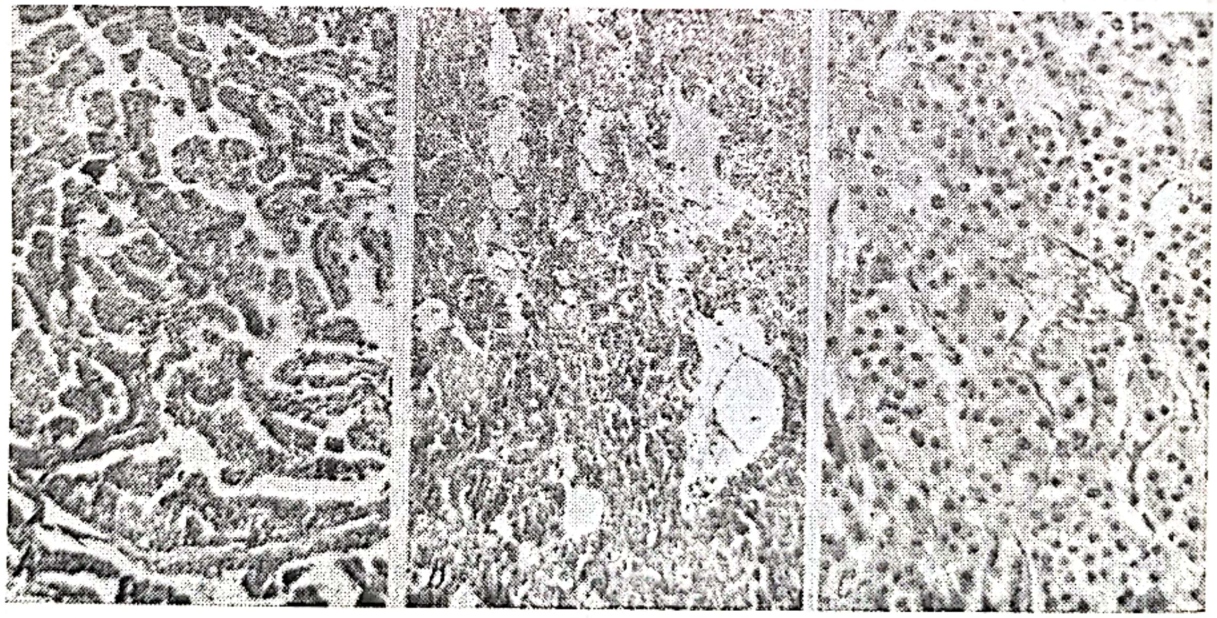

Fig. XIX—14. — Tiroidă. Adenoame.
A. Adenom papilifer. *B.* Adenom trabecular. *C.* Adenom cu celule Hürthle.

Scanned with OKEN Scanner

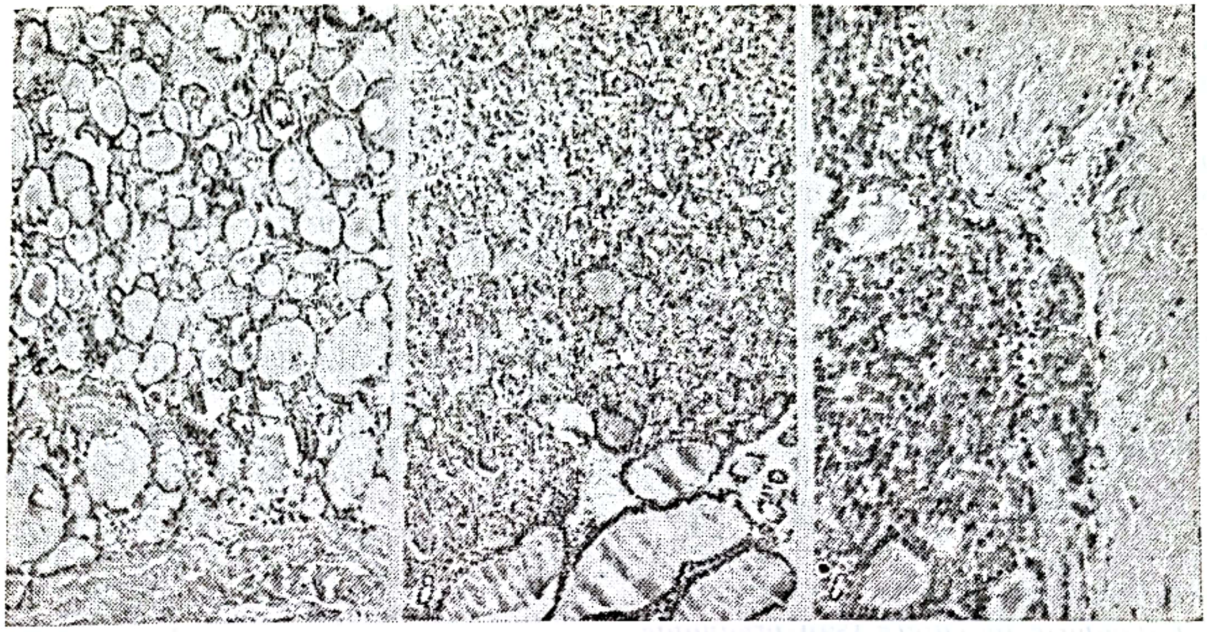

Fig. XIX—15. — Tiroidă.
A. Nodul adenomatos încapsulat. *B.* Nodul adenomatos neîncapsulat. *C.* Invazie neoplazică într-un vas din capsula fibroasă a unui adenom.

Carcinoamele sînt cele mai frecvente tumori tiroidiene primitive maligne. Studiul lor prezintă numeroase dificultăți. Morfologic, sînt numeroase tipuri greu de clasificat în raport cu clinica. Proliferări neoplazice adenomorfe, foarte greu de deosebit de tiroida normală dau metastaze (vechile adenoame metastazante Cohnheim). Carcinoame histologic foarte nediferențiate se comportă ani de zile relativ benign.

Invazia elementelor tiroidiene în vene și limfatice este un criteriu important de diagnostic. Se cunosc însă incluzii de țesut tiroidian normal în limfoganglionii cervicali prin însămînțare pe cale limfatică (mecanism analog endometriozei).

Carcinoamele tiroidiene sînt numeroase în țările cu mare frecvență de guși (Wegelin). Nu se cunosc precis nici azi relațiile de filiație sau coexistență simultană ale gușilor nodulare cu cancerele. După autorii de limbă engleză nu poate fi vorba de particularități de patologie geografică. Carcinoamele tiroidiene sînt constatate mai frecvent în țările unde atenția este îndreptată spre patologia tiroidiană.

Aceste carcinoame se întîlnesc mai ales în decadele 5—6 ale vieții. Pot exista însă la copii și adulți tineri mai ales în forma de carcinom papilar. Evoluția relativ benignă în asemenea cazuri contrastează cu ce știm despre carcinoamele la vîrstele tinere în alte localizări. Sînt de 3-5 ori mai frecvente la femei.

Clinic, nu sînt aproape niciodată însoțite de manifestări endocrine. Captarea iodului radioactiv se face numai în formele mai diferențiate, adenomorfe, unde există coloid. De aceea, identificarea unor zone reci în gușile nodulare este un bun criteriu pentru diagnosticul cancerizării.

Macroscopie. Se deosebesc forme intracapsulare ca nodul solitar într-un lob sau noduli multipli în toată glanda, cancere extracapsulare cu invazie în structurile imediat învecinate și cancere metastazante.

Microscopie. Se remarcă frecventa asociere de mai multe tipuri histologice în același caz. Încadrarea unui carcinom

Scanned with OKEN Scanner

tiroidian se face în practică în legătură cu predominanța unui anumit aspect microscopic.

În unele carcinoame primitive de dimensiuni foarte mici diagnosticul este posibil numai pe secțiuni microscopice seriate.

Carcinoamele tiroidiene diferențiate reprezintă după Russell, Ibanez și colab. 88% din tumorile tiroidiene. Histologic se deosebesc carcinoame foliculare și carcinoame papilare. Cele mai frecvente sînt asocierile de carcinoame foliculare și papilare (65%), apoi carcinoamele papilare pure (20,3%) și carcinoamele foliculare se întîlnesc în 14,7% din cazuri.

Carcinoamele foliculare (sau *organoide*, sau *adenomorfe*) prezintă foliculi tiroidieni diferențiați atît în tumoarea primitivă cît și în metastaze. Cel mai diferențiat (dar și cel mai rar) tip de carcinom folicular este așa zisul adenom metastazant Cohnheim, uneori greu de recunoscut. Există frecvent tipuri cu grade variate de diferențiere așa încît în practică deosebim carcinoame foliculare tipice și mai puțin tipice (fig. XIX—16). *Struma proliferantă Langhans* este un carcinom caracterizat prin asocierea formațiilor foliculare și trabeculare.

Carcinoamele papilare prezintă aspecte papilare în tumora primitivă și metastaze. Acestea se fac de obicei laterocervical. În stromă pot exista calcificări (fig. XIX—17 *A*) altfel cu totul excepționale în patologia tiroidiană tumorală.

Carcinoamele nediferențiate urmează ca frecvență imediat după carcinoamele diferențiate. Se deosebesc: *carcinoame nediferențiate și carcinoame anaplazice cu celule gigante, cu celule mici, cu celule fusiforme și cu celule pleomorfice.* Carcinoamele foarte nediferențiate pun uneori serioase probleme de diagnostic diferențial cu sarcoamele polimorfocelulare în special (fig. XIX-17 *B*) și carcinosarcoamele. Greutăți diagnostice încă mai mari apar în metaplazia sau sarcomatizarea stromei pe linie fibroblastică, cartilaginoasă sau osoasă cu aspecte de false osteocondrofibrosarcoame. Transformarea sarcomatoidă a stromei a fost constatată și experimental în carcinoamele tiroidiene transplantate la șoareci (Ueda și colab.). În practică, trebuie deosebite carcinoamele tiroidiene pure nediferențiate de zonele de carcinom nediferențiat comun întîlnite în unele carcinoame foliculare mai puțin tipice.

Carcinomul medular cu stroma amiloidă este o tumoare rară, de caracter familial. Asemenea tumori pot coexista cu feocromocitoame medulosuprarenale sau/și alte tumori ale țesutului cromargentafin. Sînt de origine parafoliculară așa cum se verifică și electronomicroscopic (Meyer și Cochran; Gonzalez-Licea și colab.). Histochimic se deosebesc două populații celulare argentafine și neargentafine (Ljunberg). Acestea ar corespunde la două tipuri distincte de celule parafoliculare, unele secretînd calcitonina și altele serotonina. Într-adevăr, în unele cazuri există și diaree, unul din aspectele caracteristice ale sindromului carcinoid. Amiloidul din stromă își are probabil originea în celulele carcinomatoase așa cum se constată electronomicroscopic (Albores-Saavedra și colab.). Amiloidul se depune exclusiv în stroma acestor carcinoame și a metastazelor lor limfoganglionare.

Alte carcinoame rămîn foarte rare. *Carcinomul sclerozant neîncapsulat* de dimensiuni minuscule se poate dezvolta pe o tiroidă tratată cu antitiroidiene pentru hipertiroidism. Tumoarea corespunde la o formă incipientă a cancerului tiroidian. *Carcinomul cu celule eozinofile* (sau *carcinomul cu celule Hürthle* în literatura anglo-saxonă, sau *carcinomul cu onco-*

Scanned with OKEN Scanner

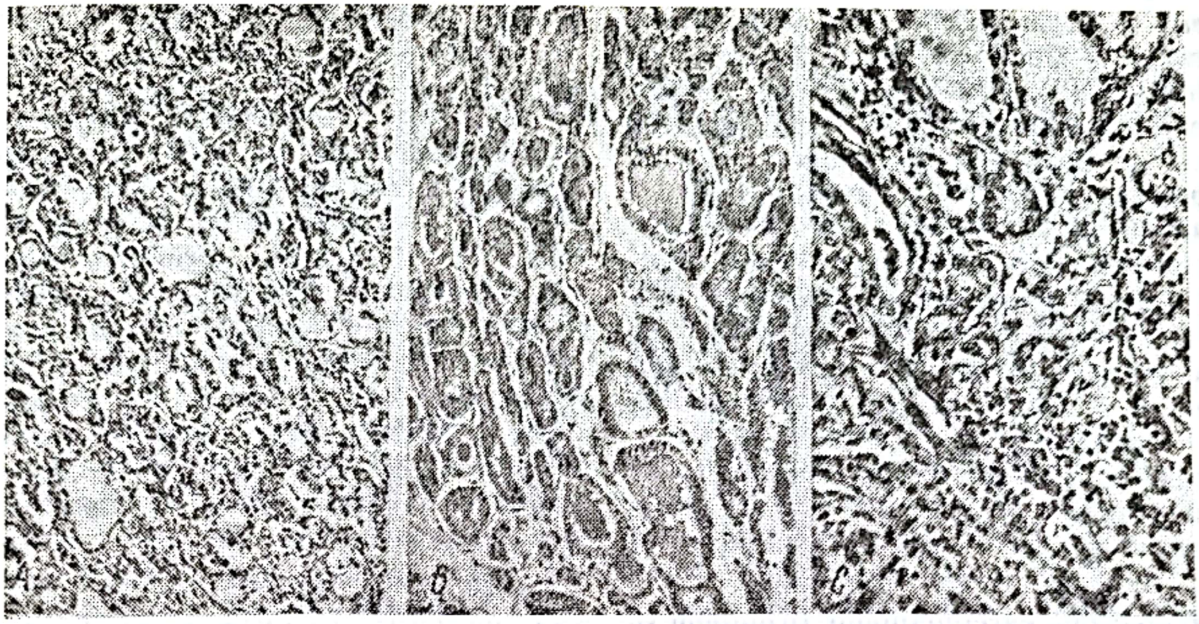

Fig. XIX—16. — Tiroidă. Carcinoame.
A, B. Carcinoame foliculare. *C.* Carcinom folicular cu zonă de pronunțată anaplazie.

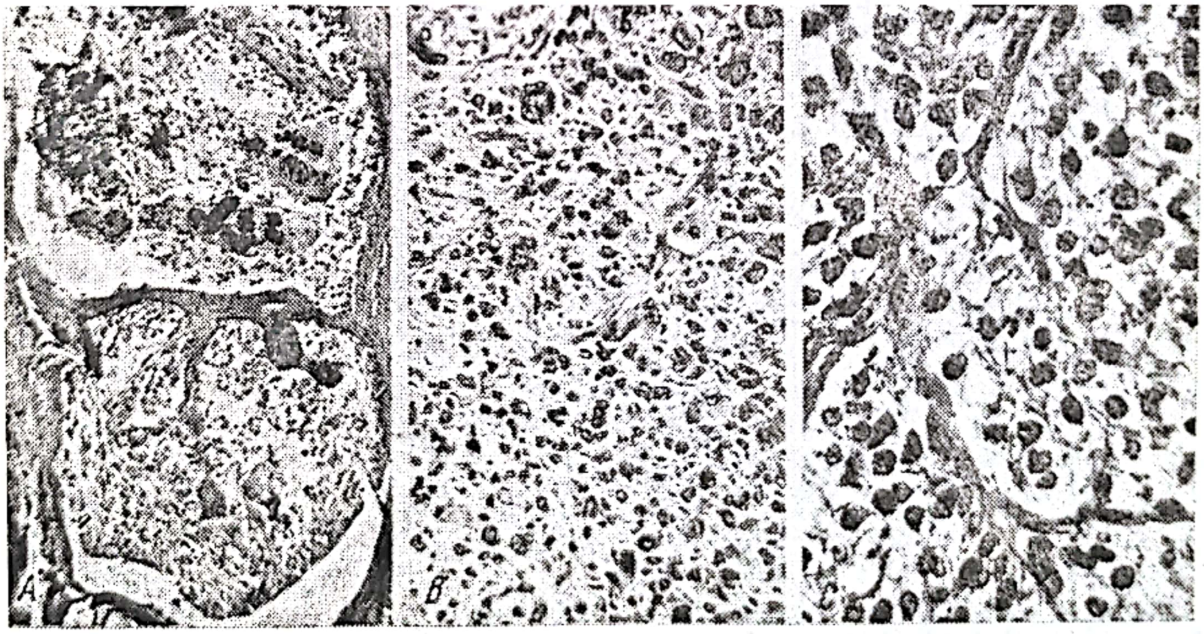

Fig. XIX—17. — Tiroidă. Carcinoame.
A. Carcinom papilar cu intensă scleroză a stromei și calcificări. *B.* Carcinom anaplazic de aspect pseudosarcomatos. *C.* Parastrumă malignă Langhans.

Scanned with OKEN Scanner

cite — Hamperl, sau *struma postbranchială* — Getzowa, sau *tumoarea cu celule mari eozinofile* — Willis) este cel mai frecvent întîlnit în acest grup de carcinoame. Are în general o comportare clinică mai benignă. *Carcinomul cu celule clare* (sau *parastruma malignă Langhans)* este foarte rar. Prezintă celule mari clare (fig. XIX—17 *C*) asemănătoare cu elementele din paratiroidă, datorită bogăției în glicogen și lipide. *Carcinomul pavimentos* nu trebuie confundat cu carcinoamele epidermoide ale tegumentelor învecinate. Provine din resturi scuamoase intratiroidiene ale canalului tireoglos sau prin metaplazie.

Metastazele carcinoamelor tiroidiene se fac pe diverse căi. Metastaza de carcinom papilar (fig. XIX—18 *A*), pe cale limfatică, este cea mai frecvent întîlnită în limfoganglionii latero-cervicali. Existența sa în această localizare și evoluția clinică uneori extrem de lentă au dus la noțiunea, evident eronată, de tiroidă accesorie latero-cervicală. Identificarea unui nodul rece în hemitiroida de aceeași parte sau/și examenul anatomopatologic macro- și mai ales microscopic, eventual pe secțiuni seriate, sînt de rigoare în asemenea cazuri. Metastaze pe cale vasculară urmează permeației venelor (fig. XIX—18 *B*) din vecinătatea carcinomului și mai ales din capsula fibroasă a tiroidei. Însămînțările la distanță se fac în plămîni (aproape 2/3 din cazurile letale), alte viscere și oase (peste 1/3 din cazuri) (fig. XIX—18 *C*). În clinică, o fractură poate fi prima manifestare a unui carcinom tiroidian metastazant. Biopsia identifică structuri tiroidiene, uneori de aspectul histologic normal, îndreptînd atenția spre acest diagnostic clinic.

Sarcoamele tiroidei rămîn excepționale dacă se face corect diagnosticul carcinoamelor anaplazice pseudosarcomatoase.

Hemangio-endoteliomul malign a fost descris de Hedinger. Se întîlnește numai în Elveția. Existența sa a fost pusă în dubiu de autorii anglo-saxoni în special. Dacă se exclud aspectele

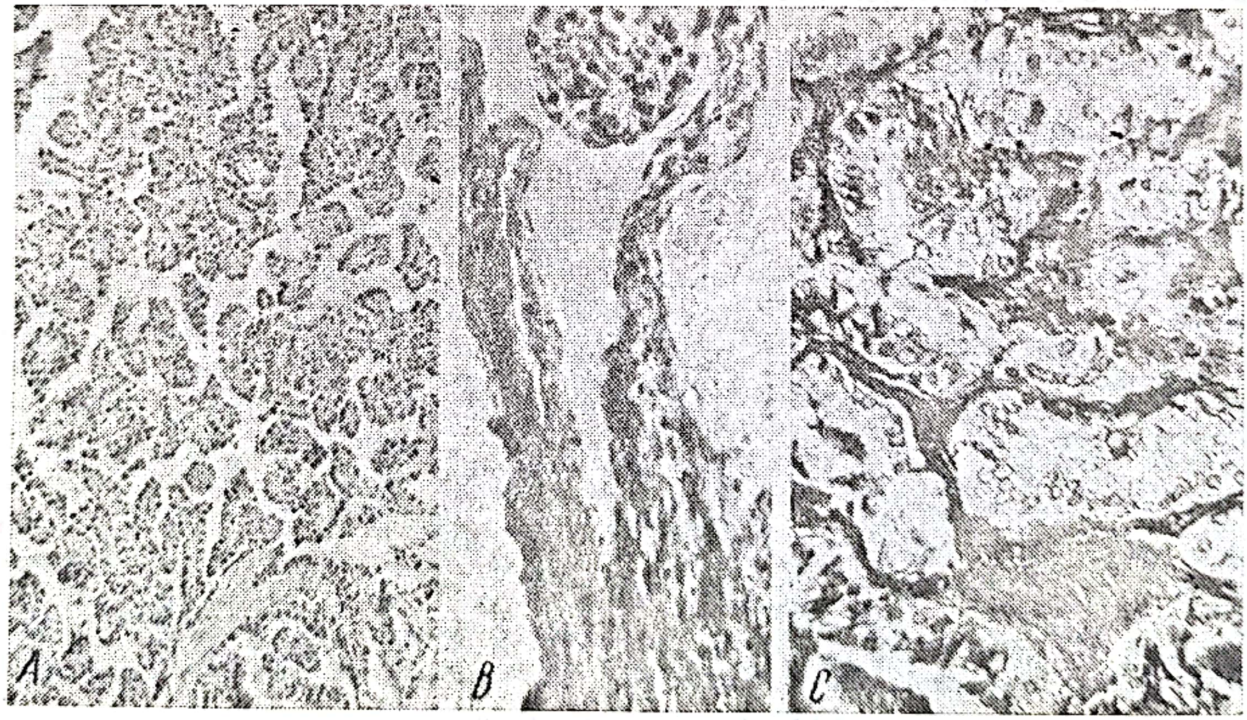

Fig. XIX—18. — Tiroidă. Metastaze de carcinoame tiroidiene.
A. Metastază latero-cervicală. *B.* Invazie într-un vas. *C.* Metastază în stern.

pseudosarcomatoase din unele carcinoame anaplazice hemoragice, rămîn foarte puţine cazuri sigure de asemenea angiosarcoame.

Limfoamele maligne primitive ale tiroidei probabil nu există. Tiroida participă însă la procesele sarcomatoase de acest fel, generalizate, în 20% din cazuri.

Metastazele în tiroidă erau considerate pînă nu de mult rare. Mai recent, Silverberg şi Vidone, căutîndu-le sistematic, le-au întîlnit în 24,2 % din cancerele generalizate. Tumorile care metastazează mai frecvent în tiroidă sînt melanoamele maligne, carcinoamele bronşice, renale şi mamare.

Dificultăţi de diagnostic diferenţial cu un carcinom primitiv tiroidian pot apare numai cînd structura histologică a unei metastaze carcinomatoase este foarte nediferenţiată.

SINDROAME ENDOCRINE

HIPERTIROIDISMUL

Cele mai frecvente leziuni tiroidiene în hipertiroidism sînt: hiperplazia difuză primară din boala Graves-Basedow (guşa exoftalmică) în 80% din cazuri, guşa basedowificată şi adenomul toxic (Plummer). Ultimul este un adenom solitar cu aspecte morfologice de hiperfuncţie mai mult sau mai puţin constante. Creşterea activităţilor dehidrogenazice, acidfosfatazică şi proteazice în tireocite şi proteazice în coloid (Diezel) precum şi a captării iodului reactiv constituie repere pentru identificarea unui asemenea adenom solitar tireotoxic. Menţionăm numai raritatea într-adevăr excepţională a hipertiroidismului din unele tiroidite, cancere primitive tiroidiene şi metastaze. În boala Basedow se mai poate întîlni inconstant încă o serie de leziuni: hipertrofia timusului (în cadrul unei stări timolimfatice), atrofia relativă a suprarenalelor cu diminuarea lipoidului cortical, miocardoză, miocardită, hepatită sau encefalită tireotoxice de tipul inflamaţiei seroase, osteoporoză şi un grad de atrofia muşchilor scheletici.

Clinic, se remarcă o simptomatologie complexă unde este greu de delimitat ceea ce aparţine hipersecreţiei hormonale tiroidiene de secreţia hormonului tireotrop hipofizar şi de acţiunea sistemului nervos central şi vegetativ. Apar tulburări neurovegetative ca tahicardie, excitabilitate crescută, tremurături, modificări termice şi ale secreţiei sudorale. Exoftalmia al cărei mecanism este încă enigmatic antrenează o serie de semne oculare de interes pentru clinician. Creşte considerabil metabolismul bazal. În prezent se pune mare accent pe valorile crescute ale iodului legat proteic şi intensa captare de iod radioactiv. Se produc încă: consumarea lipidelor de depozit (slăbire); creşterea excreţiei de azot şi calciu; perturbări ale metabolismului glucidic.

Ca patogenie, se incriminează obişnuit dereglarea echilibrului dintre producţia hormonului tireotrop hipofizar şi nivelul tiroxinei din sînge. Influenţa hipotalamusului şi cortexului asupra acestui proces este certă deoarece deseori boala, în forma sa de criză tireotoxică acută, este în legătură cu diverse stresuri psihice. Predomină la femeie. Apare mai ales în perioadele critice ale pubertăţii, căsătoriei sau sarcinii. În ţara noastră, Parhon şi Pitiş au susţinut mecanismul unic de producere al acestui sindrom endocrin prin centrii vegetativi diencefalici, hipofiză şi tiroidă, etapa hipofizară nefiind totdeauna obligatorie. După Milcu, în evoluţia sa există 4 stadii: neurogen, neurohormonal, visceropatic şi caşectic.

Mecanismele autoimune în boala Graves-Basedow sînt azi mult discutate.

Scanned with OKEN Scanner

S-a putut evidenția în ser o imunoglobulină gama particulară: stimulatorul de durată al tiroidei (LATS) în 80% din cazuri. Acesta pare a fi secretat de elementele limfoide din stroma gușei Basedow. Este distinct de hormonul tireotrop hipofizar. Reprezintă un anticorp capabil de a stimula funcția tiroidiană prin combinarea cu antigenul său, probabil o componentă celulară de suprafață a tireocitelor.

HIPOTIROIDISMUL

Cretinismul se datorește insuficienței sau absenței secreției tiroidiene postnatale sau în prima copilărie, înainte de terminarea dezvoltării sistemului nervos.

Poate fi determinat de aplazia sau hipogenezia tiroidei. Deficiența iodată din regiunile gușogene duce la atrofie și alterări ale foliculilor tiroidieni sau la gușe, de caracter familial.

Morfologic, se constată nanism, oprirea dezvoltării sexuale, facies particular cu hipertrofia limbii, persistența fontanelelor și neosificarea cartilagiilor epifizare, depozite anormale de grăsime. Toate acestea coincid cu o întîrziere mentală caracteristică și nerecuperabilă asociată cu un metabolism bazal subnormal.

Mixedemul este o insuficiență tiroidiană la adulți și copiii mari determinată de atrofie și leziuni tiroidiene din inflamații (mai ales bolile Hashimoto, Riedel și de Quervain) și neoplazii. Poate apărea postoperator după o tiroidectomie prea largă (cașexia strumiprivă) și într-o anumită proporție, relativ redusă, după iradiere sau tratamente cu antitiroidiene. Se întîlnește încă după leziuni destructive hipofizare, ceea ce se verifică și experimental după hipofizectomie.

Morfologic, este caracteristică îngroșarea pielii printr-un edem particular, bogat în mucopolizaharide și acid hialuronic (mixedemul). Există fața sul zis mongoloid, păr uscat și friabil, adipozitate. Se constată tulburări nervoase cu inteligența relativ păstrată. Metabolismul bazal este scăzut, există colesterolemie, scăderea semnificativă a iodului legat proteic, captarea subnormală a iodului radioactiv, modificări radiografice (cord mărit), electrocardiografice și electroencefalografice, aclorhidrie și anemie.

Ca etiopatogenie trebuie ținut seama de carența iodată și substanțele gușogene naturale din regiunile endemice, factorii genetici din gușa familială și procese autoimune. Anticorpii antitireoglobulinici pot fi evidențiați în peste 80% din cazurile de mixedem spontan.

PATOLOGIA PARATIROIDELOR

LEZIUNI NETUMORALE

Tulburări de dezvoltare. Există frecvente variații numerice și ca topografie. Aceste glande pot fi incluse în tiroidă sau timus. În practică, asemenea variante anatomice și heterotopii sînt importante. Ele antrenează greutăți în identificarea și tratamentul chirurgical al adenoamelor paratiroidiene, mai ales dacă acestea sînt multiple.

Procese distrofice. În *atrofia senilă* predomină țesutul gras, crește numărul celulelor oxifile și apar mai frecvent structuri foliculare. *Atrofia de compresiune* poate însoți guși și cicatrice postinflamatorii. În afară de *lipomatoză* se mai pot întîlni *hialinoza* și *amiloidoza* stromei. Depozite de *hemosiderină* sînt indicele unor hemoragii mai vechi.

Tulburări circulatorii. Cele mai frecvente leziuni paratiroidiene sînt *hemoragiile*. La adulți sînt favorizate de o intensă hiperemie de stază și inflamații. La nou născuți traumatismele

Scanned with OKEN Scanner

obstetricale ale regiunii cervicale pot antrena hemoragii. Rezultă astfel chisturi hematice cu tetanie consecutivă. **Inflamaţiile** însoţesc un proces patologic general sau de vecinătate (tiroidite sau inflamaţii limfoganglionare). Se întîlnesc mai ales paratiroidite supurate (microabcese) şi însămînţări tuberculoase în granulie.

HIPERPLAZII ŞI TUMORI

Hiperplaziile paratiroidiene se împart în primare şi secundare, cele mai frecvente.

Hiperplazia secundară urmează unor procese patologice generale cu dereglări ale metabolismului calciului (şi fosforului) antrenînd o hipersecreţie de parathormon. Se întîlneşte în boli renale cu retenţie de fosfaţi ca insuficienţa renală cronică de la adulţi şi mai ales în malformaţii urinare severe la copii. Există în boli cu minus de calciu (rahitism) şi în stări fiziologice ca sarcina şi lactaţia. Se întîlneşte în afecţiunile osoase de la adulţi şi bătrîni care mobilizează calciul prin masive distrugeri (mielomul multiplu şi metastaze carcinomatoase) şi în boala Paget osoasă. Interesează obişnuit paratiroidele inferioare. Glandele sînt uşor mărite de volum, rareori pot atinge cîteva grame, de aspect omogen sau nodular. Microscopic se găsesc mai ales celule principale normale şi celule cu citoplasma clară ca apa, în general mici. În formele nodulare se pot găsi şi celule oxifile şi tendinţă la formaţii foliculare şi chiar papilare. Celulele grase normale din interstiţiu dispar cu totul.

Hiperplazia primară este mult mai rară. Poate interesa toate paratiroidele. Creşterea de volum este uneori enormă atingîndu-se greutăţi depăşind de sute de ori normalul. Microscopic, se deosebesc hiperplazia primară cu celule clare ca apa, cea mai caracteristică, dar şi mai rară, şi hiperplazia primară cu celule principale.

Adenoamele sînt cele mai frecvente tumori paratiroidiene antrenînd în oase manifestările bolii Recklinghausen. Marea majoritate sînt solitare. Se întîlnesc cel mai des la femeie. La bărbaţi determină mult mai rar manifestările bolii Recklinghausen. Se întîlnesc între 30—60 ani. Mai frecvente în paratiroidele inferioare, se mai pot găsi în paratiroidele aberante pînă la timus (localizare mediastinală) şi cel mai rar intratiroidian. Macroscopic (fig. XIX—19 *A*) au dimensiuni foarte variabile, de obicei nu prea mari şi coloraţie brun roşiatică. Seamănă uneori ca aspect exterior cu un limfoganglion, cu care a şi fost confundat în cazul princeps de boală observat de Recklinghausen. Poate conţine chisturi şi zone hemoragice. Microscopic (fig. XIX—19 *B*, *C*) este caracteristică structura de adenom trabecular, de obicei cu celule principale întunecate. Sînt mai rare adenoamele cu celule clare ca apa sau principale clare. Pot exista şi tipuri celulare asociate. Electronooptic, în toate aceste celule este comună bogăţia granulelor secretoare, dezvoltarea reticulului endoplasmic rugos şi bogăţia de glicogen.

Diagnosticul diferenţial cu hiperplazia primară este uneori foarte dificil şi se face prin comparaţia cu porţiunile de paratiroidă normale, comprimate de adenom. Nu totdeauna este posibilă identificarea acestor structuri normale. Adenoamele paratiroidiene se pot asocia în sindroamele endocrine de adenoame multiple şi cu adenoame adenohipofizare şi de insule Langerhans, şi mai rar cu feocromocitomul de medulosuprarenală şi carcinomul medular tiroidian.

Adenocarcinomele sînt mult mai rare. Uneori urmează hiperplaziei sau malignizării unui adenom. Cresc infiltrant şi aderă puternic la trahee şi esofag.

Scanned with OKEN Scanner

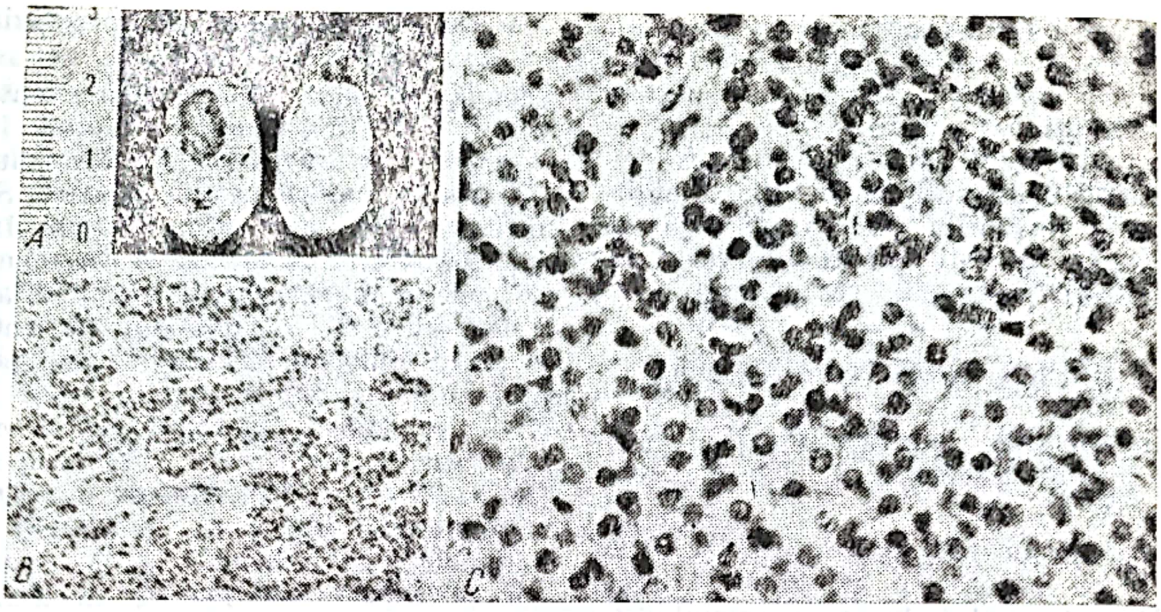

Fig. XIX—19. — Paratiroidă. Adenom.
A. Tumoarea extirpată. *B*. Aspect de adenom trabecular. *C*. Detalii citologice (caz Fr. Gyergyay).

Microscopic, mitozele și atipiile citologice sînt rare. Există deci reale dificultăți de diagnostic cu hiperplazia și adenoamele, comparabile celor din carcinoamele tiroidiene. Invazia neoplazică în capsulă, limfatice și vene este semnificativă, cînd se găsește. Metastazele se fac în limfoganglionii regionali și mai puțin în viscere. Clinic, se însoțesc de hiperparatiroidism. Atît tumoarea primitivă cît și metastazele secretă parathormon așa cum se verifică după extirparea neoplaziei paratiroidiene. Evoluția, în general relativ benignă, este imprevizibilă și nu se pot face corelații cu aspectul microscopic.

SINDROAME ENDOCRINE

Hiperparatiroidismul primar se datorește adenoamelor în 90% din cazuri, în rest hiperplaziei primare și cel mai rar adenocarcinoamelor (și metastazelor lor).

Boala osoasă Recklinghausen se caracterizează prin leziuni osoase variate: decalcifiere, osteofibroză, transformări chistice și osteoclastoame (fig. XXI—20 *D*) așa cum se prezintă mai pe larg la capitolul respectiv. Asemenea leziuni osoase retrocedează, cel puțin în parte, după ablația adenomului (sau adenoamelor) de paratiroidă (Mandl, 1926). Modificările biochimice din sînge de creșterea calciului seric și a fosfatazelor cu scăderea fosforului anorganic plasmatic evoluează spre normalizare după extirparea tumorii paratiroidiene. Prin creșterea excreției urinare de calciu și fosfați rezultă calculi și nefrocalcinoză. Se mai pot găsi încă metastaze calcare și în alte localizări.

Hipoparatiroidismul se poate întîlni *la nou-născuți după leziuni traumatice obstetricale* ca hemoragii, necroze, chisturi post hemoragice. *Hipoparatiroidismul idiopatic* este considerat în legătură cu o patologie autoimună așa cum o arată identificarea anticorpilor antiparatiroidieni circulanți la pacienți și membrii de familie sănătoși. La adult, *hipoparatiroidismul* apare *după tiroidectomie* sau explorări chirurgicale ale gîtului. Hipoparatiroidismul mai poate fi urmarea unor leziuni tumorale tiroidiene și metastaze distrugînd paratiroidele, sau unei masive amiloidoze.

Scanned with OKEN Scanner

Clinic, sînt evidente mai ales manifestările hipoparatiroidismului acut de tipul tetaniei prin scăderea masivă a calciului seric, spasmofilie, creşterea excitabilităţii neuromusculare.
Hipoparatiroidismul trebuie deosebit de *pseudohipoparatiroidism*, o endocrinopatie genetică caracterizată prin talie mică, faţă rotundă, defecte ale dezvoltării osoase, calcificarea şi osificarea părţilor moi şi întîrziere mintală, care nu răspunde la parathormon.

PATOLOGIA SUPRARENALELOR

GENERALITĂŢI

Sindromul general de adaptare sau *sindromul de stres* (Selye) reprezintă răspunsul nespecific al corticosuprarenalei la o gamă largă de agresiuni (stresuri). Cuprinde 3 faze. Faza de alarmă se caracterizează prin transformări morfologice ale fasciculatei, acumulare de lipoizi şi vitamină C, însoţite de intensă hiperemie. În faza de rezistenţă, sub influenţa hormonului adrenocorticotrop hipofizar, se constată lărgirea corticosuprarenalei dar proporţional conţinutul în lipoizi începe să scadă. Faza de epuizare corespunde la transformări regresive cu alterări corticosuprarenale: dispariţia lipoidului şi distrugeri celulare.

MALFORMAŢII

Aplazia ambelor suprarenale nu este compatibilă cu supravieţuirea. Se menţionează *agenezia* unei suprarenale, obişnuit cea dreaptă, asociată cu malformaţii corespunzătoare ale rinichiului. *Hipogenezia* suprarenală este curentă *în malformaţii cerebrale* severe (anencefalie, hemicefalie, hidrocefalie). În cazurile de hipo- şi agenezie suprarenală este necesară verificarea existenţei unor structuri suprarenale accesorii heterotopice.

Suprarenalele accesorii (sau *aberante*) se pot întîlni: a) în apropierea suprarenalelor şi sub capsula rinichiului; b) retroperitoneal şi c) în vecinătatea testicululi şi ovarului, în trompă sau ligamentele largi şi în vagin. Sediul ultimelor heterotopii *(suprarenalele accesorii Marchand)* este în legătură cu deplasarea gonadelor în cursul dezvoltării. Majoritatea acestor formaţiuni conţin numai rudimente de corticosuprarenală. Sînt mai frecvente la vîrstele tinere. Se întîlnesc în pînă la 16% din cazurile de necropsie. O treime din cazuri prezintă structură adenomatoasă. Se hipertrofiază după menopauză.
Hiperplazia congenitală de suprarenală, foarte rară, se caracterizează prin glande voluminoase cu suprafaţa plicaturată, de aspect cerebriform. Histologic, bogăţia în celule cu granulaţii fucsinofile (Broster-Vines) indică excesul de hormoni masculinizanţi, care determină sindromul adrenogenital.

PROCESE DISTROFICE

Atrofia corticosuprarenală idiopatică (sau *contracţia citotoxică suprarenală*, Saphir şi Binswanger) reprezintă urmarea unui proces patologic încă neprecizat. Atrofia predomină în zonele fasciculată şi reticulară. Medulosuprarenala rămîne nemodificată.

Procese degenerative însoţesc curent formele severe de boli contagioase. Se găsesc modificări nucleare şi citoplasmice ale lipoizilor lor şi intumescenţă tulbure, vacuolizări etc., urmate de necrobioză şi mici focare de necroză.
Chisturi ale cortexului suprarenal, mici, multiple, se întîlnesc în mai mult de jumătate din necropsiile la feţi, prematuri şi nou născuţi morţi, în legătură cu mici zone degenerative ale glomerularei şi hemoragii (Oppenheimer).

Hemosideroza localizată este curent întîlnită după vechile hemoragii, la

Scanned with OKEN Scanner

limita dintre cortico- și medulosuprarenală. În același sediu apar *calcificări* (după hemoragii).

Amiloidoza suprarenalelor apare în cadrul amiloidozei generalizate. Bilaterală, antrenează mărirea și duritatea glandelor. Microscopic, depunerea amiloidă se face pe interstițiul dintre epiteliile glandulare. Acestea se atrofiază (prin compresiune).

TULBURĂRI CIRCULATORII

Hemoragiile, frecvente, pot apărea la nou născuți (traumatisme obstetricale), în stări asfixice, șoc, infecții microbiene generalizate și la bolnavii tratați cu cortizon. Se deosebesc aspecte variate de la hemoragii mici multiple pînă la hemoragia masivă *(apoplexia suprarenalei)*. În *sindromul Waterhouse-Friderichsen*, o infecție acută fulminantă la copii, obișnuit cu meningococi, mai rar strepto- sau stafilococi, se constată hemoragie masivă bilaterală a suprarenalelor. În restul organismului se găsesc hemoragii multiple și meningită așa cum se verifică macroscopic sau numai microscopic.

PROCESE INFLAMATORII

Suprarenalitele acute (sau adrenalitele, sau hipernefritele) sînt rare. Predomină aspectele de inflamație zisă parenchimatoasă cu leziuni citotoxice din bolile contagioase.

Tuberculoza suprarenală, bilaterală, distruge cea mai mare parte din parenchimul glandular și determină tabloul clinic al bolii Addison. Este o tuberculoză de organ, întîlnită între 20—50 ani. În organism, de obicei lipsesc alte manifestări mai importante de tuberculoză încă activă. Invers, în tuberculoza pulmonară întinsă evolutivă, participarea suprarenală apare cu totul rară. Obișnuit coexistă numai urmele unui complex primar. Macroscopic, sînt leziuni cazeoase întinse urmate de scleroză și eventual calcificare (care se poate vizualiza radiologic). Microscopic, este remarcabilă dispariția aproape totală a structurilor normale de corticosuprarenală prin leziuni cazeoase și intensă scleroză (fig. XIX—20 *A*, *B*). Însămînțările miliare din granulie evoluează fără expresie clinică endocrină

Fig. XIX—20. — Suprarenală.
A, B. Tuberculoză cazeoasă cu dispariția structurii de organ. *C.* Adenoame corticosuprarenale (caz P. Șerban și C. Tașcă).

Scanned with OKEN Scanner

particulară în cadrul bolii generale pe organism.
În *sifilis*, mai ales cel congenital, pot exista leziuni interstiţiale specifice difuze şi gome. Asemenea leziuni suprarenale au devenit azi cu totul excepţionale.

HIPERTROFIA ŞI REGENERAREA

Hipertrofia şi hiperplazia corticală difuză bilaterală poate interesa suprarenalele şi formaţiunile similare accesorii. În sindromul adrenogenital se produce hiperplazia elementelor din zona reticulară. Acest proces poate fi secundar hiperfuncţiei hipofizare (bazofilism) sau stimulării hipotalamice a hipofizei.
Hiperplazia nodulară a corticosuprarenalei, de natură *regenerativă*, se deosebeşte de adenomul pur prin aspectul de noduli multipli bilaterali şi dimensiuni reduse. Microscopic, se văd noduli mai mult sau mai puţin bine delimitaţi (fig. XIX—20*C*) formaţi din elemente mai asemănătoare cu celulele din glomerulară şi posedînd o cantitate redusă de lipide citoplasmice.
Hiperplazia medulosuprarenalei este mai greu de precizat dată fiind intima conexiune dintre cortico- şi medulosuprarenală, care nu permite separarea celor două porţiuni ale glandei. Totuşi hipertrofia celulelor medulare se poate identifica prin anumite determinări cantitative de diametre nucleare şi distanţe internucleare crescute (Bialestock).

TUMORI

a) TUMORILE CORTICOSUPRARENALE

Adenomul este destul de des întîlnit pe material de necropsie, la vîrste mai înaintate şi mai ales la femei. Sferic, de obicei de circa 1 cm diametru, galben, este bine delimitat. Microscopic, sînt travee de celule asemănătoare elementelor din fasciculată, bogate în lipoizi. De aci şi numele mai vechi de *struma lipomatosa suprarenalis*. Diagnosticul diferenţial se face cu hiperplazia nodulară a corticosuprarenalei şi *mielolipomul*. Sub ultimul nume, cu totul incorect, se înţelege un nodul de aspectul ţesutului gras dar cu o structură microscopică asemănătoare măduvei osoase hematogene şi/sau grase.
Carcinomul suprarenal (sau *hipernefromul malign adevărat*) este o tumoare malignă invazivă cenuşie sau gălbuie cu zone hemoragice, întîlnită la adulţi şi destul de des şi la copii. Metastazele se fac rapid în plămîni, oase, ficat şi cealaltă suprarenală. În cazurile tipice (fig. XIX—21 *A*, *B*, *C*) se găsesc travee celulare amintind fasciculata şi mai rar aspecte pseudoacinoase. Celulele sînt nediferenţiate, lipsite de lipide, cu citoplasma întunecată. Atipiile şi monstruozităţile celulare sînt de constatare curentă în asemenea tumori.

b) TUMORILE MEDULOSUPRARENALEI

După histogeneză, se împart în *tumori de origine nervoasă*, studiate la capitolul Morfopatologia sistemului nervos, şi *tumori provenind din celulele endocrine* (feocromocite).
Feocromocitomul (sau *paragangliomul suprarenal*, sau *cromafinomul*) este o tumoare funcţională a medulosuprarenalei, bilaterală într-o cincime din cazuri. 90% din feocromocitoame se localizează în suprarenală. Restul sînt tumori retroperitoneale (ale organului Zuckerkandl de la bifurcaţia aortei) şi excepţional intratoracice şi ale vezicii urinare. Tumora se întîlneşte mai ales la adulţi. Cînd există la copii şi adulţi tineri, feocromocitoamele sînt mai frecvent multiple. Tumoarea are de obicei 20—40 g dar poate atinge dimensiuni mult mai mari. Este bine

Scanned with OKEN Scanner

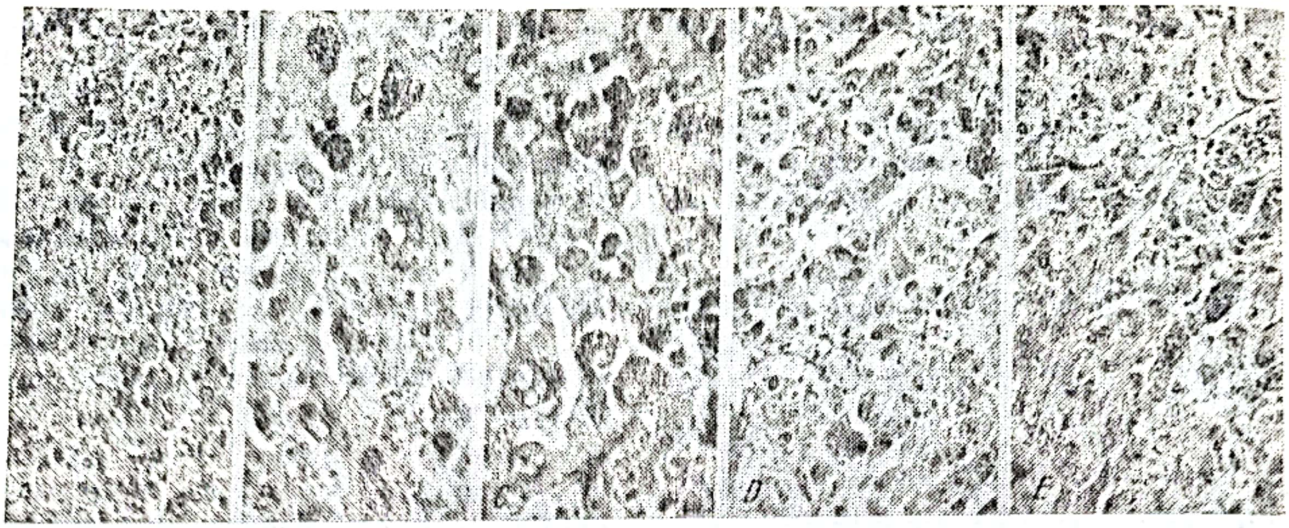

Fig. XIX—21. — Suprarenală. Tumori.
A, B, C. Hipernefrom malign. *D, E.* Feocromocitom.

incapsulată, compactă, mai rar cu hemoragii și transformări chistice. Cromoreacția macroscopică Henle este totdeauna pozitivă. Corticosuprarenala atrofiată prin compresiune poate fi încă uneori recunoscută. Microscopic, se găsesc cordoane de celule întunecate și clare, voluminoase, conținînd granule citoplasmice, chiar fără prealabilă cromare (fig. XIX—21 *D, E)* și abundente picături de coloid (Sherwin). Electronooptic se remarcă bogăția în granule secretorii de catecolamine cu aspecte morfologice de epuizare prin hipersecreție. Aceasta coincide cu bine cunoscutul caracter funcțional al acestor tumori.

Malignizarea se produce numai în 10% din cazuri. Nu se poate face o corelație fermă între atipiile citologice și gradul de malignitate. Se remarcă frecvența diviziunilor directe în timp ce chiar existența mitozelor este pusă la îndoială. Unele feocromocitoame metastazante pot avea aspect microscopic mai benign decît feocromocitoame solitare nemetastazante.

c) METASTAZELE ÎN SUPRARENALE

Se întîlnesc în 9% din cancerele generalizate (Willis). Ocupă al 4-lea loc ca frecvență, imediat după cele din plămîni, ficat și oase. Mai des întîlnite sînt metastazele cancerelor bronșice, mamare, gastrice și ale melanoamelor maligne. Dacă sînt bilaterale și întinse antrenează distrugerea majorității parenchimului suprarenal și manifestările bolii Addison. Există încă participări suprarenale în leucemii și bolile de sistem reto-histiocitar.

SINDROAME ENDROCRINE

a) SINDROAME ENDOCRINE DE CORTICOSUPRARENALĂ

HIPOCORTICISMUL

Insuficiența corticosuprarenală cronică reprezintă cea mai frecventă formă de hipocorticism. *Boala Addison* se produce prin distrugerea celei mai mari părți (peste 90%) a ambelor suprarenale în tuberculoză. Alte leziuni întinse suprarenale bilaterale determină modificări similare pe organism în *sindromul Addison*. Acesta este determinat de atrofia citotoxică idiopatică a suprarenalelor, amiloidoza, sifilisul (congenital sau cîștigat), histoplasmoza (in

Scanned with OKEN Scanner

America), vechi infarcte şi leziuni traumatice, metastaze întinse bilaterale. Hipocorticism cronic se mai poate întîlni în diverse endocrinopatii: hipertiroidism, acromegalie, diabet zaharat şi hipopituitarism.

Cea mai frecventă cauză de hipocorticism rămîne tuberculoza urmată imediat de retracţia citotoxică idiopatică suprarenală. Frecvenţa ultimei este în creştere în acele ţări unde tuberculoza este în curs de eradicare.

Ca leziuni pe organism, în boala Addison se constată: pigmentarea pielii şi mucoaselor în legătură cu perturbarea metabolismului melaninei, atrofia inimii evidentă prin ortodiagramă, reducerea bazofilelor cu relativă creştere a elementelor cromofobe din adenohipofiză, hipertrofia limfoganglionilor şi timusului, atrofia şi infiltrarea tiroidei cu limfocite şi o anemie moderată, de obicei mascată prin hemoconcentrare. Leziunile gonadelor sînt inconstante deşi scăderea funcţiei sexuale este bine cunoscută.

Importante tulburări metabolice în legătură cu distrugerea majorităţii corticosuprarenalei sînt descreşterea concentraţiei sodiului seric şi clorurilor, creşterea potasiului plasmatic şi a azotului neproteic, hipoglicemie, hemoconcentrare, reducerea excreţiei urinare de 17-ketosteroizi pînă la 5 mg la bărbat şi chiar zero la femeie.

Insuficienţa corticosuprarenală acută se produce la copii în hemoragiile corticale bilaterale masive (din sindromul Waterhouse-Friderichsen şi după traumatismele obstetricale) şi în bolile infecţioase acute grave (difterie, tifoidă, scarlatină). Se mai întîlneşte după intervenţii chirurgicale pentru feocromocitoame bilaterale şi în cazurile tratate mult timp cu cortizon. Clinic, există şoc şi colaps, însoţite de obicei de febră, polipnee, cianoză, insuficienţă cardiacă şi hipoglicemie.

Boala Cushing este determinată de *adenoame ale zonei fasciculate* sau de *hiperplazia corticosuprarenalei* difuză, mai rar micropolifocală. Într-un sfert din cazuri se găseşte în hipofiza anterioară un adenom bazofil sau bazofilism cu celule Crooke. Se cunosc azi unele carcinoame pulmonare, tumori timice şi carcinoame pancreatice secretînd ACTH şi determinînd sindromul Cushing. Deosebirea dintre boala Cushing (hipercorticism secundar adenomului bazofil hipofizar) şi sindromul Cushing (hipercorticism primar) are o utilitate practică redusă. Aspecte similare de hipercorticism pot apare la om prin administrarea de ACTH sau cortizon.

Se întîlneşte mai ales la adulţi între 20—40 ani. Predomină la femei în proporţie de 4:1. Se caracterizează prin obezitate interesînd faţa „în lună plină", trunchiul şi toracele cu respectarea membrelor, gracile, care par chiar atrofiate. Aspectul de obezitate de „bizon" rezultă din acumularea grăsimii în regiunile cefei, umerilor şi interscapulovertebrale. Creşterea ponderală nu este în general excesivă. Tegumentele apar cianozate (prin policitemie) şi există frecvent verjeturi abdominale. Hirsutismul la femeie, hipertricoza la bărbat sînt de constatare frecventă. Există osteoporoză, în special a vertebrelor dorsale. Gonadele se atrofiază ducînd la amenoree la femeie şi suprimarea funcţiei sexuale la bărbat. Apare hipertensiune şi în multe cazuri există tulburări mintale. Se constată încă perturbări metabolice: hiperglicemie cu glicozurie şi manifestări de sindrom umoral electrolitic. Foarte caracteristică este excreţia urinară mult crescută de 17-hidroxicorticosteroizi şi 17-ketosteroizi.

Sindromul Conn de hiperaldosteronism primar se datoreşte unui adenom de

Scanned with OKEN Scanner

corticosuprarenală secretant *(aldosteronom)*. La microscopul optic, celulele sale seamănă morfologic cu celulele glomerularei. Alteori se deosebesc greu de elementele fasciculatei. Felii din tumoră produc *in vitro* aldosteron (Kaplan). Electronooptic sînt tipuri celulare caracteristice glomerularei și hibride cu particularități ale mitocondriilor și picăturilor de lipide încercuite de o dublă membrană caracteristice elementelor secretante de aldosteron (Reidbord și Fisher).

Clinic, se constată hipertensiune (în toate cazurile), retinopatie, cardiomegalie, poliurie, oboseală musculară, parestezii și crize de tetanie. Există hipernatriemie, hipokaliemie și eliminare urinară mult crescută de aldosteron.

Se deosebește de *sindromul Bartter* de *hiperaldosteronism secundar* la hiperplazia aparatului juxtaglomerular din rinichi. În sindromul Conn, aceasta lipsește și este chiar un grad de hiporenism, ceea ce se verifică și electronomicroscopic (Wegmann).

Sindromul adrenogenital (suprarenogenital) se datorește hipersecreției steroizilor androgeni corticosuprarenali. Se deosebesc trei forme distincte ale acestui sindrom:

— ereditară, prin hiperplazie congenitală suprarenală;

— prin hiperplazie cîștigată de suprarenală;

— prin tumoră corticosuprarenală secretantă (adenom sau carcinom).

Hiperplazia suprarenală congenitală cu caracter genetic antrenează un sindrom de virilizare cu 3 tipuri clinice: virilizant, hipertensiv și cu pierdere de sare.

Hiperplazia virilizantă pură (Marchand și Wilkins) determină la fete aspectul de pseudohermafroditism feminin. Ovarele și căile genitale de aspect normal pot prezenta un grad de imaturitate, există anomalii ale sinusului urogenital și genitalele externe prezintă aspect masculinizant, mai ales prin hipertrofia clitorisului. Alte caractere sexuale secundare produse de androgeni apar precoce: pilozitate pubiană, acnee, rărirea perilor capului pînă la alopecie, dezvoltare somatică inițial accelerată, sudura precoce a epifizelor și la sfîrșit nanism.

La băieți, hiperplazia virilizantă este mai rară, caracterizată printr-o pseudopubertate precoce și aspectul somatic de „mic Hercule" (Weber).

Sindromul s-ar datori ineficientei hidroxilări a corticosteroizilor sub influența unei secreții exagerate de ACTH. Se formează numai cantități minime de cortizon și aldosteron iar precursorii androgenici în exces se elimină în cantități mari în urină sub forma de 17-ketosteroizi.

Virilismul se poate asocia cu hipertensiune moderată.

Virilismul cu pierdere de sare, mai rar, este întîlnit de obicei la băieți. Se asociază aspecte de hiperandrogenism cu tulburări hidroelectrolitice severe ducînd la insuficiență corticosuprarenală acută și subacută.

Hiperplazia suprarenală cîștigată (cu exces de celule cu granulații fucsinofile) și *tumorile corticosuprarenale funcționale benigne și maligne* antrenează sindroame adrenogenitale ale căror particularități morfoclinice variază după sex și momentul instalării procesului patologic corticosuprarenal.

La *băieți* se constată pubertate precoce, macrogenitosomie, dezvoltarea precoce a caracterelor sexuale secundare, tulburări de creștere somatică, osificare epifizară timpurie, talie mai mică, dezvoltarea musculaturii.

La *fetițe* există pseudohermafroditism feminin (hipertrofie clitoridiană și a labiilor mari cu atrofia celor mici), genitale interne normale, pilozitatea genitalelor externe precoce, ulterior hirsutism, crește barba, apar modificări ale vocii, talie scăzută și se constată amenoree primară.

Scanned with OKEN Scanner

La *bărbaţi* sindromul adrenogenital se manifestă uneori prin *aspecte feminizante:* ginecomastie, depozite de grăsime la şolduri şi fese, modificări de caracter, atrofie testiculară şi genitală externă, impotenţă. Alteori există *exagerarea caracterelor masculine:* hipertrofie peniană, hirsutism, libido crescut.

La *femei* se constată virilizare, pilozitate de tip masculin şi barbă, dezvoltarea musculaturii, modificări de voce şi caracter, atrofie mamară, hipertrofie clitoridiană, frigiditate.

În toate cazurile este considerabil crescută excreţia urinară a 17-ketosteroizilor. Uneori există şi tulburări de metabolism glucidic ducînd la diabet (sindromul Achard-Thiers — diabetul femeilor cu barbă).

b) SINDROMUL DE MEDULOSUPRARENALĂ

Sindromul de hiperfuncţie medulosuprarenală se datoreşte feocromocitoamelor benigne şi maligne. Se admit rare cazuri urmînd hiperplaziei medulosuprarenale, o entitate practic foarte greu de definit morfopatologic.

Se manifestă prin crize de *hipertensiune* paroxistică sau hipertensiune permanentă. În crizele de hipertensiune se remarcă puls accelerat, transpiraţii profuze, hiperglicemie şi glicozurie.

Nu se cunoaşte vreun sindrom de hipofuncţie medulosuprarenală.

PATOLOGIA PANCREASULUI ENDOCRIN

LEZIUNI NETUMORALE ALE APARATULUI INSULAR

PROCESE DISTROFICE

Distrofii cantitative. *Macronesia* (hipertrofia şi hiperplazia insulară) se întîlneşte în pancreasul nou născuţilor din mame diabetice. Totodată raportul normal dintre celulele B şi A de 50:50 se modifică prin creşterea numerică a celulelor B. *Atrofia* la vîrstele înaintate se manifestă prin scăderea numărului insulelor şi mai ales a celulelor B cu o tendinţă la hialinoză, întîlnită chiar la nediabetici. Atrofia insulară este comună în diabetul juvenil. Poate fi determinată experimental prin hipofizectomie la şobolani şi cobai.

Distrofii calitative. *Hialinoza* stromei este frecvent întîlnită în diabet (fig. XIX—22 *A*). *Degenerarea zisă hidropică* corespunde de fapt unui artefact (Toreson). În realitate este vorba de masiva *încărcare glicogenică* a celulelor insulare, cu citoplasma clară (fig. XIX—22 *B*) în tehnicile histologice uzuale şi care poate evolua pînă la degenerescenţa „balonizantă". *Steatoza*, *necroza şi calcificarea* unor insule izolate sînt rare şi nesemnificative. În *hemocromatoză* (sindromul clinic de diabet bronzat) mici cantităţi de hemosiderină pot fi constatate în epiteliile şi stroma insulelor Langerhans. Predomină însă cu mult scleroza şi hialinoza.

Intoxicaţia alloxanică experimentală determinînd clinic diabetul alloxanic se manifestă prin cariopicnoză şi liza celulelor B, cu conservarea celorlalte elemente insulare.

INFLAMAŢII

Insulita cu elemente rotundocelulare şi mai ales limfoide (fig. XIX—22 *C*) este caracteristică pentru diabet. În general orice insulită fără leziuni inflamatorii interstiţiale ale pancreasului exocrin este de natură diabetică. Pare a corespunde la un proces autoimun. Se cunosc încă insulite cu granulocite neutrofile sau eozinofile, întîlnite în aceeaşi boală.

Scanned with OKEN Scanner

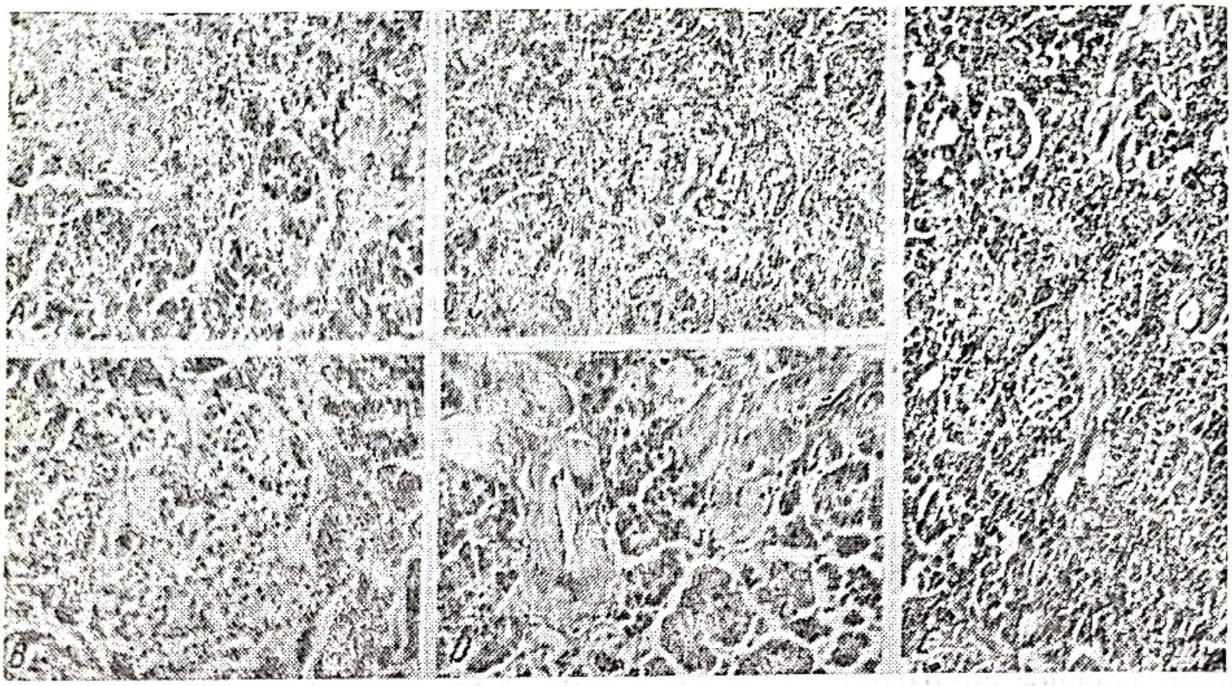

Fig. XIX—22. — Pancreas. Diabet.

A. Hialinoza insulelor Langerhans. *B.* Distrofia elementelor insulare cu clarificare citoplasmică. *C.* Inflamație cronică interesînd insula Langerhans și periferia sa. *D.* Hialinoza arterelor mici din pancreas. *E.* Densitate crescută de insule Langerhans.

LEZIUNI DIN DIABETUL ZAHARAT

Diabetul zaharat, sindromul de insuficiență secretorie insulinică, deseori ereditar, se manifestă prin perturbarea metabolismului glucidic antrenînd modificarea celorlalte metabolisme.

Leziuni pancreatice. În diabetul zaharat se găsesc leziuni insulare întinse care duc la dispariția sau reducerea importantă a pancreasului endocrin. Morfologic, sînt lezate deci majoritatea insulelor și scade numărul celulelor B, secretînd insulina. Se ajunge la inversarea raportului dintre celulele B și A. Se constată: — leziuni ale elementelor insulare: distrofia (și degenerarea) hidropică-vacuolară; — leziuni ale stromei: hialinoză, scleroză și inflamație interstițială.

Vasele din pancreas pot prezenta marcată sclerohialinizare (fig. XIX—22 *D*). Se remarcă aspecte morfologice de neoformare insulară regenerativă (fig. XIX—22 *E*). Macronesia corespunde tot unei hiperplazii cu caracter compensator.

Diabetul pancreatic poate de asemenea urma unei rezecții mai largi caudale și corporale pancreatice sau la leziuni destructive întinse ale pancreasului.

În fine, se admite azi că există o relație între diabet și pancreatite sau colelitiază.

În clinică se deosebesc diverse forme de diabet.

Diabetul adultului (diabetul „gras"), necetogenic, apare obișnuit după 40 de ani sau la menopauză. Se manifestă prin hiperglicemie, scăderea toleranței la glucoză, glicozurie cu pierdere de săruri (de clor și sodiu). Rezultă polifagie, polidipsie și cu timpul pierdere în greutate.

Diabetul juvenil (diabetul „slab") apare în perioada pubertății, cu debut uneori acut prin comă diabetică. Se caracterizează prin marea labilitate în legătură cu alimentația; diverse noxe și sensibilitatea la tratamentul

Scanned with OKEN Scanner

insulinic. Modificări, chiar minime, ale dozelor de insulină expun fie la cetoacidoză şi comă diabetică, fie la hipoglicemie severă şi comă hipoglicemică.

Diabetul decompensat reprezintă complicaţia acută din formele severe, manifestată prin coma diabetică cetoacidozică. Scăderea utilizării glucozei antrenează scăderea sintezei proteice cu balanţă negativă de azot şi creşterea ureei. Scăderea lipogenezei se asociază cu transformarea acizilor graşi (mobilizaţi şi neutilizaţi) în corpi cetonici ducînd la acidoză.

Etapele diabetului zaharat cuprind: stadiul preclinic, stadiul clinicometabolic şi stadiul clinicovisceral. Urmează prezentarea principalelor leziuni ale acestei ultime etape.

Leziunile vaselor mari, nespecifice, sînt cu mult mai frecvente şi mai grave comparativ cu restul populaţiei generale. *Ateroscleroza severă* expune la manifestări de *cardiopatie ischemică* (chiar în unele forme de diabet juvenil), la *gangrena extremităţilor* (aproape exclusiv prin ateroscleroză obliterantă), *ateroscleroză renală* (putînd determina insuficienţa renală finală din diabetul juvenil de lungă durată), *ateroscleroză cerebrală şi accidente vasculare*, mai ales *ramolismente* cu atît mai frecvente cu cît creşte durata de viaţă a diabeticilor trataţi.

Hipertensiunea arterială în legătură cu hialinoza arteriolară este de asemenea de 2 ori mai frecventă la diabetici.

Microangiopatia diabetică (Ashton) cuprinde toate leziunile vaselor mici în diabet. Este caracterizată prin acumularea inegală de material protidic şi glicoprotidic în membrana bazală mult îngroşată, evidentă în special la microscopul electronic şi, numai în caz de leziuni foarte intense, la microscopul optic prin metoda PAS. Apare în formele ereditare de diabet, diabetul juvenil şi în cazurile cu durată prelungită a proceselor metabolice diabetice. Interesează capilarele, arteriolele şi venulele. Leziunile de microangiopatie retiniene expun la orbire şi cele renale la insuficienţă renală. Celelalte localizări rămîn asimptomatice.

Studii de imunofluorescenţă sugerează că microangiopatia diabetică se datoreşte unei reacţii antigen-anticorp implicînd insulina şi anticorpul său. Dar prezenţa gama-globulinelor şi insulinei în peretele leziunii microangiopatice se mai poate explica şi printr-o filtrare anormală prin leziunea primară a vaselor. Aceasta pune în dubiu realitatea unei reacţii imunologice specifice. Noi cercetări sînt necesare pentru precizarea patogeniei imune a diabetului pancreatic (Bloodworth Jr).

Complicaţiile oculare sînt frecvente. *Retinopatia diabetică* apare după 7—15 ani de la instalarea diabetului. Ectazii venoase sînt urmate de microanevrisme, hemoragii, exsudate şi modificări degenerative capilare. Toate aceste leziuni predomină în vecinătatea maculei. Ulterior se produce retinita proliferantă cu neoformare capilară în retină şi spre corpul vitros expunînd la hemoragii, fibroză şi dezlipire de retină. În *conjunctivă* microanevrisme şi elongări, tortuozităţi, variaţii de calibru vascular sînt de observaţie comună. *Irisul* prezintă alterarea epiteliului pigmentar cu vacuolizări prin glicogenoliză, neoformare vasculară, hemoragii şi tendinţă la sinechii ducînd la *glaucom*. *Cataracta* senilă este mult mai frecventă la diabetici. Opacifierea cristalinului se întîlneşte şi la tineri în diabetul juvenil.

Complicaţiile renale includ variate leziuni. În *glomerul* se produc: îngroşarea difuză a ariei mezangiale prin depunerea unei „matrici hialinoide" între celule, îngroşarea bazalei capilarelor glomerulare, formarea nodulilor de glomeruloscleroză descrişi de Kimmelstiel-Wilson (în 25% din cazuri), glo-

Scanned with OKEN Scanner

merulosclerozã obliterantã finalã prin totala hialinizare a buchetului vascular, alterări ale podocitelor, scleroză arteriolară, depuneri exsudative de materiale osmiofile și PAS +.

În *tubii renali* este de mult cunoscută leziunea Armanni-Ebstein de acumularea glicogenului în celulele porțiunii distale a convolutului proximal și ansa Henle. Imaginea corespunzătoare de celule vacuolizate este de constatare curentă folosind fixarea în formol și tehnicile de colorare uzuale. Totodată există și îngroșarea bazalei tubulare. *Papilita necrozantă* renală cu inflamația și necroza porțiunii centrale a papilei, o leziune nespecifică dar mai frecventă în diabet, pare în legătură cu rezistența scăzută la infecții.

În *sistemul nervos* se întîlnesc variate complicații și în special *neuropatii periferice* (succedînd microangiopatiei din *vasa nervorum*), *pareză facială* și *leziuni degenerative ale cordoanelor posterioare ale măduvei spinării*. În *creier* se produc accidente vasculare (necaracteristice ca expresie morfologică), microangiopatie și leziuni neuronale în coma diabetică sau hipoglicemică. Gh. Marinescu și I.T. Niculescu au insistat altă dată asupra leziunilor nucleului tuberian periventricular în diabet. I.T. Niculescu și colab. accentuează asocierea în diabetul zaharat a leziunilor neuronale difuze extrapiramidalo-vegetative cu leziuni în focar ale nucleului periventricular. Ultimele prezintă deosebit interes prin comparația cu diabetul zaharat obținut experimental prin provocarea unor leziuni hipotalamice.

Ficatul prezintă în coma cetoacidozică glicogenoză (chiar în nucleii hepatocitelor) și steatoză. Lipide și mai ales colesterol se pot acumula în elementele reto-histiocitare din *ficat*, *limfoganglioni*, *măduvă osoasă și splină* (rezultînd *hiperplazia lipoidică macrocelulară a splinei*).

Se mai întîlnesc încă *amiotrofii* și *leziuni cutane* legate de perturbările metabolismului lipidic ca *xantomatoza diabeticilor* și *necrobioza lipoidică a diabeticilor*.

Gravidele diabetice prezintă deseori *avort spontan*.

Placenta femeilor diabetice prezintă numeroase modificări. Cîntărește de obicei mai mult și există aspecte de relativă imaturitate, manifestări de microangiopatie și variate leziuni cu totul nespecifice în sine dar semnificative prin frecvența lor.

Feții mamelor diabetice prezintă exces ponderal în raport cu vîrsta, facies rubicund (prin policitemie), visceromegalie, hipertrofie și hiperplazie insulară, diverse semne de imaturitate inclusiv persistența focarelor hematopoietice din ficat. Se pot asocia și malformații, mai ales cardio-vasculare.

Decesul în diabetul pancreatic se produce în 75—80% din cazuri prin complicațiile vasculare cardiace, cerebrale și renale și mai puțin prin complicații septice (septicemie, gangrenă pulmonară, tuberculoză). Înainte de era insulinică erau multe decese prin comă diabetică, ceea ce nu se mai întîmplă azi.

TUMORI INSULARE

Tumorile insulare se numesc încă *insuloame* sau *nesidioame*. Termenul „*insulinom*“ trebuie evitat deoarece nu toate tumorile insulare secretă insulină. Se împart în adenoame și carcinoame insulare. În practică, uneori deosebirea dintre tumorile insulare benigne și maligne este aproape imposibilă.

Aceste tumori apar la 40—50 ani, în proporție egală pe ambele sexe. Au fost întîlnite în 1,6% din autopsiile de rutină (Lopez-Kruger și Dockerty). **Nesidioamele** pot fi solitare sau multiple cu localizare în coada și corpul pancreasului. Nu este exclusă nici localizarea în capul pancreasului. Se mai

Scanned with OKEN Scanner

pot găsi și în sedii de rudimente pancreatice heteorotopice, așa cum se constată în unele cazuri de sindrom Zollinger-Ellison.

Macroscopie. Sînt tumori obișnuit sferice de diametru variind de la cîțiva mm la 12 cm. Tumorile funcționale sînt de dimensiuni mici și mijlocii. Sînt bine delimitate printr-o capsulă, omogene sau de aspect lobulat. Se colorează de la galben-cenușiu pînă la roșu în funcție de bogăția stromei, vascularizație și prezența hemoragiilor. În carcinoame, metastazele se fac în ficat și limfoganglionii peritoneali și retroperitoneali, uneori în mezenter și peritoneu, rareori în plămîni și suprarenale.

Microscopie (fig. XIX—23). De obicei se găsesc aspecte trabeculare, excepțional pseudopapilare și cu imagini în rozetă. Traveele epiteliale sînt separate printr-o stromă fină sau mai grosolană cu fibroză, hialinoză și calcificare și delimitate de o capsulă fibroasă. Colorații tricromice sau impregnarea precizează tipul de celule B sau A, ceea ce se verifică și electronomicroscopic. În formele maligne mitozele și atipiile sînt cu totul rare. Mai caracteristică este invazia capsulei (dacă există certitudinea că nu s-a luat biopsia din 2 adenoame învecinate alipite) și invazia în vase.

Tumorile cu celule Beta, cele mai frecvent întîlnite, pot prezenta într-o anumită proporție sindromul de hiperinsulinism caracterizat prin triada: — tulburări neuro- sau gastrointestinale pe nemîncate; — hipoglicemie; — dispariția simptomelor prin ingerare de glucoză (Whipple). În formele severe se ajunge la coma hipoglicemică.

Microscopic se identifică celule cu granulații B similare celor din pancreasul normal. Cercetările de imunofluorescență arată totuși diferențe în reactivitatea insulinei din aceste celule (Lacy și Williamson). Stroma poate prezenta un oarecare grad de amiloidoză vizibilă la microscopul electronic. Este caracteristic faptul că multe din aceste tumori, deși posedă celule B, în realitate nu sînt funcționale.

Sindromul de hiperinsulinism dispare prin rezecția adenomului insular funcțional sau regresează în caz de rezecție parțială suficient de largă a unei

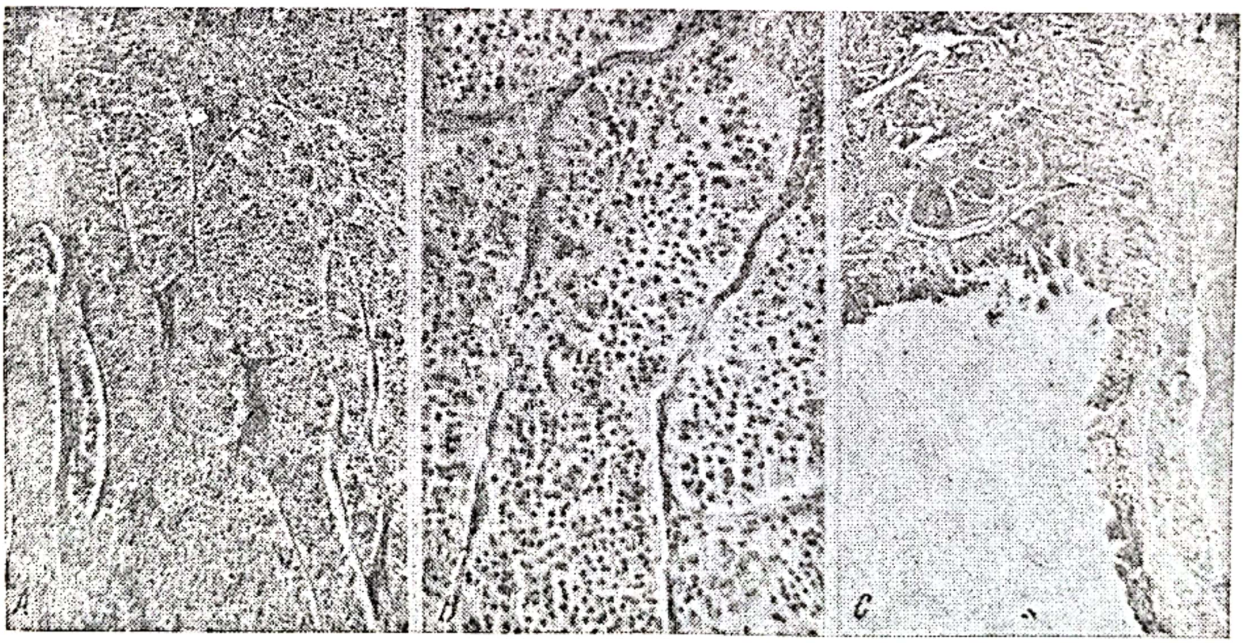

Fig. XIX—23. — Pancreas. Adenoame insulare.
A. Aspect de ansamblu. *B.* Detalii citologice. *C.* Adenom insular ulcerogenic din peretele] duodenului.

Scanned with OKEN Scanner

tumori maligne sau a unei porțiuni a pancreasului în caz de micropoliadenomatoză.

Tumorile insulare ulcerogenice benigne și maligne se întîlnesc în sindromul Zollinger-Ellison caracterizat prin asocierea tumorilor insulare (sau de rudimente pancreatice heterotopice) cu marcată hipersecreție gastrică, ulcere peptice fulminante și în jumătate din cazuri diaree severă.

Morfologic, se găsesc celule insulare de tip A. Ele secretă însă un hormon de tipul gastrinei și nu glucagon.

Într-o treime din cazuri se constată asocierea de adenoame insulare, hipofizare, suprarenale și paratiroidiene.

Glucagonomul adevărat, format din celule A, funcționale, secretînd glucagon și asociat cu diabet, pare cu totul excepțional.

PATOLOGIA CHEMORECEPTORILOR

TUMORI

Chemodectoamele corpusculului carotidian sînt tumori destul de rare, întîlnite la adulți și copii, cu evoluție clinică lungă și în general benigne. De formă rotundă sau ovoidă, apar încapsulate, de consistență fermă, de culoare variind de la cenușiu la roșu. Sînt extrem de aderente la carotidă așa încît intervențiile chirurgicale se soldează cu mortalitate pînă la 30%.

Microscopie (fig. XIX—24). Se constată asocierea de proliferări de tip epitelial cu o stromă bogat vascularizată, evocînd structura histologică normală. După LeCompte se pot împărți în: tumori cu structură asemănătoare organului normal; — tumori cu proliferări de tip epitelial asemănătoare unui adenom; — tumori de tip angiomatos.

Chemodectoamele glomusului jugular din regiunea urechii medii pot crește în cutia timpanului și evolua spre conductul auditiv extern. Invadează și distrug osul și creierul învecinat. Se comportă mai malign decît tumorile glomusului carotidian și pot da metastaze în limfoganglionii cervicali și ficat. Histologia este similară tumorilor corpusculului carotidian.

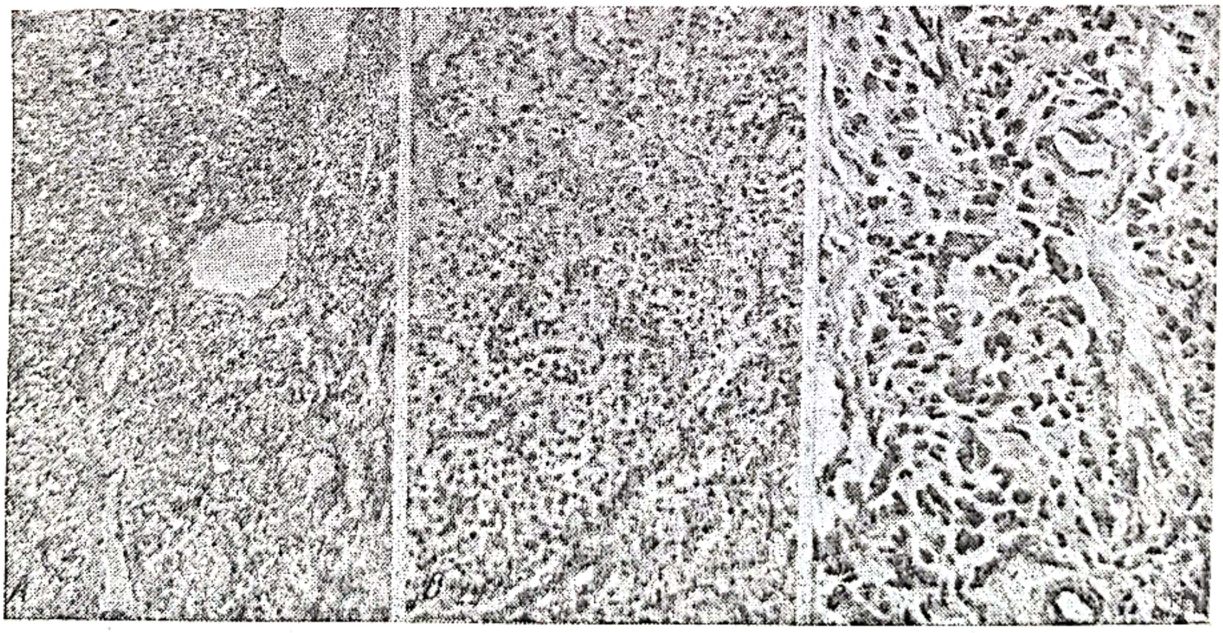

Fig. XIX—24. — Corpuscul carotidian. Chemodectom.
A. Imagine de ansamblu. *B, C.* Proliferări epitelioide de pereți vasculari.

Scanned with OKEN Scanner

XX

MORFOPATOLOGIA SISTEMULUI NERVOS

ŞT. NICULESCU

Patologia meningelor 291
Leziuni netumorale ale pahimeningelor 291
Leziuni netumorale ale leptomeningelor 293
Tumori meningeale 296
Patologia sistemului nervos central 300
Date generale 300
Leziuni elementare ale structurilor sistemului nervos 301
Malformaţii 309
Tulburări circulatorii 312
Procese inflamatorii 320
Encefalo-mielite virotice 320
Encefalite rickettsiozice 324
Encefalo-mielite perivenoase 324
Encefalita metastatică şi abcesul cerebral 325
Encefalite granulomatoase 326
Tuberculoza sistemului nervos central 326
Sifilisul sistemului nervos central 327
Micoze 328
Parazitoze animale 329
Boli demielinizante 332
Boli cronice degenerative 335
Intoxicaţii şi iradiaţii 343
Leziuni traumatice 344
Tumori endocraniene 346
Date generale 346
Tumori cerebrale de origine neuro-ectodermică 350
Tumori şi malformaţii vasculare 366
Tumori disembrioplazice 366
Tumori secundare 367
Tumori intrarahidiene 369
Patologia sistemului nervos periferic 370
Leziuni traumatice 370
Diverse neuropatii netumorale 371
Tumori 373
Patologia sistemului neuro-vegetativ periferic 376
Leziuni netumorale 376
Tumori 378

PATOLOGIA MENINGELOR

LEZIUNI NETUMORALE ALE PAHIMENINGELOR

Tulburări circulatorii. *Tromboza sinusurilor* venoase ale durei se produce în bolile discrazice sanguine, staza cardiacă sau stările cașectizante (tromboza marantică) în special în sinusul longitudinal superior (fig. XX—1 *A*). *Tromboflebitele sinusurilor* sînt secundare supuraţiilor învecinate. Otitele medii supurate la copii sau mastoiditele supurate la adulţi antrenează tromboflebita sinusurilor de la bază în special sigmoid şi jugular. Furunculul buzei superioare sau aripei nasului se poate complica cu tromboflebita sinusului cavernos. Tromboflebitele sinusurilor se recunosc macroscopic prin trombul cu tendinţă la fragmentare, sau supuraţie, şi microscopic prin infiltrarea inflamatorie acută a peretelui venos şi de vecinătate a pahimeningelor. Complicaţiile în tromboza simplă sînt infarctizările hemo-

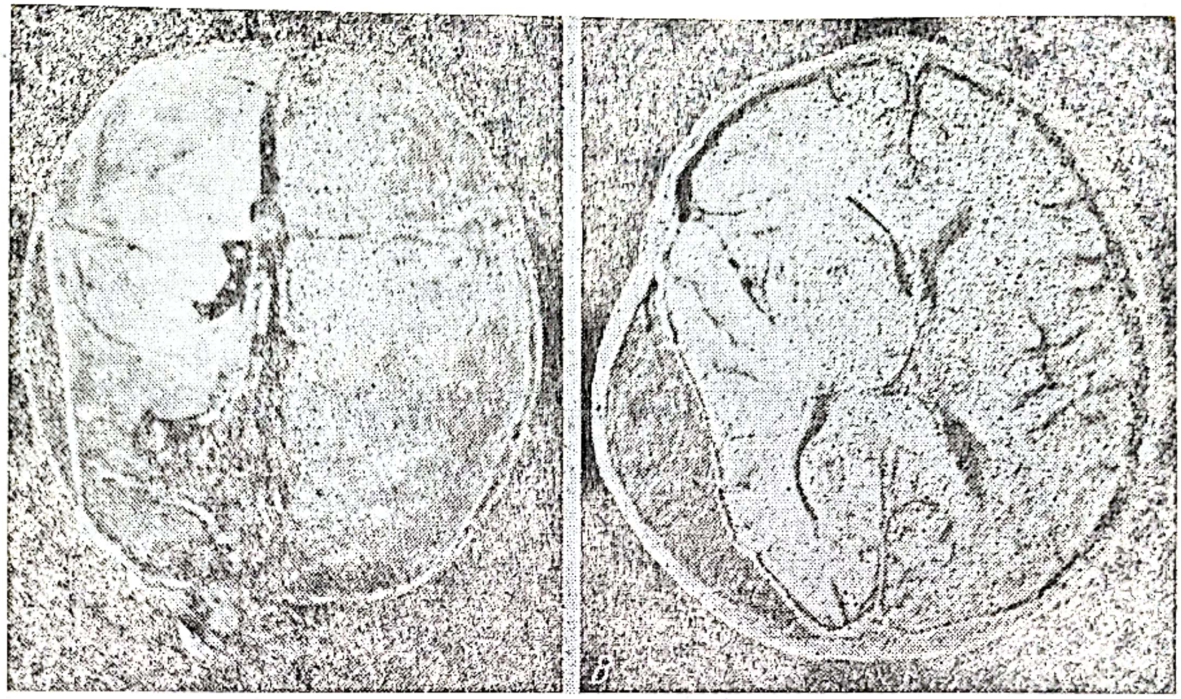

Fig. XX—1.

A. Tromboflebita sinusului longitudinal superior și a afluenților săi (caz dr. P. Șerban). **B.** Hematom extradural (Muzeul Institutului Medico-Legal).

ragice ale teritoriului venos cerebral corespunzător. Tromboflebitele sinusurilor pot fi urmate de leptomeningita purulentă circumscrisă sau difuză și abcesul cerebral.

Hematoamele pahimeningelor, cel mai deseori de origine traumatică și manifestate clinic prin semne de compresie cerebrală, se împart în *hematomul epi- sau extradural* (fig. XX—1 *B*), unde sîngele se acumulează între pahimeninge și peretele cranian, rezultînd un coagul aplatizat și *hematomul subdural*, de asemeni turtit, evoluat în forma sa cronică spre *higroma*, adică o cavitate chistică conținînd lichid seros xantocromic.

Pahimeningioza hemoragică internă, vechea *pahimeningită hemoragică internă*, se întîlnește la bătrîni în afecțiuni renale și cardio-vasculare cronice, intoxicația etilică cronică, boli hepatice și hematopoietice, diverse boli psihice presenile și senile sau la copiii sub 2 ani în legătură cu leziunile vaselor mici durale. Evoluția este progresivă. Pe fața internă a durei se constată cheaguri sanguine stratificate însoțite de organizare cu intensă proliferare fibroblastică, capilare neoformate cu perete anormal de permeabil favorizînd hemoragiile repetate, precum și cavități turtite tapetate de elemente endoteliforme.

Procese inflamatorii. *Pahimeningita externă (epidurita)* este inflamația difuză a durei encefalice consecutivă unei inflamații de vecinătate ca supurația urechii medii sau mastoidita și eventual însămînțărilor hematogene din septico-piemie. Epidurita spinală urmează cel mai deseori osteomielitei vertebrale. *Supurațiile circumscrise* dau *abcesul epi- sau extradural* și *abcesul (empiemul) subdural*. Toate pahimeningitele supurate se pot complica cu tromboflebita sinusurilor durei mater. *Pahimeningita cervicală hipertrofică* (Charcot-Joffroy) manifestată prin îngroșarea fibroasă focală în regiunea marii găuri occipitale este în legătură

Scanned with OKEN Scanner

cu condiţii extrem de diverse ca sifilisul, traumatismele, tuberculoza sau etilismul cronic.

LEZIUNI NETUMORALE ALE LEPTOMENINGELOR

Tulburările circulatorii, extrem de frecvente, datorită în special bogăţiei vascularizaţiei locale sînt *hiperemia activă*, preinflamatorie, *hiperemia pasivă* din staza cardiacă şi *edemul* asociat cu staza sau cu debutul unei meningite. *Hemoragiile subarahnoidiene* pot fi: — *peteşii* multiple în bolile de sînge, avitaminoza C sau intoxicaţiile acute; — *sufuziuni hemoragice* întinse în suprafaţă; — *hemoragii* mai importante acumulate *în cisternele de la baza creierului* în legătură cu arterioscleroza, tromboza sinusurilor venoase sau ruptura unui anevrism arterial de la nivelul poligonului Willis, în special anevrismul comunicantei anterioare la joncţiunea cu artera cerebrală anterioară. **Leptomeningitele** sînt inflamaţiile meningelor moi cu sediu în spaţiul subarahnoidian şi uneori asociate cu inflamaţia ependimului şi plexurilor coroide. *Meningo-encefalita* şi *meningo-mielita* sînt forme severe de leptomeningită în legătură cu propagarea intranevraxială a infecţiei pe calea tecilor perivasculare şi cu leziuni vasculare, în special trombozele venoase. Se pot încă asocia leziuni de rădăcini nervoase şi nervi cranieni precum şi reacţii inflamatorii mai discrete în pahimeninge şi chiar epidurale. Leptomeningitele provin din: — însămînţări hematogene de la un focar septic la distanţă; — propagări limfatice sau mai ales flebitice de la focare de vecinătate în special amigdalitele, abcesele dentare, furunculul feţii, mastoidita sau otita medie supurată; — propagarea unei sinuzite frontale sau maxilare; — traumatisme craniene.

Principalele forme de leptomeningite

Leptomeningitele acute nespecifice. Leptomeningita seroasă (limfocitară) acută, rareori întîlnită la necropsii, se caracterizează prin infiltrarea seroasă a meningelor moi, dilatarea cisternelor spaţiului subarahnoidian şi a cavităţilor ventriculare datorită unei hipersecreţii iritative de l.c.r. conţinînd cantităţi marcate de albumină şi un număr redus de celule, în special limfocite. Apare în diferite viroze, agitaţia maniacală acută, intoxicaţii endogene şi ca accident al medicaţiei arsenicale în sifilis. Poate fi etapa de debut a meningitelor purulente sau o reacţie în legătură cu tulburări circulatorii cerebrale. Cel mai deseori este puţin intensă şi se vindecă fără urme. *Leptomeningitele purulente* (fig. XX—2), cele mai frecvente inflamaţii acute letale ale meningelor moi, se datoresc la un mare număr de microbi dintre care mai des întîlniţi pneumococul, meningococul, stafilococul, streptococul şi bacilul influenţei la adulţi şi bacilul influenţei, colibacilul şi meningococul la copii. Se mai pot datori bacilului tific (sau altor salmonele), piocianicului, micrococului cataral şi la diverse ciuperci. *Macroscopie.* Leptomeningita purulentă generalizată predomină la convexitate. Iniţial, se constată puroi numai în jurul vaselor dilatate, în special dealungul sinusului longitudinal superior şi în cisterne, apoi puroiul infiltrează difuz leptomeningele ca un înveliş continuu gros pînă la 2—3 mm. Se constată încă hiperemie în creier, depozite purulente pe plexurile (şi pînzele) coroide, lichid tulbure sau purulent în ventriculii dilataţi prin blocarea găurilor Luschka şi Magendie. Leptomeningita prin infecţii de vecinătate prezintă exsudat purulent relativ localizat de exemplu meningita otogenă, dominant bazilară, sau meningita propagată de la tromboflebita

Scanned with OKEN Scanner

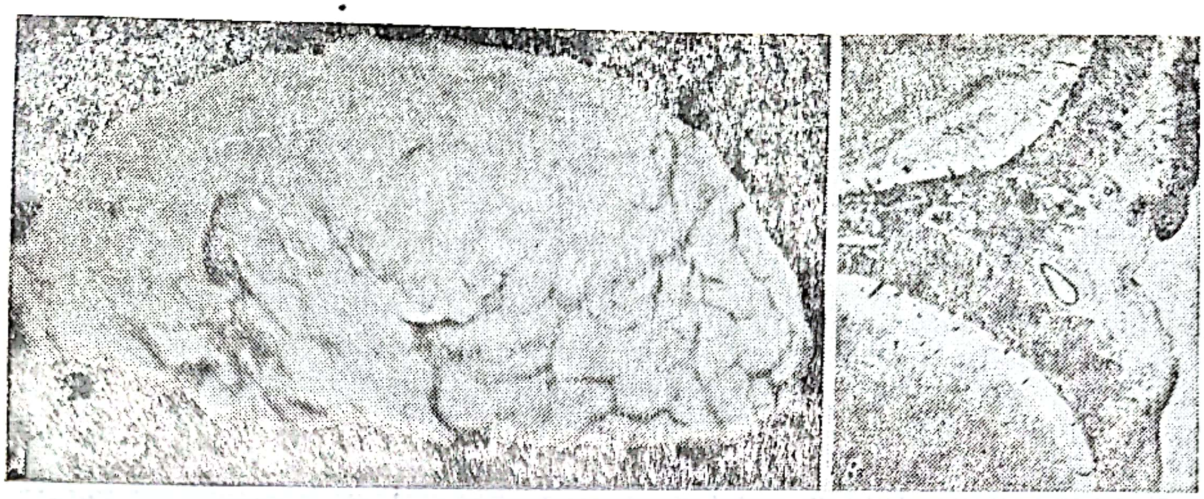

Fig. XX—2. — Leptomeningită purulentă.
A. Exsudat purulent al convexității predominînd la nivelul lobilor frontal și parietal. *B.* Puternică inflamație leptomeningeală contrastînd cu discretul edem al scoarței cerebrale învecinate.

sinusului cavernos, sau meningita din vecinătatea unui abces cerebral cortico-subcortical. Leziunile pereților vasculari de periflebite și periarterite supurate duc la tromboze antrenînd în profunzime complicații ca ramolismente cerebrale, abcese sau/și hemoragii. *Microscopic*, se constată hiperemie meningeală, edem inflamator, uneori subendotelită (adică diapedeză de elemente inflamatorii imediat subendoteliale), infiltrate granulocitare perivasculare sau difuze în pînză, eventual continuate în profunzime de-a lungul tecilor piale. În creier sau măduvă există constant hiperemie, edem și mai rareori alte manifestări inflamatorii acute.

Meningita carbonoasă este o leptomeningită predominant hemoragică acoperind convexitatea cu un fel de scufiță hemoragică negricioasă.

Microscopic se remarcă exsudatul hemoragic și cantități imense de bacterii carbonoase în vase și spațiile perivasculare (I. T. Niculescu).

Leptomeningitele cronice nespecifice reprezintă fie infecții cu evoluție clinică torpidă din bruceloze, parazitoze, viroze și stări alergice, fie leziuni inflamatorii acute evoluate spontan sau sub influența terapiei spre fibroză cu îngroșarea albicioasă a leptomeningelor. Asemenea fibroză leptomeningeală nu este însă totdeauna postinflamatorie și se constată încă la bătrîni, arteriosclerotici sau etilici.

Arahnoidita adezivă, adică cloazonarea de cavități mai mult sau mai puțin chistice prin fetraj arahnoidian cu aderențe între arahnoidă și pia mater, conținînd l.c.r. sub tensiune, este urmarea leptomeningitelor, în special traumatice. Formele cele mai frecvente de arahnoidită opto-chiasmatică, sau a fosei silviene, sau a fosei cerebrale posterioare, sau arahnoidita spinală posterioară, determină simptome generale de compresie tumorală precum și manifestările neurologice particulare compresiei chiasmei, sau nervilor cranieni, sau rădăcinilor spinale.

Leptomeningitele specifice. Meningita tbc (fig. XX—3, XX—4), întîlnită în special la copii și tineri, este o leptomeningită bazilară datorită însămînțării hematogene mai ales de la tuberculoza limfoganglionară, pulmonară sau osoasă la copil și de la tuberculoza pulmonară sau genitală la adult. Aproape excepțională este meningita tbc din vecinătatea unui tubercul cerebral voluminos imediat subcortical. Afecțiunea, totdeauna le-

Scanned with OKEN Scanner

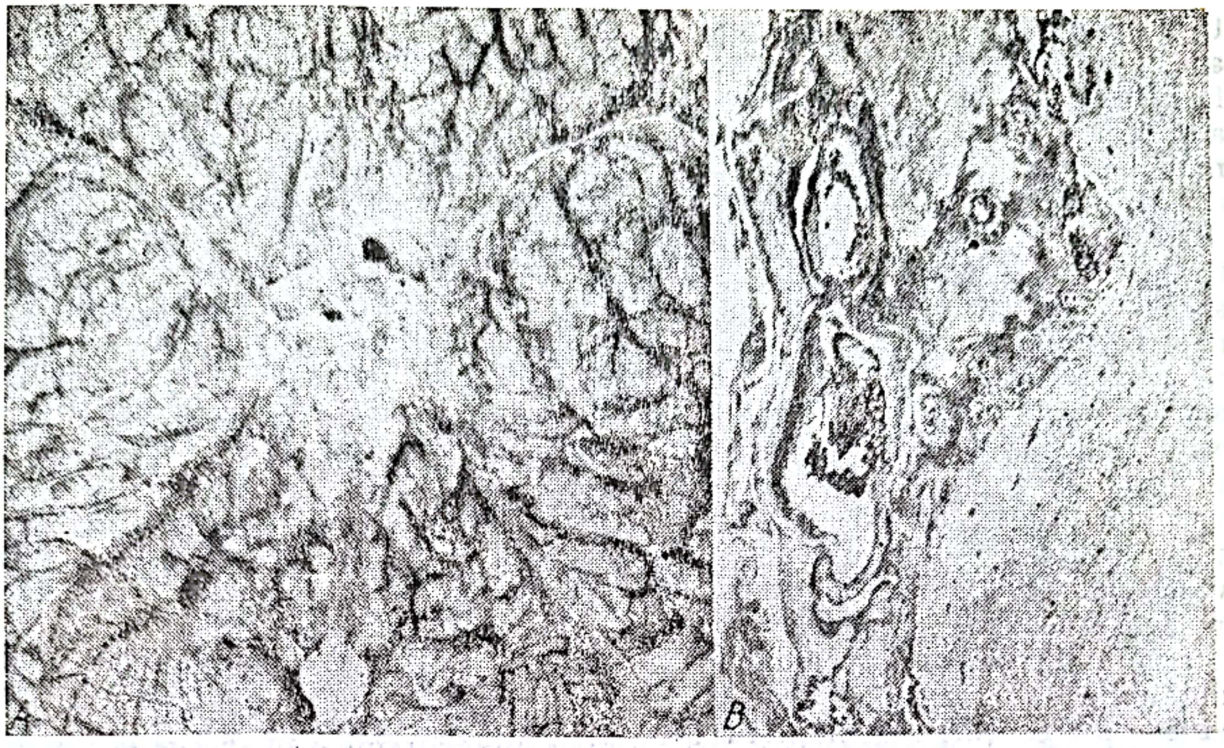

Fig. XX—3. — Meningită tbc.
A. Leptomeningită bazilară. *B*. Leptomeningită cu zone de cazeificare și leziuni vasculare.

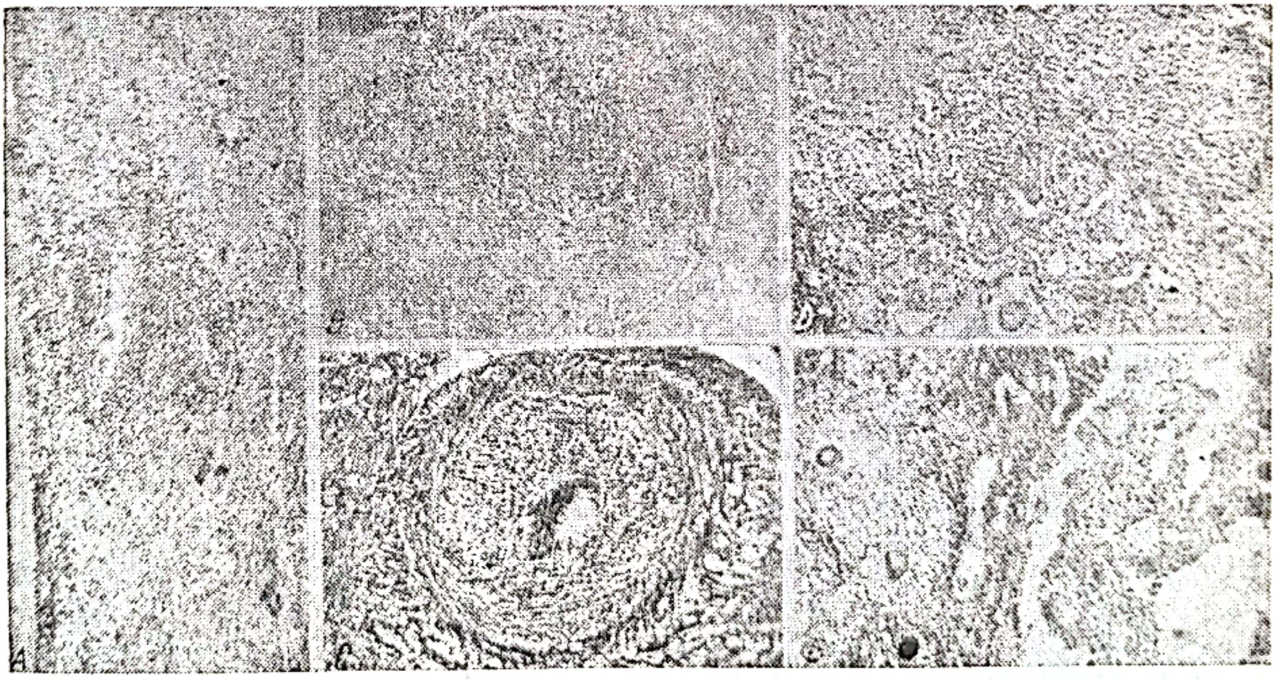

Fig. XX—4. — Meningită tbc.
A. Meningită cu prezența de celule gigante tip Langhans. *B*, *C*. Vascularite tbc. *D*, *E*. Leziuni tbc ale plexurilor coroide.

Scanned with OKEN Scanner

tală înainte de era chimioterapiei și antibioticelor, se caracterizează prin frecventele aspecte lezionale remaniate ale cazurilor tratate, bine studiate morfologic în țara noastră de Diaconiță, Eskenasy, P. Nicolescu și colab. *Macroscopie.* Cazurile de meningită tbc netratată prezintă exsudat bazilar al leptomeningelor spațiului opto-peduncular de aspect tulbure, albicios cenușiu sau uneori gelatinos întins mai ales spre fosa silviană, în jurul pedunculilor cerebrali spre cisterna ambiens și vermisul superior, prezentînd inconstant mici tuberculi și granulații la limita vizibilității la periferie. Vasele poligonului Willis sînt înglobate în acest exsudat. Coexistă hidrocefalie internă cu lichid clar. Ependimul prezintă aspecte fin granulare și plexurile coroide pot conține granulații și tuberculi. *Microscopie.* Procesul începe cu manifestări acute: hiperemie, exsudat conținînd un număr variabil de granulocite și multă fibrină. Urmează treptat înlocuirea granulocitelor cu limfocite, cazeificarea fibrinei și încep să apară leziuni tbc specifice mai ales perivasculare. Celulele Langhans și cazeumul conțin bacili Koch, constatați prin colorația Ziehl-Neelsen pe secțiuni. Se asociază diverse vasculite în special exsudativ-necrotice, leziuni foliculare tbc în plexurile coroide și ependimită granulară, adică mici focare nespecifice de glioză ependimară. În *formele tratate* apare o fibroză deosebit de densă extinsă dealungul nervilor cranieni, vaselor și în regiunea infundibulo-tuberiană antrenînd paralizii de nervi cranieni, marcate tulburări neuroendocrine prin leziunile diencefalo-hipofizare, ramolismente sau hemoragii în hipotalamus și ganglionii bazali. Microscopic, se remarcă importanța fibrozei înglobînd tuberculi în diverse etape evolutive și vasculitele tbc specifice și nespecifice cu stenoză pînă la obliterarea lumenelor vasculare. *Meningo-encefalita sifilitică* prezintă aspecte macroscopice asemănătoare meningitei bazilare tuberculoase dar cu evoluție clinică mai favorabilă. Microscopic, se constată vasculite sifilitice, infiltrat limfo-plasmocitar și *arterita Heubner* caracterizată prin îngroșarea peretelui arterial și în special a intimei succedînd unei periarterite cu infiltrat inflamator sifilitic. Urmează fibroza leptomeningeală cu blocarea găurilor Luschka și Magendie și hidrocefalie internă. *Meningita gomoasă sau sclerogomoasă* a devenit excepțională.

TUMORI MENINGEALE

Meningioamele sînt tumori frecvente reprezentînd aproape 14—15% din tumorile intracraniene și o treime din tumorile canalului spinal, întîlnite mai ales după 50 ani și în special la femei. Se localizează mai ales parasagital și pe convexitate, la nivelul fosei olfactive înglobînd tracturile olfactive, sfenoidal, la tuberculul șeii și în canalul spinal. Mult mai rareori se constată la nivelul plexurilor coroide și excepțional în orbită. Creșterea este lentă și marea majoritate sînt benigne. *Macroscopie* (fig. XX—5). Situat mai ales pe fața internă a durei la care aderă, meningiomul este o tumoare net circumscrisă, care în creșterea sa comprimă creierul de care se decolează relativ ușor. Numai rareori există aderențe mai intime cu pia mater, îngreunînd extirparea tumorii. Consistența este variabilă. Unele tumori sînt dure, în special cele care se dezvoltă la bază, altele moi. Pe secțiune, meningiomul are aspect cărnos, roz cenușiu, presărat de mici puncte hemoragice sau necrotice și uneori există calcificări, dînd la palpare senzația de grăunți de nisip. Deosebim meningiomul rotund, ovoid sau hemisferic al convexității, cu suprafața netedă sau nodulară și baza de implantare pe dură variabilă, de meningiomul plat

Scanned with OKEN Scanner

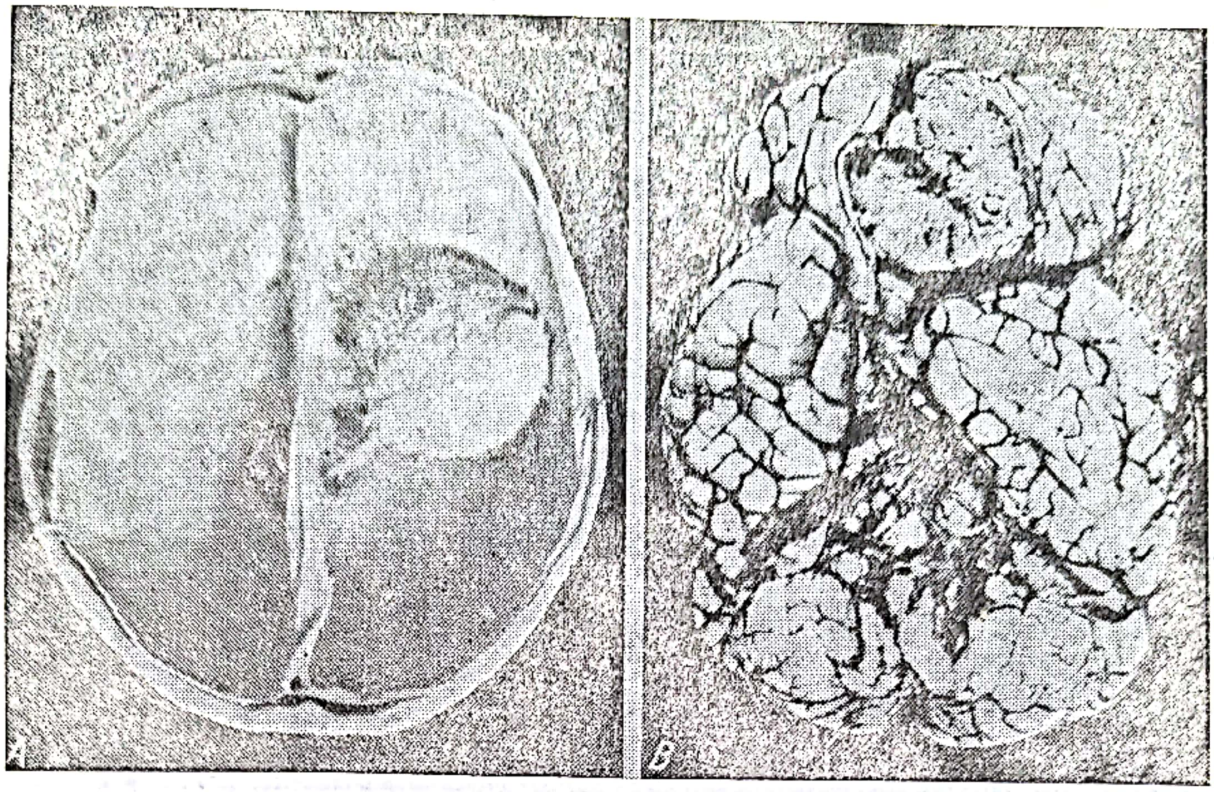

Fig. XX—5. — Meningioame.
A. Meningiom al durei mater (Muzeul Institutului Medico-Legal). *B*. Meningiom înglobînd formațiile olfactive.

(sau „en plaque"), întins în suprafață și intim aderent la dura bazei craniului. Există încă modificări ale osului învecinat: atrofie prin compresiune sau dinpotrivă, hiperostoză și chiar invazia osului constatată mai ales în meningiomul plat. *Microscopie* (fig. XX—6, XX—7). Numărul mare de clasificări reflectă incertitudinile existente asupra histogenezei care încep încă de la divergențele asupra originii neuro-ectodermică sau mezodermică a meningelor. Principalele clasificări folosite succesiv de: Bailey și Bucy; Globus; Cushing și Eisenhardt; Bland și Russell; Del Rio-Hortega, au fost înlocuite cu clasificarea lui Zülch mai simplă, deosebind 4 tipuri fundamentale de meningioame din care primele 3, cele mai frecvente, reprezentînd peste 90% din cazuri, benigne. *Meningiomul endoteliomatos* (sau *meningotelial*, sau *sincițial*) este format din celule voluminoase dispuse în cuiburi, insule sau lobuli, deseori de aspect sincițial, separați printr-o trămă conjunctivă bogată în fibrile de reticulină și vase. Acestea se transformă deseori în corpi psamomatoși și corespund tipului tranzițional din clasificarea Bland și Russell. *Meningiomul fibromatos*, relativ mai puțin frecvent, prezintă fascicule și vîrtejuri de fibroblaste și fibre conjunctive avînd semnificația fibromului din alte organe. *Meningiomul angiomatos* (sau *angioblastic*) este forma cea mai rară, caracterizat prin prevalența capilarelor. Variante histologice de meningioame benigne, puțin semnificative, se caracterizează prin modificări accesorii ca xantomatoza, pigmentarea melanică, structuri osoase sau cartilaginoase, aspecte mixomatoase și celule gigante. Histogenetic, meningioamele iau naștere din toate învelișurile creierului și măduvei: dura mater, arahnoida și pia mater. Provin în special din așa-zisele vilozități arahnoidiene

Scanned with OKEN Scanner

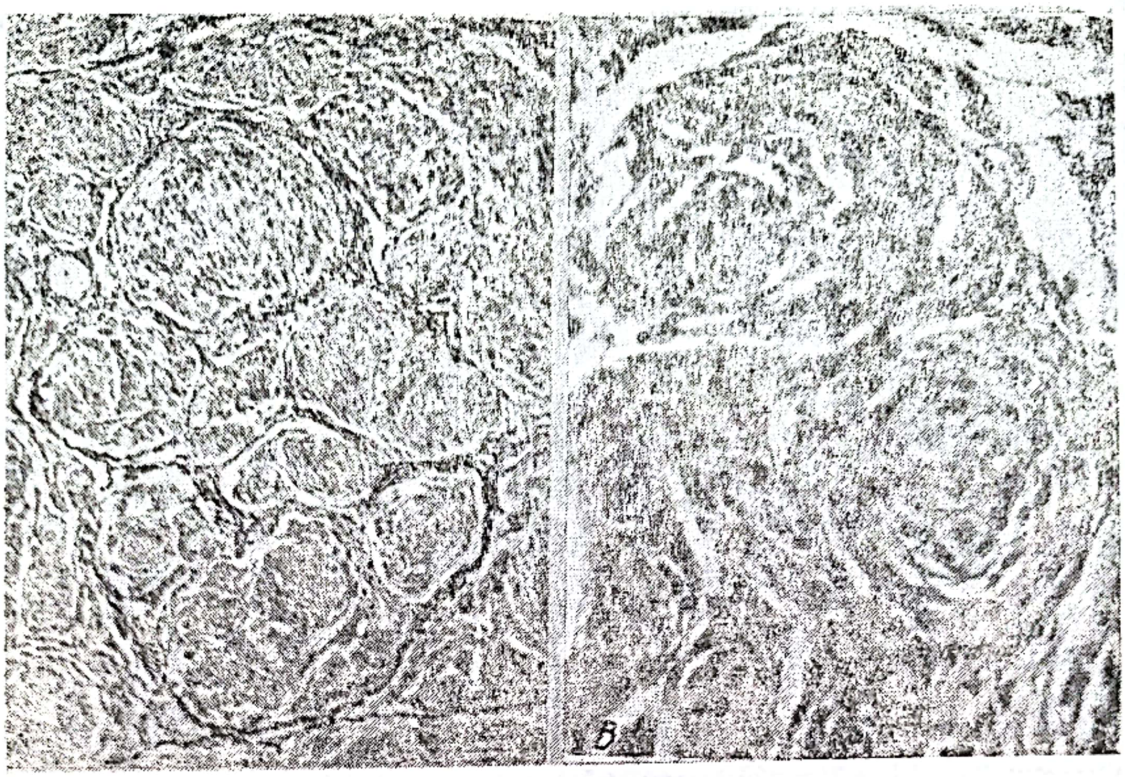

Fig. XX—6. — Meningioame.
A, B. Aspecte microscopice de meningiom meningotelial.

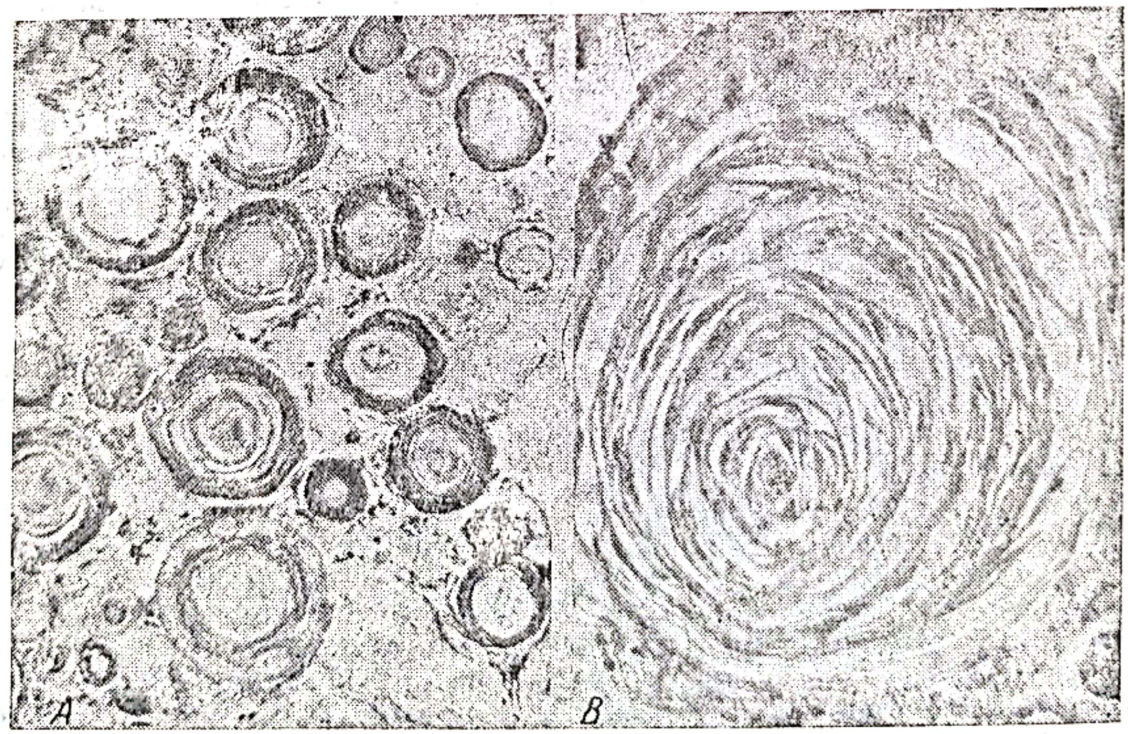

Fig. XX—7. — Meningioame.
A. Meningiom cu calcosferite. *B.* Meningiom fibromatos.

Scanned with OKEN Scanner

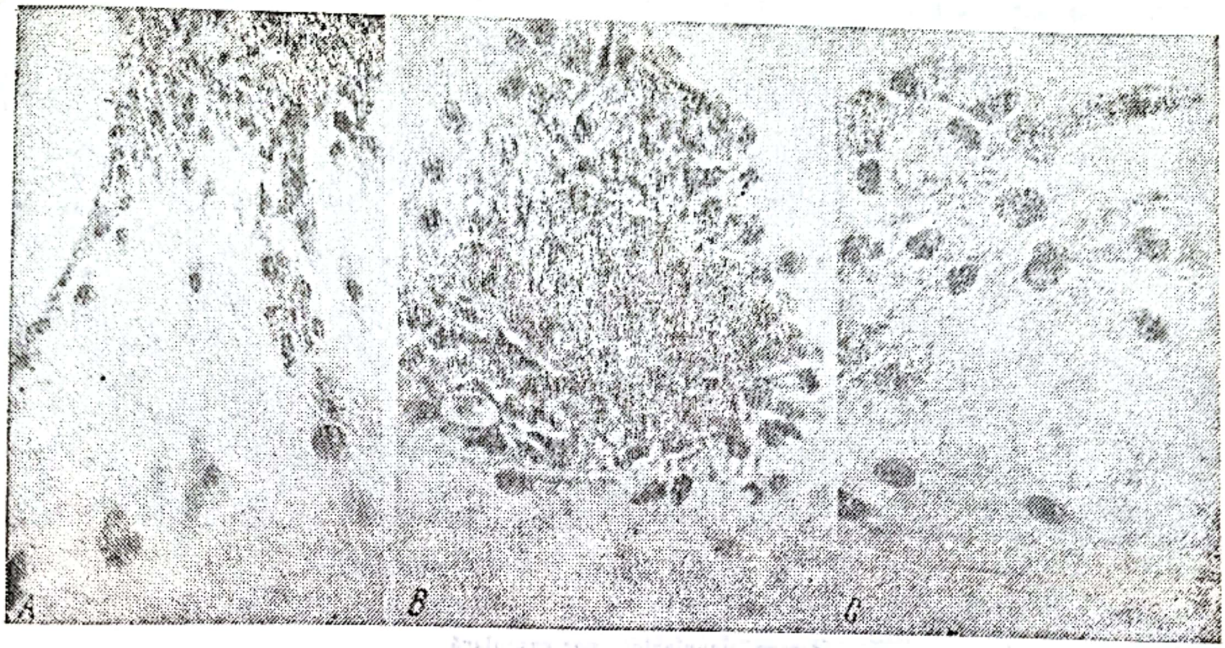

Fig. XX—8. — Meningioame.
A, B, C. Culturi de țesuturi (culturi dr. Elena Oprescu).

(Schmidt) concentrate în pereții sinusurilor venoase majore. Culturile de țesuturi (fig. XX—8) aduc argumente semnificative pentru unitatea meningioamelor.

Indiferent de tipul lor histologic, modul de creștere în culturi este același, paralel cu creșterile în suprafață de tip meningotelial constatate în histoculturile meningelor normale. Meningioamele intracraniene recidivează deseori datorită persistenței cuiburilor de creștere reziduale în special parasagitale. Sînt uneori multiple, mai ales în cazurile de boală Recklinghausen. *Meningiomul degenerat sarcomatos* se recunoaște macroscopic prin invazia creierului și peretelui sinusurilor venoase, frecventele recidive postoperatorii, foarte rarele metastaze pulmonare și excepționala însămînțare pe cale lichidiană. Macroscopic se constată celularitate și vascularizație mai bogate ca în alte meningioame cu un mare număr de mitoze.

Sarcoamele (sarcomatozele) meningeale (fig. XX—9), foarte rare, sînt tumori maligne meningeale de la început, deosebite de meningioamele secundar evoluate sarcomatos. *Sarcomatoza difuză a leptomeningelor*, întîlnită mai ales la copii, prezintă macroscopic opacifierea lăptoasă a leptomeningelor înconjurînd creierul și măduva. Înglobează vase și nervi. Este aproape totdeauna confundată la explorarea operatorie cu o leptomeningită. Uneori există o tumoare mai mare pătrunzînd în grosimea creierului. Microscopic, se constată celule mici asemănătoare limfocitelor și elemente alungite sau poligonale, cu nuclei bogați în cromatină și frecvente mitoze. *Sarcomatoza vasculară difuză (sarcomul adventiceal)*, constatată mai ales la adulți, se caracterizează prin bogăția infiltratelor tumorale perivasculare și este considerată înrudită cu adevăratele reticulosarcoame ale encefalului (Wilke) sau microgliomatoza (D. Russell). De asemeni se descrie *sarcomul circumscris al arahnoidei cerebelului* (Foerster-Gagel). *Fibrosarcomul durei* prezintă oarecare înrudire cu meningiomul sarcomatos de care diferă prin mai pronunțata tendință la creștere infiltrativă și aspectul microscopic de sar-

Scanned with OKEN Scanner

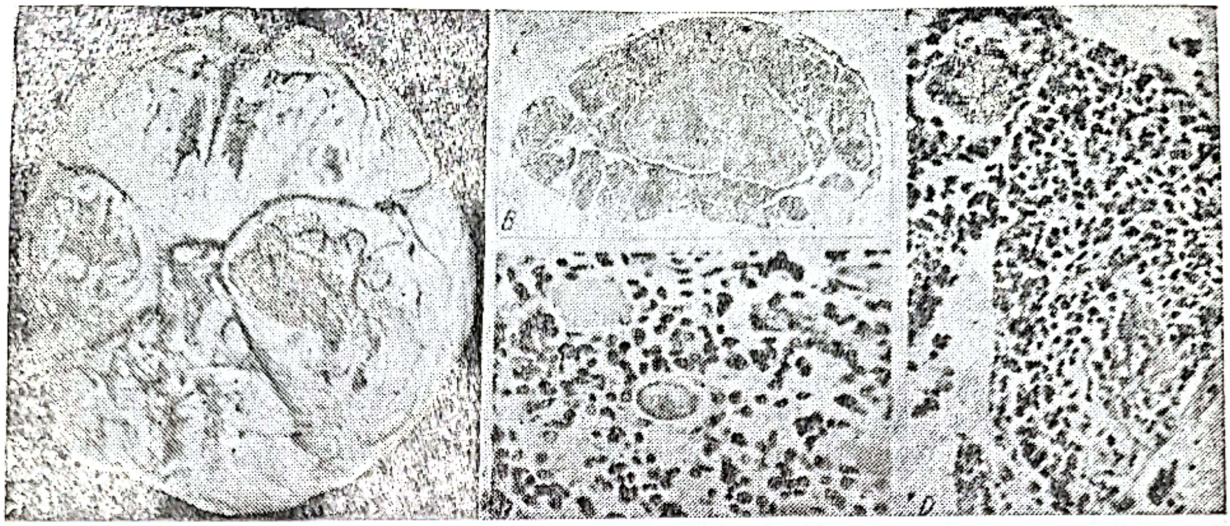

Fig. XX—9. — Sarcomatoză leptomeningeală.
A. Sarcomatoză leptomeningeală a bazei creierului. *B.* Proliferare neoplazică în manşon înconjurînd măduva spinării. *C.* Invazie neoplazică printre celulele nervoase ale ganglionului Gasser. *D.*, Proliferare neoplazică perivasculară.

com fuzocelular. În fine, din cromatoforele leptomeningeale pot rezulta rarele *melanoame meningeale* aproape totdeauna maligne.

PATOLOGIA SISTEMULUI NERVOS CENTRAL

DATE GENERALE

Studiul patologiei sistemului nervos prezintă *2 scopuri fundamentale:* precizarea topografiei unei leziuni şi determinarea naturii sale. *Localizarea leziunilor* este remarcabil de precisă în sistemul nervos iar cunoaşterea ei indispensabilă pentru diagnostic şi tratament. În acest scop, este neapărat necesară confruntarea datelor clinice şi paraclinice (în special prin metodele angiografice, scintigrafice şi ventriculografii), cu datele anatomiei normale asupra diferiţilor centri nervoşi şi fasciculelor nervoase, cunoştinţe ajunse în decursul timpurilor la un remarcabil grad de perfecţiune şi permiţînd folosirea metodei stereotaxice pentru anumite intervenţii neurochirurgicale extrem de precise. *Histopatologia leziunilor sistemului nervos* trebuie studiată folosind convergent tehnici generale şi speciale pentru celula nervoasă, prelungirile sale şi nevroglie. *Prelevarea corectă şi cît mai precoce* este indispensabilă deoarece *artefactele* tehnice sau cadaverice *macro- şi microscopice* ale sistemului nervos sînt frecvente şi pot denatura tabloul histopatologic. *Tehnicile pentru sistemul nervos* folosesc în special secţiunile la congelaţie sau incluse la celoidină şi mai puţin secţiunile la parafină, care prezintă retracţii uneori considerabile, expunînd la confuzii cu adevăratele leziuni. Coloraţiile uzuale sînt de puţin folos cu excepţia tumorilor, unde întreaga histopatologie se bazează pe preparatele de hematoxilină-eozină. Principala coloraţie citologică este *metoda Nissl* evidenţiind substanţa tigroidă şi diverse formaţiuni celulare, dar nu structurile neurofibrilare, nici tecile mielinice. Evidenţierea neurofibrilelor prelungirilor nervoase se face prin diverse *impregnări argentice* şi mai ales *metoda Bielschowsky*. Metodele mielinice, cele mai multe derivate din *metoda Weigert*, permit constatarea leziunilor tecii mielinice. Nevroglia

Scanned with OKEN Scanner

este evidențiată prin multiple tehnici de impregnare sau colorare pe creier proaspăt dar posibile și pe creierul formolizat de mult timp folosind *metoda I.T. Niculescu-Th. Horneț. Tehnicile histochimice și histoenzimologice* prezintă deosebită utilitate practică în special cele pentru *lipide*, *glucide*, *acizi nucleici*, *fier*, *fosfataze*, *esteraze*, *oxidaze și dehidrogenaze*. Microscopia electronică completează datele clasice și este indispensabilă pentru studiul anumitor boli în special metabolice și viroze. În fine, sînt mereu mai larg folosite metodele radioautografice și culturile de țesuturi, care permit constatări semnificative pentru histogeneza anumitor tumori.

LEZIUNI ELEMENTARE ALE STRUCTURILOR SISTEMULUI NERVOS

a) LEZIUNILE ELEMENTARE ALE CELULEI NERVOASE

Modificările funcționale ale celulei nervoase nu trebuie confundate cu leziuni. Ele se constată în special pe material experimental. Hiperfuncția antrenează mărirea volumului celular și nucleului, creșterea sintezei proteice tradusă prin hipertrofia granulațiilor Nissl și intensificarea reacțiilor enzimatice în general. În stările de epuizare se ajunge la scăderea acestor activități și apare cromatoliza centrală.

Reacțiile neuronului la leziunile axonale. Cea mai comună este *iritarea primară („primäre Reizung", Nissl) sau reacția axonală* din celulele motorii ale coarnelor anterioare ale măduvei sau trunchiului cerebral și din celulele senzitive ale ganglionilor rahidieni, urmînd leziunilor (întreruperilor) nervilor. Se manifestă prin intumescență celulară, cromatoliză centrală continuată în dendrite și lateralizarea nucleului. *Cromatoliza centrală* (Gh. Marinescu) corespunde pulverizării corpilor Nissl din centrul celulei, înlocuiți printr-o mare cantitate de pigment de uzură, numeroase mitocondrii și microbodii. Activitățile enzimatice variază în funcție de etapa evolutivă și sînt accentuate în cursul regenerării de la periferie. Această reacție retrogradă a permis în trecut numeroase cercetări asupra originii nervilor cranio-rahidieni rămase clasice în cercetările pe măduvă realizate în țara noastră de Gh. Marinescu și C. Parhon. Iritarea primară poate fi urmată de atrofia și chiar dispariție neuronală *(atrofia Gudden)*. Cel mai deseori însă regenerarea fibrei nervoase de la periferie este urmată de revenirea la normal a perikarionilor corespunzători după cîteva luni sau ani. *Atrofia sau degenerarea transsinaptică* (Foix, Chavany și Hillemand) interesează neuroni neimplicați direct de o anumită leziune dar în legătură sinaptică cu axonii lezați. În cazul alterărilor fibrelor fasciculului central al calotei și din contingentul olivo-cerebelos se produce *dezintegrarea hipertrofiantă* a neuronilor bulbari (fig. XX—10 *A*).

Alterările celulelor nervoase în accepția clasică (Nissl, Spielmeyer, Jakob, Bielschowsky) se referă la mai multe tipuri de leziuni prin interesarea directă a corpului celular, diferite de iritarea primară succedînd atingerii axonale. Deosebim diverse alterări celulare nespecifice (fig. XX—10 *B*, *C*) și specifice pentru anumite boli (fig. XX—11, XX—12, XX—13), pe care le prezentăm mai departe conform sistematizării folosite de Hager.

Atrofia simplă (Spielmeyer) se manifestă prin scăderea volumului corpului celular cu reducerea tigroidului și neurofibrilelor. Se întîlnește în afecțiuni degenerative ereditare ca boala Huntington și în leziunile transsinaptice (atrofia transneuronală). Relația sa cu tulburările de nutriție și procesele compresive pare azi puțin semnificativă sau deadreptul discutabilă.

Scanned with OKEN Scanner

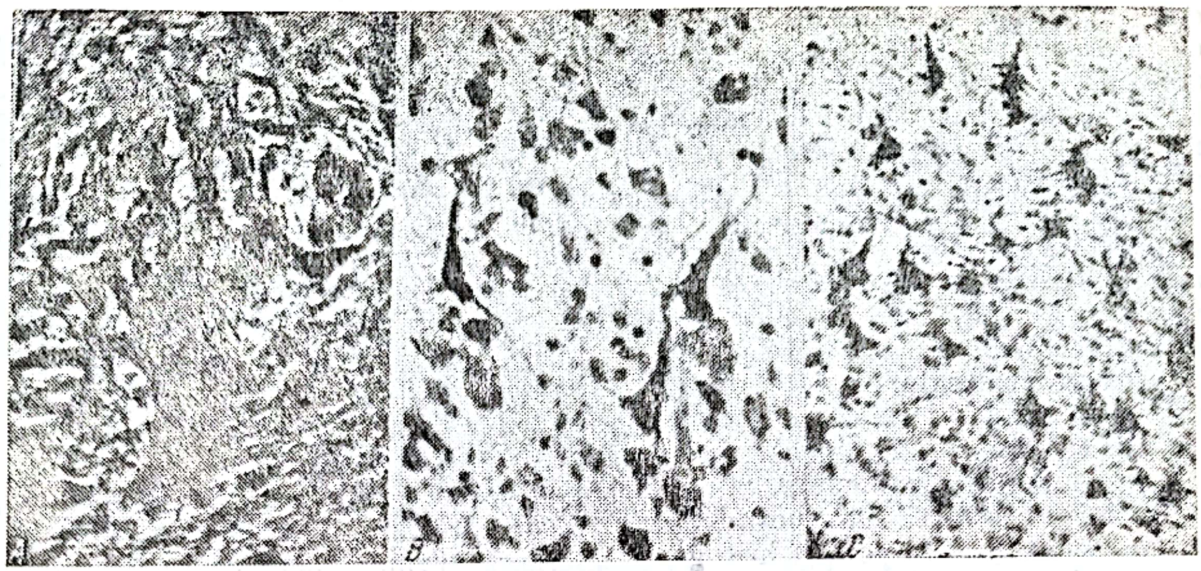

Fig. XX—10. — Leziuni ale celulelor nervoase.

A. Degenerescență hipertrofiantă a unui neuron olivar în mioclonia velo-palatină (Caz prof. I. T. Niculescu, prof. O. Sager și dr. Th. Hornet). *B.* Atrofie neuronală în stratul III cortical în coreea cronică (caz prof. Gh. Marinescu, prof. I. T. Niculescu și dr. M. Niculescu). *C.* Atrofia celulelor piramidale cu impregnare calcară.

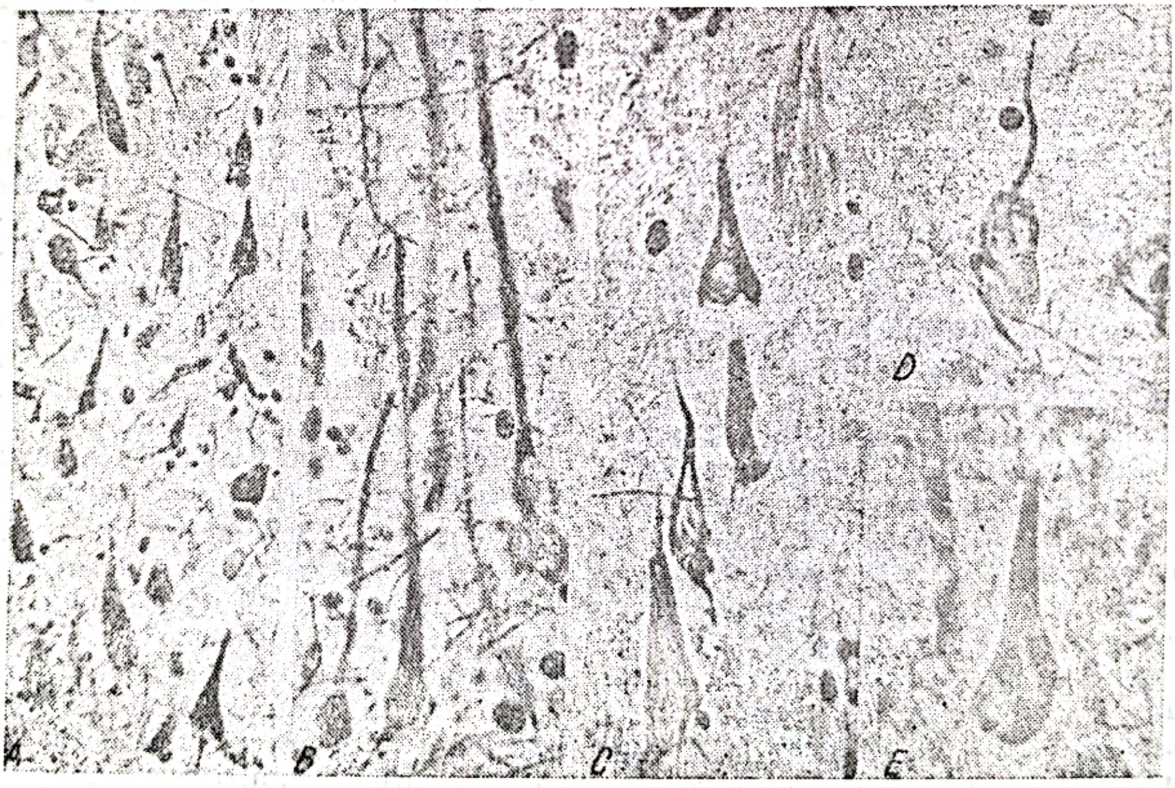

Fig. XX—11. — Leziuni specifice ale celulelor nervoase. Celule piramidale în boala Alzheimer.

Scanned with OKEN Scanner

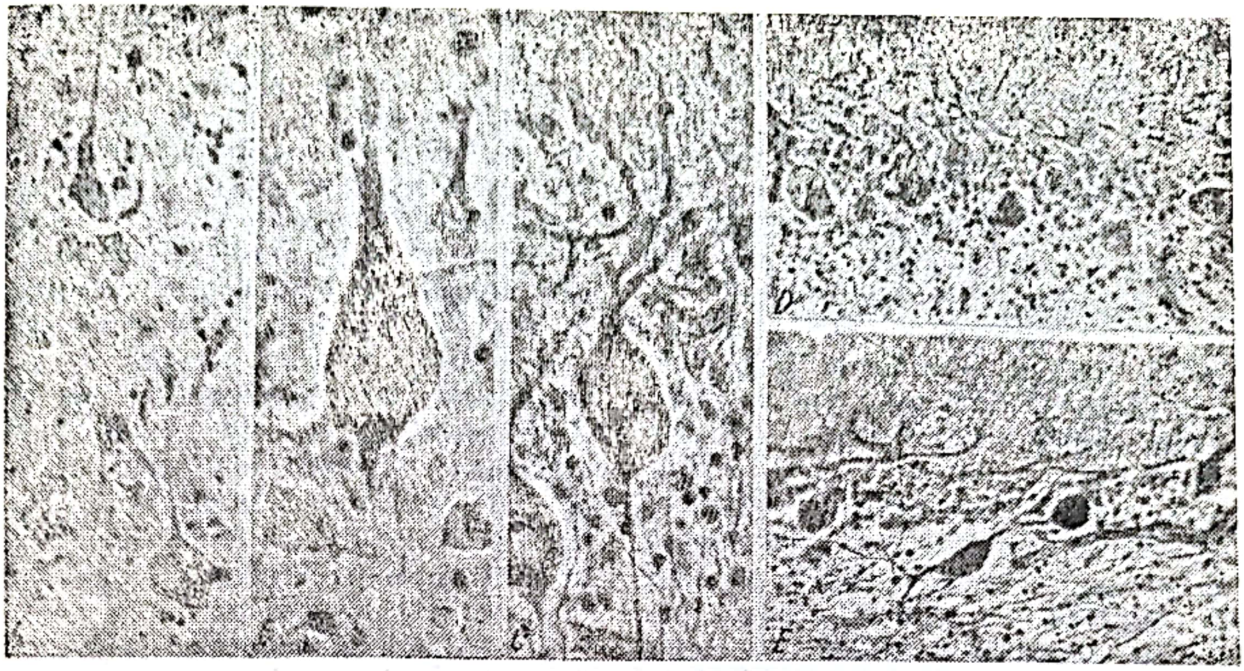

Fig. XX—12. — Leziuni specifice ale celulelor nervoase.

A, B. Celule piramidale în idioția amaurotică forma infantilă (caz prof. Gh. Marinescu). **C, D, E.** Celulele Purkinje din cerebel în idioția amaurotică, forma tardivă (caz prof. I. T. Niculescu).

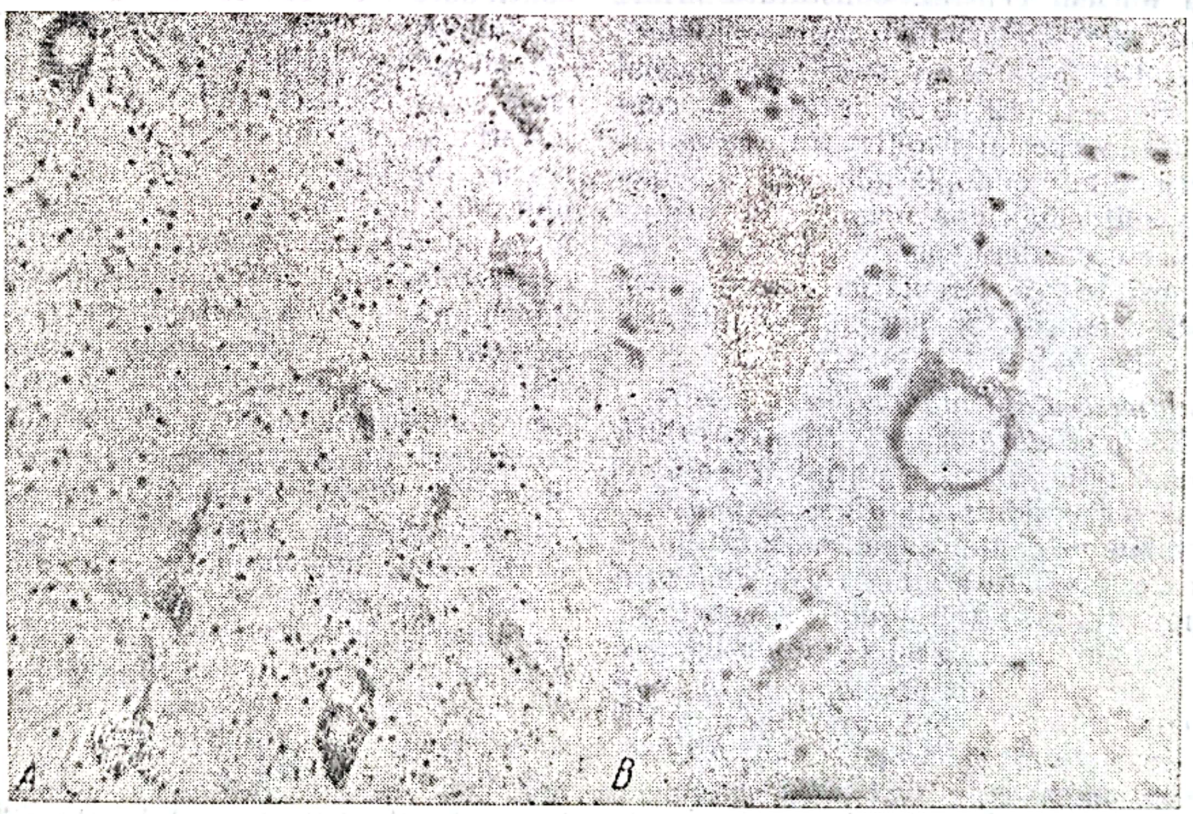

Fig. XX—13. — Leziuni specifice ale celulelor nervoase.

A, B. Epilepsie mioclonică. Celule nervoase ale coarnelor anterioare ale măduvei spinării conținînd corpusculi Lafora (caz prof. I. T. Niculescu).

Scanned with OKEN Scanner

Retracţiile celulelor nervoase, caracterizînd „boala celulară cronică“ (Nissl), reprezintă cele mai frecvente leziuni celulare nervoase în legătură cu procesele cronice. Ele pot ajunge într-un grad extrem la aşa zisa *„scleroză“* şi corespund unei intense deshidratări citoplasmice şi nucleare, deosebită de simpla atrofie (Scholz). Neuronii sînt micşoraţi, conturul sbîrcit, prelungirile colţuroase, citoplasma şi nucleul realizează la coloraţia Nissl o masă aproape omogenă, neagră-albastră prin concentrarea materialului bazofil şi se pot asocia variate reacţii gliale. Electronooptic, se produce retracţia hialoplasmei cu micşorarea mitocondriilor şi celorlalte structuri membranoase, paralel cu condensarea ribozomilor, eventual asociate cu străbaterea apei în spaţiul celular astrocitar (Hager).

Alterările celulelor nervoase în urma tulburărilor circulatorii acute se manifestă prin tigroliză şi tumefacţia celulară cu nucleul central, constatate prima dată de Gh. Marinescu şi deosebindu-se astfel de iritarea primară cu nucleul periferizat. Electronooptic, se constată în special rarefierea ribozomilor, reticulului endoplasmic şi tumefacţia mitocondriilor urmate deseori de moarte celulară, chiar după încetarea tranzitorie a circulaţiei locale, dacă este depăşită o anumită limită de timp.

Intumescenţa acută a celulelor nervoase, („boala celulară acută“, Nissl) prezintă tumefacţia relativ puţin intensă a întreg perikarionului cu expansiuni vizibile pe distanţe mai mari. Citoplasma este colorată albastru deschis prin cromatoliza tigroidului constatat aproape numai ca mici granulaţii bazofile marginale ale prelungirilor în timp ce neurofibrilele sînt aproape nemodificate pe impregnările argentice. Elementele gliale prezintă în special modificări progresive şi mitoze. Leziunile distribuite pe întinse teritorii din creier apar în intoxicaţii, infecţii, afecţiuni psihice, diverse condiţii experimentale şi deseori evoluează spre leziuni severe ireversibile cu fluidificare.

Alterările citoplasmice vacuolare însoţesc procesele necrobiotice ale celulelor nervoase din viroze, intoxicaţii, modificările severe ale balanţei electrolitice şi provin din dilatarea veziculelor reticulului endoplasmic constatată de Hager la periferia necrozelor traumatice ale scoarţei. În aşa zisa *degenerare granulovaculoară* (Alzheimer şi Simchowicz), granulele rezultă din condensări parţiale ale citoplasmei înţesată de vacuole. După Scholz, *modificarea spumoasă a celulei nervoase* nu corespunde încărcării citoplasmice lipoidice şi este mai înrudită cu alterările citoplasmice vacuolare, aşa cum se verifică şi experimental.

Procesele de distrugere şi lichefacţia celulelor nervoase necrotice („boala celulară gravă“, Nissl) se dezvoltă pe leziuni iniţiale de tumefacţie celulară continuate cu aspecte neregulate în granule şi inele ale materialului bazofil din citoplasmă. Nucleul devine hipercrom sau picnotic, membrana nucleară indistinctă, conţinutul nuclear se colorează difuz datorită polimerizării ADN-ului dar nucleolul este pentru moment încă aparent. Electronooptic, se remarcă dezintegrarea reticulului endoplasmic sub aspectul de vezicule cu contur osmiofil datorită ribozomilor condensaţi la periferia lor, substratul bazofiliei din microscopia optică. Se asociază modificări nucleare, dispariţia membranei plasmatice celulare, deplasarea mitocondriilor în vecinătate şi bogăţie de lizozomi antrenînd masivă eliberare de hidrolaze. Există încă diverse modificări gliale, în special satelitoza pericelulară cu elemente amiboide.

Necrozele de coagulare ale celulelor nervoase se manifestă sub 2 forme. *Necroza „ischemică“* (Spielmeyer), cea mai comună, întîlnită în focarele de ramolisment recent, prezintă retracţia corpului celular care devine unghiular, cu

Scanned with OKEN Scanner

contur poligonal, şi duce în celulele piramidale din scoarţă la accentuarea formei triunghiulare. Citoplasma este acidofilă prin dispariţia tigroidului şi se colorează albastru spălăcit cu metoda Nissl. Nucleul retractat şi aproape triunghiular în celulele piramidale, se colorează difuz iar nucleolul este mai voluminos dar uneori greu de recunoscut. Prelungirile subţiate şi aproape drepte prezintă pe alocuri aşa zisele „*incrustaţii bazofile ale reţelei Golgi*“ colorate albastru negru cu Nissl, corespunzătoare butonilor terminali aplicaţi pe aceste prelungiri. Final, se pot încă asocia incrustaţii calcare pe celule şi prelungirile lor. În jurul acestor neuroni există variate modificări gliale. Studiile histoenzimologice şi microscopia electronică confirmă caracterul de leziuni necrotice relativ persistente comparativ cu necroza de fluidificare. *Necroza omogenizantă* a celulelor Purkinje (Spielmeyer) se constată în special în bolile febrile ca tifosul exantematic şi febra tifoidă şi sînt însoţite de tufişuri de proliferare gliale („Gliastrauchwerk“).

Modificările fibrilare Alzheimer, caracterizînd demenţa progresivă presenilă sau din vecinătatea plăcilor senile, interesează în special celulele cornului Ammon şi cortexul frontal. Metoda Bielschowsky arată fascicule groase şi ghemuri de neurofibrile conglobate, rigide. Deşi prezintă congofilie (Divry) şi fluorescenţă după colorarea cu thioflavine (Schwartz), electronomicroscopic se constată numai structuri tubulare particulare fără depuneri amiloide intracelulare (Terry şi colab.). Există încă gliofibrile anormale în elementele nevroglice învecinate (Horneţ) şi depuneri amiloide în pereţii vaselor corticale.

Atrofia pigmentară prin masiva depunere de lipofuscină se vede în special la vîrste înaintate paralel cu reducerea ribozomilor şi scăderea intensităţii reacţiilor enzimatice. Trebuie deosebită de depunerile pigmentare fiziologice din celulele neurovegetative sau formaţiei reticulate, prin sediul în neuroni obişnuit săraci sau lipsiţi de pigment, prin depăşirea corpului celular cu extensie spre dendrite sau prin apariţia şi la vîrste mai puţin înaintate sau chiar la tineri.

„*Îngrăşarea celulelor nervoase*“ (Spielmeyer) apărută după intoxicaţii acute constă din depuneri lipidice în picături fine, distincte de lipofuscină, aşa cum se verifică electronomicroscopic.

Depunerile din tezaurismozele sistemului nervos sînt corpii lecitinoizi din diferitele forme de idioţie amaurotică sau mucopolizaharidele asociate cu gangliozide din gargoilism. Depunerile de lipoizi din idioţia amaurotică pe corpul celular sau ca îngroşări balonizante pe prelungiri se întîlnesc în celulele piramidale din cortex, celulele Purkinje din cerebel, celulele motorii din coarnele anterioare medulare şi celulele senzitive din ganglionii rahidieni. Apar în legătură cu o deficienţă enzimatică constatată iniţial de Gh. Marinescu prin metoda oxidazelor. Asemenea depuneri antrenează deplasarea neurofibrilelor spre periferia corpului celular sau a dilatărilor balonizante din prelungiri. În vecinătate există reacţii ale celulelor gliale şi fagocitoza corpilor lecitinoizi ajunşi în interstiţiu. În gargoilism, materialul granular PAS pozitiv şi sudanofil acumulat în celulele nervoase dă „corpii zebraţi“ din microscopia electronică, mai frecvenţi şi caracteristici decît în idioţia amaurotică.

Incluziile de substanţe protido-glucidice cele mai cunoscute sînt *corpii Lafora* din celulele cornului anterior al măduvei specifice în epilepsia mioclonică (boala Unverricht).

Celulele hipertrofice bi- şi multinucleate din creier sînt considerate azi diviziuni directe avortate, o tentativă ne-

Scanned with OKEN Scanner

reușită de regenerare în diverse condiții patologice ca paralizia generală sau din vecinătatea anumitor leziuni traumatice cerebrale.

b) LEZIUNILE ELEMENTARE ALE FIBRELOR NERVOASE CENTRALE (fig. XX—14)

Leziunile fibrelor nervoase centrale sînt mai greu de studiat datorită grupării dense și calibrului mai mic al fibrelor izolate. *Degenerescența secundară walleriană* nu se deosebește de nervii periferici. *Procesele distructive interesînd simultan teaca mielinică și cilindraxul* se caracterizează prin formarea sferulelor de mielină înglobînd resturile axonale și parcurgînd stadiile osmiofil (Marchi pozitiv) și sudanofil ale dezintegrării mielinei, asociate cu reacție glială. *În teritoriile de edem* se produce o leziune particulară caracterizată prin *tumefacția fibrelor nervoase devenite necolorabile*. Accentuata separare electronomicroscopică a lamelelor de mielină duce la formarea spațiilor macroveziculoase interlamelare conținînd lichid seros. *Fibrele nervoase din bolile demielinizante centrale* și în special din *plăcile de scleroză multiplă* se caracterizează prin *intensitatea demielinizării cu persistența axonilor*. La impregnare cilindracșii devin mai palizi sau prezintă inegalități de calibru și zone de clivare longitudinale în multiple fibrile fine („effilochement"). Masivele demielinizări antrenează reacții detersive ale corpilor granuloși urmate de formarea plăcilor de scleroză fibrilară densă conținînd axoni și datorite hipertrofiei și hiperplaziei nevrogliei fibroase. *Regenerarea fibrelor nervoase centrale* (vezi fig. V-13) practic totdeauna abortivă este prezentată la capitolul Procese regenerative.

Leziunile sinapselor (butonilor terminali), inițial constatate cu metoda Bodian, se studiază azi în special cu impregnările Nauta și Glees. Metoda

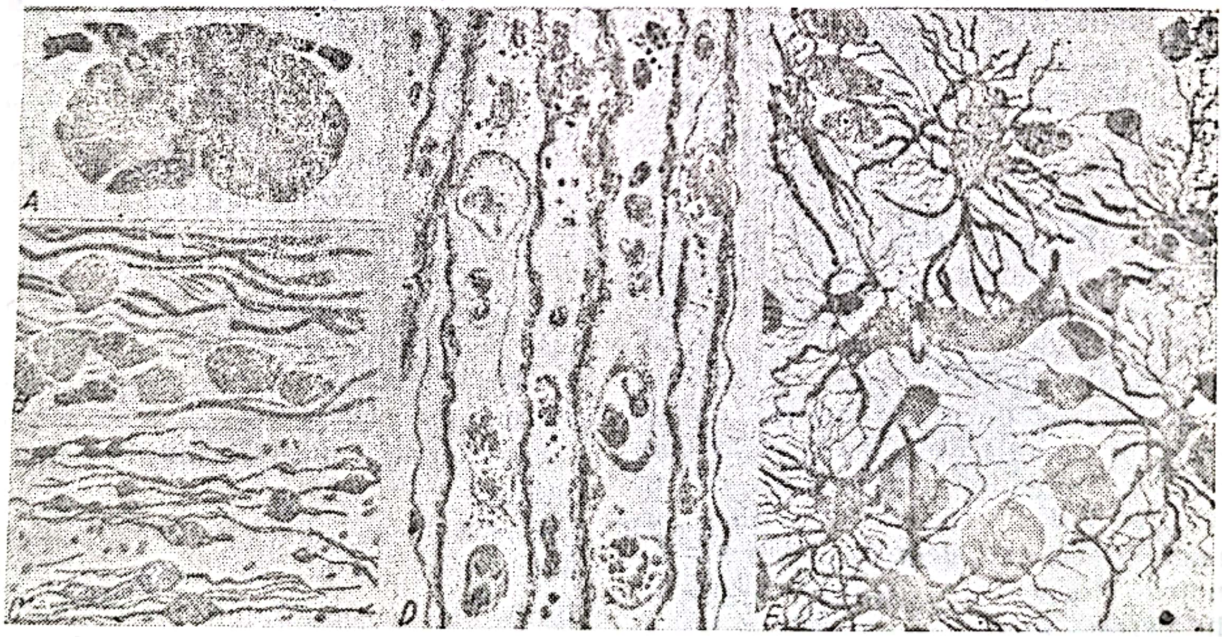

Fig. XX—14. — Leziuni demielinizante.

A. Demielinizări ale cordoanelor posterioare din măduva spinării în anemia pernicioasă. *B.* Corpi granuloși în cordoanele posterioare ale măduvei spinării în anemia pernicioasă. *C.* Dilatări balonizante ale mielinei fibrelor vizuale în meningo-encefalita luetică. *D.* Alterări recente ale fibrelor nervoase mielinice în scleroza în plăci (impregnare Bielschowsky și colorație cu Scharlach). *E.* Boală demielinizantă cerebrală cu hipertrofia nevrogliei fibroase și corpi granuloși (impregnare Hortega și colorație cu Scharlach) (cazuri prof. I. T. Niculescu).

Scanned with OKEN Scanner

Nauta arată reacţia nefibrilară a axoplasmei iar metoda Glees multiplicarea componentelor neurofibrilare din terminaţiile axonice. Microscopia electronică, începînd de la De Robertis, arată în degenerarea fibrelor nervoase reducţia veziculelor sinaptice şi mitocondrii îngroşate cu apariţia componentelor filamentoase comprimînd veziculele sinaptice.

c) LEZIUNILE ELEMENTARE ALE CELULELOR GLIALE (fig. XX—15, XX—16)

Modificările patologice ale macrogliei sînt sinergice cu leziunile celulelor nervoase şi prelungirilor lor. Ele trebuie deosebite diferenţial de schimbările structurale gliale din stările preagonice, febră şi modificările autolitice post mortale. *Procesele progresive* se manifestă prin multiplicări celulare. Frecvenţa mitozelor este redusă în raport cu diviziunile directe ducînd uneori la formarea de celule multinucleate voluminoase, aşa zisele „Gliarasen“ (Nissl), provenite din diviziuni nucleare fără diviziunea citoplasmei. Astrocitele reactive prezintă creşterea nucleului, citoplasmă mai bogată şi prelungiri mai groase, aspectul denumit de Nissl „gemästete Gliazelle“. Totodată cresc activităţile DPN-diaforazei şi DNP-dehidrogenazelor. Electronooptic se constată condensarea hialoplasmei, multiplicarea reticulului endoplasmic, ribozomilor şi mitocondriilor. Cresc substanţele osmiofile lipoide (în cadrul unei lipofaneroze) şi glicogenul. Forme patologice gliale atipice se constată în special în corpul striat în degenerescenţa hepato-lenticulară Wilson (celulele Alzheimer tip 1 şi 2). *Modificările regresive* se produc mai ales în teritoriile de edem. Fragmentarea prelungirilor gliale prin clasmatodendroză (Cajal) duce la formarea celulelor amiboide reprezentînd de

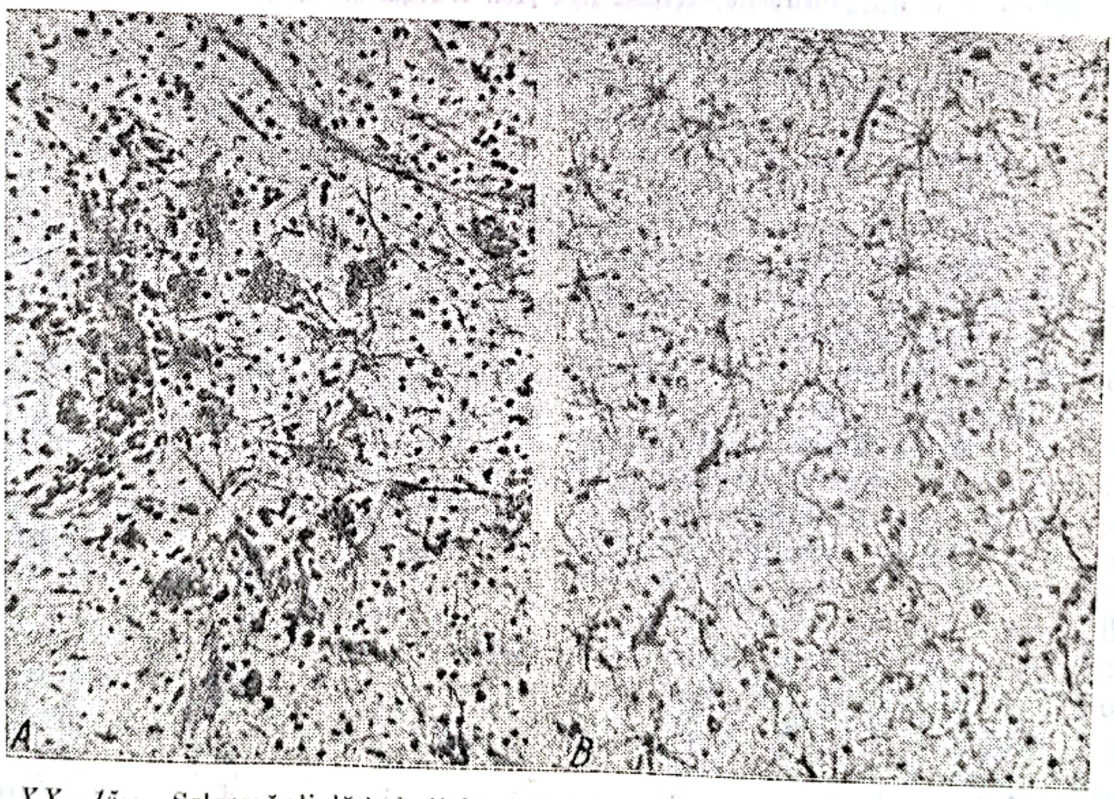

Fig. XX—15. — Scleroză glială în boli demielinizante ale substanţei albe cerebrale (impregnare Hortega).

A. Forme monstruoase de celule nevroglice hipertrofiate. *B.* Densificare nevroglică fibrilară (cazuri prof. I. T. Niculescu).

Scanned with OKEN Scanner

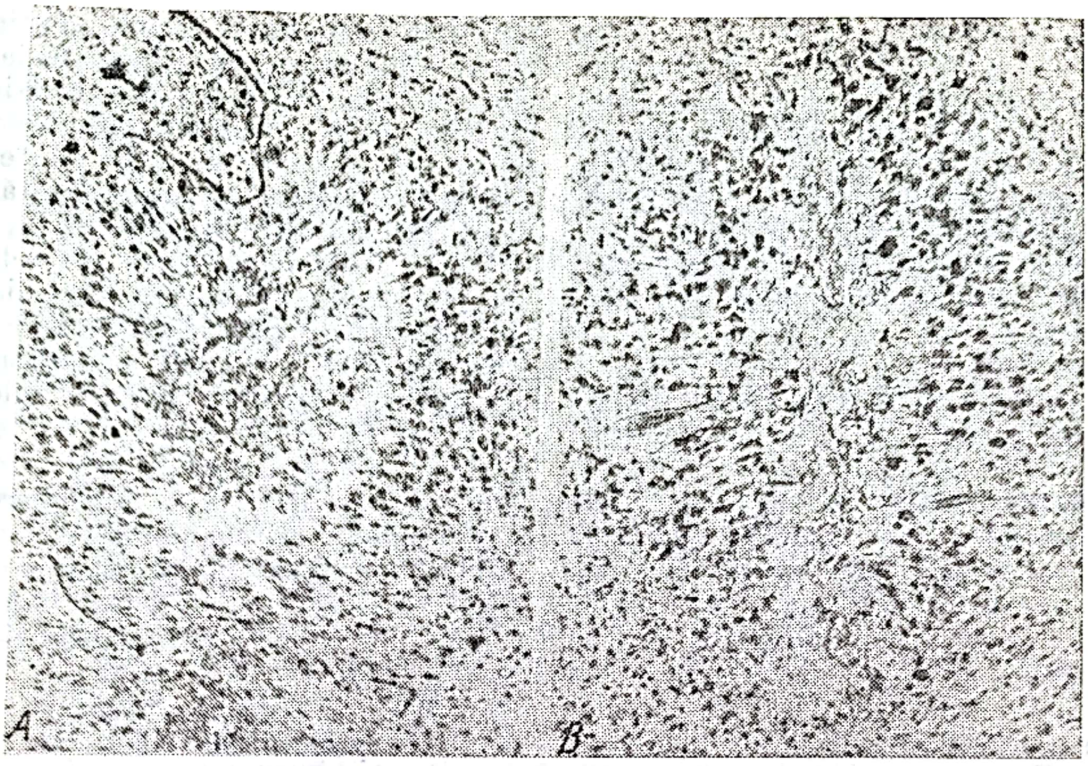

Fig. XX—16. — Reacţii nevroglice în jurul focarelor de necroză vasculară.
A, B. Făt uman. Orientare polară cu aspect spongioblastic al elementelor gliale delimitînd zona de distrucţie nervoasă (caz prof. I. T. Niculescu).

fapt o formă degenerativă ca şi aşa zişii corpi de umplutură („Füllkörperchen") rezultaţi din clasmatodendroză. *Proliferarea glio-fibrilară* se manifestă prin hipertrofia corpului celular şi formarea intracelulară de gliofibrile, verificată şi electronomicroscopic. Rezultă astfel astrocite gigante monstruoase cu numeroase prelungiri şi diferitele tipuri de scleroză nevroglică. Fibrele Rosenthal din siringomielie, scleroza multiplă şi mai ales tumori sînt fibre anormale printr-o depunere osmiofilă mascînd gliofibrilele.

Modificările patologice ale oligodendrogliei sînt mai puţin nete. Multiplicarea oligodendrocitelor pericelulare duce la satelitoză şi are rol în neuronofagie. Multiplicarea celulelor satelite ale prelungirilor nervoase este mai greu de apreciat morfologic. Tumefacţia acută a citoplasmei oligodendrocitelor (Penfield şi Cone) duce la degenerescenţa mucoidă (Grynfeltt).

Modificările patologice ale microgliei. Prin rolul său de sistem reticuloendotelial al creierului precizat de I.T. Niculescu şi I. Bazgan pentru microglia de constituţie a tecii perivasculare Virchow-Robin încă din 1925, microglia are deosebită importanţă în procesele patologice şi în special cele însoţite de dezintegrări tisulare. Participarea microglială în toate procesele patologice ale sistemului nervos începe ca *reacţie precoce* (Hortega) cu hipertrofia corpului celular şi multiplicarea prelungirilor microgliale. Electronooptic se constată un număr sporit de granule de ARN, abundenţa lizozomilor şi apariţia unor corpi rotunjiţi compacţi compuşi din vacuole, picături şi granule de material intens osmiofil sau conţinînd lamele stratificate (Blintziger şi Hager). *Proliferarea*

Scanned with OKEN Scanner

microgliei în paralizia generală progresivă şi luesul nevraxial prezintă aspectele de celule în bastonaş. Multiplicarea microglială se constată în tufişurile de glioză din tifosul exantematic sau febra tifoidă de-a lungul prelungirilor celulelor Purkinje, şi joacă un rol însemnat la formarea nodulilor, rozetelor şi coroanelor nevroglice sau a plăcilor senile. Celulele microgliale din zonele de necroză se transformă în *corpi granuloşi*. Rotunjirea citoplasmei este însoţită de retracţia prelungirilor sale. Aceste celule, deseori în mitoză, prezintă nucleu central şi o citoplasmă fenestrată conţinînd resturi fagocitate de lipide, protide şi pigmenţi hemoglobinici digerate prin intensă activitate enzimatică în special a fosfatazei acide şi 5-nucleotidazei în timp ce acţiunea oxidazelor şi dehidrogenazelor este mult mai redusă. Se asigură astfel detersiunea zonelor de necroză cu migrarea corpilor granuloşi în l.c.r. spre spaţiul subarahnoidian pe calea tecilor perivasculare. Electronooptic asemenea fagocite prezintă numeroşi fagozomi în tot corpul celular şi aspecte active de pinocitoză la periferie. Indiferent de stadiu şi morfologie, toate elementele reactive de origine microglială prezintă mari afinităţi cu pericitele capilare, histiocitele şi macrofagele de origine mezenchimală de la nivelul spaţiilor perivasculare.

Modificările patologice ependimare. Celulele ependimare de înveliş ale ventriculilor regenerează foarte greu. Proliferarea mai intensă a gliei subependimare din inflamaţii duce la nodulii de *ependimită granulară*.

Sclerozele nevroglice (gliozele) sînt cicatricele sistemului nervos consecutive organizării focarelor de dezintegrare nervoasă. *Glioza izomorfă*, sistematizată, respectă arhitectura locală a fasciculelor nervoase în timp ce *glioza anizomorfă*, înlocuind distrugeri mai întinse, este mult mai neregulată. Există încă *scleroze mixte glio-mezenchimale* în special consecutive leziunilor învecinate meningelor, mai bogate în elemente conjunctive decît tecile vasculare din encefal. Cicatricele gliale la făt şi copilul mic, prezintă aspecte particulare, accentuate de Spatz. În sistemul nervos imatur, procesele distructive sînt urmate de topirea rapidă a structurilor focarului lezional rezultînd o pierdere de substanţă înconjurată exclusiv de glioză, cu aspectul macroscopic de porencefalie.

Corpii granuloşi sînt macrofagele sistemului nervos întîlnite în condiţii patologice şi care nu trebuie confundate cu celulele vectoare, de aceeaşi morfologie, contribuind la edificarea tecilor de mielină la făt şi copilul mic. Originea corpilor granuloşi este variată. Obişnuit provin din microglie şi în mult mai mică măsură din macroglie şi oligodendroglie. Celulele mezenchimale devin corpi granuloşi în leziunile distrugînd frontierele gliale şi dezorganizînd bariera ecto-mezodermică de la nivelul tecilor vasculare.

MALFORMAŢII

Tulburările de dezvoltare cu lipsa închiderii cutiei craniene sau canalului rahidian sînt relativ rare. *Anencefalia*, *hemicefalia*, *ciclopia*, *arinencefalia şi amielia* sînt monstruozităţi incompatibile cu viaţa, studiate mai pe larg la capitolul Malformaţii. *Cefalocelele* sînt herniile conţinutului intracranian prin defecte craniene realizînd diferite tipuri de chisturi sub piele. *Meningocelul cranian* conţine numai structuri meningeale şi l.c.r. *Meningoencefalocelul* conţine meninge, creier şi l.c.r. *Encefalocelul* este de fapt un meningo-encefalocel fără lichid. *Rachischizisul* se însoţeşte de diverse *mielocele* situate dominant în regiunea lombo-sacrată (fig. XX—17*A*). Cel mai frecvent este *meningocelul*, o pungă chistică conţinînd l.c.r., delimitată de

Scanned with OKEN Scanner

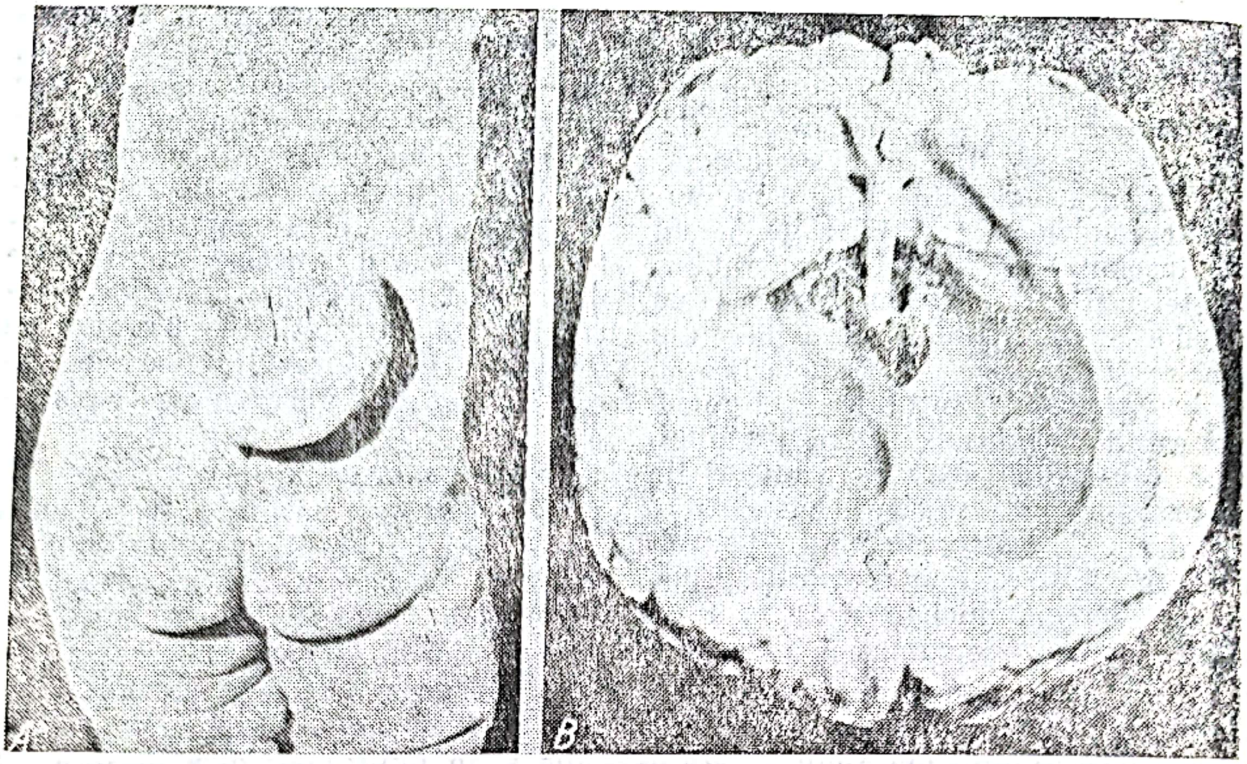

Fig. XX—17. — Malformații.
A. Meningocel sacrat. *B.* Hidrocefalie internă (caz dr. Sp. Popescu-Micloșani).

meninge și piele. Alte tipuri de mielocele sînt mult mai rare. *Mielocistocelul* rezultă din dilatarea enormă a canalului central al măduvei înconjurată de meninge. În acest caz, partea posterioară a măduvei ajunge să hernieze sub piele. *Mielo-meningocelul* conține lichid deprimînd măduva prost dezvoltată spre meninge și piele. *Rahischizisul posterior* corespunde opririi dezvoltării măduvei în stadiul de jgheab neural. *Spina bifida occulta*, simplă dehiscență de arcuri vertebrale, poate fi însoțită de o proliferare conjunctivo-glială pseudotumorală, cel mai deseori asimptomatică pînă la pubertate. **Viciile dezvoltării veziculelor cerebrale** antrenează: monstruozități ca anencefalia sau hemicefalia; diverse agenezii parțiale compatibile cu viața *(agenezia corpului calos, agenezia cerebelului); hipoplazia generalizată a creierului* (sau *microencefalia)* și *hipoplazii parțiale de cerebel, trunchi cerebral sau talamus*, deseori asociate cu hipoplazia vaselor cerebrale corespunzătoare. *Malformația Arnold-Chiari* se caracterizează prin slaba dezvoltare a bulbului, protuberanței și cerebelului, herniind prin gaura occipitală lărgită. *Megalencefalia* este mărirea de volum a creierului și constituie o anomalie numai cînd se asociază cu hidrocefalia, gliomatoza difuză sau tumori antrenînd manifestări neurologice sau psihiatrice. **Tulburările dezvoltării scoarței cerebrale și substanței albe.** În *lissencefalie (agirie)* creierul apare aproape neted datorită lipsei dezvoltării circumvoluțiilor cerebrale. *Microgiria* prezintă grupe simetrice de circumvoluții extrem de mici în lobul frontal, occipital sau parietal în legătură cu oprirea dezvoltării scoarței. *Ulegiria*, secundară unor cicatrice cerebrale conține circumvoluții mici, neregulate, separate prin șanțuri adînci și poate fi însoțită de *porencefalie*, adică o pierdere de substanță consecutivă unui proces destructiv de apariție precoce și comuni-

Scanned with OKEN Scanner

cînd cu ventriculii. *Status marmoratus* rezultă din multiple necroze parcelare cicatrizate din ganglionii bazali și în special talamus. Histologic, microgiria și ulegiria prezintă absența straturilor celor mai superficiale ale scoarței sau atrofia lor asociată cu proliferare glială. Leziunile chistice și cicatriceale urmează în special diverselor tulburări de regim circulator arterial sau venos cu hipo- și anoxie din cursul nașterilor dificile (Little).

Hidrocefalia internă (fig. XX—17 *B*) prezintă dilatarea progresivă, uneori enormă, a ventriculilor destinși de l.c.r. consecutivă cel mai deseori obstrucției apeductului Sylvius printr-o puternică proliferare glială. Rezultă astfel atrofia substanței cerebrale redusă pe alocuri la o lamă papiracee ajungîndu-se la o adevărată decerebrare. Se asociază distensia oaselor craniului cu aspectul de cap mare hidrocefal al acestor copii prezentînd proeminența boselor frontale și fontanelele larg deschise. Microscopic se constată atrofia plexurilor coroide, leziuni ale ependimului cu exfoliere urmată de intensă gliază subependimară și atrofia pînă la dispariție a elementelor formațiunilor cenușii. Deosebim hidrocefalia internă congenitală de hidrocefalia din inflamațiile cu obliterarea apeductului Sylvius sau găurilor Luschka și Magendie precum și de hidrocefalia externă corespunzătoare de fapt unei arahnoidite postcicatriceale.

Malformațiile proliferative. Scleroza tuberoasă (boala Bourneville), transmisă printr-o genă autosomală dominantă, prezintă multipli noduli albicioși cenușii de 1—2 cm diametru, prost demarcați de substanța creierului, de consistență fermă, localizați dominant în scoarță. Există încă noduli în peretele ventricular și paraventriculari, de origine în special talamică. Microscopic (fig. XX—18 *A*, *B*), predomină proliferarea glială cu astrocite hipertrofice monstruoase prezentînd nuclei anormali, prelungiri groase și neregulate, vacuole citoplasmice și uneori glicogen. Glioza, fără limite precise la periferia nodulilor, este dominant perivasculară. Celulele nervoase, totdeauna mai rare, pot fi de asemenea hipertrofice. Uneori nodulii ventriculari evoluează spre calcificare și transformarea chistică iar cei paraventriculari spre spongioblastoame. La fundul de ochi, retina conține mici noduli de proliferare glială (facoame). Există încă angiofibromatoza feței (adenoamele simetrice Pringle), fibroame periungheale (tumorile Coenen), rabdomioame cardiace și rinichi polichistici sau cu diverse tumori pluritisulare de tip embrionar. *Siringomielia*, uneori continuată spre bulb ca *siringobulbie* este o malformație blastomatoasă rezultată dintr-un defect de închidere al părții dorsale a tubului neural cu includerea de țesut embrionar proliferativ (Bielschowsky). Macroscopic, măduva cervicală conține o formațiune centrală dură alungită ca o țeavă, și în jur există un grad de arahnoidită cu aspect lăptos al meningelor. Microscopic (fig. XX—18, *C*, *D*) se constată o cavitate sau despicături centrale ori paracentrale cu perete format dintr-o masă neregulată de proliferare nevroglică conținînd fibre Rosenthal și putînd uneori evolua spre diferite tumori și mai ales gliomul fibrilar. Asocierea cu *hidromielia*, adică dilatarea congenitală a canalului central al măduvei este frecventă și în practică cele 2 leziuni sînt aproape imposibil de delimitat cu preciziune. Întreruperea căilor de conducere din măduvă la diferite niveluri prin cavitatea siringomielică, glioza sau leziunile vaselor medulare asociate duce la degenerescența căilor ascendente ale sensibilității cu leziuni transsinaptice în nucleii Goll și Burdach. Invazia gliozei în cornul anterior antrenează alterări ale

Scanned with OKEN Scanner

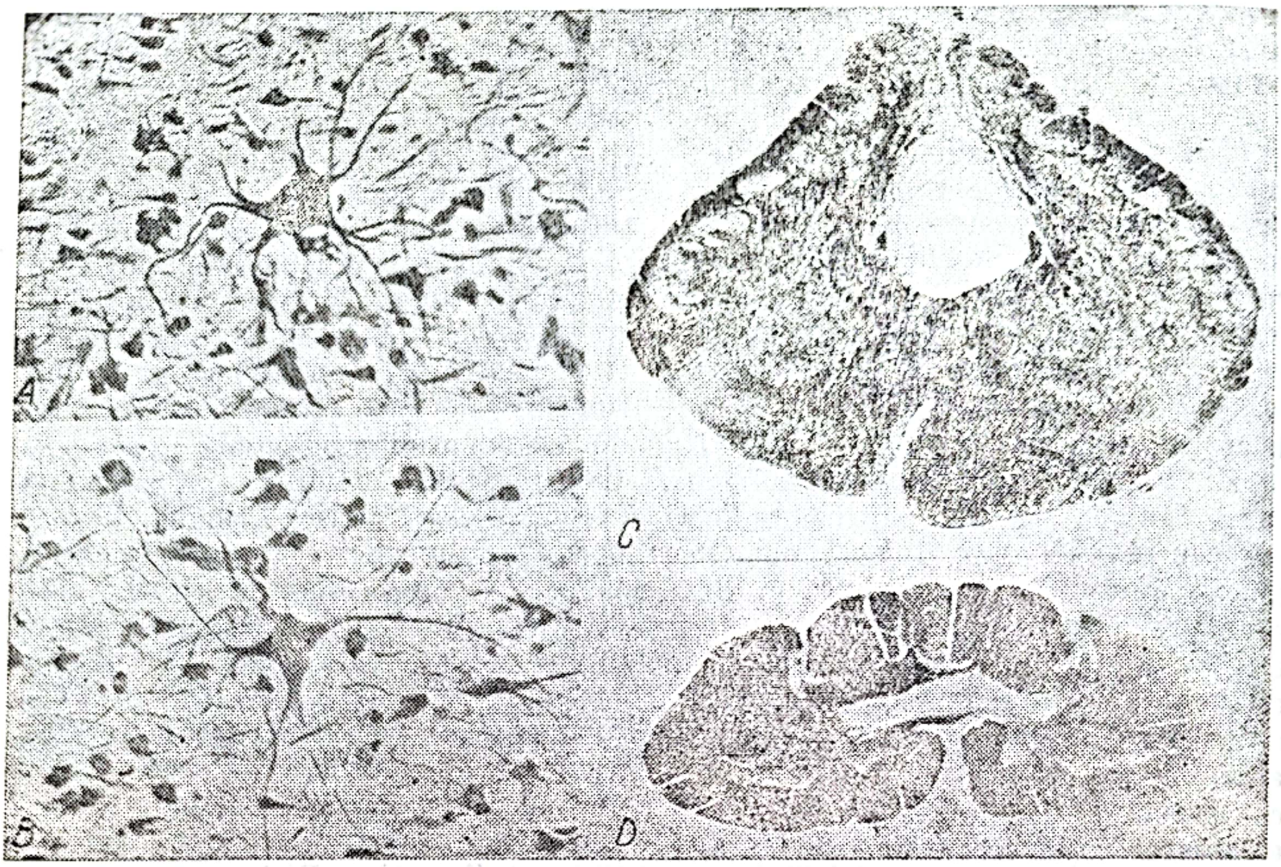

Fig. XX—18. — Malformații.
A, B. Scleroză tuberoasă. Neuroni monstruoși alături de celule gliale hipertrofice. *C.* Siringobulbie. *D.* Siringomielie.

neuronilor motori și atrofia musculaturii membrului superior. Alte malformații proliferative: bolile Recklinghausen, Landau și Sturge-Weber sînt studiate mai departe cu tumorile.

TULBURĂRI CIRCULATORII

Tulburările circulatorii, practic cele mai frecvente leziuni din sistemul nervos central, în creștere datorită prelungirii duratei medii de viață, sînt favorizate de bogăția vascularizației locale, angioarhitectonie, structura peretelui vaselor cerebrale și mai ales sensibilitatea substanței nervoase la anoxie antrenînd leziuni întinse ireversibile cîteva minute după sistarea, chiar tranzitorie, a circulației locale. Clinic, așa zisele „mari accidente vasculare" debutează brusc cu ictus și comă. Dacă bolnavul supraviețuiește, coma încetează prin regresia edemului perilezional, și rămîn variate manifestări neurologice motorii (hemiplegie, diverse paralizii) sau senzitive prin întreruperea anumitor fascicule nervoase și prin degenerescențele fasciculelor nervoase consecutive distrugerii centrilor nervoși din substanța cenușie sau transsinaptice.

Hemoragia cerebrală (fig. XX—19, XX—20). Deosebim hemoragiile cerebrale mici multiple de marea hemoragie cerebrală. *Hemoragiile mici* pot fi solitare sau multiple, rezultînd purpura cerebrală. Macroscopic se constată hemoragii petesiale în special în substanța albă ca „pișcăturile de pureci", deseori asociate cu petesii leptomeningeale. Microscopic, sînt caracteristice hemoragiile prin diapedeză. Vasele mici capilare sau precapilare cu peretele intact, așa cum o arată colorațiile uzuale,

Scanned with OKEN Scanner

Fig. XX—19. — Tulburări circulatorii.
A. Hemoragie cerebrală cu inundație ventriculară (Muzeul Institutului Medico-Legal). *B, C.* Hemoragii prin diapedeză în substanța albă cerebrală.

Fig. XX—20. — Tulburări circulatorii. Hemoragie cerebrală mai veche cu mici focare hemoragice recente înconjurînd focarul principal.

Scanned with OKEN Scanner

impregnările argentice şi metoda PAS, sînt înconjurate de manşoane de hematii în tecile perivasculare. Cauzele sînt diversele inflamaţii, diatezele hemoragice, tulburările circulatorii şi mai ales emboliile grase, intoxicaţiile exogene (oxicarbonată) sau endogene, traumatismele şi tumorile. *Hemoragia cerebrală masivă* apare cel mai deseori la hipertensivi şi după 50 ani, cu maximum de frecvenţă între 60—70 ani şi devine mai rară la vîrstele foarte înaintate. Hemoragia cerebrală fără legătură cu hipertensiunea se poate întîlni la toate vîrstele. La nou-născuţi este în legătură cu traumatismul obstetrical, la tineri cu ruptura anevrismelor congenitale, la adulţi cu tumori, traumatisme şi leziunile peretelui vaselor cerebrale din diverse septico-piemii, tuberculoză, sifilisul terţiar şi colagenoze. Clinic, hemoragia cerebrală la hipertensivi, tipul de descriere anatomo-clinică, se produce brusc, cu ictus, comă, convulsii (în inundaţia ventriculară) şi l.c.r. hemoragic. Decesul se produce cel mai deseori rapid prin tamponarea ventriculară, lezarea centrilor vitali sau hipertensiune intracraniană acută sau după cîteva zile prin complicaţii, în special bronhopneumonia de aspiraţie.

Macroscopie. Sediul marii hemoragii cerebrale este în special în nucleii bazali pe teritoriul arterei lenticulo-striate (artera hemoragiei cerebrale, Charcot-Bouchard). Se însoţeşte deseori încă de hemoragii în punte, leptomeninge şi alte viscere. Sînt mai puţin frecvente hemoragiile exclusiv de trunchi cerebral şi relativ rare hemoragiile pure de cerebel sau medulare. În hemoragia recentă se constată un coagul sanguin retractat şi dilacerarea substanţei cerebrale. Ruperea peretelui ependimar este urmată de inundaţie ventriculară cu sînge lacat şi infiltrarea hemoragică a spaţiului subarahnoidian şi în special a cisternelor. În hemoragiile ceva mai vechi (cîteva zile), substanţa albă din jurul coagulului conţine numeroase mici hemoragii secundare. Spălarea cu un jet foarte slab de apă arată îngroşări hemoragice la bifurcaţia arterelor intracerebrale comparabile tumefacţiilor provocate de bacteriile azotoase pe rădăcinile plantelor leguminoase, aşa zisele anevrisme miliare (Charcot-Bouchard). După cîteva luni focarul hemoragic devine pseudochistic cu perete cicatriceal de coloraţie ruginie. *Microscopic*, deosebim masiva hemoragie din centrul leziunii şi hemoragiile inelare din focarele izolate de la periferie. Ca patogenie, pînă nu de mult se insista numai asupra importanţei hemoragiilor prin diapedeză consecutive spasmelor vasculare din hipertensiune realizînd unităţile hemoragice rapid confluente în marea hemoragie cerebrală. De la Pick, anevrismele miliare erau considerate false anevrisme într-un hematom organizat deci rupturi vasculare secundare hemoragiilor prin diapedeză. Se revine astăzi mereu mai insistent la ideile lui Charcot şi Bouchard de *hemoragii per rexin* consecutive rupturii vaselor arteriale mici cu peretele hialinizat caracteristice pentru boala hipertensivă în etapa de visceralizare. Hemoragiile mici multiple de la periferia focarului hemoragic principal sînt însă hemoragii prin diapedeză, secundare hipoxiei şi acidozei ţesutului cerebral învecinat, recunoscute prin dispoziţia inelară din jurul capilarelor şi arteriolelor cu peretele intact aşa cum se constată şi pe fig. XX—19 *B*, *C*. Diagnosticul diferenţial se face mai ales cu ramolismentul cerebral hemoragic unde există încă zone de ramolisment şi leziunile corespund unui teritoriu vascular terminal bine definit, ceea ce nu este cazul pentru adevărata hemoragie cerebrală. Hemoragia cerebrală trebuie deosebită încă de hematomul intraparenchimatos (intracerebral) circumscris şi bine delimitat. Acesta reprezintă o leziune

Scanned with OKEN Scanner

Fig. XX—21. — Tulburări circulatorii.
A. Ramolisment vechi al nucleilor opto-striați. *B.* Ramolisment talamic. Colorație mielinică. *C.* Ramolisment în sindromul supero-extern al nucleului roșu Chiray-Foix-Niculescu. Colorație mielinică.

traumatică dezvoltată într-un focar de contuzie sau de dilacerare și se comportă ca un proces expansiv cu evoluție progresivă și efect compresiv. În *hematomielie* posttraumatică (80% din cazuri), mai rară prin anevrisme, tumori, infecții vasculare și excepțională în boala hipertensivă, hemoragia se întinde vertical interesînd dominant centrul măduvei și în special substanța cenușie.

Ramolismentul cerebral (fig. XX—21, XX—22). *Infarctul cerebral*, caracterizat în special prin *ramolisment* (sau *encefalomalacie*), reprezintă cea mai comună leziune vasculară din SNC, constatată într-un sfert din necropsiile curente după 50 ani și în marea majoritate a cazurilor în legătură cu tulburări circulatorii funcționale. Scăderea bruscă a debitului cardiac, chiar tranzitorie, din diverse cardiopatii, la nivelul arterelor ateroscleroticе rigide și stenozate duce cel mai deseori la ramolisment. Alte cauze mai rare sînt tromboza arterelor cu modificări aterosclerotice, leziunile de endarterită obliterantă, luetice sau tbc, spasmele provocate de alterările pereților vasculari și emboliile din endocardite, grăsoase sau gazoase. Infarctele venoase sînt urmarea tromboflebitei diverselor sinusuri ale durei mater sau venelor Galien. Ramolismentele pot fi precedate de ramolismente „incomplete" și caracterizate prin „necroza electivă a parenchimului" (Scholz), adică a unor zone mai vulnerabile ca stratul 3 al scoarței creierului, cornul Ammon, nucleii bazali și stratul celulelor Purkinje din cerebel. *Macroscopie.* După o etapă inițială extrem de scurtă de necroză de coagulare cu intumescență și mărirea consistenței locale foarte rar identificată la necropsie (Ley), se constată succesiv etapele de ramolisment alb, roșu (hemoragic), galben și transformarea pseudochistică. Stadiile ramolismentului relativ recent se pot intrica rezultînd aspecte mixte. Ramolismentele cerebrale multiple în diferite etape evolutive sînt de constatare curentă. *Ramolismentul alb*, întîlnit în primele 20 ore se caracterizează prin colicvația substanței cerebrale care ia aspectul de terci albicios, aproape fluid. *Ramolismentul roșu* se

Scanned with OKEN Scanner

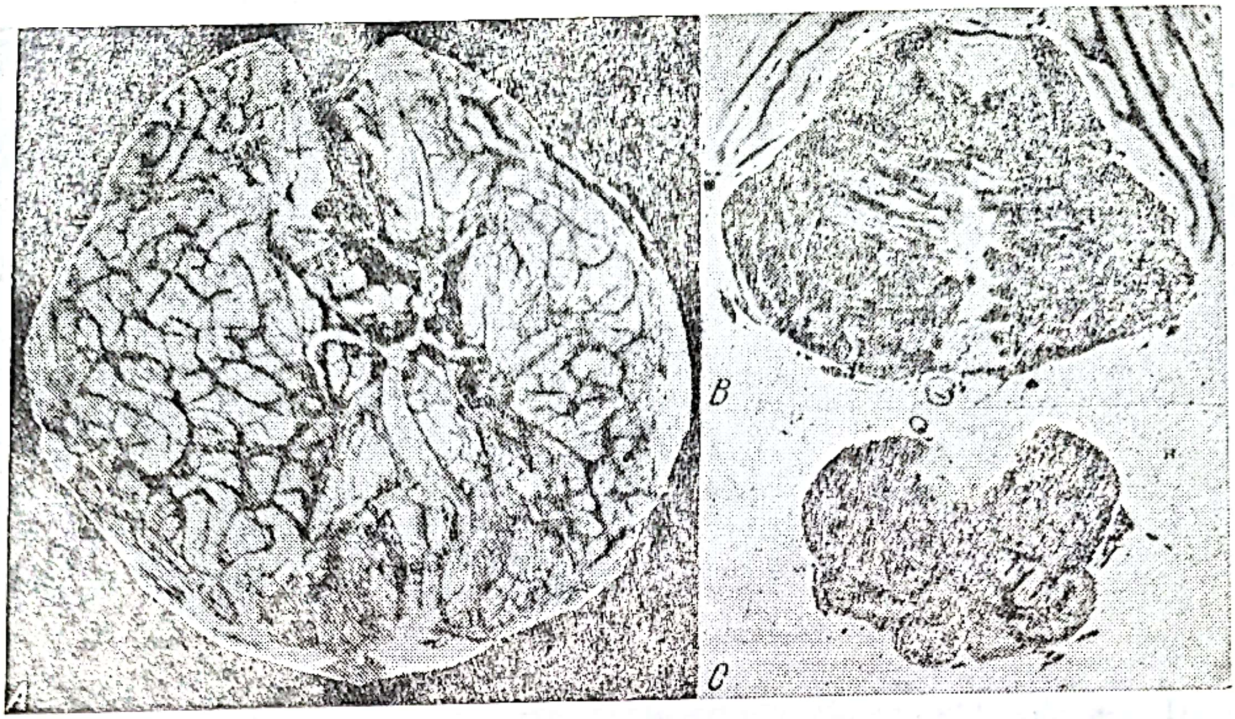

Fig. XX—22. — Tulburări circulatorii.

A. Ateroscleroza vaselor de la baza creierului. *B.* Ramolisment median al protuberanței. Ateroscleroza trunchiului bazilar (caz prof. I. T. Niculescu). *C.* Bulb. Degenerescență secundară unei leziuni vasculare a fasciculului piramidal (în dreapta) (caz prof. I. T. Niculescu).

datorește invaziei teritoriului ramolit de sînge. Începe cu hemoragii punctiforme la periferie și se continuă cu coaguli și infiltrări hemoragice printre care pot persista mici teritorii de ramolisment alb. *Ramolismentul galben* se recunoaște prin colorația gălbuie a substanței cerebrale pe teritoriul ramolismentului cu extinderea pigmentării în substanța cerebrală învecinată și meninge în legătură cu resorbția detritusurilor și hemoragiei. Urmează *transformarea pseudochistică* cu organizarea unei cicatrici la periferia zonei ramolite și acumularea *ex vacuo* de l.c.r. xantocromic. Este ușor recunoscută prin depresiunea localizată a suprafeței creierului și îngroșarea compensatorie a leptomeningelor, devenite opace și cu pigmentare gălbuie. Pe secțiune apar cavități chistice de dimensiuni și formă variabile, străbătute de septuri provenite din tractusuri conjunctive și vase sclerozate. După vîrstă, deosebim astfel infarcte recente, infarcte cu evoluție prelungită conținînd resturi de substanță cerebrală sechestrate de parenchimul cerebral înconjurător, și infarcte vechi transformate pseudochistic. La copii, masiva lichefiere și resorbție duce la porencefalie. După dimensiuni, deosebim diverse tipuri morfologice. Infarctele cerebrale întinse interesînd teritoriul vascular superficial și profund au formă vag triunghiulară, cu vîrful orientat spre ventriculi. Ramolismentele parțiale corticale prezintă aspect laminar. Forma și dimensiunile ramolismentelor parțiale profunde variază corespunzător angioarhitectoniei teritoriului vascular terminal respectiv. Infarctele venoase, mai rare, iau totdeauna aspectul hemoragic. *Microscopie.* Sistarea circulației cerebrale antrenează modificări celulare nervoase cu tigroliză și tumefacția perikarionului, dar mai ales leziuni degenerative ale prelungirilor nervoase cu lichefierea tecilor de mielină. Metoda Weigert

Scanned with OKEN Scanner

arată deosebit de clar zone palide, demielinizate. În următoarele 15—24 ore după instalarea necrozei ischemice se produce intensă hiperemie în vasele de la periferie. Urmează hemoragii prin diapedeză invadînd focarul de ramolisment. Afluxul granulocitar, totdeauna prezent, nu persistă mai mult de 2—3 zile, cu excepţia infarctelor septice ulterior evoluate spre abcesul cerebral (vezi mai departe subcapitolul Procese inflamatorii). Caracteristici pentru ramolisment sînt corpii granuloşi reprezentînd macrofage iniţial aproape exclusiv hematogene, apoi histiogene din elementele adventiţiei vaselor şi final de origine dominant gliogenă. Aceste elemente încărcate cu detritusuri lipidice (mielinice) şi pigment hemoglobinic digerat pînă la hemosiderină, se găsesc în focarul de ramolisment şi sînt vehiculate apoi de l.c.r. spre tecile perivasculare şi spaţiul subarahnoidian. Cicatrizarea se traduce prin glioză anizomorfă la care se asociază în grade variabile o componentă mezenchimală provenind din pereţii vaselor mici şi leptomeninge. Celulele nervoase învecinate prezintă incrustare cu minuscule granule conţinînd fier de origine hematică (Greenfield) şi nu calcificate. La distanţă, prin metoda Weigert se constată paloarea anumitor fascicule nervoase întrerupte la locul ramolismentului şi secundar degenerate.

Forme anatomoclinice de ramolismente cerebrale. Precizarea topografiei teritoriului terminal al arterelor cerebrale realizată în special prin constatarea semnelor neurologice de lezarea anumitor centri nervoşi şi fascicule întrerupte şi degenerate a permis identificarea diverselor forme anatomo-clinice de ramolismente cerebrale. Cele mai frecvente sînt *ramolismentele în teritoriul cerebralei mijlocii (artera silviană).* Deosebim: — ramolismentul total al teritoriului superficial şi profund al arterei silviene; — ramolismentul total al teritoriului silvian profund; — ramolismentul total al teritoriului silvian superficial; — ramolismentele superficiale parţiale (ramolismentul circumvoluţiilor frontale şi plicii curbe; ramolismentul parietal şi al plicii curbe; ramolismentul rolandic cu hemiplegie; ramolismentul anterior al frontalei a 3-a cu anartrie şi afazie motorie, cînd leziunea este situată pe stînga). *Ramolismentele în teritoriul cerebralei posterioare* urmează imediat apoi ca frecvenţă. Ramolismentul total este deseori discontinuu cu 4 focare principale: cuneus, faţa inferioară a creierului, talamus şi partea posterioară a corpului calos (Foix). În teritoriile ramurilor arterei cerebrale posterioare se descriu: — ramolismentele pedunculului cerebral (sindromul Weber cu hemiplegie încrucişată şi paralizia oculomotorului comun de aceeaşi parte); — ramolismentul teritoriului pediculului talamo-geniculat (sindromul talamic Déjerine-Roussy); — ramolismentul teritoriului pediculului talamo-perforat (sindromul supero-extern al nucleului roş Chiray-Foix-Niculescu); — ramolismentele complexe talamo-geniculate şi talamo-perforate studiate în ţara noastră în special de I.T. Niculescu şi Th. Horneţ; — ramolismentul teritoriului coroidianei posterioare; — ramolismentul corpilor cvadrigemeni; — ramolismentul scoarţei calcarine; — ramolismentele bilaterale. *Ramolismentele în teritoriul arterei cerebrale anterioare* se împart în: — ramolismente totale; — ramolismente cortico-subcorticale parţiale; — ramolismente parţiale profunde interesînd în special partea mijlocie a corpului calos; — ramolismente superficiale antrenînd paraplegie în leziunile bilaterale ale lobulului paracentral (I.T. Niculescu şi Th. Horneţ). *Ramolismentele în teritoriul arterei coroidiene anterioare* sînt rare. *Ramolismentele pedunculului cerebral* irigat de artere variate de la

Scanned with OKEN Scanner

confinele teritoriului vascular telencefalo-diencefalic sînt ramolismente asociate cu leziuni talamice sau cerebeloase şi ramolismente izolate. Acestea interesează: — piciorul; — locus niger şi piciorul; — nucleul roş; — nucleul motor ocularului comun. *Ramolismentele protuberanţei* se împart în: — ramolismentele median şi paramediane; — ramolismentul fasciculului central al calotei; — ramolismentele părţii laterale a calotei, ale pedunculului cerebelos superior şi porţiunii superioare a cerebelului. *Ramolismentele bulbului* sînt: — ramolismentul paramedian bilateral; — ramolismentul fosei laterale a bulbului; — ramolismentul corpului restiform. *Ramolismentele măduvei*, mai rare, se produc de obicei în teritoriul arterei spinale anterioare antrenînd paraplegie şi masive tulburări sfincteriene. În *mielita necrotică subacută Foix-Alajouanine*, necroza apare în legătură nu cu inflamaţia ci cu o tromboflebită spinală subacută (Blackwood) pe un fond disgenetic al vaselor spinale (Scholz).

Alterările nervoase cu caracter progresiv cronic în arteriopatiile cerebrale. *Ateroscleroza* vaselor poligonului Willis şi principalelor lor ramificaţii antrenează prin îngustările de lumen şi tulburările cronice de irigaţie consecutive modificări ale creierului bătrînilor însoţite de tulburări psihice ajungînd pînă la demenţa arteriosclerotică. Atrofia cerebrală din formele severe se recunoaşte în special prin circumvoluţiile micşorate, şanţurile lărgite conţinînd artere sinuoase, rigide, cu plăci de ateroscleroză şi lărgirea ventriculilor. Se pot asocia diverse focare de ramolismente vechi şi recente. *Lacunarismul cerebral* se datoreşte tulburărilor de irigaţie ale vaselor mici de la aterosclerotici şi marii hipertensivi, prezentînd clinic sindromul pseudobulbar. Se caracterizează prin multiple lacune, deseori bilaterale, diseminate în creier şi în special în nucleii striaţi, capsula internă, piciorul protuberanţei şi talamus. *Lacunele de dezintegrare* (Pierre Marie) sînt cavităţi de dimensiuni mici, unele cu pereţi netezi, altele imprecis delimitate şi centrate de un mic vas sclerozat. După Ch. Foix şi I.T. Niculescu, evoluţia lor prezintă 3 etape succesive: *dezintegrarea paravasculară* se traduce prin leziuni axonice şi mai ales ale tecilor de mielină cu topografie paravasculară; *starea precriblată şi criblată* (Vogt), foarte evidentă pe coloraţiile mielinice, rezultă din zone rarefiate prin dilatarea tecilor vasculare şi accentuarea leziunilor fibrelor nervoase paravasculare; *lacunele de dezintegrare*, macroscopic vizibile, reprezintă etapa terminală, de constatare curentă la persoanele în vîrstă. Alte lacune sînt de fapt *ramolismente microscopice şi sechele de hemoragii punctiforme perivasculare. Endarterita obliterantă cerebrală (boala Winiwarter-Buerger)* antrenează tulburări de irigaţie ducînd la *atrofia granulară* a scoarţei.

Edemul cerebral este o tulburare a permeabilităţii din ţesutul cerebral frecvent întîlnită ca *leziune de acompaniament* în diferite procese patologice: tumori, abcese cerebrale, traumatisme cranio-cerebrale, accidente vasculare, intoxicaţii severe sau epilepsie. Apariţia edemului cerebral se produce în funcţie de: — perturbările irigaţiei sistemului nervos prezentînd importante diferenţe angioarhitectonice locale; — variaţiile hidrofiliei coloizilor substanţei nervoase şi în special din substanţa albă; — tulburările secreţiei sau resorbţiei l.c.r.; — leziunile sistemului neurovegetativ central din hipotalamus şi trunchiul cerebral; — leziunile scoarţei; — perturbările fizico-chimice generate de acţiuni toxice generale sau locale, hipoxie, eliberarea de metaboliţi sau histamină în distrugerile tisulare locale din procese inflamatorii, vasculare şi diversele traumatisme inclusiv cele operatoare. Mărirea bruscă, cir-

Scanned with OKEN Scanner

cumscrisă sau difuză, a volumului cerebral produce hipertensiune intracraniană, deseori reversibilă prin tratament. Alteori edemul duce la moarte subită prin angajarea amigdalelor cerebeloase în marea gaură occipitală comprimînd bulbul. În formele localizate de edem se pot constata diverse tipuri de hernii cerebrale: hernia girusului hipocampic al lobului temporal (sau conul de presiune temporal); hernia transtentorială a trunchiului cerebral însoţită de torsiunea trunchiului cerebral; hernia girusului cingular sub coasa creierului. Morfologic, deosebim *3 etape evolutive*. *Intumescenţa* („Hirnschwellung", Reichardt), este o etapă de început corespunzătoare unui edem predominant intracelular. Creierul apare turgescent, mat, lipicios pe secţiune, de consistenţă mai fermă prin absenţa lichidului din spaţiile perivasculare. *Edemul cerebral propriu zis* (fig. XX—23). Macroscopic, se constată volum crescut, circumvoluţii aplatizate, şanţuri micşorate sau obliterate, vase meningeale dilatate, scoarţă subţire, palidă, mai puţin net demarcată de substanţa albă, mărirea centrului oval de aspect umed şi lucios precum şi a nucleilor bazali în caz de edem unilateral şi mici hemoragii la nivelul zonelor de herniere în contact cu dura sau cu proeminenţele osoase. Microscopic, este caracteristică paloarea mielinică (dar fără demielinizare propriu zisă) cu aspectul alveolar sau criblat al ţesutului nervos însoţit de distensia spaţiilor perivasculare şi pericelulare. Diagnosticul diferenţial se face obligator cu retracţiile substanţei nervoase prin artefactele tehnice determinate de o bruscă deshidratare. Pentru acest motiv trebuie folosite numai

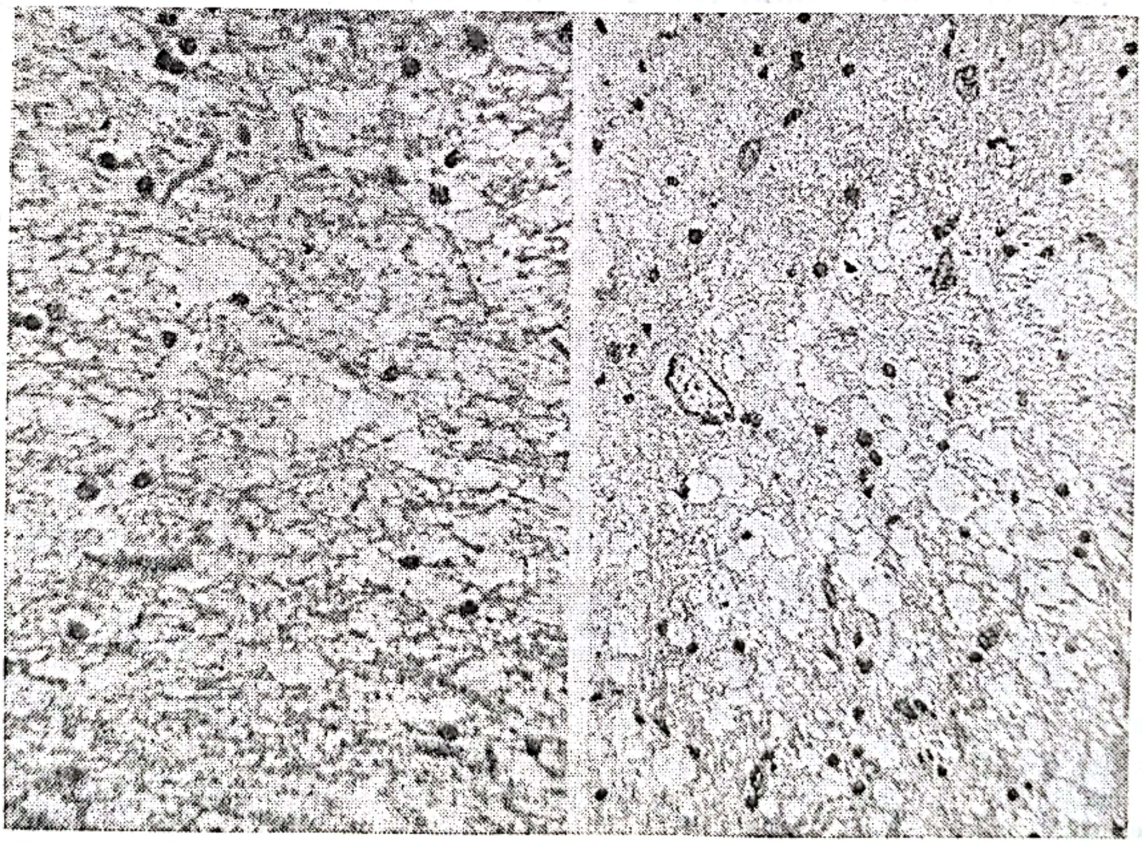

Fig. XX—23. — Tulburări circulatorii.
A. Edem în substanţa albă cerebrală. *B*. Edem circumscris în bulb alături de zone de aspect aproape normal (sus).

Scanned with OKEN Scanner

secțiunile la congelație sau după includere lentă la celoidină, excluzîndu-se secțiunile incluse la parafină. *Lichefacția cerebrală* este ultima etapă, constatată mai ales în comele depășite, și caracterizată prin masiva acumulare de lichid seros în substanța albă, dezintegrarea fibrelor nervoase și în special a tecilor mielinice, apariția gliei amiboide Alzheimer și leziunile degenerative ale pereților vasculari. Microscopia electronică a adus numeroase date, uneori contradictorii, remaniind conceptele clasice și dovedind comportarea distinctă a substanței cenușii și albe (Hager). În substanța cenușie, datorită reducerii fiziologice a compartimentului intercelular dintre elementele gliale, nervoase și peretele vascular, se constată intens edem în picioarele vasculare ale astrocitelor cu enorma distensie a hialoplasmei și veziculelor reticulului endoplasmic în timp ce condriomul este prea puțin modificat. În formele supraacute edemul devine extracelular prin distrugerea acestor structuri iar în cele cronicizate se ajunge la o proliferare gliofibrilară izomorfă cu predominanța nevrogliei fibroase. Modificările celorlalte structuri locale sînt mai puțin semnificative. În substanța albă se produce o sporire considerabilă a cantității de lichid în special extracelulară. Acumularea de fluid intracelular se face aproape numai între lamelele tecilor mielinice, ajungîndu-se pînă la vezicule voluminoase, fără interesarea elementelor gliale.

PROCESE INFLAMATORII

Date generale. Instalarea inflamațiilor sistemului nervos central se face pe următoarele căi izolate sau asociate: — hematogenă, arterială sau venoasă retrogradă; — prin extensie directă spre meninge și sistemul nervos central de la infecțiile sinusurilor paranazale, urechiei medii, mastoidei sau vertebrelor; — prin infecție directă posttraumatică; — prin extensie virotică centripetă de-a lungul axonilor nervilor periferici (septinevrită) sau spațiilor perineurale. Inflamațiile din sistemul nervos progresează prin: — extensie locală; — pătrundere în spațiul subarahnoidian sau în ventriculi cu diseminarea mai departe pe cale lichidiană; — extensie pe calea tecilor perivasculare Virchow-Robin de la spațiul subarahnoidian la creier și/sau măduvă sau invers de la parenchimul nervos spre meninge. După sediu, deosebim diverse tipuri de inflamație. *Encefalitele* sînt aproape totdeauna însoțite de *mielite* concomitente sau secundare așa încît de fapt vorbim mai ales de *encefalo-mielite*. *Meningitele* se asociază practic constant cu leziuni inflamatorii encefalice realizînd *meningo-encefalite* sau *meningo-encefalomielite*. După topografia în creier sau măduvă deosebim *polioencefalite*, *poliomielite* sau *polioencefalo-mielite* în substanța cenușie, *leucoencefalite* sau *leucoencefalo-mielite (leuconevraxite)* în substanța albă și *panencefalite* interesînd tot encefalul. În cele ce urmează, folosim următoarea grupare a inflamațiilor sistemului nervos central: encefalo-mielitele virotice; encefalitele rickettsiozice; encefalo-mielitele perivenoase; encefalitele microbiene; encefalitele granulomatoase; tuberculoza; luesul; parazitozele vegetale și animale. La alte subcapitole prezentăm encefalo-mielitele demielinizante și toxice.

ENCEFALO-MIELITE VIROTICE

Poliomielita anterioară acută (boala Heine-Medin), întîlnită ca epidemii estivo-autumnale în special la copii, se datorește leziunilor celulelor nervoase motorii din măduvă sub acțiunea uneia din tulpinile I, II, III de virus poliomielitic prima dată identificat de Landsteiner și Popper și ușor recunoscut azi în microscopia electronică. Virusurile pseudopoliomielitice Coxsackie și din

Scanned with OKEN Scanner

grupul ECHO pot antrena parapoliomielite cu manifestări clinice și leziuni similare dar mult mai discrete. Poliomielita este o boală generală în care infecția, în marea majoritate a cazurilor inaparentă, se face pe cale intestinală cu localizarea virusului dominant în țesutul limfoid faringo-amigdalian și plăcile Peyer din ileon. Urmează viremie, diseminarea virotică de-a lungul fibrelor nervoase și localizarea în substanța cenușie a sistemului nervos. Clinic, deosebim: perioada de invazie, cu leziuni nervoase bine cunoscute azi în special pe material experimental de la maimuțe, perioada paralitică, perioada regresiunii paraliziilor și perioada sechelelor paralitice. La adult, leziunile nervoase determină paralizia mușchilor toracici, ai membrelor superioare și centrilor respiratorii bulbari în sindromul de paralizie ascendentă Landry, de prognostic extrem de sever, frecvent letal. *Macroscopie.* Lipsesc leziuni caracteristice. Hiperemia inflamatorie determină aspectul rozat al meningelor și formațiilor cenușii în special din măduvă și bulb. *Microscopie* (fig. XX—24). Principalele leziuni se găsesc în coarnele anterioare și substanța cenușie a măduvei. Debutul se face cu leziunile perikarionilor motori din coarnele anterioare de tipul tumefacției și cromatolizei, numai uneori reversibile (Bodian) urmate de leziuni celulare grave și neuronofagie. Cromatoliza corespunde unei multiplicări virotice intense dar tranzitorie și nucleul conține o incluzie virotică sferică acidofilă. Electro-

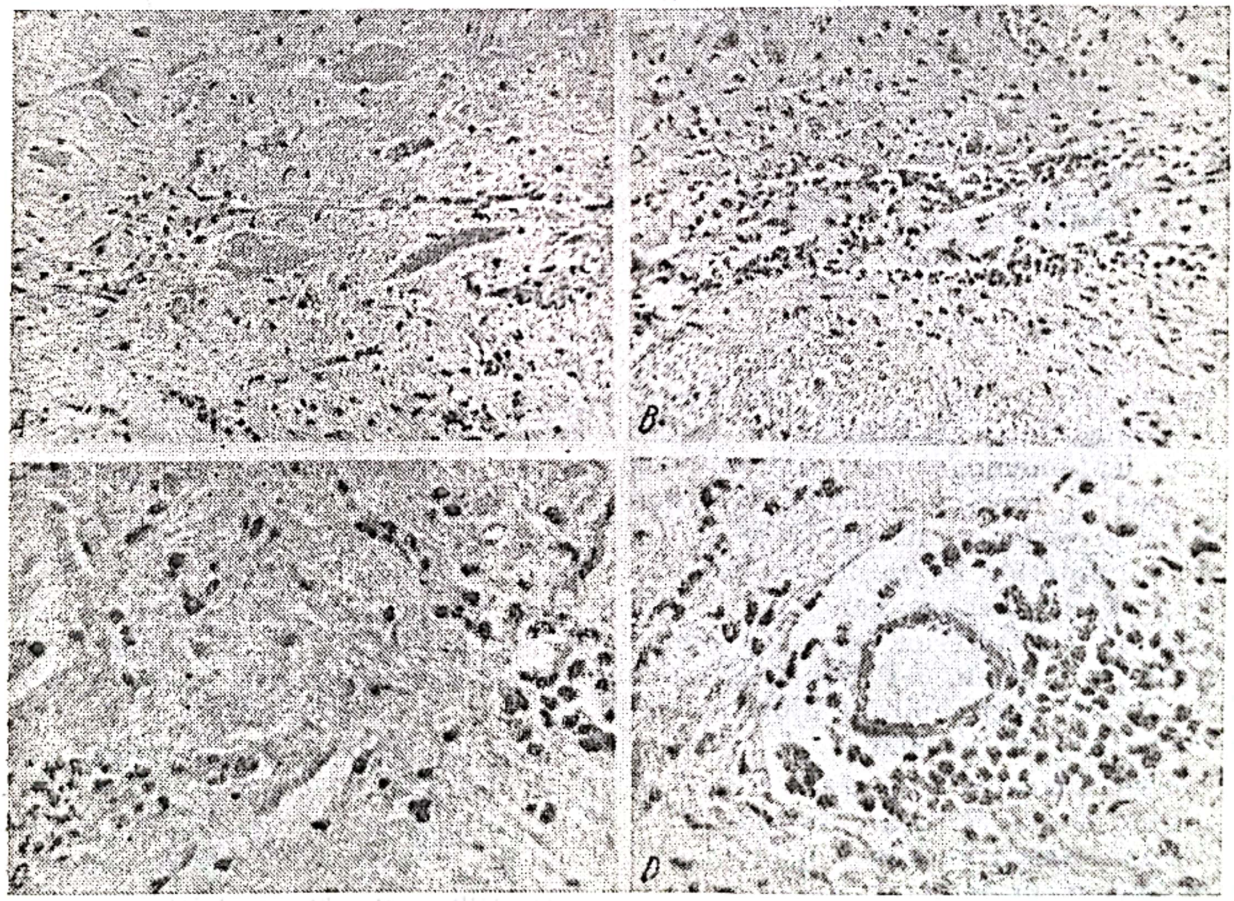

Fig. XX—24. — Procese inflamatorii. Poliomielită anterioară acută.
A, C. Leziuni celulare grave ale unor pericarioni din cornul anterior al măduvei cu neuronofagie, care se poate urmări și de-a lungul prelungirilor acestor celule. *B, D.* Substanța cenușie a măduvei spinării. Reacții inflamatorii perivasculare cu predominanța elementelor histio-monocitare.

Scanned with OKEN Scanner

nomicroscopic se constată dezorganizarea corpilor Nissl, cu mare densitate de ribozomi detaşaţi de reticulul endoplasmic. Creşterea sintezei proteice este însoţită de acumularea granulelor glicogenice mai mari decît ribozomii cu dezorganizarea reticulului endoplasmic şi aparatului Golgi. Ulterior se produce dispariţia ribozomilor, distrucţie mitocondrială şi citoliză. Neuronofagia este realizată de macrofage de origine monocitară, bogate în lizozomi, mai frecvente decît macrofagele de origine microglială. În formele supraacute este evidentă încă acţiunea granulocitelor neutrofile fagocitînd resturi neuronale. Distrugerea celulelor nervoase este urmată de formarea nodulilor neuronofagici (leziunea cea mai caracteristică) şi pustiirea coarnelor anterioare de perikarioni cu glioză. Leziuni similare se constată şi de-a lungul prelungirilor nervoase aşa cum se vede pe fig. XX—24 *A*. Infiltratele inflamatorii perivasculare din substanţa cenuşie apar ceva mai tardiv, conţin iniţial granulocite dar final predomină macrofagele. Leziuni similare se constată încă în centrii nervoşi din bulb, cerebel, hipotalamus, scoarţa prerolandică. Ganglionii rahidieni prezintă frecvent infiltrate inflamatorii şi neuronofagie constatate prima dată de Gh. Marinescu, M. Manicatide şi St. Drăgănescu. Leziunile leptomeningelor considerate de Horneţ şi Ionescu-Mihăieşti cele mai precoce, se găsesc în special în şanţul spinal anterior ca infiltrate inflamatorii relativ reduse conţinînd iniţial granulocite, ulterior aproape numai limfo-monocitare. Pentru leziunile musculare vezi capitolul Morfopatologia aparatului locomotor.

Turbarea (rabia; lissa) este o encefalomielită acută virotică cu evoluţie totdeauna letală, transmisă prin muşcătură în special de cîine şi mai rareori de pisică sau alte animale, excepţional de lilieci. Inocularea se face cu virusul de stradă din saliva animalelor infectate. Propagarea este pe calea nervilor, aşa cum se cunoaşte încă de la Morgagni. Necropsia generală constată numai tulburări circulatorii viscerale discrete necaracteristice şi uşoară hiperemie în sistemul nervos. Diagnosticul histologic se pune pe baza nodulilor Babeş din substanţa cenuşie, fără legătură cu vasele, reprezentînd focare gliale intranevraxiale situate în jurul unor celule nervoase, motorii, senzitive sau simpatice şi sînt constataţi în special în măduvă. Există încă noduli perivasculari compuşi din elemente microgliale şi hematogene, noduli pseudoneuronofagici şi noduli neuronofagici. Toate aceste formaţiuni pot fi considerate varietăţi de noduli Babeş (Gh. Marinescu şi S. Drăgănescu). Infiltratele inflamatorii limfo-monocitare necaracteristice se constată mai ales în nervii periferici, limitate de partea muşcăturii sau generalizate (în septinevrită, St. S. Nicolau), în ganglionii spinali, cranieni şi leptomeninge. Diagnosticul etiologic se pune pe baza corpusculilor Babeş-Negri, incluzii citoplasmice ale celulelor nervoase din cornul Ammon, celulelor Purkinje din cerebel şi mai rareori altor celule nervoase, evidente la coloraţia Mann. Sînt probabil aglomerări virotice (Babeş) constante în turbarea determinată de virusul de stradă dar absente în cea cu virus fix. Incluziile Babeş-Koch, mult mai mici, sînt diseminate în tot corpul celular. *Accidentele postvaccinorabice* corespund fie la turbarea cu virus fix vaccinal insuficient atenuat, totdeauna letală, fie la mielite sau mieloradiculite alergice, uneori curabile.

Encefalita epidemică (encefalita letargică; boala von Economo), a fost constatată în perioada primului război mondial în Europa Centrală inclusiv pe teritoriul ţării noastre. Este de origine probabil virotică (C. Levaditi, P. Harvier şi St. S. Nicolau) şi se caracterizează clinic prin stare de somnolenţă

Scanned with OKEN Scanner

(letargie) şi paralizia perechiei a III-a de nervi cranieni. Este urmată de regulă de parkinsonism postencefalitic. În encefalita epidemică acută se constată macroscopic hiperemie în special în regiunea mezo-diencefalică şi a planşeului ventriculului IV cu depigmentarea incipientă a locusului niger. Microscopic, leziunile predomină în substanţa cenuşie. Interesează formaţiunile extrapiramidalo-vegetative de la baza creierului cu cruţarea scoarţei cerebrale sau cerebeloase. Se asociază leziuni inflamatorii meningo-vasculare relativ discrete (infiltrate limfo-monocitare şi cu cîteva plasmocite în meninge şi perivasculare); — leziuni proliferative gliale interesînd glia subependimară şi în profunzime microglia pînă la formarea de noduli neuronofagici; — leziuni degenerative ale celulelor nervoase în special cele pigmentare din locus niger. Leziunea neuronilor cu pigment melanic apare aproape patognomonică pentru această boală. *Parkinsonismul postencefalitic* se datoreşte intenselor leziuni mezencefalice ale structurilor extrapiramidalo-vegetative şi în special ale locusului niger ducînd la distrugerea unui mare număr de neuroni nigerieni, însoţită de fibroză glială cicatriceală şi pigment melanic liber sau înglobat în macrofage. Celelalte leziuni (şi mai ales cele din globus pallidus) sînt relativ discrete şi incomparabil mai puţin accentuate decît leziunile din boala Parkinson (Ch. Foix şi I. T. Niculescu).

Panencefalitele subacute, provocate de un mixovirus cu acţiune lentă, apar sporadic, în special la copii. Prezintă evoluţie progresivă pînă la starea decerebrată şi particularităţi electroencefalografice comune. În Europa, deosebim leucoencefalita sclerozantă subacută van Bogaert şi panencefalita nodulară Pette-Döring, probabil înrudite cu encefalita cu incluzii tip Dawson din America. În *leucoencefalita sclerozantă subacută van Bogaert* se constată inflamaţie predominant în substanţa albă, localizată occipitoparietal, apoi în regiunea frontală, nucleii bazali, trunchiul cerebral, cerebel, bulb şi măduvă. Prezintă alterări mielinice cu aspect de „postav ros" (dar care nu ajung la o adevărată demielinizare), infiltrate limfo-plasmocitare perivasculare, abundentă proliferare macro- şi microglială difuză sau în noduli, şi neuronofagie. Se termină cu puternică gliozâ fibrilară realizînd aspectul caracteristic de leucoencefalită sclerozantă. Celulele nervoase şi oligodendroglia pot conţine incluzii intranucleare eozinofile de tipul Cowdry A. În *panencefalita nodulară Pette-Döring*, probabil un tip tranziţional de boală van Bogaert, există leziuni similare dar cu noduli microgliali mai numeroşi, neuronofagie accentuată şi aproape lipseşte scleroza glială a substanţei albe.

Encefalita acută necrozantă (van Bogaert, Radermaecker şi Devos) descrisă iniţial de Greenfield ca encefalită polioclastică, se datoreşte virusului herpetic şi prezintă microscopic meningo-encefalită acută cu infiltrate perivasculare şi difuze de limfocite, plasmocite şi histiocite, noduli gliali, neuronofagie, necroze corticale şi bazale bilaterale şi hemoragii, uneori intense, cu prezenţa de incluzii intranucleare acidofile tip A.

Zona zoster este o neuroviroză prezentînd asocierea de leziuni nervoase şi cutane, ultimele fiind descrise la capitolul Morfopatologia pielii. Ganglionii spinali prezintă infiltrate limfoplasmocitare, diverse distrofii neuronale, satelitoză, şi neuronofagie. Se asociază radiculită posterioară şi chiar poliomielită posterioară, putîndu-se ajunge la o adevărată mielită zoosteriană, descrisă prima dată de Maria Niculescu (Teză de Doctorat, 1924).

Boala cu incluzii citomegalice generalizată prezintă în 8—10% din cazuri en-

Scanned with OKEN Scanner

cefalită diseminată necrozantă letală a nou-născuților cu calcificări periventriculare și granuloame cu celule epiteloide. Incluzii citomegalice se constată uneori în celulele ependimare, neuroni și diversele tipuri de nevroglie.

Encefalitele transmise de artropode cuprind boli semnalate în diverse părți ale lumii caracterizate prin leziuni nodulare difuze și denumite după regiune sau oraș encefalita japoneză, de St. Louis etc.

ENCEFALITE RICKETTSIOZICE

Panencefalita din tifosul exantematic (fig. XX—25) se caracterizează prin leziuni specifice de tipul nodulilor Fränkel, datorite localizării elective a rickettsiilor pe endoteliul capilarelor și diseminate în întregul sistem nervos central, periferic, toate viscerele și piele. Nevraxul și bulbul prezintă în special în formațiunea reticulată și oliva bulbară numeroși noduli microscopici tifoexantematici centrați de un capilar cu endotelită proliferativă și descuamativă antrenînd mici tromboze și hemoragii cu reacții perivasculare mixte mezodermale și microgliale. Se ajunge astfel la mici noduli gliali și tufișuri gliale („Gliastrauchwerk") în cerebel. Măduva prezintă de asemenea noduli Fränkel și se asociază manifestări leptomeningitice. Leziuni nodulare specifice se găsesc încă în ganglionii spinali, nervii periferici (Gh. Marinescu și E. Crăciun), ganglionii neurovegetativi și chiar microganglionii intramurali din inimă (D. Danielopolu și C.T. Nicolau) sau alte organe. Leziuni vasculare similare se constată în diverse rickettsioze exotice ca *febra Munților Stîncoși* și *boala Tsutsugamushi*.

ENCEFALO-MIELITE PERIVENOASE

Encefalo-mielitele perivenoase reprezintă un mare grup de encefalo-mielite para- sau mai ales post infecțioase și post vaccinale întîlnite obișnuit la copii după gripă, rujeolă, scarlatină, varicelă, diverse vaccinări sau intoxicații. Apariția la cîteva zile după exantem, boli febrile sau vaccinări și

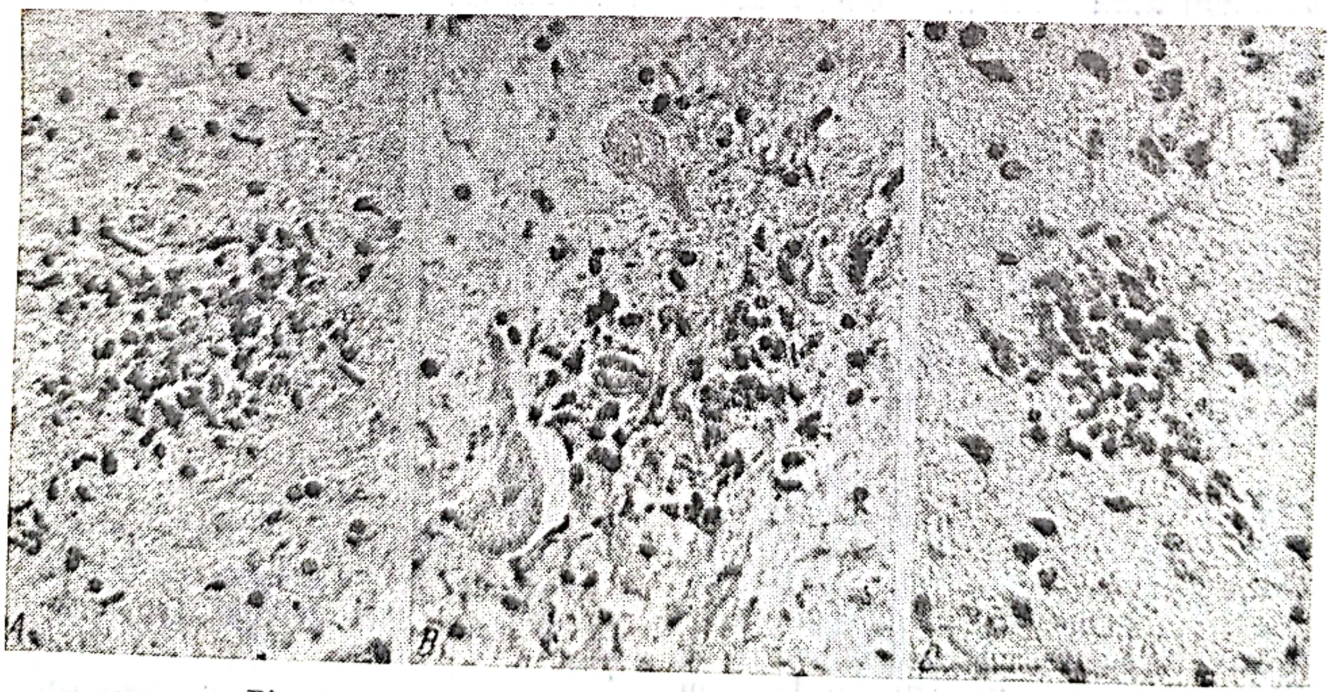

Fig. XX—25. — Procese inflamatorii. Tifos exantematic.
A. Nodul Fränkel în substanța albă cerebrală. *B.* Nodul Fränkel în bulb în vecinătatea unor celule nervoase. *C.* Nodul Fränkel din substanța albă cerebrală și relațiile sale cu un vas.

Scanned with OKEN Scanner

la repetarea injecţiilor de salvarsan a dus la ipoteza originii lor alergice. Leziuni similare se obţin experimental prin reacţii antigen-anticorp la animalele de laborator. Macroscopic se constată numai un oarecare grad de hiperemie şi eventual mici hemoragii pînă la aspectul de purpură cerebrală. Microscopic, hiperemia şi infiltratul perivenos cu rare leucocite şi hematii, sînt urmate de: — reacţii macrofagice datorită acţiunii corpilor granuloşi; — glioză perivasculară cu proliferarea microgliei şi oligodendrogliei; — demielinizări perivasculare.

ENCEFALITA METASTATICĂ ŞI ABCESUL CEREBRAL

Encefalita metastatică sau *embolică*, este însămînţarea hematogenă microbiană a creierului şi meningelor de la un focar supurativ endocarditic sau bronho-pulmonar în diverse septico-piemii. Supuraţia se poate întinde de la abcesele cortico-subcorticale embolice spre meninge sau de la meninge spre centrul creierului pe calea tecilor piale. Erodarea peretelui vascular antrenează încă diverse hemoragii.

Abcesul cerebral este o supuraţie circumscrisă de origine bacteriană şi mai rareori fungică sau parazitară. Diverşi piogeni ajung în creier pe cale hematogenă de la focare septice bronho-pulmonare, de la endocardite ulcero-vegetante sau de la diferite metastaze din septico-piemiile consecutive endometritei post abortum sau post partum, tromboflebitei, osteomielitei etc., rezultînd abcese mici multiple, obişnuit subcorticale (ca şi metastazele canceroase) şi infarcte septice, mai mari, cu centrul rapid supurat. Alteori punctul de plecare al însămînţării hematogene este neprecizat sau poate chiar rămîne necunoscut. Extensia directă a unui proces septic antrenează abcesul cerebral solitar, situat în profunzimea teritoriului cerebral de aceeaşi parte. Otita medie supurată determină tromboflebita sinusului jugular şi abcesul temporal (80% din abcesele cerebrale), mastoidita este urmată de abcesul cerebelos şi supuraţiile sinusurilor paranazale de abcesul regiunii frontale. Mult mai rareori, abcesul este complicaţia unui traumatism (accidental ori chirurgical) sau urmează leptomeningitei purulente. Tulburările circulatorii pe care le antrenează şi în special edemul perilezional din formele incipiente, încă nesupurate, pseudotumorale, pot duce la tumefacţie locală şi chiar manifestările hipertensiunii intracraniene, asociate unei simptomatologii de infecţie mai mult sau mai puţin accentuate. *Macroscopie.* De dimensiuni variabile, abcesul este în perioada de stare o formaţiune rotunjită prezentînd 3 zone concentrice. Zona centrală, de supuraţie, conţine puroi de aspectul macroscopic corespunzător piogenului cauzal. Zona mijlocie, cenuşie verzuie, delimitează supuraţia. Zona periferică prezintă edemul substanţei albe şi inconstante hemoragii corticale (şi meningeale) în abcesele superficiale. *Microscopie.* Zona centrală conţine granulocite neutrofile, microbi intra- sau extracelulari, resturi de celule nervoase şi hematii. Zona mijlocie prezintă iniţial hiperemie şi numeroşi corpi granuloşi fagocitînd detritusuri celulare şi apoi se formează o membrană conjunctivă prin reacţia elementelor mezenchimale din pereţii vasculari sau leptomeningele învecinate. Zona periferică prezintă edem şi urmează reacţii progresive ale macrogliei în special ducînd la glioză.

Flegmonul substanţei albe reprezintă o complicaţie excepţională a traumatismelor cranio-cerebrale deschise.

Scanned with OKEN Scanner

ENCEFALITE GRANULOMATOASE

Encefalitele granulomatoase sînt inflamaţii granulomatoase datorite reacţiei sistemului reticulo-endotelial din SNC (Peters). În acest cadru intră *localizările cerebrale din* afecţiuni sistemice ca *boala Besnier-Boeck-Schaumann, micoze sau toxoplasmoză, şi encefalita granulomatoasă reticulo-histiocitară* (Cervos Navarro). Aceasta reprezintă o afecţiune subacută sau cronică de etiologie necunoscută şi ale cărei relaţii cu proliferările blastomatoase ca reticulosarcomul sau microgliomatoza rămîn în discuţie. Leziunile sînt situate în special în vecinătatea ventriculilor şi se caracterizează microscopic prin origine perivasculară, componentă celulară reticulo-histiocitară cu elemente morfologic asemănătoare celulelor reticulare din organele hematopoietice sau monocitelor din sînge şi fibrile argentofile în interstiţiu provenite din pereţii vaselor cerebrale şi invadînd ţesutul cerebral din vecinătate.

TUBERCULOZA SISTEMULUI NERVOS CENTRAL

Tuberculomul cerebral (fig. XX—26), mai puţin frecvent decît leptomeningita bacilară, se datoreşte unei însămînţări hematogene de la o leziune tuberculoasă pulmonară, limfoganglionară sau urogenitală. Clinic, tuberculoamele pot fi asimptomatice, mai ales la copii, sau au comportare de tumoare cerebrală. Principala localizare este cerebelul, urmată imediat apoi de nucleii bazali şi substanţa albă a creierului. Tuberculoamele trunchiului cerebral, bine studiate în ţara noastră de Arseni şi Oprescu, sînt mult mai rare şi cele medulare excepţionale. *Tuberculul solitar* variază de la cîţiva mm diametru la dimensiunile unei nuci. Este bine delimitat, centrat de o masă de cazeum solid, eventual calcificat şi opac la examenul radiologic, înconjurat de o zonă mai moale gălbuie rozată. Microscopic, se constată zona centrală de cazeificare, zona mijlocie de reacţie

Fig. XX—26. — Procese inflamatorii. Tuberculoză.
A. Tubercul al nucleului roşu (caz prof. Gh. Marinescu şi prof. I. T. Niculescu). *B.* Reacţii gliale la periferia unui tubercul cerebral.

Scanned with OKEN Scanner

epiteloido-gigantocelulară şi conţinînd macrofage încărcate cu detritus dominant lipidic şi zona periferică bogată în neocapilare. Identificarea bacililor Koch pe secţiuni este extrem de laborioasă. Ca morfogeneză, este deseori vorba de un *tubercul conglomerat* prin confluerea unor tuberculi mai mici, ceea ce se recunoaşte numai microscopic. În sediul cortico-subcortical poate fi însoţit de inflamaţia tuberculoasă circumscrisă a meningelor moi.

SIFILISUL SISTEMULUI NERVOS CENTRAL

Leziunile nervoase în sifilis se referă aproape exclusiv la sifilisul cîştigat. Sifilisul congenital antrenează în special diverse malformaţii severe ale sistemului nervos.

Neurosifilisul precoce se caracterizează aproape numai prin modificări lichidiene corespunzătoare la discrete reacţii meningiene. Chiar în stadiul primar Şt. Gh. Nicolau a constatat o discretă limfocitoză în l.c.r. (5—10 limfocite pe mm³). În sifilisul secundar există moderată pleiocitoză dominant limfocitară (68% din cazuri) şi albuminorahie dar reacţia Wassermann în l.c.r. este negativă. Alte leziuni mai severe de leptomeningită gomoasă difuză sînt excepţionale.

Neurosifilisul tardiv, cel mai important pentru neuropatologie, cuprinde manifestări terţiare de sifilis meningo-vascular cerebral sau medular, tabesul şi paralizia generală progresivă. Sifilisul cerebral meningo-vascular prezintă: — *leptomeningita sifilitică terţiară* studiată cu leziunile meningiene; — *arteritele sifilitice cerebrale* putînd antrena complicaţii de tipul ramolismentului, hemoragiei şi anevrismului arterei bazilare; — *gomele sifilitice*, extrem de rare, bine studiate de Bagdasar, şi care dau frecvent simptomatologie clinică de tumori.

Sifilisul spinal meningo-vascular. *Meningo-mielita sifilitică* prezintă leziuni medulare diferite după stadiul evolutiv. În *forma acută* se produce *mielită transversă* datorită mielomalaciei consecutive endarteritei sifilitice în teritoriul spinal anterior (sindromul Preobrajenski); în *forma subacută* apar *focare de demielinizare spinale* comparabile sclerozei în plăci; în *formele cronice* se constată *paraplegia spastică Erb* prin degenerarea şi scleroza sistematizată a cordoanelor antero-laterale ale măduvei şi în special a fasciculelor piramidale, sau *meningo-mielita amiotrofică cu tipurile de poliomielită anterioară cronică sau de scleroză laterală amiotrofică.*

Tabesul (fig. XX—27 *A*, *B*) este o formă de parasifilis manifestată clinic printr-o simptomatologie bogată în care predomină semnele atingerii medulare cu tulburările consecutive de sensibilitate profundă şi trofice. În măduva dorso-lombară se constată degenerarea cordoanelor posterioare ale măduvei recunoscută în special prin paloarea de pe colorаţiile mielinice. Constant se asociază meningo-radiculită transversă şi leptomeningită spinală posterioară cu infiltrate limfoplasmocitare. Niciodată nu se pot identifica microscopic spirochete la nivelul leziunilor medulare. Ca morfogeneză, relaţiile dintre aceste leziuni nu sînt nici azi bine precizate. După Charcot, tabesul se datoreşte degenerării primare a fasciculelor Goll şi Burdach din cordoanele posterioare, după Pierre Marie şi Spielmeyer, leziunile medulare sînt secundare meningitei spinale posterioare şi după Nageotte, meningo-radiculita transversă este urmată de degenerarea fasciculelor medulare. Se pot asocia încă nevrită optică, leziuni ale ganglionului ciliar determinînd semnul Argyll-Robertson, leziuni neurovegetative periferice, ale ganglionilor spinali şi nervilor periferici de tip inflamator şi degenerativ. În

Scanned with OKEN Scanner

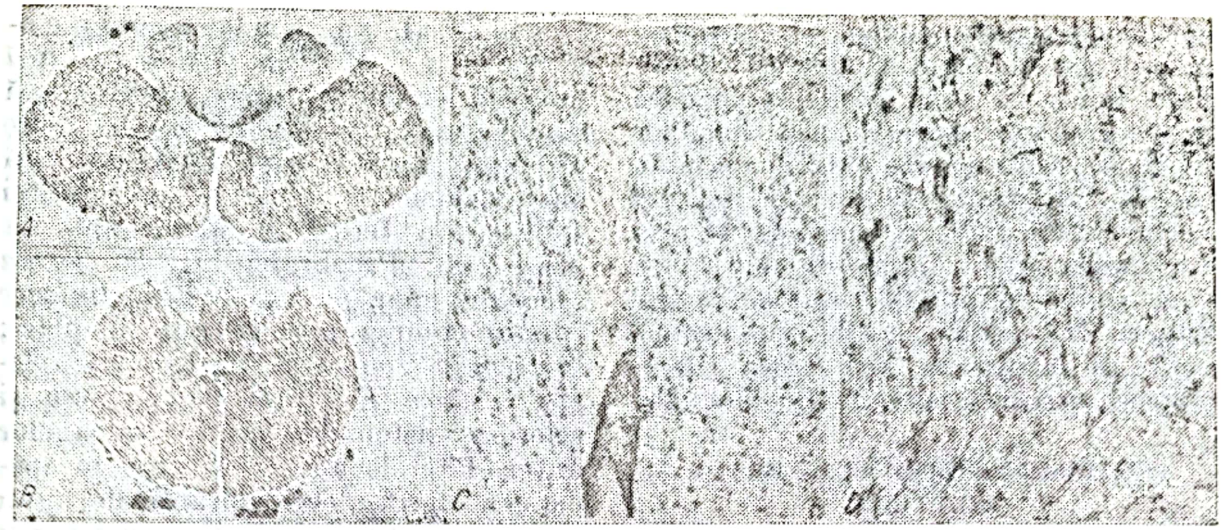

Fig. XX—27. — Procese inflamatorii. Neurolues.

A, B. Tabes. Demielinizarea cordoanelor posterioare ale măduvei. *C.* Paralizie generală progresivă. Leziuni de leptomeningită specifică în regiunea cortexului frontal. *D.* Paralizie generală progresivă. Scoarța cerebrală. Nevroglie în bastonaș cu forme hipertrofice (impregnare Penfield) (caz prof. I. T. Niculescu).

restul organismului, se constată alături de sechele de leziuni terțiare în special vasculare (aortită sifilitică), artropatie tabetică (articulația Charcot, prezentată la capitolul Morfopatologia aparatului locomotor), ulcerul perforant plantar, infecții urinare și caşexie. Paralizia generală progresivă (fig. XX—27 *C*, *D*) dominată clinic de simptomatologia psihiatrică și terminată prin demență paralitică, prezintă leziuni particulare de encefalită cronică net distincte de meningo-encefalita luetică. Macroscopic, se constată circumvoluții atrofice în special în regiunea frontală cu leptomeninge îngroşate de aspect lactescent. Pe secțiune se remarcă atrofia scoarței și lărgirea cavităților ventriculare cu prezența ependimitei granulare. Microscopic, scoarța prezintă infiltrate perivasculare limfo-plasmocitare continuînd infiltratele din leptomeninge, proliferarea microgliei cu nucleu în bastonaș și leziuni degenerative neuronale alterînd citoarhitectonia scoarței cu reducerea numărului neuronilor. Aceste leziuni sînt însoțite de degenerescențe axonale, demielinizări, acumularea de pigment feruginos în celulele microgliale din scoarță și nucleii bazali. Distrugerea straturilor corticale mijlocii duce la starea spongioasă caracteristică tipului Lissauer al paraliziei generale progresive. Spirochetele în situație perivasculară sau învecinate neuronilor (Noguchi) se pot evidenția prin impregnări argentice (metodele Stroescu, sau Jahnel).

MICOZE

Micozele sistemului nervos sînt relativ rare, dar frecvența lor a crescut datorită acțiunii favorizante a anumitor medicații intensive (antibiotice, corticoizi, imunosupresoare, citostatice), intervențiilor iatrogenice permițînd pătrunderea ciupercilor în organism (cateterisme venoase, explorări endoscopice) și posibilităților deplasărilor masive și rapide de populație caracteristice vieții moderne și explicînd apariția neașteptată a cazurilor de micoze exotice. Principalele micoze cerebrale (și în mai mică măsură spinale) sînt: *criptococoza (toruloza)*, *mucormicoza*, *candidoza*, *blastomicoza*, *coccidioidomicoza*, *cladosporidioza*, *histoplasmoza*, *actinomicoza*, *nocardioza* și *aspergiloza*.

Scanned with OKEN Scanner

Anatomo-clinic, se constată manifestări zise primare cu localizare exclusivă în SNC şi micoze secundare, cele mai comune, apărute în cadrul unei micoze generalizate. Infecţia se face cel mai deseori pe cale hematogenă, mai ales de la leziuni micozice pulmonare. Mai rareori punctul de plecare al unei micoze cerebrale este reprezentat de sinuzite sau de leziunile fungice ale orbitei extinse spre creier. Clinic, micozele pot fi suspectate numai în septicemiile cu fungi deoarece simptomatologia neurologică de meningoencefalite sau procese înlocuitoare de spaţiu nu este caracteristică pentru micoze. Anatomo-patologic, principalele manifestări macroscopice, care variază în funcţie de agentul etiologic, sînt meningitele, abcesele cerebrale şi chisturile embolice sau rezultînd din dilatarea tecilor perivasculare. Trombii micotici pot duce la diverse leziuni vasculare cerebrale, în special ramolismentele. Microscopic, metoda PAS (sau alte tehnici pentru ciuperci) permit identificarea lor în lumenul sau peretele vaselor. Se asociază reacţii supurative sau granulomatoase, uneori de aspect tuberculoid, precum şi aspecte banale de leziuni vasculare cerebrale sau spinale.

PARAZITOZE ANIMALE

INFECŢIILE PARAZITARE CU PROTOZOARE

Toxoplasmoza. Răspîndită pe tot globul, reprezintă cel mai deseori o infecţie neonatală generalizată, transmisă diaplacentar şi manifestată în special prin leziuni oculare (corioretinită) şi de encefalită, determinate de *Toxoplasma gondi*, un parazit întîlnit la om, mamifere şi păsări. La adult, infecţia se face mai rar sau leziunile encefalice rezultă prin hipersensibilitatea consecutivă ruperii pseudochisturilor parazitare sau corespunde la recidive după terapia cu corticoizi. Encefalita din toxoplasmoză prezintă în special necroze parenchimatoase, proliferări granulomatoase, tromboze vasculare şi calcificări. În cazurile recente se găsesc pseudochisturi parazitare încapsulate dar cele cronice prezintă numai leziuni cicatriceale. Datorită frecventei localizări periventriculare şi mai ales periapeductale se ajunge la obstrucţia apeductului Sylvius cu hidrocefalie internă congenitală.

Malaria (fig. XX—28). Frecvenţa malariei în ţara noastră în trecutul nu prea îndepărtat, explică abundenţa studiilor clinico-morfologice româneşti în acest domeniu. Participarea sistemului nervos bine studiată de Gh. Marinescu, S. Drăgănescu şi E. Crăciun, este extrem de inegală. În *coma paludică*, aproape totdeauna letală, creierul prezintă macroscopic un aspect rozat particular şi mici hemoragii subcorticale, variind ca intensitate după regiuni. Principalele leziuni sînt staza roşie, nodulii Dürck şi discrete leziuni parenchimatoase în cortex. *Staza roşie* se caracterizează prin capilare dilatate pline cu hematii, aproape toate parazitate şi conţinînd pigment (hemozoină). *Nodulii malarici* descrişi de Dürck pe material necroptic provenit din ţara noastră şi Peninsula Balcanică, sînt granuloame cu sediu imediat subcortical, centrate de arteriole şi precapilare. Dispoziţia concentrică a necrozei perivasculare, hemoragiei şi gliozei de la periferie, indică natura de microinfarcte a acestor leziuni (Crăciun). *Leziunile corticale*, multiple şi extrem de mici, sînt de tip degenerativ sau chiar necrotic şi prezintă rarefacţia fibrelor nervoase, discrete leziuni axonice şi demielinizare, dar lipsesc resturile mielinice (Gh. Marinescu) corespunzător probabil necrozei de coagulare distrugînd totodată şi gliocitele (Crăciun).

Alte encefalite provocate de protozoare. *Amibiaza* generalizată este rare-

Scanned with OKEN Scanner

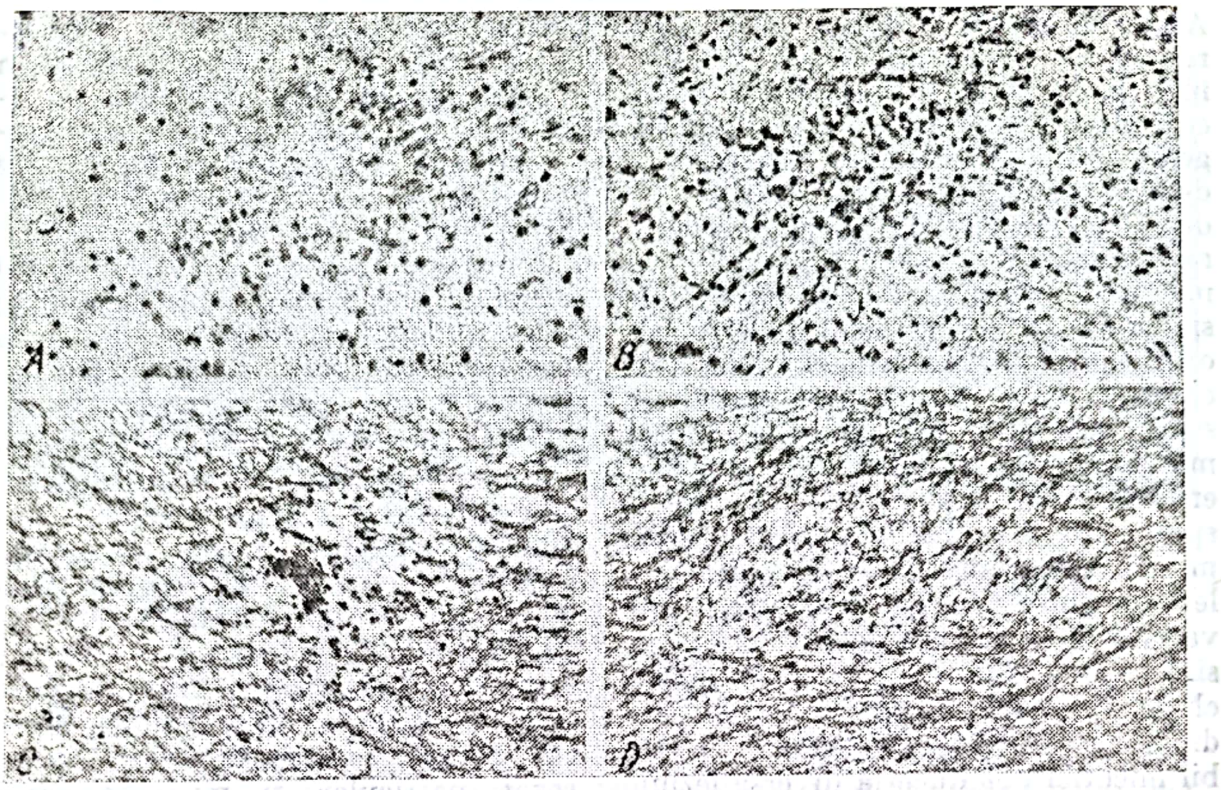

Fig. XX—28. — Parazitoze. Malaria.
A, B, Noduli Dürck în creier. *C, D.* Rarefacție neurofibrilară în nodulii Dürck (impregnare Bielschowsky) (caz prof. E. Crăciun).

ori însoțită de abcese amibiazice cerebrale datorite însămînțărilor parazitare pornite de la abcesele hepatice. *Tripanosomiazele*, constatate în special în Africa sau America de Sud, prezintă diverse leziuni meningiene și cerebrale. *Boala somnului* se caracterizează în special prin infiltrate inflamatorii cronice perivasculare generalizate, constatate mai ales în substanța albă și nucleii bazali, conținînd numeroase plasmocite și celule Mott, cu reacții relativ reduse ale micro- și macrogliei. Fibrele nervoase prezintă fie demielinizare segmentară periaxială tip Gombault, fie degenerare wallerianã. Toate aceste leziuni sînt determinate nu direct de parazit ci de neurotoxinele eliberate prin dezintegrarea tripanosomelor. Leziunile celulelor nervoase ale ganglionilor rahidieni și nucleilor nervilor cranieni sînt secundare alterărilor prelungirilor lor axonale.

INFESTĂRILE PARAZITARE PROVOCATE DE CESTODE

Cisticercoza cerebrală (fig. XX—29) este cea mai frecventă parazitoză cerebrală din țara noastră. Se datorește infestării pe cale digestivă cu *Taenia solium* prin carnea de porc, urmată de diseminarea cisticercilor în creier, pe cale sanguină sau mixtă: limfatică și sanguină. Macroscopic, se constată chisturi larvare, de cîțiva mm diametru și nedepășind vreodată 1 cm, situate în spațiul subarahnoidian de la baza creierului sau uneori comasate la nivelul cisternelor sau șanțului silvian cu aspectul ciorchinelui de strugure. Cele mai numeroase chisturi se constată în cortex, apoi în substanța albă și nucleii bazali, uneori herniind sau liberi în ventriculi și mai ales ventriculul IV. Chisturile multiple confluente realizează cisticercoza racemoasă cu evoluție mult mai gravă. Microscopic, para-

Scanned with OKEN Scanner

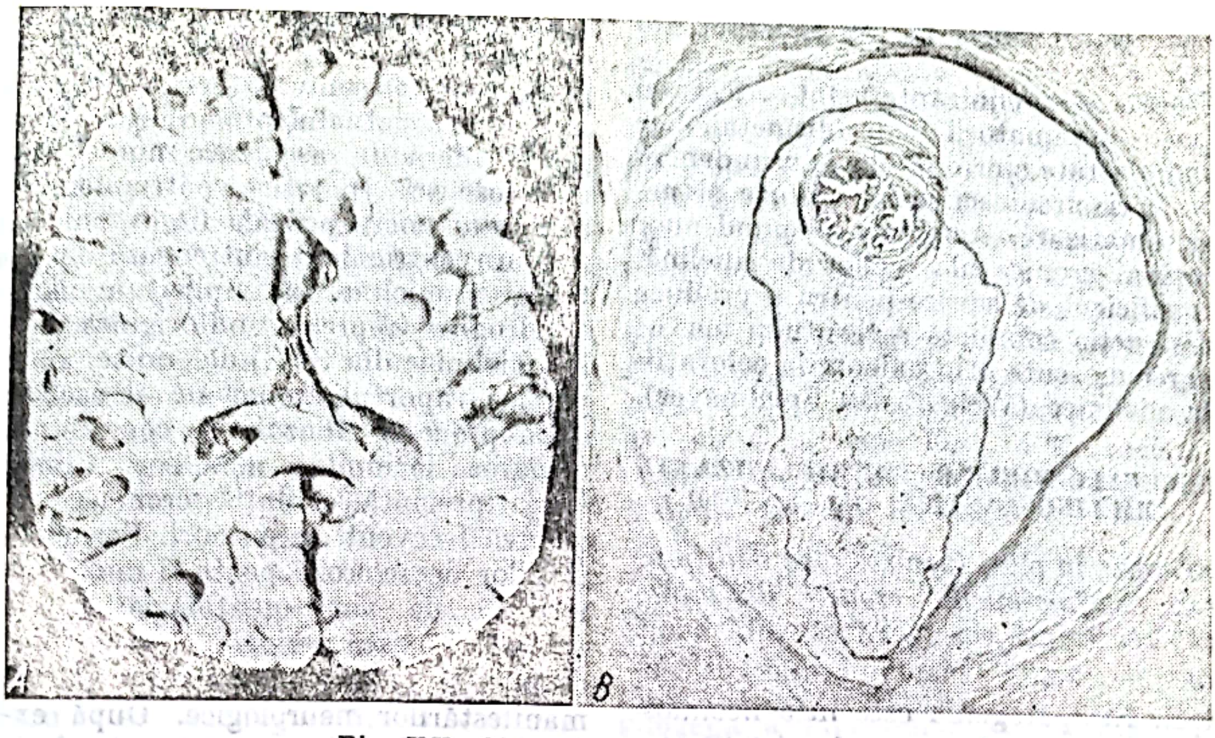

Fig. XX—29. — Parazitoze. Cisticercoză.
A. Numeroşi cisticerci în creier (caz dr. Sp. Popescu-Micloşani). *B.* Cisticerc în substanţa albă a creierului (caz dr. I. Oprescu).

zitul este înconjurat de cuticulă şi o reacţie granulomatoasă cu prezenţa granulocitelor eozinofile în special la nivelul leptomeningelor. În caz de moartea parazitului se produce fie supuraţie, fie reacţie de corp străin terminată cu glioză periparazitară (Arseni şi Oprescu). Fibrele nervoase întrerupte schiţează manifestări regenerative totdeauna abortive şi fenomenul bulelor aşa cum se constată pe material experimental (Şt Niculescu). Arterele mici intracerebrale învecinate chisturilor parazitare prezintă aşa zisa endarterită cisticercozică, o reacţie destul de caracteristică, în special pentru cisticercoza racemoasă.

Echinococoza cerebrală, mai rară decît echinococoza vertebrală, se întîlneşte în 5% din infestările echinococice la copii, excepţional la adulţi, şi este aproape totdeauna asociată cu chistul hidatic hepatic. Chistul hidatic cerebral, obişnuit solitar, creşte rapid şi poate atinge dimensiuni relativ considerabile fără simptomatologie clinică evidentă. În situaţie subcorticală, deprimă scoarţa, care apare subţiată şi albăstrie. Spre deosebire de cisticercoză, lipseşte diseminarea în ventriculi. În chisturile hidatice cardiace rupte, diseminările echinococice intracraniene pot fi mici şi multiple. Chistul hidatic cerebral este delimitat de o membrană anhistă şi conţine lichid clar, vezicule şi scolecşi. Reacţia creierului este minimă, dominant caracterizată printr-o glioză fibrilară.

INFESTĂRILE PARAZITARE CU ALŢI VIERMI

Trichineloza prezintă rare şi discrete leziuni cerebrale cu aspectul de simpli noduli granulomatoşi microgliali lipsiţi de larve şi numai excepţional de reacţii inflamatorii periparazitare.

Paragonimiaza şi schistosomiaza cerebrală sînt parazitoze exotice cel mai deseori caracterizate prin granuloame în jurul ouălor de paraziţi ajunse în creier şi alte viscere.

Scanned with OKEN Scanner

BOLI DEMIELINIZANTE

Bolile demielinizante sînt afecţiuni post inflamatorii sau dismetabolice manifestate morfopatologic prin demielinizări circumscrise sau difuze şi nesistematizate. Acestea corespund unor leziuni cronice ale tecilor de mielină, insuficient de severe pentru a produce distrucţia completă a ţesutului nervos şi recunoscute prin paloare la coloraţiile mielinice (Weigert sau Spielmeyer).

ENCEFALO-MIELITE DEMIELINIZANTE (MIELINOCLASTICE) (fig. XX—30)

Scleroza în plăci (sau *scleroza multiplă;* sau *encefalo-mielita cronică diseminată)* reprezintă cea mai frecventă boală demielinizantă a sistemului nervos central. Etiopatogenia este încă necunoscută. După teoria neuro-alergică (Pette; Ferraro; Lehoczky), demielinizarea este urmarea unui conflict antigen-anticorp şi poate fi indusă experimental. Teoria infecţioasă (virotică sau spirochetozică), teoria genetică sau cea a procesului fermentativ sau metabolic nu mai sînt actualmente admise. Patogenia oferă de asemenea numeroase necunoscute. Ipotetica pătrundere a agentului nociv pe cale fie vasculară, fie paraventriculară, antrenează dezintegrarea mielinei şi implicit a oligodendrogliei (reprezentînd originea tecilor mielinice din SNC) dar nu se poate preciza raportul cronologic al acestor două procese. Glioza este considerată urmarea leziunilor mielinice. Clinic, boala prezintă evoluţie cronică progresivă frecvent cu puseuri. Formarea plăcilor de scleroză poate fi mută sau însoţită de simptomatologie clinică variată şi există perioade staţionare de durată imprevizibilă sau chiar regresia manifestărilor neurologice. După expresia lui Wechsler „ceea ce este clasic şi tipic despre scleroza multiplă este că nu este niciodată clasică şi este totdeauna atipică". Anatomo-clinic,

Fig. XX—30. — Boli demielinizante.
A. Secţiune prin protuberanţă în scleroza în plăci (caz dr. Arcadie Petrescu). *B.* Măduva spinării în scleroza în plăci. *C.* Aspecte de boală Schilder într-o afecţiune demielinizantă a sistemului nervos (caz dr. D. Noica, prof. I. T. Niculescu şi colab.).

Scanned with OKEN Scanner

deosebim: forma cerebro-spinală, cea mai frecventă şi formele pur cerebrală sau pur spinală cu mult mai rare. *Macroscopie.* Plăcile de scleroză, neregulat distribuite şi de întindere foarte variabilă, aproape simetrice în măduvă, interesează dominant substanţa albă, fiind localizate în special paraventricular. Un loc de predilecţie îl constituie aşa zisul „Wetterwinkel", Steiner (unghiul de furtună) situat paraventricular la unghiul dintre corpul calos şi caudat. Culoarea plăcilor diferă cu vîrsta leziunilor şi se poate modifica pe secţiunea proaspătă la contactul cu aerul. Ele sînt cenuşii, cenuşii albicioase, cenuşii rozate şi chiar roşu somon în formele recente. Plăcile cenuşii din cortex se disting macroscopic mai greu şi deseori se constată numai microscopic. Forma este neregulată, delimitarea netă, în special în plăcile vechi şi consistenţa variabilă, fermă în leziunile vechi, moale în cele recente. *Microscopie.* Demielinizarea este discontinuă şi nesistematizată căci nu urmează anumite fascicule ca în degenerările secundare. Se întinde ca „pata de cerneală pe sugativă" pornind iniţial de la un centru, deseori o venă. Zona demielinizată nu corespunde însă unui teritoriu precis de irigaţie, deosebindu-se astfel de encefalo-mielita perivenoasă (Gerd Peters). În focarele vechi, net demarcate şi cele mai caracteristice pentru diagnostic, demielinizarea este completă şi lipsesc detritusuri mielinice sau corpi granuloşi. În leziunile în creştere, numai centrul este total demielinizat. Zona periferică, neprecis delimitată, prezintă demielinizarea parţială cu fagocite conţinînd resturi mielinice la fel ca şi leziunile recente mai puţin întinse. Plăcile de scleroză mai mici pot confluа în special în zona Steiner. Plăcile vechi prezintă disocierea mielo-axonală caracterizată prin axoni persistenţi şi aparent fără leziuni cu dispariţia segmentară a tecilor lor de mielină şi gliază confirmate şi în cercetările de microscopie electronică efectuate de Suzuki şi colab. Celulele nervoase corespunzătoare nu prezintă leziuni. În plăcile în formare sau la periferia plăcilor în creştere se constată dezintegrarea tecilor mielinice, dispare oligodendroglia şi pot exista discrete leziuni axonice de tipul fragmentării, clivajului longitudinal şi dezintegrării granulare. Fagocitele înglobează resturile tecilor de mielină transformate în colesterol esterificat dînd reacţie sudanofilă (S. Drăgănescu şi A. Petrescu). Există intensă activitate a enzimelor oxidative în special DPN-diaforaza şi succindehidrogenaza (Friede), total absentă în focarele mai vechi de demielinizare. Anumite particularităţi histochimice indică originea gliogenă a fagocitelor intervenind în resorbţia detritusurilor lipidice. Dimpotrivă, după Feigin şi Popoff, fagocitele de origine mezenchimală intervin în regenerarea acelor teci mielinice prezentînd reacţii histochimice similare tecilor mielinice din nervii periferici. În discuţia originii neuro-alergice, Lehoczky accentuează prezenţa leziunilor incipiente de tip inflamator, la distanţă de plăcile de scleroză, şi de tipul infiltratelor limfocitare perivasculare sau adventiceale, edemului seros, microgranulomului şi leziunilor vasculare. **Neuromielita optică acută sau subacută (oftalmo-neuromielita; boala Devic)** se caracterizează prin asocierea demielinizărilor chiasmei (sau nervului optic) şi măduvei spinării putînd ajunge pînă la necroză şi pare o formă de scleroză în plăci tranziţională.

Scleroza concentrică (boala Balo) este o formă particulară şi rară de scleroză în plăci, prezentînd focare marmorate pe colorаţiile mielinice, constituite din zone concentrice alternante demielinizate şi normal mielinizate. Aspectul comparabil inelelor Liesegang sugerează acţiunea unui agent mielinoli-

Scanned with OKEN Scanner

tic ajuns pe cale sanguină (Hallervorden şi Spatz). Cazuri similare au fost descrise înaintea lui Balo de către Marburg şi apoi Barré, Morin, S. Drăgănescu şi Reys.

Scleroza difuză (boala Schilder-Foix; encefalita periaxială difuză) este caracterizată printr-o vastă placă de scleroză interesînd substanţa albă a creierului (şi cerebelului), care poate lua aspectul de scleroză difuză centrolobară simetrică (Pierre Marie şi Ch. Foix). Demielinizarea se opreşte subcortical şi respectă fibrele arcuate dintre 2 circumvoluţii învecinate. La copii, prezintă deseori aspect de ramolisment gelatinos şi chiar formarea de cavităţi secundare (porencefalie) în timp ce la adulţi are numai aspect spongios. Microscopic şi ultrastructural nu sînt deosebiri de scleroza în plăci (Suzuki şi colab). Biochimic, sînt modificări severe ale substanţei albe caracterizate printr-o mielină puternic hidratată cu marcată pierdere de galacto-lipide şi creşterea colesterolului esterificat (Suzuki şi colab).

LEUCODISTROFII

Leucodistrofiile sînt boli degenerative rare interesînd în special substanţa albă, obişnuit difuze, familiale sau ereditare în legătură cu enzimopatii congenitale antrenînd o dismielinizare (şi *nu* demielinizare) considerate atît morfologic cît şi mai ales biochimic în cadrul erorilor înăscute de metabolism. Macroscopic, pot fi uşor confundate cu boala Schilder. Microscopic, deosebim mai multe varietăţi. *Leucodistrofia metacromatică (sulfatidoza)* prezintă în special forme infantile precoce şi tardivă (boala Greenfield, cea mai comună). Se caracterizează prin demielinizări difuze sau regionale interesînd dominant fasciculele nervoase cu mielinizare mai tardivă. Perivascular se găsesc rare celule granulo-adipoase. Substanţa albă în special conţine granule metacromatice de 15—20μ diametru libere sau intracelulare corespunzătoare biochimic la sulfatide, adică esteri sulfurici de cerebrozide. Granulele abundente în elementele gliale mari din substanţa albă cerebrală şi prezente în mai mică măsură în celulele anumitor centri nervoşi, prezintă electronooptic structuri lamelare particulare legate de membrană sau libere în citoplasmă (Terry şi Suzuki). Prezenţa lor se datoreşte unei enzimopatii congenitale, diferită de boala Tay-Sachs, determinînd creşterea sulfatidelor paralel cu relativa reducere a cerebrozidelor. Sulfatidele în exces se localizează şi extracerebral şi se elimină prin urină. Aceste substanţe se constată încă în celulele Schwann ale nervilor periferici, microganglionii neurovegetativi intestinali, epiteliile tubilor renali, celulele Kupffer din ficat şi histiocitele splenice. Diagnosticul este posibil *intra vitam* prin biopsie rectală sau diverse puncţii biopsice ale leziunilor extracerebrale. *Leucodistrofia cu celule globoide (boala Krabbe)* este o afecţiune mendeliană recesivă întîlnită aproape numai la copiii mici şi caracterizată prin leziuni exclusiv nervoase centrale. Creierul, atrofic, prezintă demielinizări cu prezenţa unor elemente perivasculare particulare: celulele globoide (sau corpii globoizi, Austin) multinucleate şi celulele epitelioide (sau celulele globoide, Austin), mai mici, uninucleate, fără diferenţe de colorabilitate, histochimice sau ultrastructurale ale citoplasmei lor. Totodată există proliferarea astrocitelor protoplasmice, depăşind teritoriul demielinizării, şi gliază fibrilară perivasculară încercuind corpii globoizi. Citoplasma acestora conţine o substanţă eozinofilă, PAS +, dînd colorаţii slabe pentru lipide, corespunzătoare chimic unui cerebrozid legat proteic. Ultrastructural, se remarcă incluzii citoplasmice (Anzil şi

Scanned with OKEN Scanner

colab.) şi structuri cristaline pleiomorfice laminate aciculare (Chen şi colab.). Originea acestor celule este probabil histiocitară căci electronooptic, prin raporturile cu bazala capilarelor, sînt pericite (Chen şi colab.), dar nu este total exclusă nici originea microglială. *Leucodistrofiile sudanofile (ortocromatice)* reprezintă un grup heterogen de leucodistrofii unde demielinizarea difuză se însoţeşte de masivă reacţie resorbtivă cu prezenţa de corpi granuloşi încărcaţi de lipide neutre. În acest cadru intră boala *Pelizaeus-Merzbacher*, o afecţiune familială cu demielinizare difuză în care persistă insule de mielină intactă, variantele sale *(tipul congenital Seitelberger şi sindromul Cockayne)* precum şi *boala Addison-Scholz*, unde atrofia suprarenală de la copii se asociază cu întinsă scleroză sudanofilă difuză cerebrală. *Leucodistrofia fibrinoidă* (sau *boala Alexander)* reprezintă de fapt o tulburare de dezvoltare cu demielinizare difuză şi o mare cantitate de corpi zişi fibrinoizi, colorați negru cu metodele mielinice. Aceştia corespund fibrelor Rosenthal şi se grupează în vecinătatea suprafeţelor limitante subpiale, subependimare şi perivasculare. Lipsesc leziuni axonice şi reacţiile corpilor granuloşi aşa încît evoluţia clinică este relativ puţin severă.

BOLI CRONICE DEGENERATIVE

PROCESE CRONICE SENILE ŞI PRESENILE

Demenţa senilă şi boala Alzheimer. *Demenţa senilă* este o boală cu manifestări psihice a vîrstelor înaintate, care trebuie net deosebită de demenţa arteriosclerotică, consecinţa aterosclerozei cerebrale, deja studiată la subcapitolul „Tulburări circulatorii". *Boala Alzheimer*, cu aceeaşi simptomatologie clinică şi leziuni comune, diferă de demenţa senilă numai prin instalarea mai precoce, în presenium. *Macroscopie.* Creierul apare redus ca volum şi greutate, leptomeningele îngroşate şi infiltrate de o cantitate mai mare de l.c.r. (hidrocefalie externă), circumvoluţiile micşorate, şanţurile dintre ele adîncite şi lărgite, vasele poligonului Willis şi din scizuri sînt flexuoase dar fără ateroscleroză sau numai cu relativ discrete leziuni comparativ cu demenţa aterosclerotică. Pe secţiuni, cortexul apare subţiat, mai intens colorat şi cavităţile ventriculilor lărgite prin hidrocefalie internă *ex vacuo*. *Microscopie.* Deosebim 2 tipuri de leziuni. Unele, necaracteristice, reprezintă aspecte banale comune cu atrofia senilă simplă, fără demenţă, precum şi cu diverse cerebropatii cronice toxice, din bolile infecţioase cronice sau stările cașectice. Ele se manifestă prin reducerea numărului neuronilor în special din cortex, masiva încărcare cu pigment de uzură (lipofuscină), scleroza simplă, cromatoliza, atrofia simplă (Spielmeyer), uneori gigantocitoza stratului al 3-lea frontal (Minea), degenerescenţa granulovacuolară (Alzheimer) şi discrete modificări neurofibrilare. Alt tip comportă leziuni histologice caracteristice pentru demenţa senilă: degenerescenţa fibrilară Alzheimer (fig. XX—11) şi plăcile senile (fig. XX—31). *Degenerescenţa fibrilară Alzheimer*, întîlnită în special în cornul Ammon şi scoarţa frontală, se caracterizează prin neurofibrile îngroşate, conglobate, de aspect ondulat, în ghemuri sau în sferule argentofile, comprimînd nucleul şi substanţa tigroidă. Prin dezintegrarea unor asemenea celule nervoase anormale rezultă agregate fibrilare libere înconjurate de prelungirile astrocitare cu intensă reacţie ATP-azică locală (Johnson). Intens impregnate, aceste structuri neurofibrilare particulare sînt congofile (Divry) şi fluorescente după

Scanned with OKEN Scanner

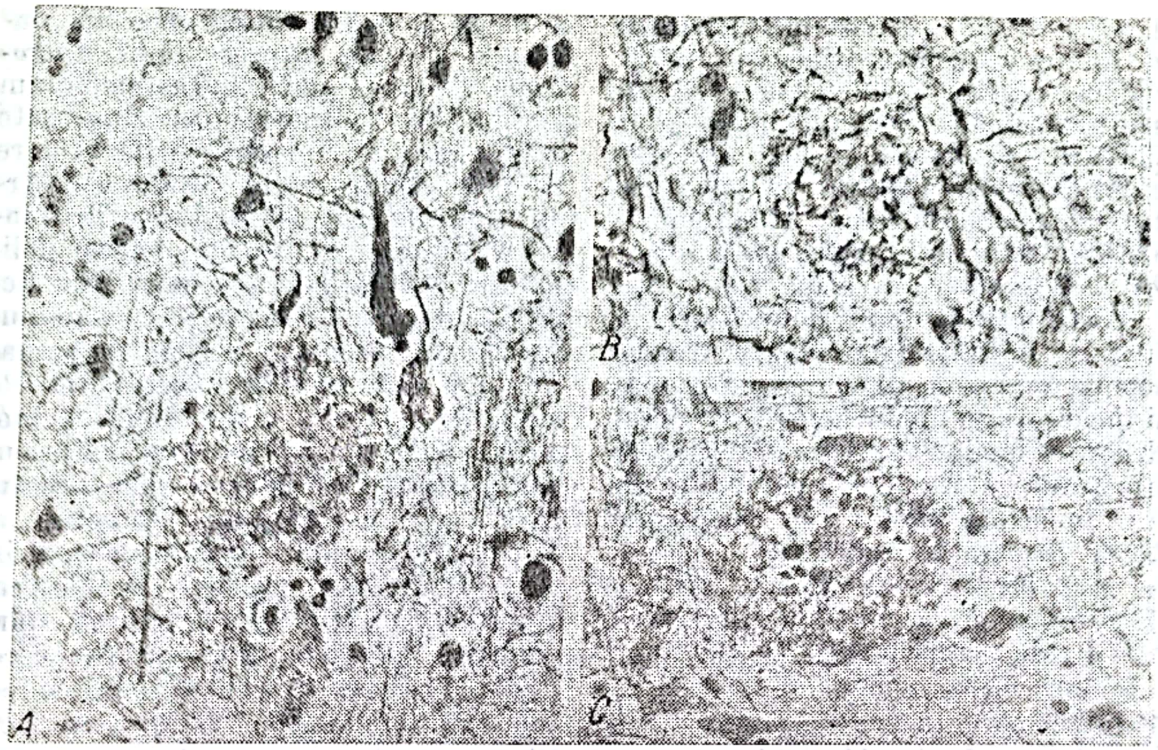

Fig. XX—31. — Boli degenerative cronice.
A. Placă senilă în vecinătatea unor celule piramidale prezentînd leziuni neurofibrilare de tip Alzheimer. *B, C.* Aspecte diverse de plăci senile.

colorarea cu thioflavine (Schwartz). Electronooptic se constată structuri tubulare cu diametru de 220 Å, prezentînd strîmtorări de 100 Å diametru la intervale de circa 800 Å. Aceste formaţiuni conţin un filament central în mijlocul lumenului şi înlocuiesc neurofilamentele şi neurotubulii de la normal. Se remarcă discrepanţa dintre reacţiile pentru amiloid pozitive în microscopia optică şi absenţa fibrilelor ultrastructural caracteristice pentru amiloid (Terry). Acestea există numai în pereţii vasculari şi centrul plăcilor senile. *Plăcile senile*, prima dată descrise de Gh. Marinescu şi Blocq, sînt leziuni fără legătură cu sistemul vascular, localizate în special în scoarţa frontală sau temporală şi cornul Ammon, mai rareori în circumvoluţiile centrale sau occipitale, ganglionii bazali şi hipotalamus, excepţional în trunchiul cerebral şi cerebel. În număr mic, pot exista şi la indivizi sănătoşi în vîrstă înaintată. Pe colorаţiile uzuale, plăcile senile apar ca mase sferice de 15—125 μ diametru cu centru compact eozinofil şi margine tot eozinofilă dar de aspect fibrilar. Impregnările argentice precizează 2 aspecte evolutive distincte: plăcile senile fibrilare şi plăcile senile mature cu condensări centrale prezentînd reacţiile de colorare pentru amiloid (Divry), ceea ce se confirmă şi electronooptic (Terry şi colab). Morfologic, în jurul unui centru granular, fibrilar sau compact, uneori chiar de aspect pseudocristalin, se constată o reţea de neurite. Acestea prezintă iniţial condensări de mitocondrii, apoi mai ales lizozomi (reacţiile pentru fosfataza acidă sînt intens pozitive) şi eventual tubuli încolăciţi. În jur este o bună delimitare prin reacţie glială şi există celule nervoase cu leziunea neurofibrilară Alzheimer. Nu se cu-

Scanned with OKEN Scanner

nosc relaţiile acestor celule nervoase cu formarea plăcii senile, dar se crede că procesele degenerative de la nivelul prelungirilor lor din placă antrenează reacţia elementelor mezodermale locale şi formarea amiloidului iniţial intracelular apoi extracelular dînd aspectul „trichozic“ (Divry) şi condensările din centrul plăcilor senile. Histochimic, se remarcă: — creşterea NAD-diaforazei şi dehidrogenazelor cu excepţia zonei centrale; — puternică reacţie a fosfatazei acide în neuritele din plăci şi microglia de la periferia lor, accentuată în caz de depuneri granulare centrale; — fosfataza alcalină şi colinesterazele nespecifice şi specifice sînt crescute dar numai în acele teritorii unde normal există asemenea enzime (Friede).

Boala Pick, o altă importantă demenţă a preseniului, dar mult mai rară decît boala Alzheimer, este atrofia circumscrisă bilaterală a lobilor frontali, temporali sau parietali. *Macroscopie.* Atrofia, totdeauna regională, prezintă în majoritatea cazurilor forme combinate fronto-temporale sau fronto-parietale. În general leziunile interesează structurile de dezvoltare ontofilogenetică mai recentă respectînd anumite zone, de exemplu cele 2/3 posterioare ale circumvoluţiei temporale superioare. În 30% din cazuri este lezat şi cornul Ammon. Localizarea occipitală, semnalată de Urechia şi colab., este cu mult mai rară. În zona atrofică, scoarţa se desprinde cu uşurinţă de substanţa albă. *Microscopie.* Scăderea numărului neuronilor din cortex se asociază cu 2 leziuni mai caracteristice: intumescenţa celulară constatată pe preparatele colorate după Nissl şi o bulă argentofilă particulară corespunzătoare electronooptic la segmente scurte de tubi răsuciţi (Schochet şi colab). Scoarţa ia aspect buretos, celulele gliale prezintă discretă proliferare dar există intensă neoformare de gliofibrile. Aproape totdeauna lipsesc leziunile neurofibrilare Alzheimer şi plăcile senile, ceea ce se consideră o trăsătură negativă caracteristică a bolii. Ca patogenie, asemănarea leziunilor neuronale cu degenerarea celulară retrogradă a dus la ipoteza leziunii iniţial cilindraxile (Spatz) mai ales că există corpii Hirano, adică leziuni neurofibrilare eozinofile alungite situate juxtaneuronal şi caracterizate electronooptic prin aspecte moniliforme, stratificare particulară şi dispoziţie de tip cristalin.

ATROFII ŞI DEGENERESCENŢE SPINO-CEREBELOASE SISTEMATIZATE

Atrofiile şi degenerescenţele spino-cerebeloase sistematizate sînt deseori eredo-familiale, totdeauna bilaterale şi simetrice în legătură cu atingerea electivă şi de natură constituţională a unor structuri nervoase determinate în cadrul unei anumite vulnerabilităţi denumită „patocliză“ (C. şi O. Vogt). Ele trebuie deosebite de leziunile sistematizate de natură exogenă din tabes, neoplazii şi intoxicaţii, tratate la subcapitolele respective. Microscopic sînt scleroze combinate de fascicule nervoase prezentînd demielinizare, atrofia fibrelor nervoase şi glioză. După Greenfield, deosebim atrofii şi degenerescenţe predominant spinale, spino-cerebeloase şi cerebeloase. Există o înrudire a acestor boli cu afecţiunile sistemului extrapiramidalo-vegetativ (boala Parkinson, coreea cronică) şi boala Pick şi se cunosc cazuri de tranziţie sau combinaţia unor asemenea afecţiuni. *Paralizia spinală spastică* se datoreşte leziunii primului neuron motor. Dispariţia celulelor piramidale antrenează demielinizarea şi atrofia bilaterală a fasciculului piramidal direct şi încrucişat. *Scleroza laterală amiotrofică* se caracterizează prin atingerea ambilor neu-

Scanned with OKEN Scanner

roni motori. Leziunile încep în neuronul central şi se continuă în neuronul periferic. Măduva prezintă demielinizarea întinsă a cordoanelor laterale cu paloare mai accentuată la colorațiile mielinice a fasciculelor piramidale şi boala se termină cu paralizia bulbară consecutivă interesării nucleilor bulbari. *Atrofia musculară spinală (boala Aran-Duchenne)* interesează al doilea neuron motor. Este caracterizată prin atrofia celulelor din coarnele anterioare ale măduvei sau în forma mezencefalică de atrofia nucleilor oculomotori. *Boala Friedreich*, întîlnită la copii, este o scleroză combinată a cordoanelor posterioare ale măduvei şi fasciculelor piramidale cu degenerarea fasciculului cerebelos direct iar fasciculul Gowers rămîne deseori respectat. *Eredoataxia cerebeloasă* (Pierre Marie, Nonne), înrudită cu boala Friedreich, debutează mai tardiv. Macroscopic, se constată măduva gracilă şi turtită cu micşorarea bulbului, protuberanței şi cerebelului. Microscopic, în măduvă se asociază atrofia fasciculului Gowers, a fasciculului cerebelos direct mai ales la nivelul măduvei cervicale şi bulbului, uneori a cordoanelor posterioare şi fasciculului Hellweg cu leziuni ale substanței cenuşii (atrofia celulelor Clarke). Cerebelul şi nucleii dințați sînt de asemenea atrofiați.

Atrofiile cerebeloase pot fi parțiale sau totale, corespunzătoare histologic la alterările celulelor Purkinje şi consecințelor lor. Ele corespund la numeroase tipuri anatomo-clinice din care numai o parte sînt eredo-familiale. După I.T. Niculescu deosebim: A. atrofii prin leziuni abiotrofice, cîştigate şi nefamiliale; B. atrofii cerebeloase eredo-familiale cuprinzînd eredo-ataxia cerebeloasă, boala Friedreich, dissinergia cerebeloasă mioclonică (Ramsay Hunt) şi atrofia olivo-cerebeloasă (G. Holmes); C. atrofii cerebeloase cîştigate, de tranziție între grupele A şi B; D. atrofii cerebeloase prin leziuni inflamatorii, toxice şi vasculare; E. atrofii cerebeloase încrucişate (transsinaptice) consecutive leziunilor creierului şi căilor de conexiune cortico-pontine; F. atrofii întovărăşind ageneziile şi hipogeneziile cerebeloase.

AFECȚIUNI DE SISTEM EXTRAPIRAMIDALO-VEGETATIV CENTRAL

Boala Parkinson este o afecțiune frecventă a sistemului extrapiramidal constatată obişnuit după 60—70 ani, cu evoluție clinică lent progresivă, caracterizată prin rigiditatea membrelor, trunchiului şi feței asociată cu tremurături rapide particulare în special ale mîinilor. Deosebim boala Parkinson, de origine necunoscută, de parkinsonismul postencefalitic succedînd encefalitei letargice şi de parkinsonismul arteriosclerotic. După importantele cercetări efectuate de Lewy, apoi Tretiakoff, prima descriere completă a patologiei bolii Parkinson a fost făcută de Ch. Foix şi I.T. Niculescu, care au accentuat că leziunile, difuze, interesează în principal şi primitiv o serie de formațiuni care aparțin sistemului extrapiramidalo-vegetativ central cu alterări ale celulelor nervoase de tip dominant abiotrofic. Participarea expansiunilor celulare, nevrogliei, microgliei şi complexului vasculo-mezodermal este relativ mai discretă. Ca topografie, leziunile interesează în special locus niger din mezencefal, apoi nucleii cu pigment melanic întinzîndu-se pînă la locus coeruleus, globus pallidus şi substanța nenumită a lui Reichert. Mai puțin constante sînt leziunile nucleilor hipotalamici şi formației reticulate din trunchiul cerebral. De asemenea este interesat talamusul şi nucleul dințat, mai rareori cortexul cerebral şi cerebelos sau măduva spinării. Leziunile

Scanned with OKEN Scanner

cronice ale celulelor nervoase pigmentare duc la formarea incluziilor pigmentare intracelulare și acumularea de lipofuscină. În final, se ajunge la dispariția elementelor din locus niger cu eliberare de pigment și fier în interstițiu, urmată de înglobarea melaninei de către macrofagele de origine glială sau mezodermală. Celulele nervoase alterate pot prezenta incluzii citoplasmice particulare, așa zișii corpi Lewy, de origine necunoscută. Leziunile fibrelor nervoase, mult mai discrete, și localizate în special perivascular, cu dilatarea tecilor perivasculare, duc la aspectul precriblat și criblat pînă la lacunarismul cerebral. Modificările nevrogliei și microgliei sînt progresive, relativ reduse, și regresive, cele mai comune, localizate și difuze. În *parkinsonismul postencefalitic* leziunile nigeriene sînt mult mai intense și masive ducînd la distrugerea porțiunii compacte a locusului niger. *Parkinsonismul arteriosclerotic* este în legătură cu multiple leziuni vasculare și de lacunarism interesînd formațiunile anatomice ale sistemului extrapiramidalo-vegetativ central.

Coreea cronică Huntington (vezi fig. XX—10 *B)* este o boală eredofamilială caracterizată prin mișcări coreice și tulburări mintale. Leziunile sale pseudosistematizate predomină în neuronii corpului striat (și în special în neostriat) și scoarței cerebrale, dar există încă alte leziuni difuze interesînd formațiile nevraxiale ale sistemului extrapiramidal și cerebelul. Histologic sînt alterate în special celulele mici din nucleul caudat și celulele straturilor II și III ale scoarței, cu aspecte de atrofie și supraîncărcare de lipofuscină ducînd în final la reducerea, uneori considerabilă, a numărului celulelor nervoase. Leziunile fibrelor nervoase sînt mai puțin constante dar se poate ajunge la aspectul pseudomarmorat al putamenului semnalat de Gh. Marinescu, I.T. Niculescu și M. Niculescu. Se asociază totdeauna reacții ale complexului nevroglico-microglial cu acumulare de produși de dezintegrare lipido-pigmentară și fier. Histochimic, pe biopsiile cerebrale se remarcă bogăția lipofuscinei neuronale și gliale asociată cu crescută activitate fosfatazică acidă. Ultrastructural, există proliferări ale structurilor golgiene, dezorganizarea reticulului endoplasmic rugos, mitocondrii anormal de dense cu anomalii ale cristelor și structuri fibrilare cristaline, iar nucleii neuronali alterați prezintă porozitatea membranei nucleare. Se constată fagocitoza resturilor citoplasmice neuronale cu lipofuscină în microglie și intensă multiplicare de gliofibrile (Tellez-Nagel, Johnson și Terry). Heterotopiile neuronale asociate constituie dovada morfologică a unui proces atipic în dezvoltarea centrilor nervoși la bolnavii de coree cronică.

Coreea Sydenham, întîlnită în special la copii se datorește la mici focare cerebrale multiple interesînd sistemul extrapiramidal și cortexul în legătură cu minuscule embolii de la endocardite reumatismale și angeite alergice cu urmările acestora asupra parenchimului nervos imediat învecinat.

Miopatiile și boala Thomsen. Leziunile centrale în aceste boli au fost identificate de Ch. Foix și I.T. Niculescu. Acești autori au arătat că cele 2 boli prezintă leziuni comune, situate cu electivitate diferită, pe formațiunile nervoase atașate, pe de o parte, sistemului extrapiramidal, iar pe de altă parte, pe formațiunile vegetative ale nevraxului. Leziunile proprii miopatiilor interesează nucleii motori pontobulbo-medulari corespunzători grupelor musculare atinse. Histologic, leziunile se apropie mai mult de procesele celulare abiotrofice ale bolilor familiale și senilității, există reacție

Scanned with OKEN Scanner

nevroglică dar lipsesc leziunile vasculare și dezintegrarea mielinică. Distribuția leziunilor se caracterizează printr-o electivitate de sistem anatomic amintind sindromul parkinsonian.

AFECȚIUNI DISMETABOLICE

Afecțiunile dismetabolice ale SNC reprezintă tezaurismoze de origine genetică, cu acumularea primitivă sau secundară de lipide sau glucide în celulele nervoase, a căror corectare terapeutică a fost încercată cu oarecare perspective de încetinirea proceselor patologice în idioția amaurotică de Zeman. **Lipoidoze.** *Idioția amaurotică* (vezi fig. XX—12) prezintă clinic asocierea idioției cu cecitatea (amauroza) cu modificări evidente la examenul fundului de ochi. Macroscopic, creierul este ușor micșorat de volum, cavitățile ventriculare inconstant lărgite, consistența creierului proaspăt, nefixat, mai fermă, similară piesei formolizate și de culoare mai palidă. Histologic, prezintă leziuni celulele nervoase din scoarța cerebrală și cerebeloasă, nucleii bazali, cornul Ammon, măduva spinării, retina și microganglionii vegetativi intestinali ceea ce permite diagnosticul *intra vitam* în anumite forme nu numai pe creier ci și pe biopsia rectală, mai simplu de realizat. Celulele nervoase sînt balonizate (sau în leziunile incipiente piriforme) și se poate constata dilatarea utriculară a dendritelor în special ale celulelor Purkinje din cerebel precum și aspecte balonizate ale axonului imediat sub emergența sa din celulele piramidale. Diversele reacții uzuale pentru lipide sînt pozitive. Tigroidul este redus și de obicei comasat perinuclear, nucleul periferizat, neurofibrilele deplasate spre periferie. Enzimo-histochimic sînt complexe de lipoizi variind după diferitele forme de idioție amaurotică și în raport cu anumite structuri particulare electronomicroscopice citoplasmice a căror geneză pare determinată inițial de condriom și apoi mai ales de lizozomi. Diminuarea și repartiția topografică a oxidazelor din idioția amaurotică, prima dată semnalate de Gh. Marinescu, par astăzi mai mult în legătură cu deplasările mecanice imprimate de conținutul de lipoizi restului structurilor celulare. Același fenomen se constată și pentru acetilcolinesterază în timp ce fosfataza acidă este difuz repartizată în celula nervoasă corespunzător transformărilor lizozomale precitate. Se asociază demielinizări relativ discrete și modificări morfologice, enzimo-histochimice și electronomicroscopice gliale cu acumulare citoplasmică de lipoizi. Sîngele periferic poate conține limfocite vacuolizate. După vîrstă, deosebim idioția amaurotică forma congenitală (Norman și Wood), infantilă, cea mai caracteristică și frecventă constatată în 90% din cazuri la evrei (Tay-Sachs-Schaffer), infantilă tardivă (Jansky-Bielschowsky), juvenilă (Vogt-Spielmeyer-Batten) și adultă (Kufs). În boala Tay-Sachs, se constată un gangliozid formînd un complex molecular particular realizînd în microscopia electronică granulele și corpii membranoși citoplasmici (Terry și Korey) în celulele nervoase și unele macrofage gliogene. Aspecte morfologice identice pot fi obținute și *in vitro* din extrase chimic pure de acest gangliozid. Boala Jansky-Bielschowsky reprezintă un tip de tranziție între formele de idioție amaurotică infantilă și juvenilă și prezintă electronooptic corpii citoplasmici curvilineari (Gonatas și colab.). În boala Vogt-Spielmeyer-Batten se constată nu o gangliozidoză ci o ceroid-lipofuscinoză, adică un amestec de ceroid și lipofuscină (Zeman) iar electronomicroscopic se găsesc corpii citoplasmici membrano-veziculari descriși de Gonatas și colab. Boala Kufs este de asemenea o ceroid-lipofuscinoză caracterizată prin-

Scanned with OKEN Scanner

tr-o evoluție lentă și relativ mai puțin intensă a leziunilor neuronale. Relațiile idioției amaurotice cu boala Niemann-Pick nu sînt nici azi precizate dar se admite existența unor foarte rare cazuri de asocierea leziunilor caracteristice acestor 2 boli. În *boala Niemann-Pick* a copiilor mici se găsesc deseori acumulări de sfingomielină în histiocitele de origine mezodermică perivasculare din creier și leptomeninge precum și în endoteliile capilarelor cerebrale. *Boala Gaucher* prezintă leziuni cerebrale în 3/4 din cazurile infantile cu prezența de celule Gaucher (conținînd kerazină) perivasculare și hipotalamice. În bolile Niemann-Pick și Gaucher există încă deseori leziuni neuronale (și gliale) de tip banal, necaracteristice pentru o tezaurismoză. În diferitele forme de *gargoilism*, obișnuit cu manifestări predominant osoase (vezi capitolul Morfopatologia aparatului locomotor), creierul și sistemul neurovegetativ prezintă leziuni difuze. Numărul celulelor nervoase scade și ele pot fi tumefiate, conținînd un amestec de fosfatide și polizaharide puțin diferit de substanțele glico-lipidice din histiocitele perivasculare și din meninge. Numai ultimele sînt histochimic identice cu glico-lipidele măduvei osoase, inimii, splinei și ficatului. *Boala Hand-Schüller-Christian* prezintă rareori leziuni nervoase de tipul demielinizărilor în focar și granuloamelor obișnuit în vecinătatea leziunilor tulpinei hipofizare sau stîncei.

Glicogenoze. În *boala Gierke* pot exista excepțional acumulări de glicogen și în celulele nervoase și gliale.

Epilepsia mioclonică familială *(boala Unverricht; boala cu corpi mioclonici)* (vezi fig. XX—13) este o afecțiune familială cronică progresivă a copiilor, în unele cazuri înrudită cu idioția amaurotică, de natură probabil enzimopatică, și în care celulele nervoase din nucleul dințat, scoarța cerebrală, nucleii bazali și alte grupe neuronale conțin în citoplasma lor formațiuni rotunjite particulare: corpii mioclonici sau corpii Lafora. Aceștia prezintă dispoziție concentrică cu miez bazofil și coajă palidă cu schiță de striație radiară. Considerați în trecut corpi amilacei, au de fapt altă compoziție chimică. Molecula lor, complexă, este formată dintr-o fracțiune glucidică explicînd reacția PAS intens pozitivă și metacromazia la albastru de toluidină și dintr-o fracțiune proteică separabile prin digestia cu papaină (Dubois-Dalcq). Corpii Lafora conțin mari cantități de enzime mitocondriale în zona periferică la fel ca și în citoplasma înconjurătoare a celulei nervoase. Electronooptic miezul are un centru stelat și o zonă amorfă, iar coaja comasări de organite citoplasmice orientate radiar: mitocondrii și reticul endoplasmic rugos. Celulele hepatice și fibrele miocardice conțin formații rotunjite bazofile de compoziție similară părții externe a corpilor Lafora din celula nervoasă în cadrul aceleeași tezaurismoze enzimopatice.

DISTROFII NEUROAXONALE

Distrofiile neuroaxonale sînt afecțiuni cronice progresive foarte rare. Prezintă microscopic formațiuni alungite omogene rezultate din alterarea și fragmentarea axonilor. Asemenea leziuni axonale primare trebuie deosebite de leziunile secundare din procese traumatice, vasculare sau neoplazice. În *boala Seitelberger (distrofia neuroaxonală infantilă)* degenerarea axonală provoacă demielinizarea neregulată a globului pallidus. *Boala Hallervorden-Spatz* prezintă macroscopic hiperpigmentarea ruginie a regiunii globului pallidus și zonei reticulate a locusului niger. Microscopic, degenerescența neuroaxonală se asociază cu alterarea neuronilor din regiune și eliberarea de pigment bogat în fier. Evoluția se face

Scanned with OKEN Scanner

lent în special în forma de la adult. Forma infantilă tardivă este un tip de tranziție cu boala Seitelberger.

DISTROFII SPONGIOASE

Sub această denumire (mai mult descriptivă) se înțeleg boli foarte variate prezentînd starea spongioasă, adică un tip particular de edem cerebral cronic. **Degenerarea hepato-lenticulară (boala Wilson; degenerarea lenticulară progresivă; pseudoscleroza Westphall-Strümpell)** este o boală metabolică ereditară cu afectarea primară a creierului și ficatului, care prezintă ciroză macronodulară. În majoritatea cazurilor se constată încă inelul brun gălbui pericornean Kayser-Fleischer. Macroscopic, se produce moderata dilatare a ventriculilor laterali și atrofia nucleilor lenticulari colorați gălbui sau roșietic, uneori de aspect „ros de carii" sau chiar cu zone chistice. Microscopic, se constată starea spongioasă depășind uneori teritoriul leziunilor macroscopice, cu interesarea substanței albe și scoarței creierului, însoțită de glioză. Este particulară prezența astrocitelor gigante Alzheimer tip I și II cu nucleu enorm deseori gol (tipul II) și a celulelor Opalski prezentînd cariopicnoză și citoplasmă voluminoasă. Deficiența sau lipsa ceruloplasminei serice, care fixează cuprul, antrenează anormala concentrare a acestuia în organism (Cummings). Cuprul, numai parțial eliminat în urină, se acumulează în viscere și mai ales în creier, ficat și cornee. Starea spongioasă se constată încă în diversele hepatopatii cronice și mai ales în ciroze.

Mieloza funiculară întîlnită în anemia pernicioasă (vezi fig. XX—14 *A*, *B*), etilismul cronic, pelagră și diverse boli digestive pare uneori în legătură cu carența vitaminei B_{12} și se manifestă ca focare de spongioză multiple simetrice în cordoanele medulare. Rezultă astfel demielinizări și degenerări secundare sistematizate de fascicule nervoase. Starea spongioasă și demielinizarea este urmată de reacția corpilor granuloși și o glioză la început slab pronunțată. Substanța cenușie este obișnuit respectată.

Encefalopatia Wernicke constatată în etilismul cronic, boli digestive cronice, hepatopatii și avitaminoza B_1, este o pseudoencefalită caracterizată prin asocierea unei stări spongioase cu proliferare glială și multiplicarea capilarelor expunînd la hemoragii în forma acută a bolii. Prezintă predilecție pentru anumite zone cuprinzînd corpii mamilari, coliculii caudați, substanța cenușie periapeductală, nucleul vagului, chiasma și vermisul superior (Gullotta).

Mult mai rare sînt alte encefalopatii spongioase presenile (boala Jakob-Creutzfeldt) și infantile de diverse tipuri.

EPILEPSIA

Epilepsia reprezintă un sindrom caracterizat prin convulsii survenite în accese și cu pierderea temporară a conștiinței. *Epilepsia primară (criptogenetică, idiopatică* sau *esențială)* trebuie deosebită de *epilepsia secundară (simptomatică) generalizată* sau *localizată (jacksoniană)*, urmarea diverselor procese patologice cerebrale prin hipertensiune intracraniană, traumatisme, infecții, intoxicații, anoxie, boli vasculare. *Epilepsia idiopatică*, de cauză necunoscută, prezintă constant scleroza cornului Ammon reprezentînd de fapt nu cauza ci efectul bolii. După Spielmeyer, anemia cerebrală prin spasme vasculare, fără alterări ale pereților vasculari, antrenează leziuni anoxice neuronale și chiar ramolismente în cadrul unei „necroze elective a parenchimului" (Scholz). Urmează intensă proliferare micro- și macroglială. Aceste leziuni se localizează într-o porțiune

Scanned with OKEN Scanner

bine definită a cornului Ammon, sectorul Sommer. Se pot încă asocia leziuni variate dar puţin caracteristice în special necroza laminară a straturilor II şi III ale scoarţei cerebrale, scleroza lobulară cerebeloasă, leziuni celulare nervoase corticale şi talamice, glioza marginală subpială (Chaslin) şi persistenţa celulelor Cajal-Retzius în stratul cortical tangenţial, reprezentînd de fapt o simplă malformaţie. *Epilepsia temporală* (sau *psihomotorie*) prezintă constant leziuni temporale în special în regiunea nucleului amigdaloid de tipul sclerozei sau diverse mici hamartoame neuro-ectodermice şi malformaţii mezenchimale locale în timp ce scleroza cornului Ammon este inconstantă. *Epilepsia mioclonică* a fost prezentată mai sus.

INTOXICAŢII ŞI IRADIAŢII

Intoxicaţii. Majoritatea agenţilor toxici exo- şi endogeni, afectînd sistemul nervos, nu determină modificări structurale. În cazurile cînd există, leziunile toxice nu sînt caracteristice pentru un anumit agent. Acţiunea substanţelor toxice este în funcţie de concentraţie, şi mai rareori în legătură cu fenomene de sensibilizare.

Principalele *substanţe toxice exogene* se împart în: (1) *gaze:* oxidul de carbon, acidul cianhidric, sulfura de carbon, gazele de luptă; (2) *metale:* plumbul, mercurul, taliul, manganul, fierul, aurul, staniul şi compuşii lor; (3) *metaloide:* arsenul, fosforul, sulful şi compuşii lor; (4) *solvenţi organici:* alcoolul metilic, tetraclorura de carbon, petrolul, benzina, propanolul, benzenul, alcoolul etilic; (5) *droguri:* anestezice, tranchilizante, sedative, hipnotice, alcaloizi, antipiretice, analgezice etc; (6) *serurile;* (7) *pesticide* şi *rodenticide;* (8) *otrăvuri naturale animale şi vegetale.*

Intoxicaţii endogene se produc în special în: diabet, toxicoza gravidică, uremie, pseudouremie, boli de sînge, hepatice, endocrine, avitaminoze, cașexii şi maladiile infecto-contagioase prin acţiunea exo- şi endotoxinelor microbiene.

Calea de atac a substanţei toxice poate varia. Cel mai deseori se produce alterarea barierei hemato-encefalice cu edem şi hemoragii precum şi leziuni ale ţesutului nervos învecinat: demielinizări şi în final glioze. Localizarea poate fi selectivă pe anumite teritorii, de exemplu globus pallidus în intoxicaţia oxicarbonată. Alcaloizii şi narcoticele acţionează direct asupra celulelor nervoase şi anestezicele asupra lipoizilor din tecile mielinice în care se dizolvă.

Intoxicaţia cu oxid de carbon. *Intoxicaţia acută* se manifestă macroscopic prin masivă hiperemie cerebrală (şi viscerală), discret edem cerebral, mici hemoragii mai ales în substanţa albă, corpul calos, nucleii bazali şi leptomeninge. Microscopic, se constată hiperemie, tromboze în vasele cerebrale mici, marginaţia limfocitelor intravasculare (Altschul). În *intoxicaţia cronică* este caracteristică în special ramolirea bilaterală a porţiunilor antero-mediale ale globului pallidus, eventual asociată cu multiple mici necroze în striat, talamus, nucleii subtalamici, locus niger, scoarţa cerebrală şi cerebeloasă. Focarele de ramolirea substanţei albe şi corpului calos rămîn excepţionale. Microscopic se produce demielinizare urmată de glioză şi depozite pseudocalcice libere în ţesutul nervos.

Intoxicaţia etilică *Intoxicaţia etilică acută letală.* Se constată edem cerebral, hiperemia marcată a leptomeningelor şi leziuni degenerative necaracteristice ale celulelor nervoase de tipul cromatolizei şi intumescenţei. *Intoxicaţia etilică cronică* prezintă variate manifestări. *Encefalopatia Wernicke* reprezintă o pseudoencefalită

Scanned with OKEN Scanner

localizată în special periapeductal și în substanța cenușie din jurul ventriculului III, în corpii mamilari și partea anterioară a nucleilor caudați. În *delirium tremens* și *boala Korsakow* o leziune deseori întîlnită este atrofia și scleroza corpilor mamilari. *Boala Marchiafava-Bignami* se caracterizează prin ramolismentele porțiunilor anterioară și centrală ale corpului calos cu respectarea tracturilor de fibre dorsale și ventrale. Etilicii cronici pot prezenta încă *mielinoliza pontină centrală* și *scleroza corticală laminară* (Morel). *Neuropatia alcoolică* este simetrică, generalizată, interesînd inițial extremitățile inferioare și propagîndu-se în direcție proximală. Microscopic, tabloul nu diferă de alte neuropatii cu demielinizarea nervilor senzitivi și motori, invazia fagocitelor în nervi, final tumefacția și fragmentarea axonilor, rămînînd teci Schwann goale obișnuit cu lipsa leziunilor inflamatorii infiltrative, așa cum se constată pe biopsii.

Acțiunea iradiațiilor asupra sistemului nervos. Tratamentele cu raze X penetrante sau radiu asupra bazinului femeilor gravide pot antrena malformații severe ale creierului în formare al fătului, în special microcefalia mult mai deseori asociată cu malformații oculare decît microcefaliile de origine genetică (Murphy) și microgiria cerebelului (Miskolczy). Experimental, expunerea șobolancelor la iradierea cu doză unică în primele 3 săptămîni ale gravidității antrenează diverse malformații al căror calendar poate fi stabilit cu oarecare precizie în raport cu data iradierii (Hicks). La adult, diferitele tratamente locale cu iradieri, inclusiv ale tumorilor cerebrale, pot produce leziuni întîrziate. Acestea încep cu hialinoza și apariția fibrinoidului în pereții vaselor în special din substanța albă și se continuă cu tulburări de permeabilitate, edem, hemoragii, tromboze, ramolismente și transformări chistice. În cortex dispar neuronii în special cei dinspre suprafața circumvoluțiilor, se constată tumefacția astrocitelor, clasmatodendroză și apoi moderată gliază fibrilară. Final, persistă numai microglia cu aspecte amiboide și fagocitoză. În interstițiu se acumulează material fibrinoid sau albuminoid.

LEZIUNI TRAUMATICE

Traumatismele cranio-cerebrale. Importanța traumatismelor cranio-cerebrale în timp de pace a crescut considerabil în ultimile decenii în legătură cu accidentele de circulație și cu industrializarea, devenind una din cele mai frecvente cauze de deces.

Leziunile din traumatismele craniocerebrale interesează în grade diverse scalpul, oasele craniului, meningele și parenchimul cerebral. *Leziunile scalpului* se împart în leziuni fără soluții de continuitate în special de tipul hemoragiilor și plăgi, reprezentînd soluții de continuitate, care expun la diverse complicații inflamatorii și cicatrice patologice. *Leziunile oaselor craniului* sînt cel mai deseori de tip fracturi. Pot exista: *Fracturi directe* prin acțiunea nemijlocită a impactului, împărțite în: — fracturi lineare; — fracturi cominutive simple sau denivelate (cu înfundare sau extruzie osoasă); — fracturi dehiscente cu sau fără denivelare; — fracturi orificiale; — tipuri de fracturi particulare cu așchierea tablei externe, disjuncția suturilor sau leziuni extrem de întinse. *Fracturile mediate* se datoresc transmiterii energiei kinetice de la locul impactului prin axul longitudinal al rachisului (în căderile în picioare sau în șezut), sau prin mandibulă (în căderile pe bărbie). *Fracturile craniene indirecte* se produc la distanță de aria de impact sau prin iradierea unor fracturi spre baza craniului în legătură cu deformările generale ale craniului sub acțiunea impactului. *Complicațiile sep-*

Scanned with OKEN Scanner

tice se produc aproape numai în traumatismele craniene deschise şi frecvenţa lor a scăzut mult în era antibioticelor. *Leziunile meningo-cerebrale. Comoţia cerebrală* cu scurtă abolire a stării de conştiinţă, nu are substrat morfologic şi există modificări fiziopatologice neuronale reversibile. *Contuzia cerebrală*, întîlnită în 80% din traumatismele cranio-cerebrale, poate fi difuză sau dominant de o hemisferă sau localizată (obişnuit orbito-temporală), cu sediul la nivelul impactului sau de partea opusă prin contralovitură. După etapa evolutivă, se deosebesc leziuni macro- şi microscopice variate. Iniţial, predomină manifestările vasculare de tipul vazoparalitic cu extravazări sanguine, fără distrugere primară de substanţă cerebrală, nici soluţii de continuitate cerebrale. Urmează alterări secundare variate interesînd neuronii, nevroglia, fibrele nervoase, l.c.r. şi eventual leptomeningele. *Dilacerarea cerebrală*, foarte frecventă în traumatismele cranio-cerebrale deschise penetrante, este posibilă şi în fracturile cu înfundare şi rară la distanţă de locul impactului prin proiectarea creierului pe proeminenţele osoase ale endobazei. Prezintă leziuni distructive. Macro- şi microscopic, se constată parenchim cerebral necrozat şi la periferie reacţii vasculare (hemoragii şi edem) asociate cu manifestări inflamatorii determinate de resorbţia detritusurilor necrotice. La aceste leziuni particulare traumatismelor cranio-cerebrale, se asociază leziuni nespecifice: — tromboze vasculare şi ramolismente; — edemul cerebral localizat şi difuz; — revărsate sanguine intracerebrale, subdurale sau epidurale prin rupturi de vase, favorizate de hipertensiune, ateroscleroză sau anevrisme preexistente. Leziunile tardive sînt fie evolutive (encefalopatie posttraumatică), fie sechelare: scleroza atrofică şi cicatricea meningo-cerebrală, manifestate prin crize de epilepsie jacksoniană. Prognosticul şi complicaţiile traumatismelor cranio-cerebrale variază în funcţie nu numai de întinderea şi gravitatea leziunilor substanţei cerebrale ci şi de starea de integritate a durei mater. *Traumatismele cranio-cerebrale închise* puţin intense au prognostic mai bun. Pot fi complicate de alterări parenchimatoase secundare precoce sau tardive, împărţite în: — leziuni localizate, din imediata vecinătate a locului traumatismului de tipul necrozei elective a parenchimului nervos, ramolismentelor, transformărilor pseudochistice şi cicatricelor gliale; — leziuni generalizate de tip contuzie cerebrală gravă cu predominanţă în trunchiul cerebral. *Traumatismele cranio-cerebrale deschise* expun la prolapsul substanţei cerebrale (hernia cerebrală) şi diferite infecţii, agravînd considerabil prognosticul, de tipul meningo-encefalitei, empiemului subdural, abceselor recente sau tardive şi piocefaliei, practic totdeauna asociate cu intens edem cerebral.

Traumatismele vertebro-medulare. *Traumatismele măduvei spinării* se împart în: — traumatisme directe prin leziuni perforante în măduvă; — traumatisme indirecte consecutive dislocărilor prin fracturi, subluxaţiilor coloanei şi vibraţiilor osului transmise măduvei spinării; — traumatisme combinate în plăgi sau dislocări de fracturi antrenînd dilacerarea sau înţeparea măduvei de eschile osoase. *Leziunile medulare după traumatismele închise vertebro-medulare* sînt reprezentate de comoţie, contuzie, dilacerare, compresiune şi hematomielie. *Leziunile medulare după traumatismele deschise vertebro-medulare.* Plăgile penetrante ale măduvei pot duce la secţionarea parţială sau completă, cu necroză, ramolisment, edem şi hemoragie locală, continuate în raport cu separarea fibrelor fasciculelor medulare de centrul lor trofic de leziuni

Scanned with OKEN Scanner

secundare ascendente şi descendente constatate prin metodele mielinice şi tehnicile de impregnarea axonilor, la cîteva zile după secţionare. Plăgile medulare nepenetrante pot antrena diverse complicaţii meningeale: epidurite, leptomeningite purulente sau aseptice şi arahnoidita cronică adezivă.

TUMORI ENDOCRANIENE

DATE GENERALE

Tumorile şi leziunile pseudotumorale endocraniene sînt situate într-o cavitate cu perete osos inextensibil, o „cutie închisă" după expresia autorilor anglo-saxoni. Fiind procese expansive, înlocuitoare de spaţiu, rezultă clinic sindromul de hipertensiune intracraniană. Precizarea localizării şi dimensiunilor tumorii se face prin confruntarea simptomelor neurologice de localizare cu investigaţii radiologice (pneumografice, angiografice) şi scintigrafice. Debutul simptomatologiei clinice depinde numai în parte de mărimea şi sediul tumorii. Brusca variaţie de volum prin tulburări circulatorii de tipul hemoragiei sau edemului peritumoral constituie deseori un factor revelator sau de agravare. O creştere relativ lentă a tumorii permite adaptări surprinzător de bune chiar în procese expansive intracraniene voluminoase, care pot rămîne mult timp clinic latente. Tumorile din cavităţile creierului, uneori chiar mici, stînjenind circulaţia l.c.r. antrenează hidrocefalie internă. Efect similar îl au papiloamele coroidiene prin excesul secreţiei de l.c.r. La copil, datorită relativei elasticităţi a craniului, hidrocefalia se însoţeşte de mărirea capului. La vîrstnici, „spaţiile de rezervă" conţinînd l.c.r., formate din şanţurile arahnoidiene, cisternele şi ventriculii, sînt lărgite datorită relativei atrofii a encefalului la bătrîni. Înseamnă că tumorile endocraniene, chiar voluminoase, prezintă manifestări clinice mai tardive comparativ cu vîrsta tînără şi adultă. Creşterea de volum a creierului purtător de tumoare antrenează iniţial umplerea şanţurilor arahnoidiene şi cisternelor. „Conurile de presiune" ale creierului determină apoi diverse tipuri de hernii cerebrale. Acestea se fac în spaţiile dintre oasele craniului şi expansiunile fibroase ale durei mater: coasa creierului şi tentoriul sau spre marea gaură occipitală. Principalele hernii sînt deci hernia hipocampului şi a amigdalelor cerebeloase în marea gaură occipitală, comprimînd bulbul. Porţiunile herniate prezintă leziuni variate mergînd de la simplu edem la demielinizări şi ramolismente hemoragice. Alte efecte locale produse prin compresia directă a pahimeningelor şi oaselor, în special în regiunea şeii şi micii aripi sfenoidale, oferă repere radiologice semnificative pentru diagnosticul anumitor tumori endocraniene.

În clinică, prognosticul depinde, pe de o parte, de structura histologică a tumorilor intracraniene care pot fi divizate în benigne şi maligne, şi, pe de altă parte, de particularităţile clinico-biologice ale creşterii tumorale. Malignitatea „clinică" depinde de topografia şi volumul tumorii şi ea poate fi deseori mai semnificativă decît cea histologică. După Zülch, malignitatea clinică a tumorilor intracraniene reprezintă sumarea malignităţii histologice şi a unuia sau mai multora din următorii factori: — volum crescut; — deplasări de masă cerebrală cu herniere; — acţiune asupra l.c.r. (hidrocefalie); — acţiune asupra arterelor (infarcte); — acţiune asupra centrilor vitali (hipotalamus, mezencefal, bulb).

Clasificare. Tumorile intracraniene se împart în: — tumori cerebrale neuroectodermice incluzînd multiple tipuri de tumori ale celulelor nervoase, ele-

Scanned with OKEN Scanner

mentelor de înveliș ale cavităților ventriculare, celulelor gliale (glioame), de glandă pineală, de plex coroid și de sistem; — tumori meningo-vasculare; — tumori hipofizare (ale lobului anterior, studiate la capitolul Morfopatologia glandelor endocrine); — tumori disembrioplazice; — tumori osoase, care invadează secundar țesutul nervos (studiate la capitolul Morfopatologia aparatului locomotor); — metastaze cerebrale; — procese netumorale chistice, parazitare, granulomatoase precum și pseudotumorale.

Incidența tumorilor endocraniene variază între 2—5% și a tumorilor cerebrale este de 1—3%. După structură, frecvența tumorilor intracraniene mai comune este următoarea: glioame, 31,4%; metastaze, 20,3%; meningioame, 15,4%; pseudotumori inflamatorii, 6,4%; adenoame hipofizare, 4,4%; sarcoame, 4,1%; hemangioame (malformații vasculare), 4%; hemangioblastoame, 2%; craniofaringioame, 1,6%; neurinoame, 1,5% (Zimmerman). După vîrstă, sînt mai frecvente între 10—50 ani cu un vîrf în copilărie dat de meduloblastoame și astrocitoamele chistice cerebeloase și al doilea vîrf la 45 ani, dat de meningioame, glioblastoame multiforme și metastaze. După sexe, tumorile cerebrale sînt mai frecvente la bărbați. La femei se întîlnesc mai des tumori hipofizare.

Sediul tumorilor intracraniene. Tumorile supratentoriale sînt în proporție de 65%, iar cele subtentoriale de 35%. Dintre tumorile de emisferă cerebrală tumorile frontale sînt cele mai deseori întîlnite, urmează tumorile temporale și parietale. În raport cu forma histologică există localizări de predilecție în anumite sedii. Cerebelul și ventriculul al IV-lea sînt locurile cele mai frecvente de apariție a glioamelor la copii, creierul este sediul cel mai frecvent pentru glioame la adulți. Trunchiul cerebral este un loc de elecție unde apar la adolescenți spongioblastoamele; protuberanța este locul de elecție pentru glioblastoamele care apar la copii. Neurinomul unghiului ponto-cerebelos interesează numai perechea a VIII-a. Tumorile hipofizare, craniofaringioamele și pinealoamele au sediul lor bine definit de situația anatomică a hipofizei cu tija sa, sau a epifizei. Meningioamele prezintă distribuție dominant în regiunea parasagitală, a coasei creierului, convexității, șanțului olfactiv și regiunii selare. Cordomul se găsește exclusiv în vecinătatea apofizei bazilare.

Tipuri de creștere ale tumorilor intracraniene. *Macroscopic*, deosebim tumori expansive și infiltrative. *Tumorile expansive* se împart în *tumori încapsulate* (schwannoame, meningioame, ependimoame intraventriculare, diverse tumori pineale) și *tumori neîncapsulate* refulînd structurile învecinate (angioblastoame, papiloame coroidiene și ependimoame intracerebrale). *Tumorile infiltrative* corespund la glioame și sarcoame. *Tumorile infiltrative circumscrise*, net delimitate la examenul cu ochiul liber, prezintă microscopic o îngustă zonă marginală de țesut nervos invadat de celulele neoplazice. Acest grup cuprinde o serie de glioame și majoritatea carcinoamelor metastatice. *Tumorile infiltrative difuze*, cele mai frecvente, cuprind toate astrocitoamele emisferelor cerebrale și trunchiului cerebral, mai mult de jumătate din glioblastoamele multiforme, cele mai multe oligodendroglioame și sarcoamele. *Extensia tumorilor cerebrale* se face: — prin proliferare directă în cavitățile ventriculare a ependimoamelor, meduloblastoamelor și tumorilor coroidiene; — prin propagare spre suprafață în tumorile infiltrante proliferate subpial sau subependimar; — prin infiltrarea de-a lungul fasciculelor de fibre nervoase în glioblastoame; — prin diseminarea la

Scanned with OKEN Scanner

suprafața leptomeningelor a numeroase tipuri de tumori, ocazional urmată de repătrunderea în profunzime în jurul tecilor perivasculare Virchow-Robin. *Tumorile secundare* se produc prin însămînțări intra- sau extradurale. *Metastazele intradurale* urmează pătrunderii elementelor neoplazice în l.c.r. la nivelul suprafețelor interne (pereți ventriculari) sau externe, permițînd colonizări la distanță ale creierului și măduvei. *Metastazele extradurale* spontane ale tumorilor cerebrale propriu zise datorită lipsei limfaticelor în creier și protecției eficace realizată de bariera hemato-encefalică, sînt anatomic imposibile cît timp rămîn intacte dura mater și craniul. Asemenea metastaze, rareori constatate, sînt favorizate de operațiile neurochirurgicale, în special cele repetate. Acestea duc la însămînțări extracraniene, punct de plecare la diseminări pe cale limfatică și hematogenă. Metastazele de acest tip se întîlnesc într-o măsură incomparabil mai mică decît în restul tumorilor organismului. *Microscopic*, deosebim tipuri de creștere parenchimatoasă și stromală. *Creșterea parenchimatoasă* primară depinde exlusiv de proliferarea celulelor neoplazice. Ea poate fi difuză, în fagure de miere, rozete, pseudorozete, sisteme glio-vasculare, mozaic, palisadică, prin imbricări celulare, în cuiburi, structuri adenoide și papile. În creșterea parenchimatoasă secundară proliferarea celulară neoplazică este modificată de alți factori: arhitectonia locală a țesutului gazdă și procesele degenerative intratumorale variate din diferitele zone ale aceleeași tumori. Creșterea parenchimatoasă infiltrativă secundară poate fi perineuronală, peri- și intrafasciculară, interglială și perivasculară, cu diverse posibilități de combinarea acestor modalități (Scherer). *Procesele parenchimatoase degenerative secundare* iau aspectul de necroză, degenerare chistică și calcificare, ultima extrem de comună în unele tumori benigne.

Tipuri de reacție stromală în tumorile cerebrale. *Proliferarea vasculară* prezintă uneori importantă valoare diagnostică. Metodele angiografice permit cîteodată preciziuni chiar asupra tipului histologic, în absența biopsiei cerebrale. Deosebim următoarele 4 tipuri vasculare: axial, pericelular (dendritic și tortuos), retiform și glomeruloid constatat în special la periferia zonelor de necroză din glioblastoamele multiforme și astrocitoamele malignizate. *Proliferarea conjunctivă fibrilară* a stromei colagene și/sau reticulinice prezintă tipurile morfologice: perivascular, alveolar și fascicular (Calvo).

Influența traumatismelor asupra apariției neoplaziilor intracraniene, de mare importanță practică în medicina legală, este discutată. Cel mai deseori acestea constituie un factor de agravare sau deschid tabloul clinic în cazuri inițial asimptomatice, mai ales prin hemoragii intra- sau peritumorale și edem peritumoral. Traumatismul poate fi incriminat numai la apariția tumorii după un interval adecvat de timp, mai ales la locul aplicării traumatismului și numai dacă este continuitate histologică între tumoră și cicatricea post traumatică.

Stările preblastomatoase (precanceroase) cerebrale se pot împărți după Smirnov în 4 grupe: — hiperplazii de aceleași elemente celulare cu tumoarea; — proliferări reactive ale macrogliei și neoformații vasculare de tipul celor din glioblastoame; — noduli de proliferare astrocitară subependimară periapeductală sau în ventriculii III și IV, eventual în legătură cu procese inflamatorii; — proliferări sub influența modificărilor hormonale, de exemplu din sarcină.

Histodiagnosticul se face în practică aproape exclusiv pe colorațiile de rutină. Tehnicile speciale oferă numai

Scanned with OKEN Scanner

rareori date concludente. Rezultatele negative (sau prea inconstante) se explică prin imaturitatea anumitor structuri particulare sistemului nervos de tipul gliofibrilelor, tigroidului, neurofibrilelor din corpul celulelor și prelungirilor lor.

Biopsia tumorilor cerebrale prin trepano-puncție se impune numai în cazurile suspecte de anumite neoplazii unde operabilitatea nu este indicată datorită potențialului ridicat de refacerea tumorii.

Examenul citologic al l.c.r. sau conținutului din tumorile chistice are de asemenea indicații limitate.

Histoculturile tumorilor nervoase, deși teoretic oferă avantajul unei metode dinamice permițînd urmărirea modulațiilor celulelor neoplazice, controlabilă în timp, rămîn puțin folosite în practică. Totuși culturile de țesuturi prezintă reală valoare diagnostică, superioară chiar histodiagnosticului pentru anumite varietăți de tumori (Lumsden). Astfel neuroblastomul și medulloblastomul arată după 24 ore de cultivare fibre caracteristice. Culturile de țesuturi permit diagnosticul diferențial mai precis între tumori de tipul ependimomului, spongioblastomului și astrocitomului și separarea anumitor meningioame de astrocitoame. Vizualizarea evoluției dinamice a celulelor neoplazice comparativ cu homologul normal oferă repere solide pentru histogeneza tumorilor nervoase permițînd simplificarea clasificărilor existente. S-a dovedit astfel că celulele neoplazice din spongioblastom și astroblastom se pot transforma în astrocite tumorale. În fine, aspectele morfologice din culturi oferă repere serioase pentru gradarea glioblastoamelor, de importanță practică. Anumite mecanisme citologice devin deosebit de demonstrative în culturile de țesuturi arătînd posibilitățile de interconvertibilitate a celulelor de tipurile A și B din neurinoame precum și potențialitățile acestor elemente de transformare amiboidă și fagocitoză. Neuroblaștii și medulloblaștii tumorali dezvoltă în culturi prelungiri analoage neuritelor de constatare excepțională la examenul histologic și numai pe impregnările argentice, de reușită nesigură. Aspectele de „dezorganizarea" și „simplificarea" structurală *in vitro* ale culturilor mai vechi necesită efectuarea diagnosticului exclusiv pe material de dată relativ recentă, în faza activă de creștere în cultură (Lumsden).

Glioamele experimentale, induse chimic, se obțin relativ ușor la șoareci și șobolani, folosind diverse hidrocarburi cancerigene, prin implantare directă intracerebrală. După sediul inoculării hidrocarburii cancerigene se obțin în emisferele cerebrale glioblastoame, astrocitoame, oligodendroglioame și spongioblastoame, în cavitățile ventriculare ependimoame și meduloepitelioamele, cu totul rare la om, și în cerebel medulloblastoame. Electronooptic cristalele de substanțe cancerigene sînt fagocitate de celulele normale corespunzătoare și dau naștere la formațiuni particulare filamentoase tranzitorii intracitoplasmice (Zimmerman). Metil-nitroso-ureea și etil-nitroso-ureea se folosesc mai ales la șobolani și pot fi administrate cu hrana sau intravenos. Adenovirusul tip 12 uman este oncogenic la hamsterii nou născuți. Asemenea cercetări experimentale prezintă interes pentru patologia umană oferind informații utile asupra unor puncte obscure din patologia tumorilor cerebrale. Ele au demonstrat: — lipsa formării experimentale a microgliomatozei; — histogeneza glială și nu mezodermală a glioblastoamelor multiforme monstrocelulare; — originea medulloblastomului din celulele granulare din scoarța cerebelului și nu din elementele gliale. Metastazele se produc numai de la transplantele

Scanned with OKEN Scanner

acestor tumori experimentale din afara creierului, dovedindu-se astfel rolul protector al barierei hemato-encefalice.

TUMORI CEREBRALE DE ORIGINE NEURO-ECTODERMICĂ

CLASIFICARE ŞI GRADARE

Clasificările actuale ale tumorilor cerebrale de origine neuro-ectodermică se bazează pe clasificarea inițială propusă în 1926 de Bailey şi Cushing pe criterii histogenetice. Tumorile au fost clasificate după particularitățile lor citologice raportate la etapele neurohistogenezei normale, încercîndu-se precizarea de grupuri distincte cu anumită comportare clinică apreciată în termeni de durata supraviețuirii. Această clasificare a suferit ulterior remanieri tinzînd în special la reducerea numărului de entități tumorale şi la diferite modificări de terminologie. Clasificările propuse în decursul timpurilor de Penfield, Del Rio Hortega, Globus, Kernohan şi colab., Henschen, Zülch, Russell, au antrenat un adevărat haos în nomenclatura folosită. În prezent, se lucrează la stabilirea unei clasificări de compromis în cadrul OMS de către un grup de experți dirijat de Zülch, care în linii mari va corespunde clasificării adoptate de UICC (Unio Internationalis Contra Cancrum). Gradarea tumorilor cerebrale după criteriile stabilite de Broders pentru celelalte grupe de tumori din organism nu este aplicabilă în practică datorită discrepanței dintre criteriile morfologice de malignitate şi malignitatea clinică. După Zülch, definiția malignității tumorilor cerebrale se face în mai multe trepte. Prima treaptă este clasificarea generală a tumorii. A doua consistă din separarea tumorilor cu morfologie uniformă („izomorfă") şi amitotică de tumorile cu tip de creştere rapidă „polimorfe", „polimitotice" sau „anaplastice". Dat fiind că în afară de tumorile benigne şi maligne, totalizînd 50% din cazuri, există forme de „tranziție" sau „intermediare", Zülch propune încă termenii de tumori semibenigne şi semimaligne, realizînd următoarea gradare: — grad I, benign; — grad II, semibenign; — grad III, semimalign; — grad IV, malign.

În prezentarea tumorilor cerebrale ne vom ghida în special după schema clasificării alăturate propusă de Zülch:

Tumori provenite din celulele nervoase: gangliocitoame de diverse tipuri.

Tumori provenite din neuroepiteliu: ependimoame, chisturi ependimare, papiloame de plex coroid, neuroepitelioame şi meduloepitelioame.

Tumori ale retinei: retinoblastoame.

Tumori provenite din elementele gliale: astrocitoame, spongioblastoame, oligodendroglioame, glioblastoame, meduloblastoame.

Tumori de nervi periferici şi teci nervoase: neurinoame.

Tumori meningo-vasculare: meningioame, angioblastoame.

Tumori pineale şi hipofizare; craniofaringioame.

Tumori de paraganglioni: tumorile glomului jugular.

Tumori disembrioplazice: teratoame, epidermoide, dermoide.

Tumori mezenchimale.

Tumori epiteliale cilindromatoase.

Tumori metastatice.

Tumori neclasificate.

Pseudotumori parazitare, inflamatorii şi post inflamatorii.

TUMORI CEREBRALE PROVENITE DIN CELULE NERVOASE

Ganglioneuromul central (gangliocitomul, gangliogliomul) este o tumoră benignă rară (circa 0,5% din tumorile creierului), constatată mai ales în a 2-a decadă a vieții, situată în special pe linia mediană, apoi în lobul tempo-

Scanned with OKEN Scanner

ral (unde se extirpă cu uşurinţă) şi în cerebel. Nodular, încapsulat şi uneori transformat chistic, ganglioneuromul este aproape totdeauna în legătură cu cavităţile ventriculare şi niciodată cu meningele moi. Microscopic se constată asocierea proliferării celulelor nervoase de tip adult posedînd prelungiri dominant amielinice cu proliferarea astrocitară sau spongioblastică. Sînt deseori prezente calcificări intracelulare şi în interstiţiu. Tumora nu trebuie confundată cu nodulii hamartomatoşi din scleroza tuberoasă, multipli, de asemenea în legătură cu peretele ventricular şi cu glioblastomul monstrocelular. În general, cele mai frecvente tumori de celule nervoase aparţin sistemului neurovegetativ periferic unde sînt prezentate pe larg. Aproape toate neuroblastoamele, adică tumorile neurovegetative maligne, sînt situate în afara creierului.

TUMORI CEREBRALE PROVENITE DIN NEUROEPITELIU

Acest grup de tumori provine din celulele delimitînd cavităţile creierului şi măduvei spinării şi cuprinde ependimoamele (şi subependimoamele), papiloamele de plexuri coroide, chisturile coloide şi varietăţi tumorale maligne rare sau excepţionale ca neuroepiteliomul şi meduloepiteliomul.

Ependimoamele (fig. XX—32) sînt tumori benigne, bine delimitate, relativ rare în creier (4,6—6% din glioame) şi mult mai frecvente în măduvă. Mai comune la copii şi tinerii adulţi, se pot întîlni pînă la vîrsta de 50 ani. Evoluţia lor clinică este lungă şi durata de supravieţuire post operatorie de cîţiva ani.

În creier cele mai frecvente sînt ependimoamele intraventriculare, în special ale ventriculului IV, mai rar ale ventriculilor laterali şi ventriculului III. Ependimoamele extraventriculare sînt

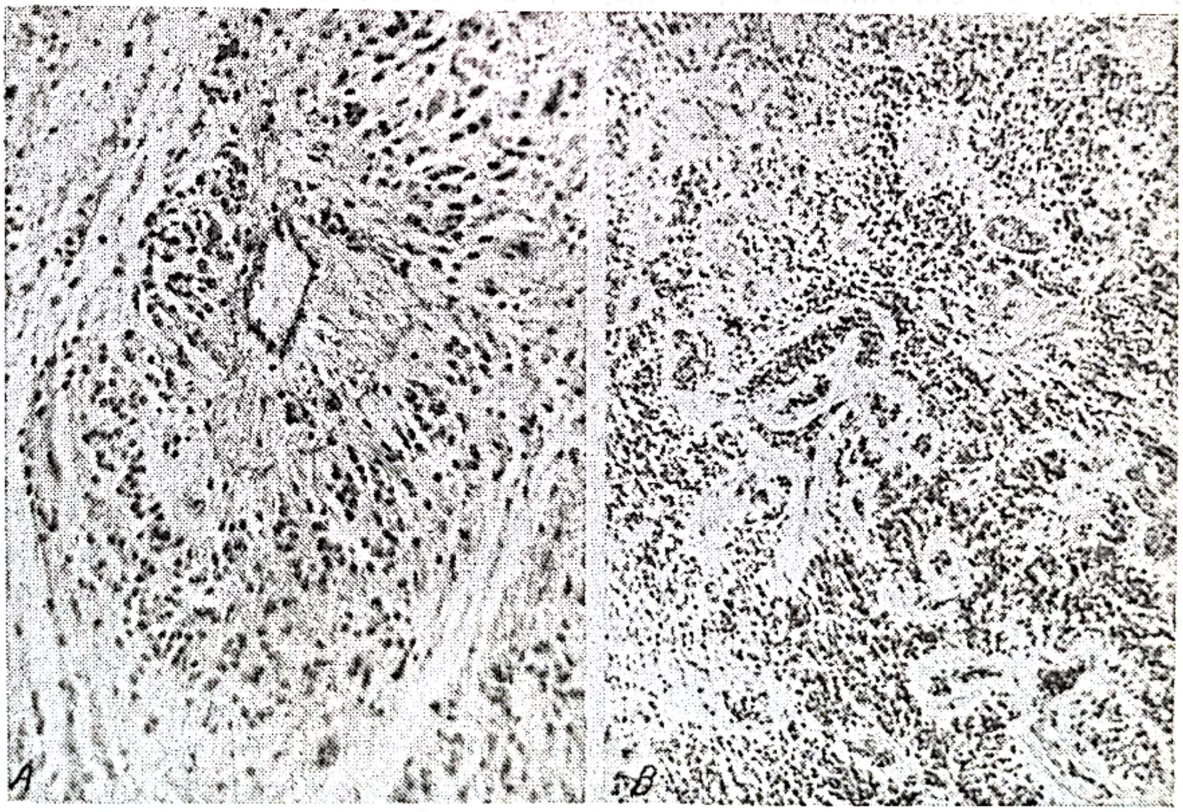

Fig. XX—32. — Tumori cerebrale.
A. Ependimoblastom. *B.* Ependimom.

Scanned with OKEN Scanner

situate fie într-o emisferă cerebrală, prezentînd dimensiuni mai voluminoase fie la nivelul unghiului cerebelo-pontin. În general, ependimoamele infratentoriale prezintă incidența de 60% și cele supratentoriale de 40% din cazuri. Ependimoamele extraventriculare se produc aproape exclusiv la copii și adolescenți în timp ce la celelalte grupe de vîrstă predomină ependimoamele intraventriculare. *Macroscopic*, sînt tumori net circumscrise, dure, avasculare, fără tendință la degenerare chistică (cu excepția ependimoamelor emisferei cerebrale), de aspect slăninos, cu frecvente calcificări. Tumorile pot fi multiple datorită însămînțării pe cale lichidiană. *Microscopie*. Ependimoamele sînt tumori bogat celulare formate din elemente poligonale sau cilindrice. Aranjamentul celulelor este caracteristic formînd rozete și pseudorozete ependimare. Rozetele, cel mai deseori grupate în anumite porțiuni ale tumorilor, sînt centrate de lumene mici. Elementele cilindrice sau cubice care le formează prezintă blefaroplaști colorați cu hematoxilina acidă fosfotungstică. Electronomicroscopic se constată cili, microvili și particularități de tip adult ale joncțiunilor dintre celule dovedind caracterul diferențiat al elementelor ependimare tumorale. Histochimic, intensitatea reacției oxido-reductazelor și în special a NADH-tetrazolium-reductazei și lactico-dehidrogenazei precum și izomorfia enzimatică pe secțiunile de tumoră și pe histoculturi diferă net de pleomorfia enzimatică din glioblastoame (Schubert și Kreutzberg). După Kernohan, se deosebesc 3 tipuri histologice principale de ependimoame cel mai deseori asociate în grade diverse în aceeași tumoare. *Ependimomul epitelial* prezintă tipul clasic cu rozete ependimare. *Ependimomul mixopapilar*, cel mai comun în măduvă, este alcătuit din axe conjunctivo-vasculare acoperite de celule ependimare cuboide sau cilindrice prezentînd degenerescență coloidă cu material mucicarminofil (numai pentru ependimoamele măduvei). Ele nu trebuie confundate cu papiloamele plexurilor coroide deosebite ca sediu anatomic și morfologie. *Ependimomul celular*, constatat mai ales în tumorile extraventriculare, prezintă bogăție de celule în grămezi, deseori asociate cu proliferări celulare de tipul oligodendroglioamelor și astrocitoamelor. Uneori există transformare chistică și celulele conțin sferule bazofile reprezentînd un proces degenerativ. *Ependimoblastomul*, considerat azi un ependimom de comportare clinică malignă (Rubinstein), este foarte rar și chiar existența sa a fost contestată. Macroscopic nu diferă de ependimom și microscopic se caracterizează prin caracterul invadant și puternica densitate celulară cu mitoze. După Bailey și Cushing, este format din spongioblaste ependimare implantate în jurul pereților vasculari și formînd pseudorozete (fig. XX—32 *A*). Electronomicroscopic se remarcă aspectul mai puțin diferențiat al celulelor sale, lipsa polarizației, absența cililor și microvililor, aspecte diferite ale microtubulilor din celule dar structurile joncționale și corpii bazali din celulele în rozetă, deși mai puțin elaborate decît la ependimoamele benigne, indică totuși originea ependimară (Hirano și colab.). Ependimoamele experimentale, obținute la diverse animale prin metil- și etil-nitroso-uree, se apropie ultrastructural mai mult de ependimoblastoame.

Gliomul subependimar (Scheinker) sau *subependimomul* este o tumoare extrem de rară, obișnuit fără expresie clinică, cu aspectul de noduli mici multipli ai ependimului ventriculului al IV-lea în special, care eventual confluează. Microscopic se constată insule de elemente ependimare și astrocite fibrilare mature în noduli bine delimitați de glioză fibrilară densă (Chason; McDonald).

Scanned with OKEN Scanner

Papilomul plexurilor coroide reprezintă o tumoare foarte rară, benignă, situată în special în ventriculii laterali la adulţi şi ventriculul al IV-lea la copii, considerată de Kernohan o variantă de ependimom. *Macroscopic*, sînt tumori conopidiforme, conţinînd uneori chisturi hemoragice, frecvent însoţite de hidrocefalie prin hipersecreţia de l.c.r. *Microscopie* (fig. XX—33). Axe papilare lungi sînt acoperite de 1—2 straturi de celule, uneori cu vacuolizări, de tip coroidian, prezentînd electronooptic microvili şi cili. *Carcinomul de plex coroidian*, încă mai rar, generalizat în sistemul ventricular şi invadînd creierul, prezintă aspecte de carcinom papilar sau chiar metaplazie malpighiană.

Chisturile coloide ale ventriculului al III-lea şi mai rar ale altor cavităţi ventriculare şi apeductului, cu frecvenţă de 2% din totalul glioamelor (Russell şi Rubinstein), constituie de fapt chisturi neuroepiteliale, deseori provenite din parafiză. Această formaţie embrionară considerată un timp numai un diverticul al telencefalului (Kappers) pare să fie un plex coroid extraventricular dilatat chistic şi atingînd pînă la cîţiva cm diametru. Alte chisturi neuroepiteliale similare dar de dimensiuni mai mici din diferite localizări corespund simplei plicaturări a neuroepiteliului înăuntrul sau în afara ventriculilor (Shuangshoti şi Netsky). Chisturile, cel mai deseori clinic asimptomatice, conţin material coloid gelatinos PAS+ şi mucicarminofil. Chisturile coloide trebuie deosebite de micile chisturi de plexuri coroide cu conţinut fluid, de constatare curentă la necropsie.

Neuroepiteliomul este o tumoare malignă nediferenţiată a copilăriei, rară în creier, întîmplătoare în măduvă, excepţională în nervii periferici şi destul

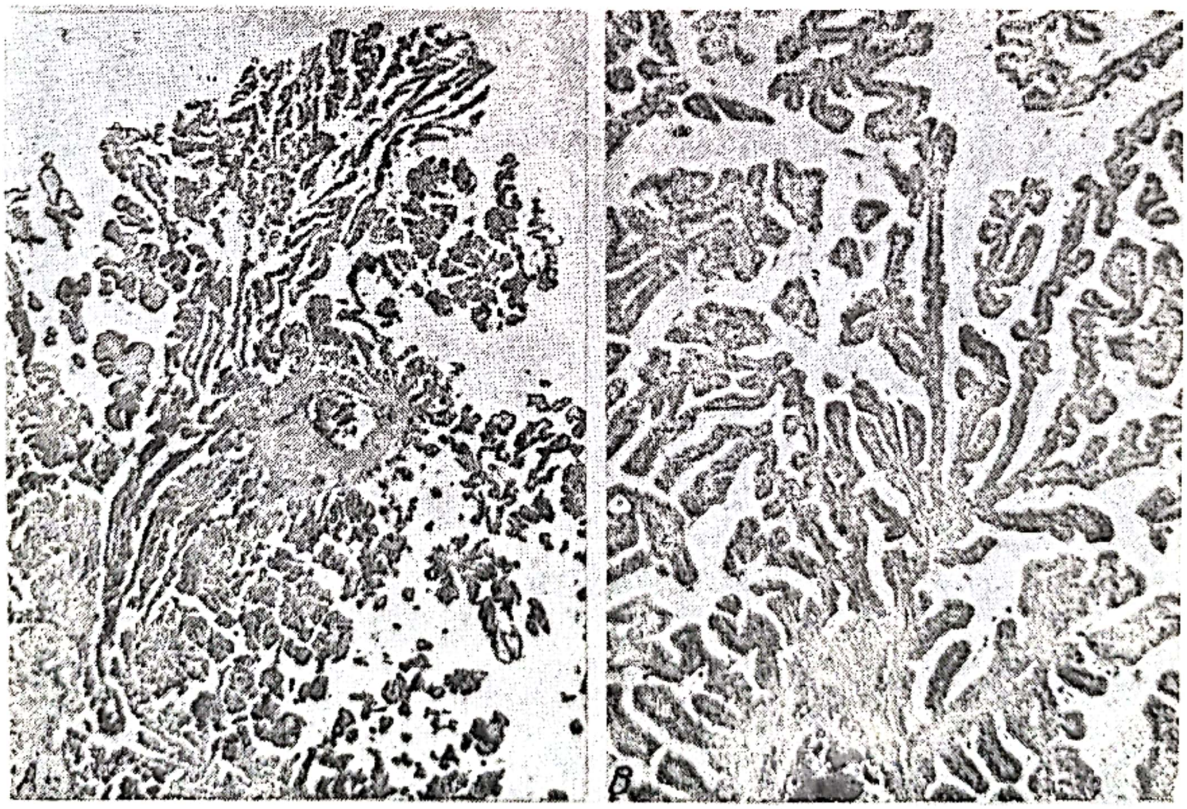

Fig. XX—33. — Tumori cerebrale.
A, B. Papilom de plex coroid.

Scanned with OKEN Scanner

de frecventă în retină, cu denumirea de retinoblastom. *Macroscopic*, este o tumoare difuză, moale, albicioasă, cu mici puncte hemoragice. *Microscopie* (fig. XX—34). Celulele tumorale, asemănătoare spongioblastelor din țesutul nervos în dezvoltare, realizează rozete (Flexner), morfologic asemănătoare tubilor neurali. Impregnările argentice în neuroepitelioame arată aspecte comparabile celulelor cu conuri și bastonașe din retină și expansiunile periferice se văd foarte bine. Uneori celulele posedă un bulb terminal analog conurilor de creștere terminală embrionare (sau regenerării), însă cel mai adesea se termină în ventuză pe pereții vaselor sau pe septurile conjunctive.

Meduloepiteliomul este o tumoare excepțional de rară a micii copilării, malignă, obișnuit confundată cu neuroepiteliomul. Se localizează mai ales în emisfere spre deosebire de celelalte tumori ale acestui grup de vîrstă. Microscopic, conține structuri neuroepiteliale în rozete, pe mai multe rînduri, care delimitează lumene mimînd tubii medulari și situate într-o stromă conjunctivă relativ bine dezvoltată.

TUMORILE PROVENITE DIN ELEMENTELE GLIALE

Glioamele se împart în astrocitoame, oligodendroglioame, spongioblastoame, glioblastoame și meduloblastoame. Microgliomatoza rămîne o entitate anatomo-clinică particulară, încă discutată.

Astrocitomul este forma cea mai frecventă de gliom după glioblastomul multiform (24,5% din glioame, Zimmerman), întîlnită la toate vîrstele, cu un vîrf în copilărie (astrocitoamele cerebeloase) și altul la vîrsta adultă (astrocitoamele de emisferă cerebrală). Morfologic, astrocitoamele prezintă aspecte variate în raport cu forma microscopică dar și cu localizarea în encefal. Celulele acestor tumori sînt asemănătoare fie

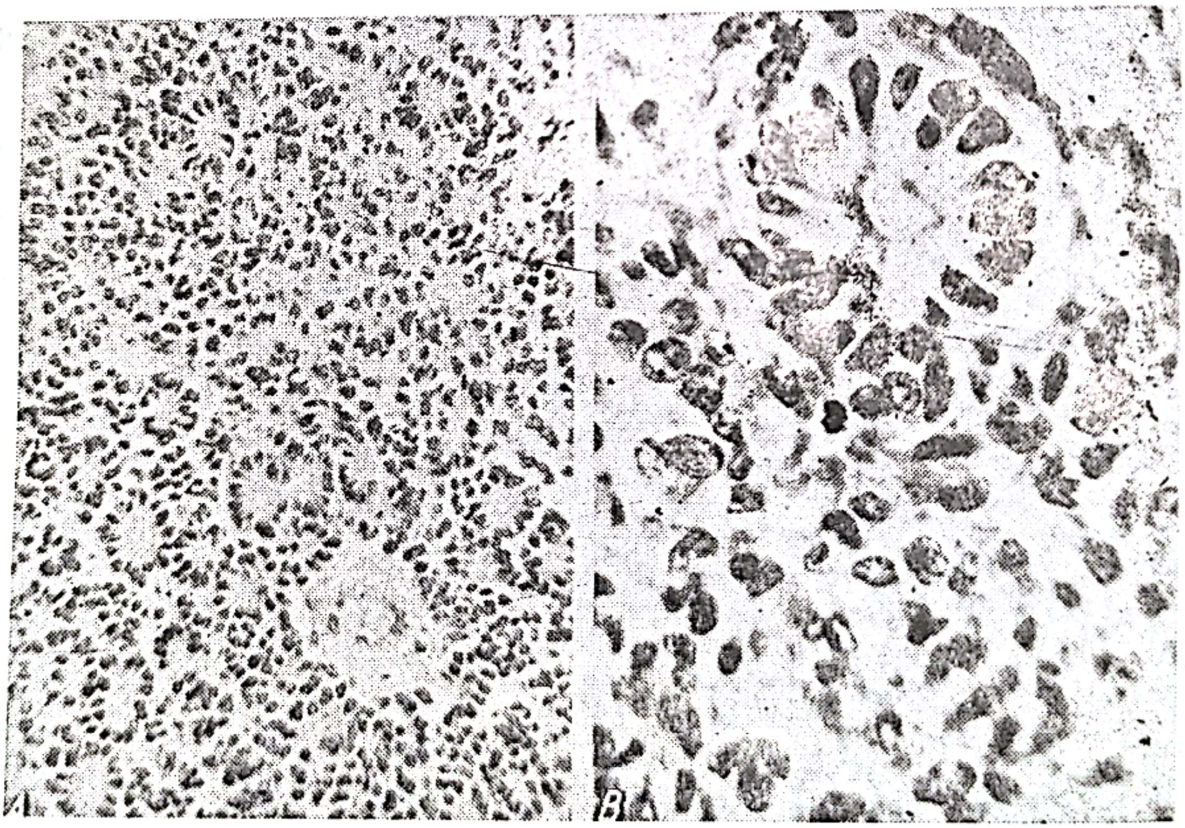

Fig. XX—34. — Tumori cerebrale. Neuroepiteliom.
A. Ansamblu. *B.* Rozetă.

Scanned with OKEN Scanner

tipurilor hitstologice normale de astrocite protoplasmatice şi astrocite fibrilare, fie unor tipuri mai puţin comune „piloide" de celule cu nuclei ovali şi prelungiri bipolare insinuate de-a lungul fasciculelor nervoase, fie la tipuri reacţionale particulare „gemistocitice" (de „celule îngrăşate" cu citoplasmă voluminoasă) şi în fine „anaplazice", caracteristice pentru formele semimaligne şi maligne. Locul „astroblastelor" şi „spongioblastelor" în sens de elemente premergătoare astrocitelor nu este bine precizat. Există actualmente o tendinţă ca tumorile cu aceste tipuri celulare să fie încadrate tot în grupul astrocitoamelor. Nu este totdeauna bine precizată în formele benigne tranziţia de la glioza fibrilară densă spre astrocitoame, nici în formele maligne trecerea de la astrocitoame la glioblastoame. După unele gradări, glioblastoamele multiforme reprezintă pur şi simplu astrocitoame de gradul 3 şi 4 de malignitate. Într-adevăr sînt bine cunoscute cazurile de astrocitoame iniţial benigne, recidivate de mai multe ori şi cu transformare glioblastomatoasă finală. Aproape 10% din astrocitoamele total excizate şi examinate seriat prezintă focare de degenerare malignă (Zülch). În afară de anaplazie şi malignizare, mai trebuie încă menţionată o serie de modificări secundare de constatare curentă în astrocitoame. Transformarea chistică prin lichefierea degenerativă a structurilor tumorale duce la microchisturi multiple sau chiar înlocuirea întregii tumori printr-un chist voluminos în peretele căruia cu greu persistă un mic nodul de astrocitom. Degenerarea fibrelor duce la apariţia fibrelor Rosenthal groase şi neregulate Apar calcificări inconstante. Se produce hiperplazia endoteliului capilarelor cu muguri vasculari şi chiar aspecte glomeruloide asemănătoare celor din glioblastoame.

Varietăţi de astrocitoame. Astrocitomul protoplasmatic este o formă foarte rară de astrocitom dezvoltat în cortexul cerebral şi putîndu-se extinde spre substanţa albă şi meningele moi. *Macroscopic*, este o tumoare cenuşie, de aspect omogen, gelatinoasă, prost delimitată, deseori transformată chistic. *Microscopie* (fig. XX—35 *A*). Astrocitele protoplasmatice formînd tumoarea sînt deseori tumefiate, cu prelungiri mai scurte şi mai puţin ramificate, ajungîndu-se frecvent la transformare microchistică prin deficienţe de irigaţie.

Astrocitomul fibrilar, forma cea mai comună de astrocitom, este o tumoare a substanţei albe, constatată în copilărie în special în cerebel, trunchi sau regiunea hipotalamică şi la adult în emisferele cerebrale. *Macroscopic*, tumoarea albă, de consistenţă fermă, se recunoaşte mai ales prin palpare şi mărirea volumului substanţei albe cu infiltrarea scoarţei alăturate. Limita este difuză cu excepţia astrocitoamelor din cerebel. Prezintă inconstant chisturi, obişnuit în partea centrală. *Microscopie* (fig. XX—35 *B*). Elementele sale sînt astrocite fibrilare, deseori cu nuclei mici, hipercromi, fără mitoze, cu protoplasma evidentă numai prin metodele de impregnare. Cu tehnicile uzuale se văd nucleii şi o abundentă reţea fibrilară formată de prelungirile astrocitelor. Ţesuturile infiltrate sînt relativ bine conservate. Degenerarea microchistică rezultă din lichefierea fibrilelor.

Astrocitomul piloid se vede cel mai bine în tumorile infiltrante dintre fasciculele nervoase ale corpului calos sau punţii. Alte astrocitoame cerebeloase sau hipotalamice (ale peretelui ventriculului al III-lea sau chiasmei optice) prezintă 2 tipuri cu componentă piloidă. În tipul „adult" se constată imagini de astrocitom piloid pur cu structură de astrocite fibrilare bipolare, fără relaţii cu vasele intrinsece şi printre care se găsesc pe alocuri

Scanned with OKEN Scanner

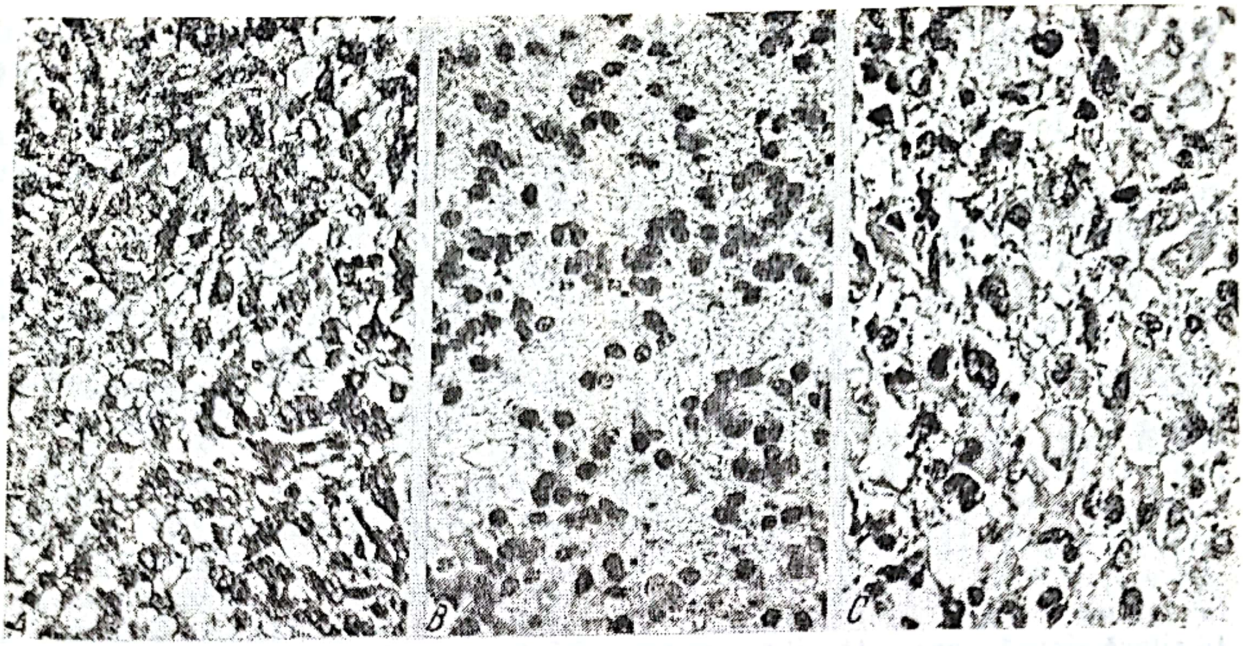

Fig. XX—35. — Tumori cerebrale. Astrocitoame.
A. Astrocitom protoplasmatic. *B*. Astrocitom fibrilar. *C*. Astrocitom gemistocitic.

astrocite stelate și gemistocitice. Tipul „juvenil" prezintă aspecte de tranziție spre spongioblastoame și deseori există fibre Rosenthal. Deși infiltrative, astrocitoamele juvenile evoluează relativ benign și în general foarte lent. *Astrocitomul gemistocitic*, mai rar, se limitează la creier. *Macroscopic*, prezintă proastă delimitare, cu excepția formelor benigne, cuprinzînd scoarța și nucleii bazali. Hemoragiile și transformările chistice sînt de constatare curentă. *Microscopie* (fig. XX—35 *C*). Tumoarea este formată din cuiburi de astrocite voluminoase globoide sau de formă triunghiulară, separate printr-o stromă fibrilară discretă. Există și tranziții spre astrocitoame fibrilare. Formele benigne sînt o raritate (Scherer) și în 80% din cazuri se transformă în glioblastoame (Russell).

Astrocitoamele giganto-celulare subependimare sînt o caracteristică a sclerozei tuberoase și pot antrena obstrucții. Sînt multiple, bine delimitate și foarte vascularizate. *Microscopic*, se constată astrocite gigante distincte de celulele gigante din glioblastoame și ganglioneuroame, cu evoluție clinică totdeauna benignă.

Astrocitomul anaplazic. situat dominant în emisferele cerebrale, se constată încă în trunchi (astrocitomul difuz) și ocazional în cerebel și peretele ventriculului al III-lea. Deseori reprezintă evoluția altor astrocitoame repetat recidivate. *Macroscopic*, tumoarea devine mai cenușie, friabilă prin multiple necroze și hemoragică. La început sînt numai focare anaplazice și diseminate. *Microscopie*. Aspectele variază în limite foarte largi ajungîndu-se pînă la proliferare vie, infiltrare și atipie celulară cu mitoze și imagini de glioblastom. O celularitate focală crescută înseamnă deseori anaplazie incipientă.

Gliomatoza (glioblastoza cerebrală difuză, Scheinker) este o proliferare glială difuză de trunchi cerebral sau de emisferă, foarte extinsă, fără demarcare de zonele normale. *Microscopic*, este o proliferare blastomatoasă a gliei nemature dealungul căilor nervoase, respectînd celulele nervoase și axonii dar cu distrucția tecilor de mielină.

Scanned with OKEN Scanner

Astroblastomul (Bailey și Cushing) reprezintă o entitate azi discutată, considerată de Zülch un subgrup al astrocitoamelor semibenigne. *Macroscopic*, este o tumoare relativ bine delimitată a creierului, ușor confundată cu glioblastomul multiform, mai ales cînd prezintă hemoragii. *Microscopic*, tumoarea este formată din astroblaste dispuse radiar implantîndu-se pe vase sau septuri conjunctive prin picioare groase colorate și cu tehnicile uzuale. Grupările de elemente astroblastice prezintă structură uneori mai laxă, cu zone de necroză la periferia cărora nucleii tumorali iau aspecte pseudopalisadice.

Spongioblastomul polar. După Bailey și Cushing este vorba de tumori constituite din celule tinere de tip glial diferențiate în special ca spongioblaste unipolare și mai rareori bipolare. În prezent, termenul este folosit în moduri diferite după autori și Kernohan consideră chiar entitatea căzută în desuetudine. Cel puțin unele din spongioblastoame reprezintă de fapt astrocitoame particulare piloide, corespunzătoare astrocitoamelor de tip „juvenil" și cerebeloase. Morfologia depinde de localizare ca densitate și formă celulară. În același sens, pledează constatarea migrării astrocitare la periferia culturilor de spongioblastoame (Russell și Bland). Actualmente, spongioblastoamele formează aproape 6% din glioame, constatate mai ales între 10—25 ani. La tineri predomină spongioblastoamele cerebrale și la adulți cele medulare. Principalele localizări sînt emisferele cerebrale, nervii optici, hipotalamusul, nucleii bazali, trunchiul cerebral și linia mediană a cerebelului. Deși mai totdeauna bine delimitate, se dezvoltă frecvent în regiuni unde nu se pot extirpa. Spongioblastomul de nerv optic se poate asocia cu boala Recklinghausen. *Macroscopie.* Tumoarea, cel mai deseori circumscrisă, deși nu are capsulă, se dezvoltă în special în substanța albă. Ea este dură, de aspect slăninos, de culoare albă cu mici zone hemoragice, prezentînd deseori transformare chistică, mai ales în tumorile cerebeloase. *Microscopie.* Spongioblastele polare, fără legătură cu pereții vasculari (ceea ce le deosebește de astrocite), se dispun în fascicule și vîrtejuri. În zonele de textură laxă se pot mai bine urmări expansiunile libere ale spongioblastelor uni- și bipolare. Gruparea palisadică a nucleilor este caracteristică justificînd denumirea de neurinom central (Josephy și Mac Pherson). Se deosebește de neurinomul periferic prin absența reticulinei. Mai pot exista încă diverse modificări secundare: mici zone hemoragice și fenomene de degenerare cu chisturi.

Oligodendrogliomul (Bailey) este tumoarea celulelor gliale de tipul oligodendrogliei și existența sa a fost confirmată prin impregnări după metoda Del Rio-Hortega folosind o soluție argentică carbonatată. Oligodendrogliomul se constată mai ales la vîrsta adultă (decadele III și IV ale vieții), localizat aproape exclusiv cerebral (la adulți), mult mai rar talamic (la copii) și excepțional în alte sedii, cu incidență de 3—5% din totalul glioamelor. Spre deosebire de părerile din trecut, oligodendrogliomul este o tumoare semibenignă sau în unele cazuri repetat recidivate semimalignă sau chiar malignă prezentînd unele particularități de comportare similare glioblastomului multiform. Denumirea de oligodendroblastom a fost părăsită deoarece criteriile histologice de malignizare sînt foarte puțin sigure (Kernohan). Transformarea malignă este mereu mai mult pusă azi pe seama altor elemente gliale asociate, astrocite și spongioblaste, de identificare mai dificilă prin tehnicile curente dar de mult constatate de Bailey și Bucy, apoi de Penfield. Evoluția postoperatorie este

Scanned with OKEN Scanner

imposibil de precizat dar durata de supraviețuire este obișnuit lungă, de cîțiva ani. *Macroscopie.* Este o tumoare cerebrală obișnuit mai aproape de scoarță, uneori bine delimitată, alteori cu linie de demarcație imperceptibilă, prezentînd înspre substanța albă învecinată zone chistice. Se poate ajunge la infiltrarea locală a meningelor, ducînd uneori chiar la confuzii macroscopice cu meningioamele și la aspectul în ciupercă al tumorii. Este colorat cenușiu roșcat, cu vascularizație accentuată, de consistență fermă sau cu zone gelatinoase mai moi (prin leziuni degenerative), calcificat în peste 70% din cazuri. Asemenea calcificări pot determina în peste o treime din cazuri aspecte radiologice caracteristice, constatate în special spre periferia tumorii. *Microscopie* (fig. XX—36). Aspectul microscopic este destul de caracteristic și elementele tumorale seamănă pînă la identitate cu oligodendrocitele tumefiate din diverse procese reactive netumorale. Celulele mici și uniforme posedă nucleu rotund, mic, hipercrom, citoplasmă ca un halou necolorat și limite celulare extrem de nete dînd impresia de mozaic de celule vegetale. Mitozele sînt extrem de rare. Impregnările constată între aceste celule prelungiri oligodendrogliale, astrocite, gliofibrile și spongioblaste dar aceste metode speciale nu sînt utilizate în practică deoarece rezultatele sînt inconstante și variază de la un loc la altul în aceeași tumoare. Distrofia mucoidă din citoplasma unor elemente tumorale duce la mici zone necrotice prin degenerare mucocitară (Grynfeltt). Spre periferie, limita proliferării tumorale este ștearsă și oligodendrocitele se dispun în șiruri paralele cu fibrele nervoase de-a lungul cărora proliferează. În jurul celulelor nervoase fac mici cuiburi și urmează dispariția neuronilor. Calciul se depune pe vase și în interstițiu ca mase mai mult sau mai puțin compacte. Lipide se constată numai în zonele degenerative. Stroma este relativ redusă. Electronooptic se remarcă oligodendrocite cu mult mai numeroase mitocondrii,

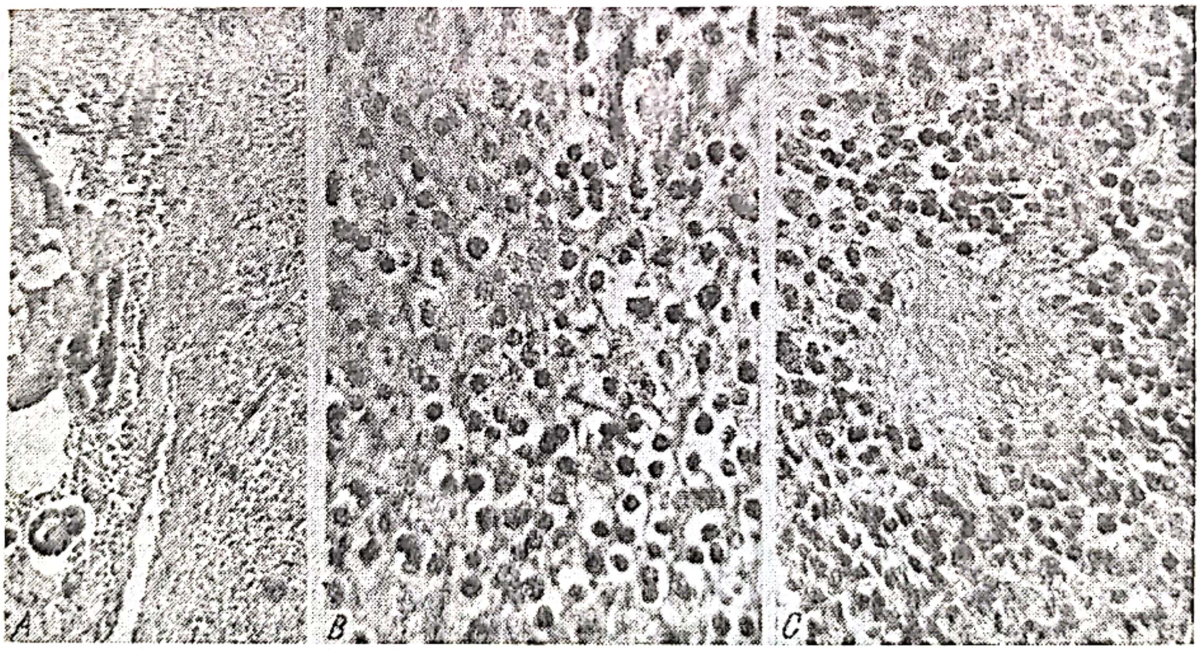

Fig. XX—36. — Tumori cerebrale. Oligodendrogliom.
A. Aspect de ansamblu. **B.** Aspect în mozaic al celulelor din oligodendrogliom. **C.** Degenerescență intratumorală.

Scanned with OKEN Scanner

tumefiate sau de forme bizare, numeroase mici proiecţii ale membranei plasmatice (Luse), aspecte laminate concentrice în jurul celulelor indicînd conservarea potenţialităţilor mielinoformatoare (Robertson şi Vogel), uneori corpi cristalini citoplasmici (Raimondi şi colab.) precum şi particularităţi ale bazalei vaselor.

Glioblastomul multiform (Bailey). Este cea mai frecventă tumoare malignă de origine glială din creier la adulţi, întîlnită mai deseori între 45—65 ani şi în special la bărbaţi, rară la tineri şi copii. Reprezintă după autori 10,3—17,5% din totalul tumorilor intracraniene şi 51,3% din glioame (Zimmerman). Evoluţia clinică este rapidă, agravată de tulburările circulatorii intra sau/şi peritumorale, dependente de caracterele particulare ale vascularizaţiei tumorii. Glioblastomul, fiind difuz, nu se poate decît rareori enuclea complet la operaţii şi tratamentele radiologice sînt puţin recomandabile datorită vascularizaţiei bogate expunînd la masive hemoragii intratumorale. Cea mai frecventă este localizarea emisferică cerebrală, obişnuit frontală, apoi parietală şi temporală, numai excepţional occipitală. Sînt mai rare localizările în talamus, transcaloase (cu forma caracteristică „în fluture" prin extensia de la o emisferă la alta), corpii cvadrigemeni, axul bulbo-pontin şi este excepţional în cerebel. Ultimele 2 sedii corespund mai ales astrocitoamelor malignizate de la copii. *Macroscopie* (fig. XX—37). Este o tumoare a substanţei albe, cea mai infiltrantă tumoare a creierului, secundar extinsă spre formaţiile cenuşii. La suprafaţă, creierul prezintă circumvoluţii aplatizate de coloraţie brun roşiatică sau palide. La secţiune glioblastomul apare hipervascularizat, mai ales la periferie, şi prezintă coloraţie variată cu zone gri, brune, galbene şi hemoragice de diferite vîrste. Chisturile, inconstante, succed necro-

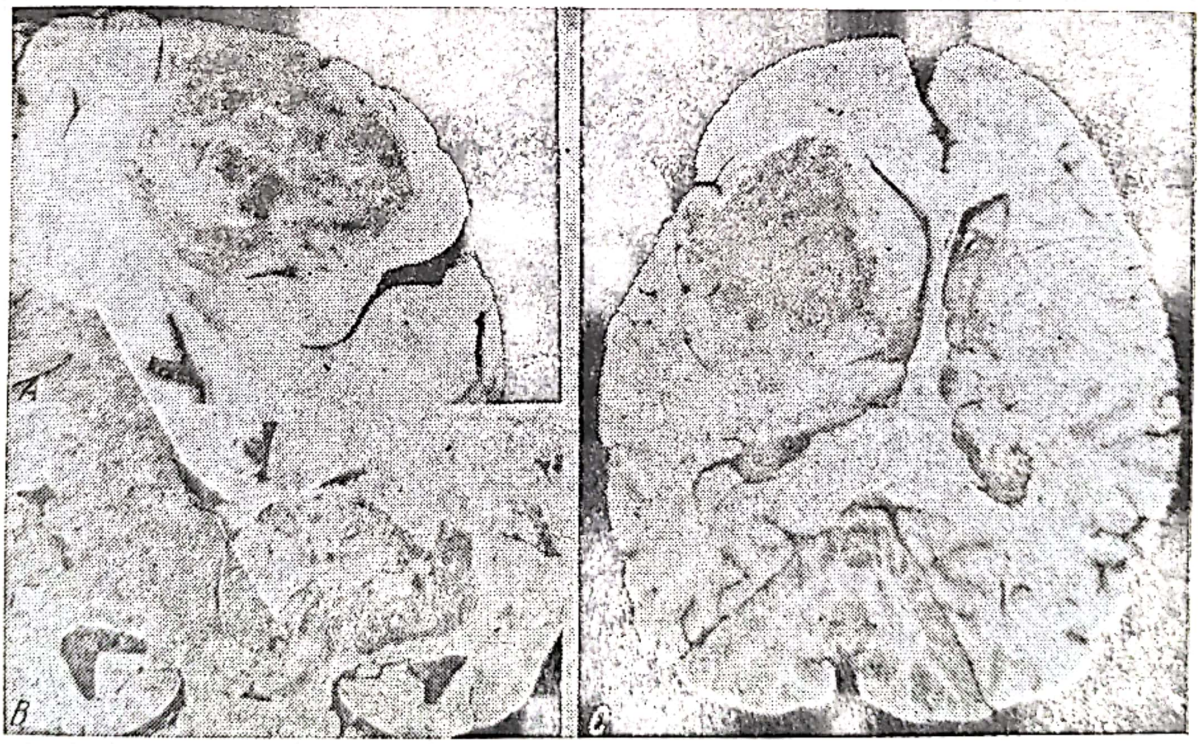

Fig. XX—37. — Tumori cerebrale. Glioblastoame multiforme.
A. Glioblastom multiform parieto-occipital relativ bine delimitat, cu mici zone hemoragice. *B.* Glioblastom multiform interesînd nucleii bazali. *C.* Glioblastom multiform hemoragic sting.

Scanned with OKEN Scanner

zei şi nu sînt bine delimitate, deosebindu-se astfel de astrocitoame. Tumoarea este difuză, fără limite precise, dar există şi cazuri unde delimitarea macroscopică pare mai netă decît în alte forme de glioame (Zülch). Consistenţa, variabilă în funcţie de modificările regresive, este moale în teritoriile de necroză întinsă şi mai fermă în zonele periferice de glioză. Dintre modificările secundare, cele mai importante sînt: — hemoragiile intratumorale, care pot evolua clinic ca o hemoragie cerebrală; — necrozele deseori corespunzînd la adevărate infarcte intratumorale (Şt. Niculescu); — edemul masiv peritumoral, antrenînd instalarea rapidă a hipertensiunii intracraniene. *Microscopie* (fig. XX—38, XX—39, XX—40, XX—41). Glioblastomul multiform se caracterizează prin polimorfism celular, celule gigante, mitoze tipice şi atipice, necroze, hemoragii şi modificări vasculare iar morfologia variază după caz şi de la un cîmp microscopic la altul. *Citologie.* Celulele tumorale prezintă aspecte variate greu comparabile cu etapele histogenezei gliale normale. Bailey şi Cushing insistau altădată în special asupra elementelor asemănătoare spongioblastelor şi denumirea anterior propusă a fost chiar de spongioblastom polimorf (Globus şi Strauss). În alte zone sînt proliferări gliale de tip astroblastic, cu implantarea perivasculară a celulelor tumorale, sau chiar de tip astrocitar. Histoculturile şi microscopia electronică insistă astăzi mai mult asupra componentei astrocitare maligne spre deosebire de clasici. Există încă zone extrem de pleomorfice cu celule gigante monstruoase şi frecvente mitoze atipice. În jurul zonelor de necroză celulele iau dispoziţie palisadică. Originea astrocitelor asemănătoare celulelor normale este discutată şi ele sînt uneori considerate elemente netumorale incluse în proliferarea infiltrativă difuză. Varietatea elementelor celulare a dus la împărţirea în glioblastoame cu celule mici, cu celule fuziforme şi cu celule gigante. Cînd ultimele se întîlnesc pe toată suprafaţa tumorii vorbim de *glioblastomul monstrocelular (glioblas-*

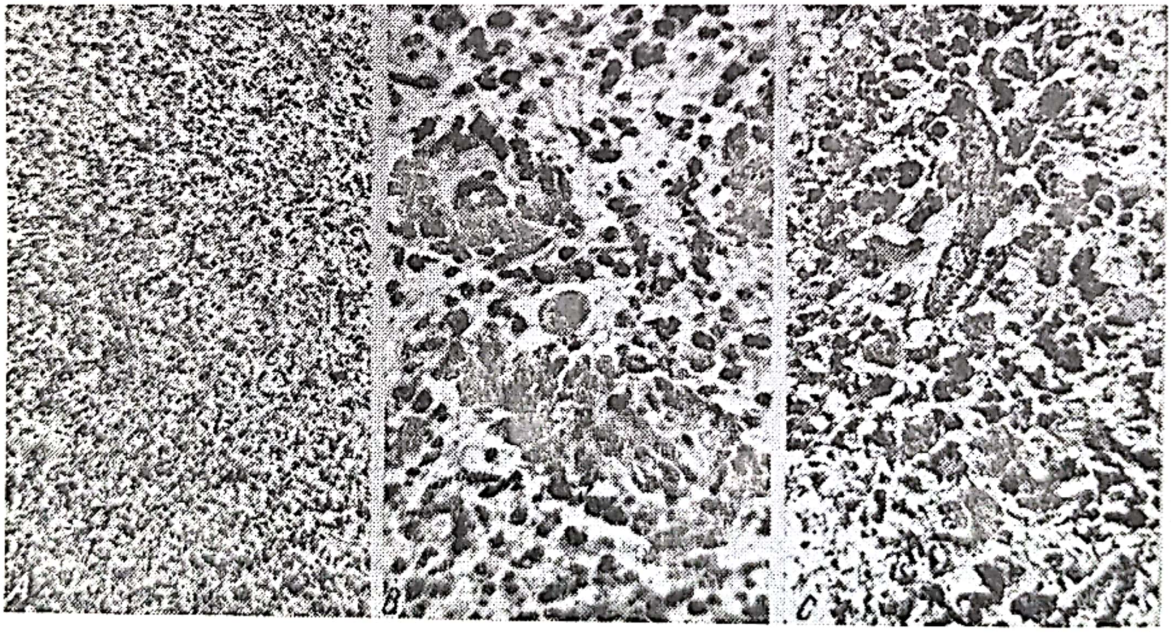

Fig. XX—38. — Tumori cerebrale. Glioblastom multiform.
A. Imagine de ansamblu. *B.* Atipii celulare. *C.* Monstruozităţi celulare cu aspecte variate de celule gigante.

Scanned with OKEN Scanner

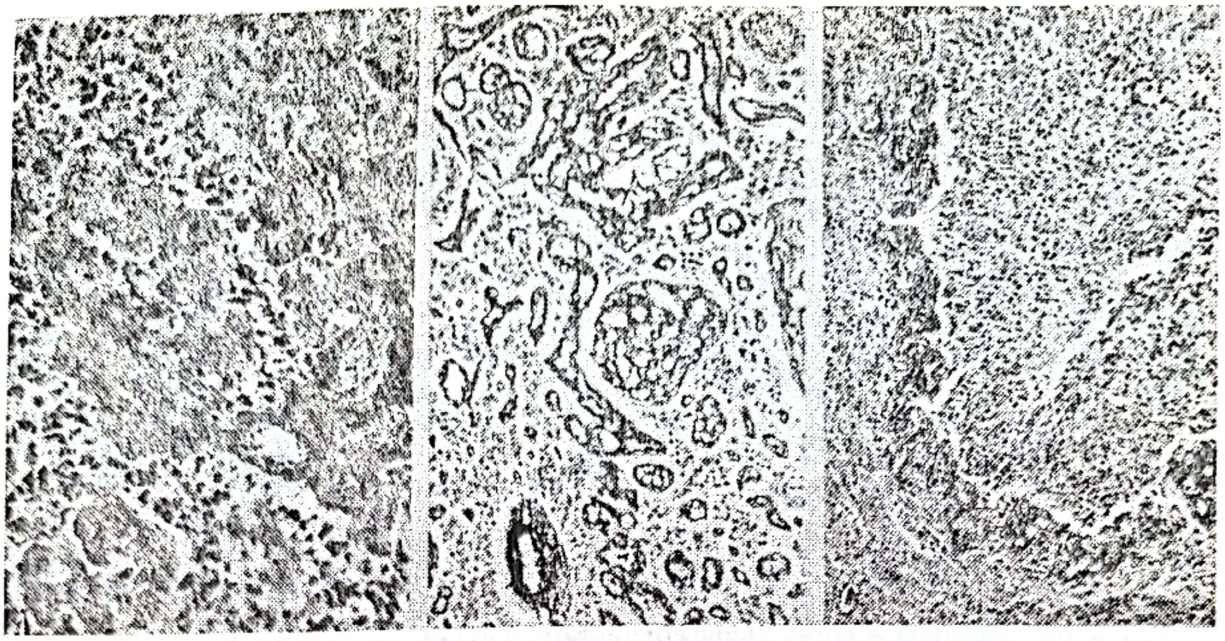

Fig. XX—39. — Tumori cerebrale. Glioblastom multiform.
A. Glomeruli vasculari. *B*. Aspecte vasculare în impregnarea Gomori pentru reticulină. *C*. Reacții vasculare în jurul unui focar de necroză.

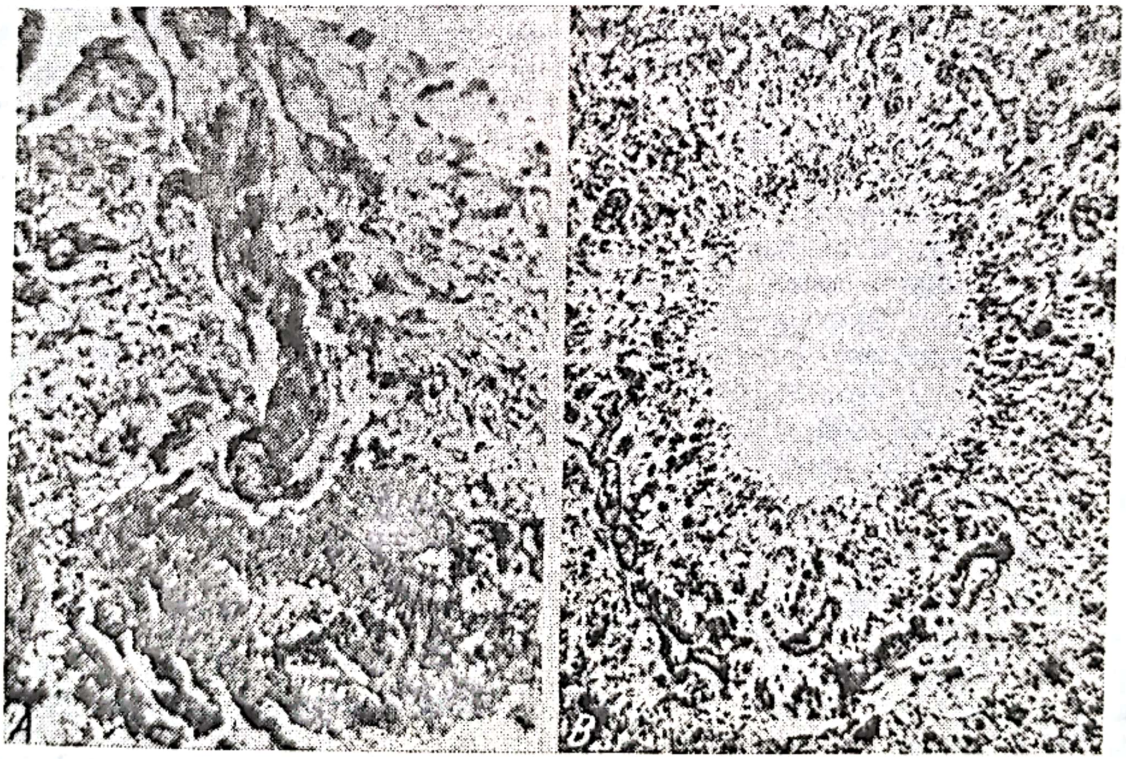

Fig. XX—40. — Tumori cerebrale.Glioblastom multiform.
A. Necroză de origine vasculară. Tromboza unui vas terminal intratumoral. *B*. Secțiune printr-un mic infarct intratumoral.

Scanned with OKEN Scanner

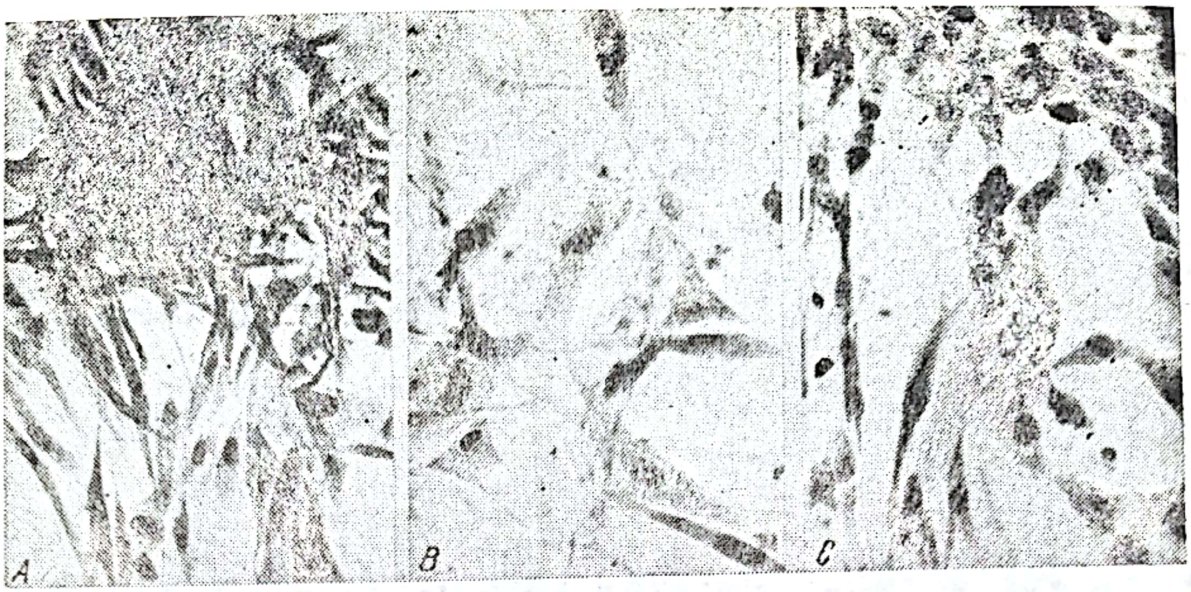

Fig. XX—41. — Tumori cerebrale. Glioblastom multiform.
A, B, C. Tipuri de creştere în histoculturi (caz dr. Elena Oprescu).

tomul gigantocelular) a cărui apartenență sarcomatoasă afirmată de Zülch rămîne extrem de discutabilă. *Modificări vasculare.* Aspectele vasculare prezintă deosebită importanță prin complicațiile la care expun. Tipul vascular este atît de caracteristic încît diagnosticul naturii tumorii este posibil numai prin angiografie (Egas Moniz). Vascularizația este mai pronunțată la periferia tumorii și se poate constata chiar în zona de creier sănătos învecinat (Șt. Niculescu). Numărul vaselor mici este foarte mare așa cum se evidențiază prin impregnările argentice. Ele sînt sinuoase, cu neregularități de calibru și frecvente aspecte în glomeruli (fig. XX—39 *A*), mai ales în jurul focarelor de necroză. Regimul circulator explică frecvența necrozelor intratumorale căci pe secțiuni bine orientate apar aspecte evidente de infarcte încercuite de celule tumorale cu nuclei palisadici și de proliferări capilare cu glomeruli vasculari. Originea glomerulilor vasculari, constatați dealtfel în mai mică proporție și în alte glioame, a fost interpretată diferit, considerată fie urmarea trombozelor pe vase cu perete alterat (prin fibro-hialinoză, degenerescență fibrinoidă etc.), fie șunturi arterio-venoase antrenînd necroza prin defect de irigație. Prin situația lor topografică și dispoziția corespunzătoare reacțiilor vasculare din alte infarcte cerebrale și viscerale, asemenea formațiuni trebuie probabil considerate manifestări regenerative abortive la periferia necrozelor intratumorale dar nemai-ajungînd la revascularizarea acestui teritoriu (Șt. Niculescu). Asemenea schițe regenerative nu sînt unicele din glioblastoame. Se cunosc încă proliferările mugurilor endoteliali plini prin mitoze și au fost demonstrate celule gigante de origine vasculară, similare altor fenomene de același gen din patologie (I. Oprescu și Șt. Niculescu). Din cauza fragilității și a structurii, vasele neoformate, capilare, precapilare și chiar cele mai mari, se rup și dau hemoragii mici sau mari a căror semnificație pentru agravarea prognosticului a fost deja discutată. Participarea vaselor a fost interpretată diferit și ar sta la baza proliferării vasculomezenchimale din adevăratul „gliosarcom" (Stroebe) adică asocierea de gliom și sarcom. *Histochimic și histo-*

Scanned with OKEN Scanner

enzimologic se remarcă posibilităţi de grupare ale glioblastoamelor după conţinutul nucleilor în ADN (Lapham) şi activităţi enzimatice corespunzătoare unei extrem de accentuate glicolize anaerobe comparativ cu ţesutul cerebral normal (Kirsch). Marile variaţii ale reacţiilor enzimologice după regiune în acelaşi glioblastom sînt caracteristice creşterii rapide în timp ce asemenea variaţii apar minime sau lipsesc în glioamele cu creştere lentă (Kreutzberg şi colab.). *Electronooptic*, se accentuează că deşi populaţia celulară a glioblastoamelor este variată (Luse), totuşi majoritatea detaliilor ultrastructurale plasează aceste tumori în familia astrocitică pledînd pentru unicitatea diferitelor glioame (Bouteille şi colab.). Aspectele electronooptice ale structurilor vasculare arată clar intensitatea proceselor de sinteză şi proliferare (Manuelidis şi Dolin). În *histoculturi* se obţin elemente corespunzătoare celor constatate pe secţiunile din glioblastoame. După Lumsden, aspectele morfologice permit gradarea acestor tumori. După Hugosson şi Källén, valoarea acestor particularităţi morfologice este limitată deoarece ele se constată şi pe culturi de celule gliale normale şi par să fie mai mult în legătură cu creşterea într-un mediu defavorabil. După 9 luni—1 an culturile atît de elemente fuziforme cît şi pleomorfice, iau un aspect identic, asemănător epiteliului (Manuelidis). Ca *origine*, se consideră azi că cele mai multe *glioblastoame* sînt *primare*, adică apar direct ca atare şi prezintă o evoluţie extrem de rapidă, spre deosebire de *glioblastoamele secundare* provenite din malignizarea astrocitoamelor, cu evoluţie prelungită. *Invazia* tumorii duce la încorporarea de fibre nervoase, celule gliale şi celule nervoase complicînd încă tabloul histopatologic. Ea se face de-a lungul tecilor perivasculare Virchow-Robin şi fasciculelor nervoase ducînd la pătrunderea grefonilor tumorali în leptomeninge *(gliomatoză meningee)* şi în sistemul ventricular *(ependimită blastomatoasă)*. Rezultă astfel însămînţările leptomeningeale şi din alte sectoare ale creierului şi măduvei pe cale lichidiană. Metastazele extracraniene sînt posibile numai atunci cînd elementele tumorale au ajuns în afara meningelor dure sau prin inoculare auto- şi heterologă. *Glioblastoamele multifocale (multiple)* într-o proporţie de aproape 10% din cazuri corespund de fapt în majoritatea cazurilor la însămînţări pe cale lichidiană şi numai rareori reprezintă adevărate tumori multicentrice. Există încă foarte rare asocieri de glioblastom cu alte tumori nervoase centrale sau periferice precum şi de glioblastom cu boli demielinizante. Relaţia susţinută de Feigin şi apoi Rubinstein a glioblastomului cu sarcomul nu este încă net precizată. În culturile de ţesuturi se pot surprinde în 3% din cazuri componente mezodermale (Gullotta) şi au fost obţinute sarcoame experimentale la şoareci şi hamsteri prin inocularea glioblastomului multiform (Greene şi colab.).

Meduloblastomul (Bailey şi Cushing) este o tumoare malignă nediferenţiată a cerebelului de histogeneză încă discutată. După Bailey, provine din meduloblaşti, adică elemente ipotetice embrionare pluripotente, capabile de a genera atît spongioblaşti cît şi neuroblaşti. Meduloblaştii corespund vechilor „elemente imature“ (Schaper) situate în tavanul neuroepitelial al ventriculului al IV-lea în special pe linia mediană. Rolul acestora în histogeneza scoarţei cerebeloase este în general admis pe bază de cercetări autoradiografice. Elementele meduloblastomului provin fie din celulele stratului granular extern al lui Obersteiner, reprezentînd structuri tranzitorii în cerebelul netumoral, în genere dispărute

Scanned with OKEN Scanner

după cîteva luni de viață, fie din mici cuiburi de celule embrionare situate în zona germinativă a vălului medular posterior. În histoculturi, folosind metode de impregnare, celulele dezvoltă prelungiri axonice arătînd natura lor neuronală (Lumsden), ceea ce se confirmă și electronooptic. Totuși majoritatea neuropatologilor și clasificarea UICC plasează încă meduloblastomul tot în grupul tradițional al glioamelor, ceea ce este foarte discutabil. În fine, Gullotta îl consideră un sarcom embrionar prezentînd numai unele din reacțiile enzimo-histochimice comune glioamelor (Kreutzberg și Gullotta). Această tumoare este cu mult mai frecventă în copilărie și adolescență, reprezentînd 21% din totalul tumorilor intracraniene la copiii de 12 ani (Ingraham). Raportată la totalul glioamelor de la orice vîrstă, frecvența sa variază între 6,5—8%. Sediul obișnuit este linia mediană a cerebelului în vermisul posterior. Mai rare sînt localizările anterioară, în emisferele cerebelului, punte și unghiul cerebelopontin. Vechile cazuri de meduloblastoame supratentoriale din literatură corespund la alte tumori, în special oligodendroglioame și neuroblastoame. *Macroscopie.* Meduloblastomul, inițial situat în vermis, invadează ventriculul IV, pe care-l poate ocupa în întregime ajungînd în sus pînă la ventriculul III și în jos pînă la canalul medular. În felul acesta ajunge să comprime formațiunile anatomice învecinate și se infiltrează în partea posteroinferioară și laterală a trunchiului cerebral, ceea ce face extirparea totală aproape imposibilă. Tumoarea, de culoare roz cenușie, alteori albicioasă, moale, numai rareori este dură și prezintă mici zone calcare. În formele incipiente, cînd se dezvoltă încă în vermis sau emisfera cerebeloasă, meduloblastomul este bine delimitat, de culoare roz, aspect slăninos și mai consistent iar extirparea în totalitate este posibilă. În afară de tumoarea principală se pot întîlni pe leptomeningele de pe fața posterioară a ambelor emisfere ale cerebelului mici tumorete diseminate, albicioase, dure sau moi, rezultate din invadarea spațiului subarahnoidian de către celulele neoplazice, provenite din tumoarea principală. Uneori se constată încă în măduvă, emisferele creierului, ventriculul al III-lea sau chiar în trunchiul cerebral tumori multiple de diferite mărimi, bine delimitate, cu aceleași aspecte macroscopice ca și tumoarea primitivă. *Microscopie* (fig. XX—42). Meduloblastomul se caracterizează prin mare densitate celulară cu elemente uniforme de același tip histologic. Celulele sînt mici, cu nucleu sferic sau ușor oval, hipercromic și citoplasmă puțină, redusă la un strat subțire în jurul nucleului și continuîndu-se printr-o scurtă prelungire, constatată mai ales prin impregnare. Celulele proliferează difuz în plaje uniforme și prezintă pe alocuri dispoziție radiară a nucleilor delimitînd pseudorozete ocupate de prelungirile meduloblaștilor. Mitozele sînt frecvente. Necrozele sînt rare și hemoragiile mai importante excepționale. Printre aceste celule există foarte rari spongioblaști și elemente de tipul neuroblastelor cu nucleu veziculos uninucleolat, tigroid și o mică prelungire citoplasmică de tip axonal. Natura de elemente neuronale tumorale sau neuronale incluse în tumoare este discutabilă. Stroma, fină, conține vase de calibru mic, prezentînd inconstant proliferare endotelială, dar niciodată așa de accentuată ca în glioblastoame. Țesutul conjunctiv se găsește numai în jurul vaselor. Mai abundent în tumorile de la nivelul leptomeningelor, țesutul conjunctiv determină aspecte histologice particulare expunînd la confuzia cu sarcomul. Electronomicroscopic, meduloblastomul conține celule atît din seria neuronală cît și din seria glială (Raimondi, Mullan și Evans). După

Scanned with OKEN Scanner

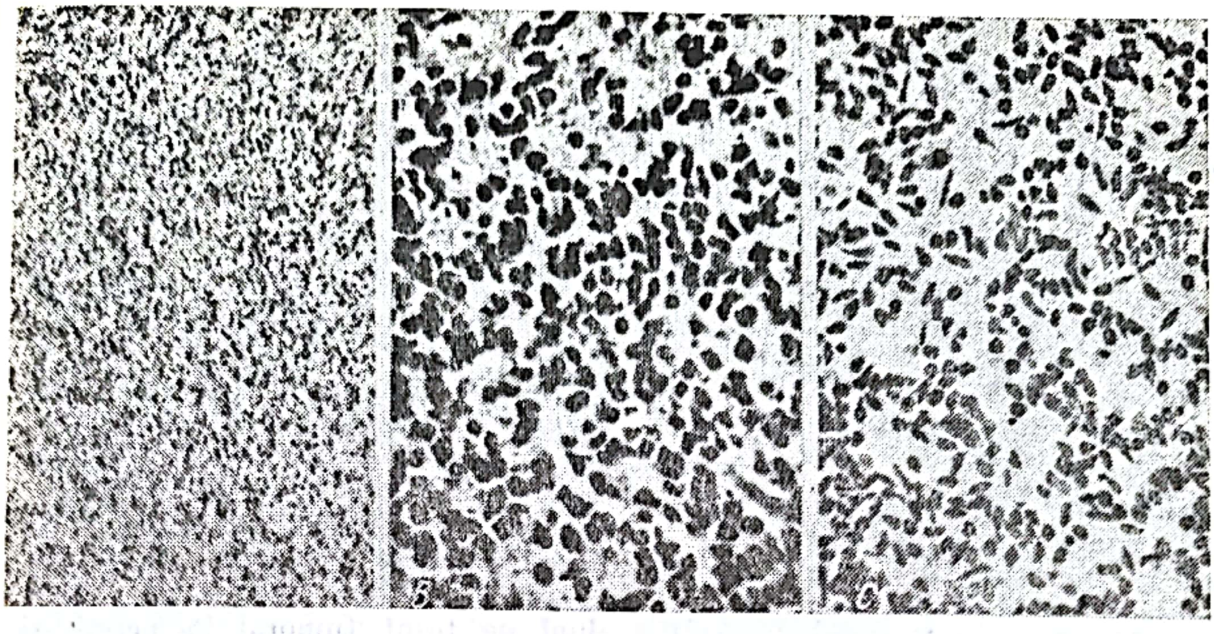

Fig. XX—42. — Tumori cerebrale.
A, B. Meduloblastom. *C.* Frotiu de amprentă de meduloblastom (caz dr. Sp. Popescu-Micloşani).

Escourolle şi Poirier, predomină proliferarea monomorfă de neuroblaste cu cîteva rare celule de susţinere de origine glială. Nu există nici un argument morfologic în microscopia electronică, că meduloblastomul corespunde proliferării unui singur tip celular (meduloblastul) cu dublă potenţialitate; nu s-au observat niciodată celule posedînd totodată caractere neuroblastice (ribozomi, neurotubuli) şi gliale (gliofilamente). Supravieţuirea nu depăşeşte 1 an în meduloblastoamele copilăriei dar poate fi prelungită timp de cîţiva ani la adulţi. Multiple focare de implantare pe calea l.c.r. se datoresc accesului liber al meduloblastomului spre meninge şi cavităţile ventriculare. Metastazele extracraniene, posibile, reprezintă o raritate comparativ cu abundenţa însămînţărilor pe cale lichidiană.

Neurinomul nervului acustic. Tumoarea este situată în unghiul ponto-cerebelos şi reprezintă circa 8% din tumorile intracraniene. Aspectele sale histologice sînt tratate mai departe la tumorile de nervi periferici.

Microgliomatoza este o entitate foarte rară, de identificare relativ recentă (Russell), reprezentînd echivalentul proliferărilor de sistem reticulo-endotelial din restul organismului. Leziunile sale sînt considerate fie procese hiperplazice de natură granulomatoasă, fie leziuni neoplazice analoage reticulosarcomului, de care diferă prin metalofilia celulelor sale. Sediul leziunilor este mai ales în creier ca focare deseori multiple în lobi şi nucleii bazali, regiunea hipotalamo-hipofizară, glanda pineală, trunchiul cerebral, cerebel şi măduvă. *Macroscopic*, se constată leziuni circumscrise sau difuze, de culoare cenuşie sau gălbuie cu zone de hemoragie sau necroză. *Microscopic*, sînt proliferări de sistem perivasculare cu elemente cu nucleu rotunjit sau în bastonaş, fixe sau amiboide, deseori în mitoză, de tipul microgliei, recunoscute prin metalofilia lor. Distribuţia reticulinei este variabilă, deseori redusă. Rareori coexistă manifestări similare în alte sectoare ale organismului, în special limfoganglionii cervicali, conţinînd de asemenea o anumită proporţie de elemente metalofile.

Scanned with OKEN Scanner

TUMORI ŞI MALFORMAŢII VASCULARE

Deosebim diverse tipuri de angioame şi hemangioblastomul.

Angioamele (4% din tumorile endocraniene, Zimmerman) se împart după Zülch în: 1) angiomul cavernos, 2) angiomul capilar (racemos sau telangiectatic), 3) angiomul venos, 4) angiomul capilar şi venos calcificant (boala Sturge-Weber) şi 5) angiomul arterio-venos sau cirsoid. Toate aceste leziuni sînt tumori pe bază malformativă.

Boala Sturge-Weber reprezintă un sindrom angiomatos neurocutanat, de fapt o angiomatoză encefalo-trigeminală. Se asociază angiomatoza feţei, glaucom congenital şi angiomatoza creierului de aceeaşi parte. La suprafaţa creierului pia mater apare excesiv vascularizată şi circumvoluţiile subiacente sînt atrofiate. Histologic se constată vene cu perete subţire dilatate cu traiect sinuos, asociate cu calcificări, vene subcorticale sclerozate şi calcificate şi atrofia circumscrisă a scoarţei.

Boala Hippel-Lindau (hemangioblastomul; angio-reticulomul) este o afecţiune eredo-familială prezentînd tumori vasculare mai ales în cerebel (Lindau) şi retină (Hippel). Pot exista încă leziuni medulare. Nu se întîlneşte niciodată în creier. Relaţia dintre hemangioblastomatoza cerebeloasă şi angiomatoza retinei este similară cu relaţia care există între tumorile de acustic şi neurofibromatoza generalizată (Bailey). Poate fi asociat cu leziuni chistice sau neoplazice ale viscerelor (chisturi pancreatice sau renale, angiomatoza ficatului, tumori hipernefroide). Este o malformaţie embrionară a mezenchimului, de caracter proliferativ, dînd naştere apoi unui neoplasm adevărat de origine mezodermală. Hemangioblastoamele sistemului nervos reprezintă pînă la 2% din totalul tumorilor intracraniene (Zimmerman). Tumorile, solitare sau mai rareori multiple, sînt situate într-o emisferă cerebeloasă şi vermis sau amigdale, în tavanul ventriculului al IV-lea sau canalul spinal. *Macroscopie.* Tumorile solide sînt în genere puţin voluminoase, de mărimea unei alune, cu aspect nodular, bine delimitate, prezentînd culoare roşu albăstrie de cireaşă, uşor sîngerînde şi moi. În vecinătate pot exista vase corticale flexuoase caracteristice. Ele se pot însoţi de hemoragii cerebeloase, uneori masive şi suferă deseori transformare chistică. Chisturile mici, multiple, conţin lichid xantocromic. În emisfera cerebeloasă chistul poate atinge dimensiuni mai mari decît tumoarea (cît pumnul de copil) prezentînd numai un mic nodul rezidual de ţesut tumoral în perete şi mai rareori tumoarea apare multiloculată. *Microscopie* (fig. XX—43). Hemangioblastomul este format din elemente vasculare de tip embrionar. Alături de vase sanguine mai mari, veritabile sinusuri reunite printr-un sistem de capilare foarte fine, deosebim celule angioblastice dispuse în mase sinciţiale dense cu formare secundară de lumene. Ţesutul intervascular este format din elemente reticulare cu citoplasma densă sau xantomatoasă (prin infiltrare lipo-lipoidică). Aceste celule sînt aranjate în coloane şi alveole separate printr-o reţea reticulinică şi fibre colagene. Proliferarea acestora duce la scleroză mascînd leziunile histologice de bază. *Angiogliomul cerebelos* (Roussy) nu este considerat azi o tumoare vasculară ci un simplu astrocitom angiomatos (Zülch).

TUMORI DISEMBRIOPLAZICE

În afară de tumorile resturilor embrionare hipofizare prezentate la capitolul Morfopatologia glandelor endocrine şi de cordomul studiat la Morfopatologia aparatului locomotor, se întîlnesc încă diverse alte tumori disembrioplazice, în general extrem de rare.

Scanned with OKEN Scanner

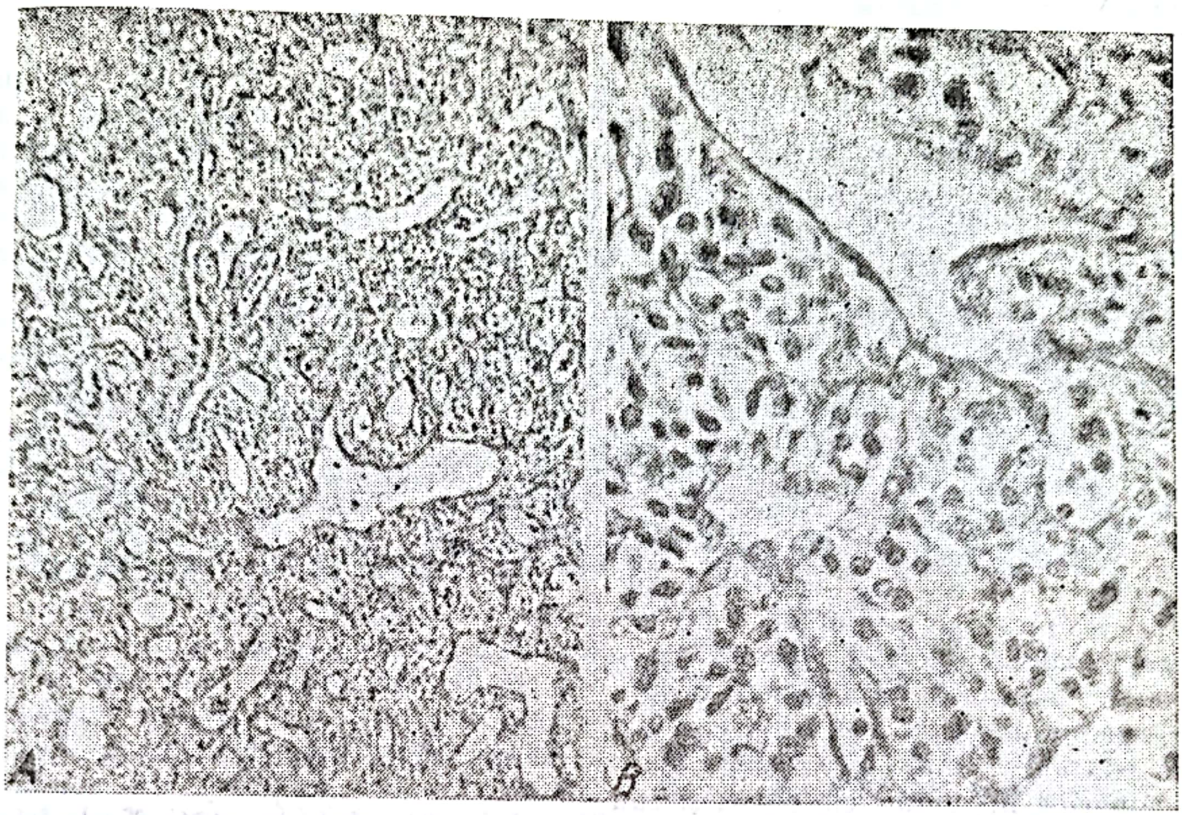

Fig. XX—43. — Tumori vasculare.
A, B. Boala Lindau.

Tumoarea perlată (epidermoidul; colesteatomul) se găsește în special pe linia mediană, la baza creierului, și provine din resturi embrionare ectodermice. *Macroscopic*, tumoarea este alb sidefie, bine delimitată, rotundă sau ovală, polilobată, prezentînd capsulă intim aderentă la țesutul nervos și conținut alb strălucitor ca spermanțetul. *Microscopic*, este un chist epidermoid conținînd elemente epiteliale stratificate și uneori cristale de colesterol.

Chistul dermoid, situat între lobii olfactivi și corpii mamilari sau între măduvă și punte este mai mic, cu perete format din epiderm cu anexele sale și derm. Conține sebum, lamele keratinizate și uneori fire de păr.

Teratomul, cîteodată voluminos, situat în recesul pineal, ventriculul al III-lea, șaua turcească și cerebel, prezintă o structură complexă conținînd derivate din toate foițele embrionare.

Lipomul, tumoare excepțional de rară în situație endocraniană, se constată în special la baza creierului. Este format din țesut adipos delimitat de o capsulă conjunctivă mai mult sau mai puțin netă.

TUMORI SECUNDARE

Tumorile secundare ale creierului sînt cele mai frecvente neoplazii endocraniene. Pe material de necropsie se întîlnesc în 4—6 % din cancerele generalizate și în clinica neurochirurgicală incidența lor variază între 4—20% din tumorile endocraniene. Cele mai frecvente sînt metastazele pe cale hematogenă în timp ce invazia directă de la tumori învecinate din afara învelișului durei mater și ale hipofizei este mai rară. Cu anumite excepții, invazia tumorilor osoase sau medulare ale craniului și nazo-farinigiene este deseori oprită de dura mater, care singură prezintă leziuni neoplazice se-

Scanned with OKEN Scanner

cundare şi pahimeningioză internă hemoragică.

Metastazele pe cale hematogenă ale creierului se fac în primul rînd de la carcinoame (bronşice, mamare, renale, de tract digestiv) urmate apoi de melanoame maligne şi coriocarcinoame, tumori mai rare dar totdeauna frecvent metastazante în creier. Cu mult mai rare rămîn metastazele cerebrale ale altor carcinoame şi sarcoame. Metastazele, deseori multiple, se localizează dominant în emisferele cerebrale, fără sediu preferenţial pentru anume lob. Însămînţările se fac iniţial la limita substanţei albe cu scoarţa, favorizate de bogăţia vascularizaţiei la acest nivel şi particularităţile angioarhitectonice locale. Nu sînt rare nici însămînţările în nucleii bazali, subependimare şi ale plexurilor coroide. Metastazele hematogene ale leptomeningelor în noduli circumscrişi sau difuze, în plăci simulînd macroscopic leptomeningite, realizează *carcinomatoza meningeală* (sau meningo-cerebrală) considerată o entitate de sine stătătoare. Dar tumorile secundare meningeale pot corespunde şi altor tipuri de diseminare, anume: — propagarea spre suprafaţă a tumorilor primare şi secundare ale creierului; — însămînţarea pe cale lichidiană a grefonilor tumorali ajunşi în spaţiul subarahnoidian; — invazia din afara durei mater de la tumori maligne din vecinătate în special nazo-faringiene, infiltrînd baza craniului, şi ale oaselor craniului.

Macroscopie. Metastazele recente apar sferice, bine delimitate, diferit colorate după natura tumorii (melanică sau coriocarcinom bogat vascularizat) şi în raport cu modificările necrotice sau hemoragice. Deseori nodulul metastatic se enucleează foarte uşor de restul creierului datorită tulburărilor circulatorii de la periferie sau prin puternica aderenţă cu dura, care determină la operaţie falsa impresie de meninigiom. Nodulii depăşind 2—3 cm diametru prezintă frecvent transformări secundare de tipul necrozei intratumorale, chisturilor, hemoragiei şi edemului. De altă parte, creşterea infiltrativă, puternica glioză peritumorală şi/sau masivul edem pot duce în metastazele voluminoase la ştergerea limitelor lor macroscopice. În leptomeninge nodulii secundari mici multipli pot conflua ajungîndu-se la o infiltrare tumorală difuză simulînd o leptomeninigită.

Microscopie (fig. XX—44). Tumorile secundare prezintă uneori particularităţi microscopice similare tumorii primare. Acestea pot fi suficient de caracteristice pentru diagnosticul leziunii neoplazice iniţiale încă nedescoperită clinic, de exemplu tumoarea Grawitz din rinichi. Diagnosticul histopatologic al carcinomului mucipar de tub digestiv, tumorii hipernefroide, melanomului malign şi coriocarcinomului nu prezintă greutăţi. Nu la fel se întîmplă în alte cazuri de carcinoame nediferenţiate unde diagnosticul este mai dificil, în special dacă se asociază hemoragii şi necroze întinse distrugind majoritatea metastazei sau puternică glioză (şi fibroză în metastazele învecinate meningelor), determinînd remanierea structurii neoplazice. Extensia tumorii secundare se face prin invazie de-a lungul fasciculelor nervoase şi mai ales pe calea tecilor perivasculare Virchow-Robin. Grupele celulare, chiar mici, ajunse în cavităţile ventriculare sau spaţiul subarahnoidian permit masiva diseminare pe cale lichidiană. Citodiagnosticul lichidului puncţionat poate oferi astfel informaţii valoroase pentru diagnostic. Peritumoral se constată deseori glioză astrocitară. Participarea oligodendroglială rămîne aproape nulă. Microglia prezintă aspectele corespunzătoare unei intense acţiuni macrofagice de îndepărtare a detritusurilor necrotice din asemenea metastaze şi din substanţa cerebrală distrusă învecinată.

Scanned with OKEN Scanner

Fig. XX—44. — Metastaze cerebrale.
A, B, C. Metastaze în manşoane perivasculare într-un caz de carcinom bronşic (caz prof. I. T. Niculescu şi dr. Şt. Niculescu). *D.* Metastaza unui melanom malign.

TUMORI INTRARAHIDIENE

Tumorile intrarahidiene se împart în tumori intramedulare sau derivate din *filum terminale* (25%) şi tumori extramedulare, care pot fi subîmpărţite la rîndul lor în extramedulare extradurale (25%) şi extramedulare intradurale (50%).

Tumorile intramedulare în majoritatea cazurilor sînt ependimoame şi glioame dominant de tipul spongioblastic. Tumorile sînt centrale, bine delimitate, au formă de creion şi antrenează la exterior aspectul fuziform al măduvei, obişnuit întins pe 2—3 segmente medulare şi nedepăşind 10—12 cm lungime. Cele mai frecvente sînt ependimoamele (58% din glioamele măduvei), situate mai ales în partea terminală a măduvei şi în special la nivel de con medular şi *filum terminale*, unde sînt de 16 ori mai frecvente decît alte glioame. Tipul histologic dominant este ependimomul mixopapilar (Kernohan). Dintre glioame, predominante în măduva superioară, cel mai deseori întîlnit este spongioblastomul în timp ce alte varietăţi de glioame şi glioblastomul sînt mult mai rare (Kernohan). Diversele tipuri de glioame medulare se pot asocia cu siringomielia (vezi mai sus subcapitolul Malformaţiile sistemului nervos central). În măduvă, se mai pot constata foarte rare localizări de hemangioblastom în boala Hippel-Lindau, chisturi ependimare provenite din dilatarea unei porţiuni a canalului ependimar, chisturi teratoide, epidermoide, dermoide şi lipoame. Menţiune specială merită chisturile epidermoide provocate, datorită deplasării cu acul de puncţie a celulelor epidermice în cursul tratamentelor antituberculoase prin injecţii intrarahidiene repetate de streptomicină (Oeconomos).

Tumorile extramedulare. Aproape 70% din tumorile extramedulare sînt meningioame şi neurinoame dezvoltate în afara şi înăuntrul durei. Meningioamele spinale iau naştere la nivelul inserţiei ligamentului dinţat. Ele nu se întîlnesc sub vertebra D_{12}, unde se termină ligamentul dinţat. Meningiomul intradural aderă la meninge, este oval, dur, de mărimea unei alune şi comprimă măduva dorso-lateral mai deseori decît ventro-lateral. Meningiomul extradural

Scanned with OKEN Scanner

este turtit. Histologic se remarcă frecvența mai mare a corpilor psamomatoși în meningioamele spinale. Sarcomul dural se dezvoltă în manșon gros de 0,5—3 cm pe ambele fețe ale durei, merge pe rădăcini și se întinde pe 2—3 segmente medulare. Sarcomul leptomeningelor se prezintă ca un bloc sau noduli mici diseminați cu aspect lactescent. Neurinoamele se dezvoltă mai cu seamă din rădăcinile posterioare și ocupă spațiul sub- sau extradural. Sînt tumori bine delimitate, ovale, nu prea mari, aderente la rădăcină și comprimînd măduva. Neurinoamele dezvoltate simultan extra- și intraspinal iau forma de bisac determinată de strangularea tumorii la nivelul străbaterii găurii de conjugare. În boala Recklinghausen pot exista neurinoame multiple spinale și în special ale regiunii cozii de cal. Mai puțin frecvente sînt:
— însămînțările subdurale de la tumorile cerebrale primare, și în special meduloblastoame, pe cale lichidiană;
— tumorile primitive ale canalului vertebral, de tip dominant sarcomatos;
— tumorile vasculare.

PATOLOGIA SISTEMULUI NERVOS PERIFERIC

LEZIUNI TRAUMATICE

Leziunile traumatice ale nervilor din timp de pace și mai ales de război sînt importante prin urmările funcționale dependente de modificările degenerative și regenerative asociate în grade diverse. În practică, procesele regenerative pot fi influențate prin intervenții chirurgicale restabilind continuitatea capetelor nervului întrerupt și favorizînd revenirea ulterioară mai mult sau mai puțin completă a funcției nervilor periferici. În traumatismele de nervi antrenînd secționarea, strivirea sau oricare modalități de lezarea fibrelor nervoase se produce degenerarea secundară (sau walleriană) a capătului periferic al nervului întrerupt, începînd din primele ore după traumatism și continuată în decurs de cîteva zile. Aceasta se întinde de la locul leziunii spre periferie. Se asociază încă degenerarea primară (sau retrogradă) a capătului central, nedepășind prima strangulație Ranvier. Manifestările morfologice sînt comune, caracterizate prin dezintegrarea fragmentelor de axoni în adevărate camere de digerare (Cajal), formate din sferule provenite din tecile de mielină. Resorbția resturilor lipido-protidice prin acțiune macrofagică duce la pustiirea nervului de axoni și tecile lor mielinice în timp ce elementele Schwann și conjunctive persistă și chiar se multiplică activ realizîndu-se bandeletele Hanken-Büngner. Perikarionul ca centru trofic reacționează prin fenomenele iritației primare („primäre Reizung"). Urmează procese regenerative prin creșterea axonilor exclusiv dinspre capătul central colonizînd bandeletele Hanken-Büngner care servesc drept tutore pentru neuritele în creștere. Asemenea regenerare poate fi remarcabil de eficientă în suturile chirurgicale cap la cap ale nervului dacă nu intervine scleroza separînd mecanic capătul central de cel periferic. Detalii asupra aspectelor histochimice, histoenzimologice și ultrastructurale ale proceselor degenerative și regenerative din nervii periferici au fost deja prezentate pe larg la capitolul Procese regenerative și nu mai revenim asupra lor. Traumatismele nervilor periferici determină mai multe ordine de leziuni distincte ca morfologie, clinică și aspecte evolutive.

Secționarea completă a nervilor (neurotmesis) antrenează retracția capetelor nervului întrerupt. Lacuna dintre acestea conține inițial un coagul hematic, și eventual, interpuneri de mușchi, eschile osoase sau chiar corpi străini. Raritatea infecțiilor datorită astăzi mijloacelor moderne de preveni-

Scanned with OKEN Scanner

rea lor permite formarea simplei cicatrice. Dacă aceasta este redusă sau se intervine cu sutura nervului, regenerarea fibrelor nervoase este posibilă. Dacă cicatricea interpusă este voluminosă rezultă așa-zisele „pseudonevroame de amputație dureroase ale membralor".

Strivirile de nervi (axonotmesis), rare, întîlnite în compresiuni bruște și fracturi, pot antrena o largă gamă de leziuni mergînd de la degenerarea fibrelor nervoase la simpla contuzie. În strivirile și smulgerile de nervi persistă suportul format de structurile de susținere conjunctive și schwanniene ale nervului. De aceea, regenerarea axonilor este aproape totdeauna completă cu rezultate funcționale favorabile.

Contuzia nervului (neuroapraxia) prezintă leziuni discrete și tranzitorii constatate aproape exclusiv pe material experimental. Acestea se caracterizează prin tumefacție și edem, proporționale cu intensitatea traumatismului, sau eventual încă prin discrete leziuni exclusiv ale tecilor de mielină. Clinic, paraliziile sînt tranzitorii, obișnuit urmate de rapida și completa revenire la normal.

Elongarea nervilor plexului brahial sau regiunii poplitee antrenează de obicei leziuni discrete de inflamație și fibroza perinevrului.

Complicațiile traumatismelor nervilor periferici sînt variate. *Pseudonevroamele de amputație dureroase* ale membrelor apar în condiții anormale de cicatrice interpusă între capetele nervului întrerupt sau de scleroză cicatriceală la extremitatea marilor nervi în amputațiile extremităților. *Macroscopic*, se palpează o formațiune nodulară pseudotumorală cuprinsă într-o masă de scleroză. *Microscopic*, se constată o împîslire de fascicule de fibre nervoase secționate sub variate incidențe și formate din axoni regenerați, inițial fără teacă de mielină, și prezentînd în formele cronice o remarcabilă asemănare cu fibrele nervoase adulte. Aceasta se datorește selecției realizate prin dispariția axonilor cu morfologie anormală, în final neviabili (Miskolczy). *Leziunile compresive și ischemice* antrenează marcate tulburări neurovegetative asociate care duc la apariția tulburărilor vazomotorii și durerilor în sindromul causalgic. Pot urma ulcerele trofice ale pielii și părților moi și așa-zisa „colagenizare ischemică" (Holmes) cu scleroze concentrice similare cu nevrita hipertrofică (Krücke).

DIVERSE NEUROPATII NETUMORALE

Afecțiunile netumorale ale nervilor, denumite într-un înțeles larg neuropatii sînt deseori polinevrite. Ele alcătuiesc un grup de leziuni al cărui studiu și clasificare a parcurs în decursul timpului 3 etape: clinică, histologică și etiologică. După J. Trevor Hughes se pot împărți în: — tulburări vasculare; — inflamații cu agent etiologic cunoscut sau idiopatice; — leziuni toxice; — tulburări nutriționale și metabolice; — boli degenerative.

Tulburările vasculare sînt relativ rare. *Poliarterita nodoasă* și alte colagenoze pot fi însoțite de mononevrită multiplă prin ischemie (Kernohan; Woltman). În acest caz, arteritele acute duc la infarcte cu distrugeri de fibre nervoase. În *ateroscleroza avansată* se constată uneori depopularea fibrelor nervoase și tecilor mielinice cu variații de lungime internodale prin demielinizări și remielinizări segmentare. *Tromboangeita obliterantă (boala Winiwarter-Buerger)* interesează constant nervii pereților vasculari în cadrul flebitelor și arteritelor din această afecțiune.

Procesele inflamatorii pot fi de etiologie microbiană, virotică, alergică sau de cauză necunoscută. Anatomic, deosebim nevrite predominant parenchi-

matoase cu leziuni ale tecilor mielinice (deseori segmentare) și axonilor asociate cu minime manifestări interstițiale și nevrite predominant interstițiale. Vindecarea se face fie prin regenerarea segmentară a tecilor de mielină fie prin regenerarea fibrei nervoase întrerupte după modalitățile obișnuite descrise la capitolul Procese regenerative. *Neuropatii microbiene. Lepra* prezintă constant leziuni nervoase periferice. Macroscopic, unele trunchiuri nervoase subcutane voluminoase prezintă îngroșări și nodozități recunoscute clinic prin palpare. Microscopic, sînt leziuni mult mai întinse cuprinzînd încă nervi mici și terminații nervoase. În forma lepromatoasă numeroși bacili Hansen se găsesc în grămezi în celulele Schwann, endonevru, tecile de mielină și axoni unde dau impresia că „plutesc ca peștii într-un rîu" (Khanolkar). În interstițiu se acumulează celulele leproase Virchow, alături de cîteva limfocite și plasmocite. Electronooptic, citoplasma celulelor Schwann conține bacili, fragmente de axoni și mitocondrii (Nishiura și colab.). În forma tuberculoidă apar leziuni foliculare foarte asemănătoare tuberculozei în interstițiul dintre fibrele nervoase. Manifestările de *tuberculoză* și *sifilis terțiar* sînt excepționale la fel ca și *alte localizări microbiene* în nervii periferici. *Neuropatii virotice.* În *zona zoster* se produc radiculite posterioare și inflamații virotice ale ganglionilor spinali aferenți caracterizate prin importanța leziunilor vasculare antrenînd frecvent hemoragii și infarctizare. *Neuropatii rickettsiozice. Leziunile tifosului exantematic* au fost bine studiate pe material din țara noastră (Gh. Marinescu și E. Crăciun; N. Gh. Lupu și M. Petrescu) constatîndu-se importanța inflamațiilor perivasculare și raportul lor cu leziunile din sistemul nervos central și vegetativ. *Neuropatiile alergice* din boala serului, accidentele postvaccinale sau după înțepăturile de albine, se manifestă prin nevrită predominant parenchimatoasă. *Neuropatii de cauză necunoscută. Poliradiculonevrita Guillain-Barré-Strohl* (sau *paralizia acută ascendentă Landry*) de etio-patogenie necunoscută, poate virotică sau autoimună, se manifestă printr-o evoluție clinică rapidă, terminată fatal cu paralizia mușchilor respiratori. L.c.r. prezintă disociere albumino-citologică. Leziunile nervoase periferice, foarte întinse, predomină pe rădăcinile spinale prezentînd evoluție progresivă de la alterări parenchimatoase ale tecilor mielinice și axonilor, continuate cu modificări inflamatorii și macrofagice interstițiale, tardiv urmate de proliferarea celulelor Schwann. *Boala Besnier-Boeck-Schaumann* a nervilor periferici se manifestă prin leziuni sarcoidozice interstițiale specifice similare celor din alte viscere. **Leziunile toxice (și toxinice)** reprezintă cele mai frecvente neuropatii. Diverse alte neuropatii nutriționale sau metabolice, prezentate mai departe, intră de fapt în cadrul unor intoxicații endogene. Microscopic, în neuropatiile toxice se constată leziuni predominant parenchimatoase segmentare ale tecii mielinice (Gombault) explicînd posibilitățile de regenerare din polineuropatiile etilice, post difterice sau saturnine. Principalele *polineuropatii toxice* sînt cele *provocate de plumb* (cu caracter profesional, azi mult mai rare), *alcool, tri-ortocrezil fosfat* (care contaminează anumite băuturi alcoolice), *preparate arsenicale* (folosite în agricultură), *taliu* (din rodenticide), *mercur, compuși organici* variați și *medicamente* în special barbituricele, sulfamidele și hidrazida acidului nicotinic.

Tulburări nutriționale și metabolice. *Neuropatia diabetică* se împarte clinic în polineuropatia cuprinzînd simultan nervii și într-o distribuție simetrică, cea mai comună, și mononeuropatia,

Scanned with OKEN Scanner

cu interesarea oculomotorilor sau facialului, mai rară. Microscopic, se produce demielinizarea segmentară distală cu relativă conservare a cilindracşilor în legătură cu intoxicaţia prin defect metabolic glucidic, lipidic, sau/şi protidic. Se remarcă încă leziunile aproape constant asociate de microangiopatie diabetică şi ateroscleroză din nervii periferici. *Polineuropatiile din avitaminoza B, pelagră, porfirie şi uremie* nu diferă de leziunile dominant parenchimatoase din neuropatia etilică sau diabetică. *Amiloidoza* nervilor periferici poate fi primară, în cadrul unei amiloidoze secundare generalizate, sau asociată cu mielomul multiplu. Amiloidul se depune pe pereţii vasculari şi în interstiţiu, putînd antrena leziuni degenerative ale fibrelor nervoase. Are deseori caracter familial. *Neuropatia interstiţială hipertrofică* (sau *boala Déjerine-Sottas*) este o afecţiune familială progresivă caracterizată prin îngroşarea nervilor de la rădăcinile spinale la periferie. Microscopic, se constată, pe de o parte, acumularea în endonevru a unui material mucoid metacromatic şi PAS+ şi, pe de alta, o proliferare celulară concentric stratificată în „bulb de ceapă", în jurul axonilor, formată din citoplasma celulelor Schwann, aşa cum se verifică şi ultrastructural (Thomas şi colab.; Webster şi colab.). *Boala Refsum (eredopatia atactică polineuritiformă)*, probabil datorită unui defect specific al metabolismului lipidic (Cammermeyer) este strîns înrudită cu boala Déjerine-Sottas şi prezintă trăsături histologice şi electronomicroscopice similare dar citoplasma celulelor Schwann conţine frecvent depozite lipoidice probabil intramitocondriale de corpi asemănători cristalelor (Fardeau şi King Engel).

Bolile degenerative de etiologie necunoscută se caracterizează în special prin leziuni neuroaxonale interesînd exclusiv nervii periferici sau comune cu alte sectoare ale sistemului nervos. În acest grup intră: *atrofia musculară progresivă, bolile Werdnig-Hoffmann, Friedreich şi Charcot-Marie-Tooth (atrofia peronieră progresivă)* şi *neuropatia ereditară senzorială.*

TUMORI

Clasificarea tumorilor nervilor periferici (cranieni şi rahidieni)

Tumori nervoase
- Tumorile elementelor neuroepiteliale nediferenţiate
  - Malignă: neuroepiteliom
- Tumorile celulelor nervoase
  - Benignă: ganglioneurom periferic
- Tumorile fibrelor nervoase
  - Benigne: nevrom mielinic, nevrom amielinic
- Tumorile gliei periferice (ale celulelor Schwann)
  - Benignă: schwannom (neurinom)

Tumori conjunctive
- Benignă: fibrom (neurofibrom)
- Malignă: neurofibrosarcom

Tumori multiple nervoase şi conjunctive
- Boala Recklinghausen

Tumori secundare

Tumorile gliei periferice. Schwannomul (Masson) sau *neurinomul* (Verocay) sau *neurilemomul* (Stout) este cea mai comună tumoare de nervi periferici cranieni şi rahidieni, provenită din celulele Schwann. Incertitudinile asupra histogenezei şi delimitării de neurofibrom rezultă din absenţa criteriilor morfologice absolut precise la examenele histologice de rutină pentru originea elementelor sale. După Stout, tumoarea provine din neurilem, adică din celule fibroblastice şi schwanniene, care nu se pot deosebi morfologic între ele.

Macroscopie. Schwannoamele sînt solitare sau multiple (în boala Recklinghausen). Dimensiunile lor variază considerabil în raport cu evoluţia şi localizarea. Sînt tumori ferme, circumscrise şi încapsulate. Cele mici prezintă formă sferoidă şi pe secţiune apar

Scanned with OKEN Scanner

albicioase sau translucide, de consistență fermă elastică. Tumorile voluminoase devin multilobulate. Pe secțiune ele păstrează uneori aspectul și consistența schwannoamelor mici sau prezintă modificări secundare cu aspecte chistice, necrotice, edematoase sau hemoragice. *Schwannoamele intracraniene* interesează aproape exclusiv perechea a VIII-a uni- sau bilateral. Neurinomul acustic, tipul de tumoarea unghiului ponto-cerebelos poate atinge dimensiuni considerabile antrenînd modificări osoase ale stîncii temporalului (dilatarea porului auditiv intern și eroziunea vîrfului stîncii) și comprimarea trunchiului cerebral și a cerebelului expunînd la angajarea amigdalelor cerebeloase în gaura occipitală. *Schwannoamele canalului rahidian* se împart în intradurale și extradurale. Schwannoamele intradurale, ale rădăcinilor spinale posterioare în special, sînt alungite și comprimă măduva. Cele extradurale se dezvoltă în canalul rahidian sau străbat gaura de conjugare rezultînd forma în bisac. *Schwannoamele nervilor periferici rahidieni*, de dimensiuni nu prea mari și creștere lentă, sînt situate pe traiectul unui nerv sau atîrnă de acesta. *Microscopie* (fig. XX—45). În raport cu densitatea elementelor componente, schwannoamele prezintă 2 tipuri histologice distincte, deseori asociate pe aceeași tumoare. Tipul Antoni A, dens, cel mai comun și caracteristic, prezintă celule alungite și anastomozate prin extremitățile lor dispuse în fascicule și vîrtejuri în raport cu dispoziția vaselor. Celulele posedă nucleu alungit cu grupare palisadică evidentă pe fasciculele secționate longitudinal. Nucleii apar paraleli, cu capetele pe același plan, o particularitate morfologică comparabilă cu dispoziția stratificată a elementelor de susținere ale corpusculilor senzitivi (Masson). Sînt de asemenea caracteristici corpii Verocay, adică aglomerările celulare circumscrise corespunzătoare formațiilor în vîrtejuri. Unele celule conțin granulațiile metacromatice π (Reich), caracteristice pentru

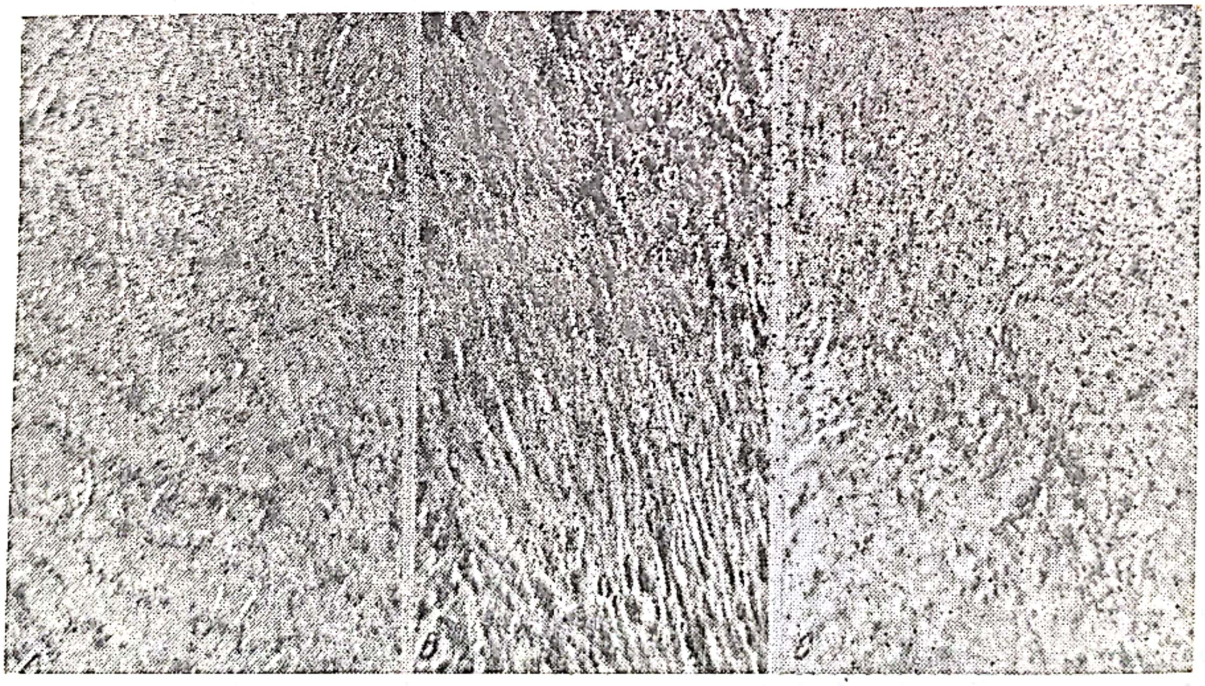

Fig. XX—45. — Tumori de nervi periferici. Schwannoame.
A, B. Schwannoame de tip Antoni A cu aspecte palisadice. *C.* Schwannom cu zone asociate de tip Antoni B.

Scanned with OKEN Scanner

celulele Schwann normale și reprezentînd un criteriu de diagnostic diferențial util în practică după colorația cu albastru de toluidină și metoda Giemsa pe secțiuni (Șt. Niculescu). Stroma conține multă reticulină dar foarte puține fibre colagene spre deosebire de neurofibrom. Vasele sînt numeroase, realizînd pe alocuri aspecte pseudoangiomatoase și peretele lor este deseori îngroșat și sclero-hialinizat. În tipul Antoni B, textura este mult mai laxă în legătură cu tulburările de irigație antrenînd modificări mucinoase și pseudochistice. Se constată încă evidentă sărăcie în fibrile de reticulină cu distribuție neregulată. Pe alocuri există grupuri de macrofage cu citoplasma spumoasă, conținînd lipide și hemosiderină provenită din hemoragiile intratumorale. Prezența rarelor fibre nervoase, evidențiate prin impregnare argentică, constituie încă un argument morfologic pentru histogeneza schwanniană a tumorii, a cărui importanță a fost însă supraestimată de Penfield deoarece fibre nervoase pot exista și în neurofibroame. Histochimic, se constată pigment feruginos, lipide și abundență de enzime hidrolitice contribuind la dezintegrarea lipidelor. Electronomicroscopic, celulele tumorale prezintă aspecte amintind caracterele normale ale elementelor Schwann adaptate edificării tecilor de mielină. Celulele tumorale posedă prelungiri citoplasmice multilamelare complexe izolîndu-se unele de altele și cu tendință de a acoperi alte structuri tisulare. Astfel fasciculele de fibre colagene, identificate datorită periodicității striației lor, sînt incluse de prelungirile celulelor tumorale rotite în spirală rezultînd analogul patologic al mezaxonului, un fel de „mezocolagen" (Cervos-Navarro și colab.). Malignizarea schwannoamelor este discutabilă și cei mai mulți consideră că ea se face exclusiv pe seama componentei neurofibromatoase. Celule izolate din asemenea tumori cu nucleu voluminos și hipercrom nu trebuie confundate cu elemente atipice. *Celelalte tumori neurogene* de nervi periferici, excepționale, sînt descrise la subcapitolele corespunzătoare localizărilor lor mai frecvente.

Tumori conjunctive. F i b r o m u l (sau *neurofibromul*, Recklinghausen) reprezintă în accepția clasică o tumoare derivată din fibroblastele țesutului conjunctiv al nervului, adică un fibrom disecant al perinevrului. Separarea sa foarte strictă de schwannom este azi pusă în dubiu. În practică acest diagnostic diferențial este posibil numai pe baze morfologice privind aranjamentul și forma celulelor și caracterul stromei interstițiale conținînd din abundență fibre colagene (Russell). *Neurofibromul solitar*, o tumoare extrem de rară, trebuie deosebit de *neurofibroamele multiple*, cele mai frecvente, din boala Recklinghausen. *Macroscopic*, neurofibromul are dimensiuni în general mici de la mărimea bobului de fasole la cea a unei cireșe și este în legătură cu un nerv. Poate determina îngroșări neregulate sau moniliforme ale nervilor mai voluminoși luînd denumirea (incorectă) de *nevrom plexiform* („Rankenneurom"). *Microscopic*, este un fibrom care pe alocuri încorporează mici zone de schwannom cu aspecte palisadice. Transformarea sarcomatoasă este posibilă în special pe unul din neurofibroamele bolii Recklinghausen. *Neuro-fibrosarcomul* prezintă celularitate crescută, pleomorfism, celule gigante atipice, mitoze, vase cu pereți subțiri sau cu aspecte de lacune intratumorale. În malignizarea incipientă asemenea aspecte sarcomatoase pot fi separate prin zone, uneori întinse, de aspect histologic benign.

Neurofibromatoza generalizată (boala Recklinghausen) este o neurofacomatoză caracterizată prin asocierea de

Scanned with OKEN Scanner

multiple tumori de nervi periferici de tipul schwannomului, neurofibromului și/sau nevromului plexiform asociate cu diverse leziuni hiperplazice și mai ales tumorale în sistemul nervos central, retină și meninge. Anatomo-clinic, deosebim 3 forme principale. *Forma cutaneo-nervoasă* se caracterizează prin triada: tumori cutane multiple de dimensiuni inegale; tumori pe trunchiurile nervoase mari subcutane; pete pigmentare cutane. Tumorile sînt schwannoame, neurofibroame, proliferări mixte și uneori se pot maligniza. *Forma nervoasă centrală* prezintă schwannoame multiple ale nervilor cranieni și rădăcinilor spinale (în special ale cozii de cal) asociate cu variate leziuni hiperplazice și tumorale: glioza difuză a creierului, scleroza tuberoasă, spongioblastomul, diverse alte glioame, hemangioblastomul, meningioame solitare sau multiple, diverse forme de glioză medulară. *Forma viscerală* se manifestă prin schwannoame sau/și neurofibroame localizate mai ales în tractul digestiv, intrapulmonar, mediastinal, sau la nivelul regiunii domului pleural.

Tumorile secundare ale nervilor periferici sînt rare. Ele se limitează la infiltrarea directă a nervilor de la tumori maligne de vecinătate, de exemplu a plexului brahial și formațiilor neurovegetative periferice învecinate domului pleural de la un cancer bronșic apical. În anumite carcinoame se constată frecvent invazia limfaticelor perineurale în special cele de prostată și ale tractului digestiv.

PATOLOGIA SISTEMULUI NEUROVEGETATIV PERIFERIC

LEZIUNI NETUMORALE

Date generale. Sistemul neurovegetativ periferic este constituit din ganglioni, nervi simpatici și parasimpatici și din formații paraganglionare făcînd parte din sistemul crom-argentafin (studiat la Morfopatologia glandelor endocrine). Variațiile structurale locale din ganglionii simpatici, parasimpatici și formațiile neurovegetative intramurale ale organelor cavitare la normal precum și modificările în funcție de vîrstă trebuie bine cunoscute pentru evitarea confuziilor cu adevărate leziuni. Artefactele post mortale și tehnice expun de asemenea frecvent la erori de diagnostic diferențial mai ales pe preparatele incluse la parafină și colorate exclusiv după metodele histopatologice uzuale. De aceea sînt neapărat necesare și tehnici speciale de sistem nervos în special citologice și neurofibrilare.

Leziunile elementare generale corespund în cea mai mare parte modificărilor similare ale sistemului nervos somatic. Ele pot fi *difuze* în legătură cu o boală generală de organism și *localizate*, secundare anumitor leziuni viscerale. Date fiind conexiunile anatomice, orice leziune de sistem neurovegetativ periferic depășește foarte curînd teritoriul corespunzător leziunii viscerale respective. În boala ulceroasă a stomacului sau duodenului apar astfel leziuni ale formațiunilor vegetative intramurale accentuate și la distanță de ulcere. Biopsiile rectale pot fi de real folos în practică pentru precizarea modificărilor neurovegetative cantitative în boala Hirschsprung și calitative în lipoidozele sistemului nervos central evitînd biopsia cerebrală prin trepanopuncție. Principalele modificări morfologice ale formațiunilor neurovegetative cuprind după Herzog: — alterări post mortale; — modificări metabolice în special atrofia, hipertrofia, acumularea lipofuscinei și lipoizilor; — tulburări circulatorii de tipul hiperemiei active (în inflamații) și pasive (în insuficiența cardiacă), hemoragiei din intoxicații, aterosclerozei, hialinozei și

Scanned with OKEN Scanner

degenerarii fibrinoide ale pereților vasculari; — procese degenerative citoplasmice de intumescență, retracție, fluidificare și coagulare cu participarea mai mult sau mai puțin accentuată nucleară și a tigroidului (cromatoliză); — alterări neurofibrilare evidente mai ales prin impregnările argentice; — modificări ale prelungirilor celulare scurte și lungi, în special proliferările lor iritative; — vacuolizări citoplasmice; — neuronofagie; — modificări ale fibrelor nervoase similare degenerescenței walleriane și proceselor regenerative ale nervilor periferici; — inflamații (vegeto-nevrite și vegeto-ganglionite) acute, cronice nespecifice și excepțional specifice din tuberculoză, lues sau lepră.

Tulburări de dezvoltare. Malformațiile severe ca anencefalia se însoțesc de modificări neurovegetative prin minus, care nu ajung însă niciodată la aplazia totală. Aganglionia, adică lipsa parțială a microganglionilor vegetativi intramurali sau reducerea numărului celulelor neurovegetative ale cardiei se însoțește la copil de achalazia esofagului și aganglionia intestinului gros de boala Hirschsprung.

Modificări de vîrstă. Evoluția sistemului neurovegetativ cu vîrsta se efectuează comparativ mai lent și tardiv decît în restul sistemului nervos ajungîndu-se nu la atrofie ci la măriri de volum în special ale ganglionilor simpatici cervicali superiori (Terplan). Se constată lărgirea corpului celular cu creșterea cantității de lipofuscină și proliferarea prelungirilor însoțită de multiplicarea gliocitelor și masivă proliferare conjunctivă interstițială.

Modificările neurovegetative secundare degenerative și regenerative sînt consecutive leziunilor terminațiilor nervoase sau nervilor și probabil cele mai frecvente și bine studiate leziuni din patologia neurovegetativă. Principalele aspecte morfologice constatate sînt degenerarea walleriană și micropseudonevroamele de amputație din jurul ulcerațiilor cronice gastro-duodenale, colecistice și apendiculare. *Fenomenele de iritare* ale perikarionilor vegetativi corespunzători se manifestă prin modificări ale tigroidului, hipertrofia corpului celular și mai ales enorma și disarmonica hipertrofie a prelungirilor lungi ale acestor celule (Ph. Stöhr jr). Modificările adaptative de acest fel cele mai remarcabile se constată în celulele nervoase mari din ganglionii simpatici cervicali superiori în special în astmul bronșic ajungîndu-se la aspecte aproape monstruoase (Hagen și colab.). Aceste modificări hipertrofice se pot asocia cu timpul și cu modificări degenerative în coronaroscleroză și trombangeita obliterantă (Herzog). Dinamica lor a putut fi urmărită comparativ în ganglionul celiac pe material necroptic de hepatită virală de diferite vîrste și ciroze de Șt. Niculescu constatîndu-se în cazurile cele mai cronice din ciroze revenirea la aspectele aproape normale ale prelungirilor celulelor neurovegetative. Importante modificări hipertrofice transsinaptice corespunzătoare se constată și pe fibrele preganglionare în aceleași cazuri de hepatită cronică (Șt. Niculescu).

Tulburări circulatorii. Structurile neurovegetative sînt mult mai rezistente la hipoxie și anemie decît sistemul nervos central. În patologie, o importanță mai mare o au hiperemia, staza și edemul ducînd în final la scleroza ganglionilor neurovegetativi. Leziunile ganglionilor simpatici abdominali extirpați în gangrena membrelor inferioare pe bază de ateroscleroză sau boala Winiwarter-Buerger prezintă în

Scanned with OKEN Scanner

special leziuni celulare nervoase cronice şi proliferare interstiţială eventual asociate cu leziuni ale pereţilor vaselor mici locale.

Procesele distrofice sînt frecvente în bolile generale dar de interpretare dificilă deoarece nu sînt specifice pentru o anumită boală. În studiul leziunilor ganglionului celiac în diferite forme acute, subacute şi cronice de hepatită virală asemenea leziuni parcurg o evoluţie dinamică de la predominanţa aspectelor acute de intumescenţă la leziuni cronice cu retracţie (A. Mureşanu, Şt. Niculescu şi P. Şerban) în timp ce aspectele prelungirilor celulelor nervoase variază corespunzător (Şt. Niculescu).

Procese inflamatoriii. În *neuroinfecţiile acute* ca tifosul exantematic, turbarea sau zona zoster participarea neurovegetativă este aproape constantă şi nu diferă de leziunile restului sistemului nervos. Cele mai frecvente inflamaţii neurovegetative din patologie rămîn de departe *vegeto-ganglionitele şi vegeto-nevritele cronice din vecinătatea leziunilor viscerale locale* de ulcere caloase gastro-duodenale, colecistite cronice ulcerative, apendicite cronice, bronşite cronice şi bronşiectazii, tuberculoze pulmonare apicale învecinate domului pleural şi ganglionilor stelaţi. Cele mai rare rămîn *inflamaţiile neurovegetative specifice* de tuberculoză, sifilis sau lepră.

TUMORI

Histogeneza şi clasificarea tumorilor formaţiunilor neurovegetative periferice. Structurile neurovegetative normale provin din elemente neuroepiteliale de la nivelul crestei neurale (porţiunea laterală a tubului neural), migrate în mezenchim, unde dau ganglionii şi nervii vegetativi, medulosuprarenala şi paraganglionii, conform următoarei scheme de dezvoltare:

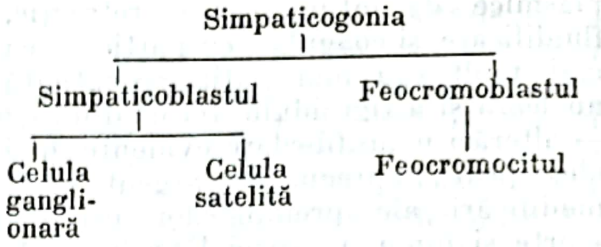

Clasificarea tumorilor neurovegetative bazată pe aceste criterii histogenetice cuprinde următoarele 3 mari grupuri de tumori:

Tumorile neurogene:
- tumorile elementelor neuroepiteliale nediferenţiate:
  - neuroblastoame (simpaticogoniom şi simpaticoblastom)
  - ganglioneuroblastom (ganglioneurom malign)
- tumorile elementelor nervoase diferenţiate:
  - ale celulelor nervoase: ganglioneurom
  - ale fibrelor nervoase: nevrom (mai ales amielinic) de fapt o pseudotumoare regenerativă
  - ale celulelor Schwann: schwannom (neurinom)

Tumorile elementelor crom-argentafine:
- paraganglioame (feocromocitoame; cromafinoame) benigne şi maligne
- carcinoide

Tumorile elementelor mezenchimale
- fibrom (neurofibrom)
- sarcom fibroblastic.

Neuroblastoamele (fig. XX–46). *Simpaticogoniomul* este o tumoare malignă neurovegetativă, foarte nediferenţiată, întîlnită la feţi, nou-născuţi sau copiii mici. Este formată din simpaticogonii, adică elemente mici asemănătoare limfocitelor, prezentînd grupări în rozetă. Microscopic este identică cu meduloblastomul din sistemul nervos central. *Simpaticoblastomul* este o tumoare malignă formată din simpaticoblaste, ceva mai mari (şi posedînd uneori prelungiri), mai mature decît simpaticogoniile. Rezultă un aspect citologic mai variat şi se pot distinge şi cîteva feocromocite. De la Wright, autorii anglo-saxoni reunesc ambele tipuri de tumori sub denumirea co-

Scanned with OKEN Scanner

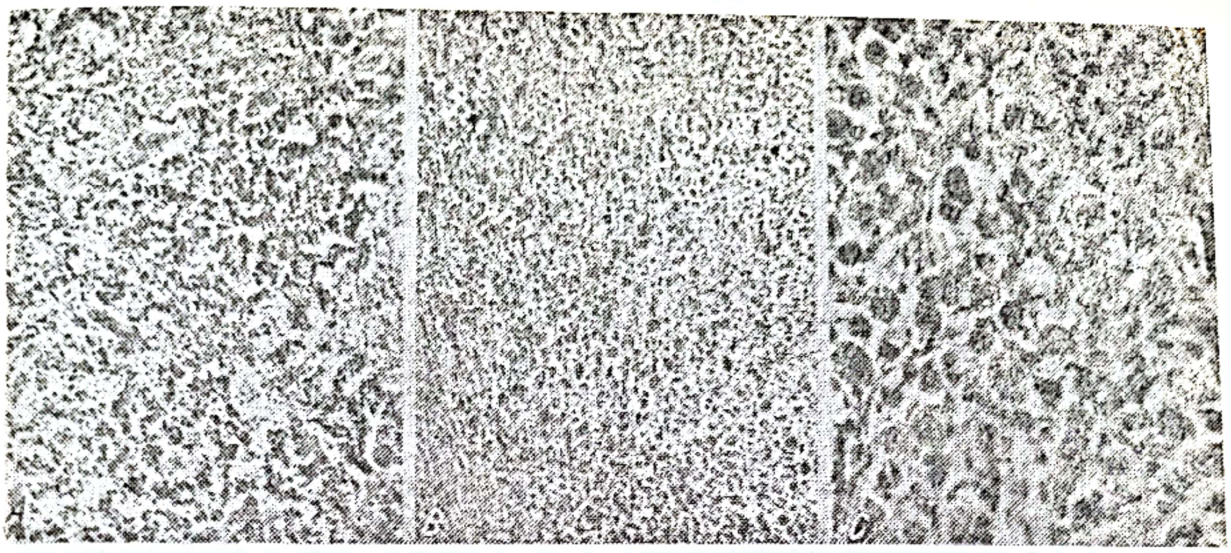

Fig. XX—46. — Tumori neurovegetative.
A, B, C. Aspecte variate de neuroblastom.

mună de *neuroblastocme.* Histoenzimologic, se remarcă sărăcia în enzime cu excepția esterazei nespecifice (Kreutzberg și colab.). Ultrastructural, în mare parte din neuroblastoame sînt aspecte pledînd pentru sinteza catecolaminelor deși lipsesc sau sînt extrem de reduse simptomele de secreție neuro-hormonală (Misugi și colab.). Macroscopic, neuroblastoamele sînt cel mai deseori tumori voluminoase, cenușii, hemoragice, cu zone de necroză și calcificări, situate în loja suprarenală în peste jumătate din cazurile înainte de 3 ani și într-o proporție mai mică după această vîrstă. Alte localizări mai rare sînt lanțurile simpatice, mediastinul și regiunea cervicală. Cresc infiltrativ și dau metastaze mai ales în ficat (tipul Pepper) și oasele craniului (tipul Hutchinson). Prin morfologia microscopică și procesele degenerative suprarenale pun probleme de diagnostic diferențial în special cu limfosarcomul și tumoarea Ewing. După Cushing și Wolbach, există posibilitatea ca elementele maligne nediferențiate din simpaticoblastom să evolueze spre celulele mature din ganglioneurom așa cum se verifică prin biopsii repetate la interval de cîțiva ani.

Ganglioneuroblastomul (ganglioneuromul malign) este o tumoare rară incluzînd celule nervoase și neuroblaste și se constată în special la copiii în jurul și sub vîrsta de 6 ani. Sediul de predilecție este retroperitoneal, apoi mediastinal și mai puțin frecvent suprarenal. Microscopic, deosebim *ganglioneuromul „imperfect"* cu asocierea tuturor stadiilor de diferențiere neregulat amestecate în tumoare, rozete și mitoze de *ganglioneuromul „imatur"* unde mici zone de neuroblastom sînt incluse într-un ganglioneurom de tip adult (Russell). Histoenzimologic, activitățile fosfatazei acide, esterazei nespecifice, colinesterazei și enzimelor oxidative sînt crescute în elementele ganglionare mai evoluate (Kreutzberg și colab.) ceea ce coincide și cu caracterele ultrastructurale ale celulelor nervoase mai diferențiate, cu organite citoplasmice mai dezvoltate, în special reticulul endoplasmic granular și ribozomii (Lee și colab.).

Ganglioneuromul (sau **gangliogliomul**) **periferic** (fig. XX—47) este o tumoare benignă a celulelor neurovegetative de tip adult, mai frecventă decît omologul său din creier, întîlnită mai ales la

Scanned with OKEN Scanner

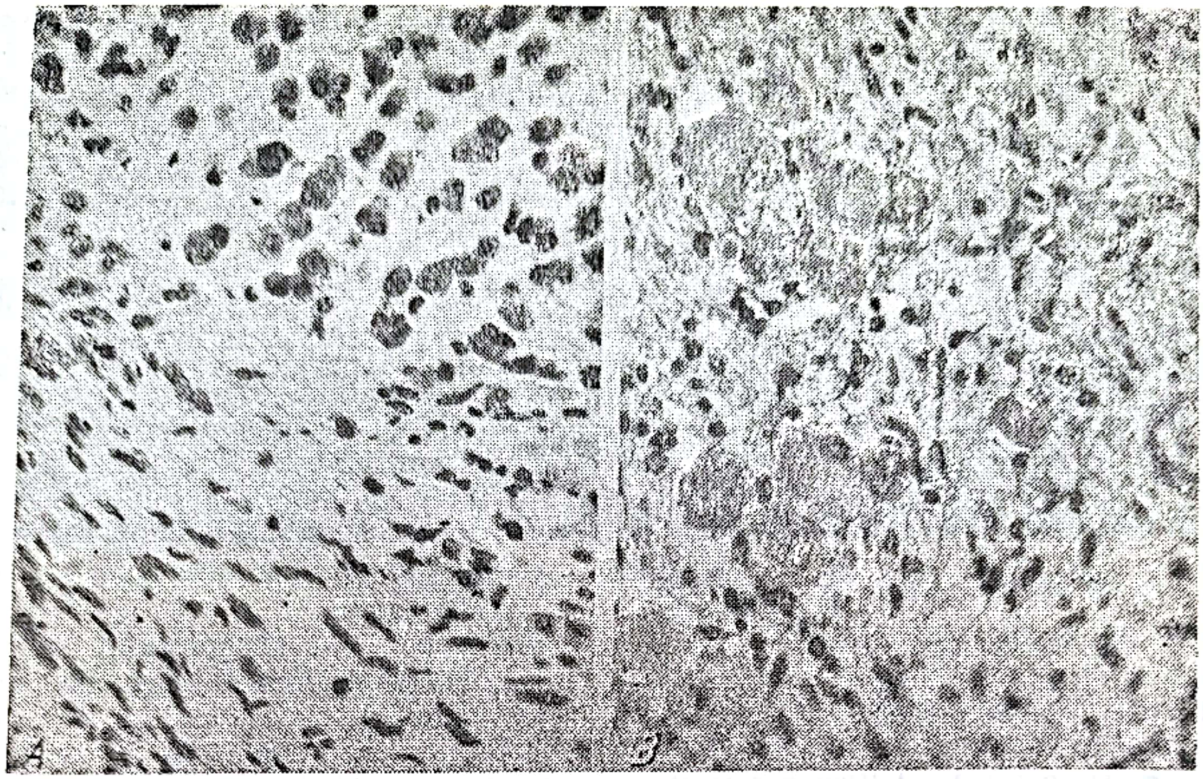

Fig. XX—47. — Tumori neurovegetative.
A, B. Ganglioneurom mediastinal.

adulții tineri și mai puțin la copii. Este o tumoare încapsulată, uneori voluminoasă, aproape totdeauna de constatare clinică relativ tardivă. Cea mai frecventă este localizarea mediastinală posterioară, apoi abdominală și suprarenală. Localizarea gastro-intestinală, foarte rară, prezintă uneori caracter difuz. Tumoarea poate fi multiplă în cadrul bolii Recklinghausen. Histologic, se constată celule nervoase bine diferențiate de tip asemănător celulelor simpatice adulte, posedînd granulații Nissl, neurofibrile în corpul celular și prelungiri cel mai deseori amielinice. Se asociază proliferarea elementelor capsulei și a celulelor Schwann justificînd denumirea de ganglioglom. Histo-enzimochimic și ultrastructural, celulele sale sînt aproape identice cu elementele neurovegetative și gliale normale.

Scanned with OKEN Scanner

XXI

MORFOPATOLOGIA APARATULUI LOCOMOTOR

ŞT. NICULESCU

Patologia oaselor 381
Generalităţi 381
Tulburări de dezvoltare 382
Procese distrofice 385
Procese inflamatorii 392
Traumatisme 399
Tumori 401
Generalităţi şi clasificare 401
Tumori osteoformatoare 403
Tumori producătoare de cartilaj 408
Tumoarea cu celule gigante 412
Tumori medulare 415
Tumori vasculare 419
Alte tumori ale ţesutului conjunctiv 419
Alte tumori 420
Tumorile osoase secundare 422
Leziuni asemănătoare tumorilor 423
Patologia articulaţiilor, sinovialei, meniscurilor, discurilor intervertebrale şi burselor seroase 426
Procese distrofice articulare 426
Procese inflamatorii 427
Traumatisme şi urmările lor 431
Pseudotumori şi tumori articulare 432
Patologia meniscurilor 434
Patologia discurilor intervertebrale 434
Patologia burselor seroase 435
Patologia muşchilor, tendoanelor şi fasciilor 435
Leziuni elementare musculare 435
Tulburări de dezvoltare musculare 438
Boli degenerative musculare 439
Procese inflamatorii musculare 441
Leziunile traumatice musculare 445
Alte leziuni musculare 446
Tumori musculare 447
Leziunile tendoanelor, tecilor tendinoase, fasciilor şi aponevrozelor 448

PATOLOGIA OASELOR

GENERALITĂŢI

Oasele reprezintă structuri dinamice în constantă remaniere atît la normal cît şi în stările patologice, în special cele dobîndite post natal. La normal, morfologia lor este rezultanta proceselor de osteoplazie şi osteoclazie în cadrul variaţiei modelante (Hunter). În condiţii patologice, aceleaşi procese fundamentale se asociază în grade diverse realizînd tablourile morfo-clinice caracteristice diverselor boli. Osteogeneza patologică se face mai ales prin metaplazia osoasă a ţesutului conjunctiv osteogen alcătuit dintr-o reţea de fibre colagene înglobate în oseină, o matrice proteică preosoasă. Mai rareori se constată o etapă cartilaginoasă intermediară. Osteoliza prezintă multiple modalităţi, deseori asociate în grade diverse, în special resorbţia

Scanned with OKEN Scanner

lacunară (prin acțiunea osteoclastelor) și în mai mică măsură resorbția netedă și halistereza, adică demineralizarea prin mobilizarea calciului în formă solubilă, difuzibilă, de pe substratul său proteic preosos. Reacțiile histochimice și histoenzimologice, sub complexe influențe nervoase, hormonale și ale vitaminelor prezintă în condițiile patologice numai anumite variații cantitative față de normal. Creșterea fiziologică mai accentuată din anumite teritorii osoase și variațiile metabolice consecutive prezintă deosebită importanță pentru instalarea cu predilecție a unor leziuni pe teritorii osoase relativ constante.

Tehnic, studiul histopatologic al biopsiilor efectuat pe osul decalcificat oferă date suficiente numai asupra structurilor celulare dar nu totdeauna asupra țesutului osos propriu-zis datorită pierderii calciului de pe matricea sa de oseină. Aceasta se poate studia numai pe piese uscate, nedecalcificate, debitate în felii subțiri și șlefuite după metoda Krompecher, de realizare tehnică mult mai dificilă și avînd inconvenientul distrugerii structurilor celulare de la acest nivel. Astăzi pe lîngă tehnicile histopatologice uzuale sînt uneori necesare cîteva tehnici histochimice și histoenzimologice în special pentru fosfataze, eventual completate cu investigații de microradiografie și de microscopie electronică, care se pot efectua pe piese nedecalcificate. În plus pentru stabilirea diagnosticului sînt neapărat necesare încă confruntări cu clinica, investigații radiologice precum și anumite determinări biochimice și enzimologice.

TULBURĂRI DE DEZVOLTARE

Se împart în sistemice, interesînd mai multe sau chiar toate oasele, și locale.

Tulburările de dezvoltare sistemice. *Displazia fibroasă a oaselor* reprezintă după Lichtenstein cea mai frecventă anomalie a dezvoltării scheletice după exostozele multiple ereditare. Leziunile pot fi solitare, întîlnite la coaste, oasele mari ale extremităților, mandibulă și craniu. Cel mai deseori sînt poliostotice și predomină pe o parte a corpului sau interesează oasele unei extremități, inferioară sau superioară. În ambele forme leziunile sînt identice. Simptomatologia clinică depinde mai ales de fracturile patologice ale oaselor subțiate și supuse la solicitări mecanice, mai intense la membrele inferioare. Radiologic se constată tumefacție fuziformă, subțierea corticalei și rarefacția spațiilor medulare ajungîndu-se chiar la aspecte în fagure de miere. *Macroscopie.* Osul deformat conține mase albicioase cenușii de consistență fermă și delimitate de o corticală subțiată. *Microscopie* (fig. XXI—1 *A*). Un țesut inițial format numai din numeroase fibrocite în vîrtejuri și bogat vascularizat înlocuiește țesutul osos. Ulterior se produce fibroză și apar trabecule de os membranos imatur, slab calcificat, prin metaplazia directă a acestui țesut conjunctiv tînăr. Micile cantități de cartilagiu de la periferie, rarele osteoclaste și hemoragiile sînt trăsături microscopice necaracteristice dar importante căci expun la erori de diagnostic diferențial. În *sindromul Albright*, leziunile de displazie fibroasă poliostotice se asociază cu manifestări extrascheletice ca hiperpigmentarea în pete neregulate de aceeași parte cu leziunile osoase și pubertatea precoce la fetițe. *Exostozele multiple cartilaginoase* și *boala Ollier* sînt prezentate mai departe la subcapitolul tumori. *Osteopetroza (boala oaselor marmorate* sau *boala Albers-Schönberg)* corespunde unei anormale densități, familială și ereditară, a majorității oaselor scheletice. Densitatea oaselor duce în final la anemia mieloftizică datorită atrofiei măduvei hematopoietice. Este însoțită de hepatosplenomegalie cu semnifica-

Scanned with OKEN Scanner

ţia de reacţie hematopoietică compensatorie, dar neeficientă. Modificările oaselor de la baza craniului pot antrena atrofia optică şi diverse manifestări neurologice. Deşi îngroşate, oasele prezintă deseori fracturi. Microscopic, densitatea oaselor rezultă dintr-un defect iniţial al resorbţiei cartilagiului la făt şi copil. Acesta se întinde dincolo de zona de osificare epifizară şi este înlocuit printr-un ţesut osos anormal de dens obliterînd spaţiile medulare. *Osteogeneza imperfectă (osteopsatiroza; fragilitas ossium; sindromul Lobstein)* rezultă dintr-un defect ereditar al maturării ţesutului conjunctiv. Deosebim *sindromul Vrolik*, adică forma fetală, incompatibilă cu supravieţuirea mai mult de cîteva săptămini şi *sindromul Lobstein*, forma tardivă, manifestată în copilărie. Acesta se caracterizează prin fracturi multiple vindecate cu calusuri hipertrofice şi mari deformări (fig. XXI—1*B*) asociate cu sclerotice albăstrui, surditate, laxitate articulară anormală, nanism, scolioză, hernii, tegumente atrofice şi anomalii dentare. *Microscopie.* Traveele osoase din metafize şi diafize sînt anormal de subţiri în timp ce măduva apare foarte celulară şi fibrozată la nivelul focarelor de fracturi. Lipsesc modificări de linie epifizară. Matricea osteoidă redusă explică abundenţa focarelor de ţesut osteoid şi sărăcia calcificării. Osteopsatiroza coin-

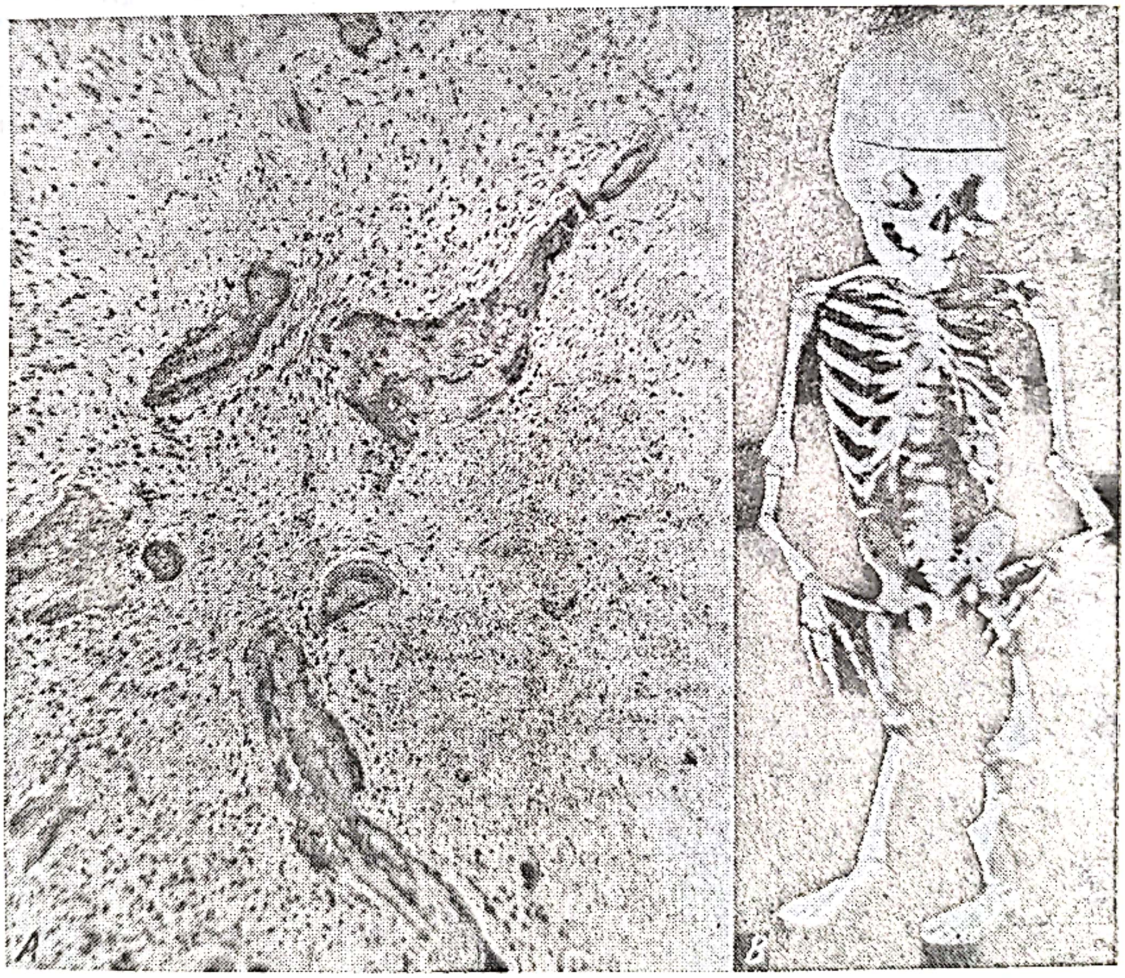

Fig. XXI—1. — Tulburările dezvoltării oaselor.
A. Displazie fibroasă a oaselor. Microscopie. *B*. Osteopsatiroză. Schelet de copil cu deformări osoase consecutive unor multiple fracturi (Muzeul Institutului Medico-Legal).

Scanned with OKEN Scanner

cide cu aminoacidurie familială anormală și nivelul scăzut al creatininei serice și acidului uric. *Acondroplazia*, o boală ereditară mendeliană dominantă cu anomalii exclusiv ale osificării encondrale se prezintă sub 2 forme. *Condrodistrofia fetală* antrenează moarte scurt timp după naștere. În a doua formă, *piticii acondroplazici* prezintă durată de viață și fertilitate normale. Oasele mari ale extremităților sînt scurte dar de grosime obișnuită. Părțile moi înconjurătoare se dezvoltă corespunzător dimensiunilor normale. Este un net contrast între dezvoltarea craniului, toracelui și abdomenului comparativ cu scurtimea membrelor. Se remarcă încă proeminența frunții consecutivă retracției bazei craniului, slaba dezvoltare a masivului facial, curburile anormale ale oaselor lungi, degetele în trident, părțile moi atîrnînd în mîneci bufante la membrele superioare și ca șalvari la membrele inferioare. *Microscopie.* Cartilagiul epifizar este foarte neregulat, cu aspecte nodulare și împrăștierea elementelor cartilaginoase, deseori mai mici și cu aspecte morfologice anormale. Zona de calcificare provizorie este de asemenea neregulată. Stadiile ulterioare ale creșterii epifizare, invaziei vasculare și osificării nu prezintă alte particularități. Osificarea periostală a oaselor lungi și dezvoltarea oaselor de membrană se desfășoară normal. *Boala Morquio* este o afecțiune mendeliană recesivă foarte rară, de tipul unei mucopolizaharidoze, considerată de McKusick o variantă a gargoilismului. Prezintă o serie de diformități evidente mai ales după ce copilul începe să umble. Se remarcă nanism, tasarea corpilor vertebrali, cifoză sau scolioză, diformități articulare și epifizare cu limitarea mișcărilor articulare, flexibilitate crescută, laxitate musculară și ligamentară în legătură cu osificarea epifizară neregulată și osteoporoza generalizată. *Osteopoikiloza* este un defect mezodermal ereditar rar, caracterizat prin mici zone de condensare osoasă multiple în oasele extremităților constatate de obicei accidental cu ocazia unui examen radiologic. *Disostoza cleido-craniană ereditară*, de asemenea foarte rară, se caracterizează prin deficiența osificării calotei craniene și claviculelor, adică a oaselor de membrană. *Gargoilismul (sindromul Hurler-Pfaundler)* reprezintă o boală ereditară rară, întîlnită în copilărie și datorită tulburării metabolismului mucopolizaharidelor prin complexe deficiențe enzimatice. Polizaharidele anormale, numai parțial eliminate în urină, se acumulează după naștere în schelet, sistemul nervos, aparatul cardio-vascular, ficat, splină și glande endocrine. Deoarece mucopolizaharidele acide sînt hidrosolubile, tehnicile obișnuite arată numai vacuolizări în special în elementele țesutului reticulo-histiocitar și viscere. Prin folosirea fixatorilor anhidri devine posibilă evidențierea mucopolizaharidelor acide și a granulațiilor metacromatice Reilly în celulele reticulare, histiocite, fibroblaste, elemente parenchimatoase (nervoase, hepatice etc.) și limfocitele circulante. Microscopia electronică evidențiază incluzii citoplasmice caracteristice (McKusick și colab.). În aparatul locomotor se constată neregularități ale osificării encondrale cu deformări grotești ale scheletului axial, extremităților și craniului, asociate cu nanism. Clinic se asociază încă hepatosplenomegalie, deficiență mentală, tulburarea corneei și boala se termină cu insuficiență cardiacă. După McKusick și colab. se deosebesc 5 principale forme clinice: *mucopolizaharidoza I* cu malformații severe și deces precoce; *mucopolizaharidoza II (sindromul Hunter)*, tipul clinic comun de gargoilism; *mucopolizaharidoza III (sindromul Sanfilippo)*, dominată de tulburările mentale de apariție tardivă; *mucopolizaharidoza IV (sindromul*

Scanned with OKEN Scanner

Morquio) și *mucopolizaharidoza V (sindromul Scheie)*. Sînt în curs de delimitare și alte noi tipuri (Lichtenstein). *Meloreostoza (osteopetroza de tipul Léri)* este o anomalie scheletică ereditară foarte rară, cu evoluție lentă, monomelică sau în localizare unilaterală, manifestată prin hiperostoze neregulate lineare sau în dungi ale suprafețelor externe osoase amintind scurgerea picăturilor de ceară topită de-a lungul lumînării.

Tulburările de dezvoltare locale osoase se referă în primul rînd la *aplazii sau hipogenezii ale membrelor*, interesînd simultan mai multe oase și părțile moi, tratate la capitolul Patologia malformațiilor, și, în al doilea rînd la *anomalii de oase izolate* ca *reduceri, contopiri, modificări de formă sau exces numeric*, exemplificate la mînă prin hipodactilie, sindactilie, arahnodactilie, brahidactilie și polidactilie. *Deformările congenitale* se întîlnesc în special la membrul inferior ca picior strîmb congenital, genu varum și valgum. *Piciorul strîmb congenital*, datorit bridelor amniotice sau atitudinilor vicioase ale piciorului în timpul vieții intrauterine, se prezintă ca deformări în extensie permanentă *(piciorul strîmb equin)*, în flexiune permanentă *(piciorul strîmb talus)*, în adducție forțată *(varus)* sau în abducție fixă *(valgus)*. De obicei se întîlnește *piciorul strîmb equinovarus* (90—95% din cazuri) și mult mai rareori *piciorul strîmb talus valgus*. La deformările osoase se asociază retracții musculare și mai ales fibro-tendinoase, de exemplu retracția tendonului lui Ahile în piciorul strîmb equinovarus.

PROCESE DISTROFICE

DISTROFII CANTITATIVE

Nanosomia generalizată poate apărea de la naștere ca talie subnormală. Creșterea oaselor și sudarea epifizelor se face la vîrsta obișnuită. Asemenea pitici prezintă dezvoltare proporționată a scheletului cu excepția capului obișnuit mai mare. Inteligența și dezvoltarea sexuală sînt normale. Se deosebește de nanosomiile endocrine de origine hipofizară sau tiroidiană.

Gigantismul adevărat trebuie separat de gigantismul endocrin (hipofizar) și de talia înaltă fiziologică, reprezentînd numai creșterea scheletică mai accentuată dar proporționată, începută de la naștere și cu dezvoltarea obișnuită a osificării. Dimpotrivă, gigantismul prezintă disproporție scheletică cu craniu relativ mic și extremități anormal de lungi. Dezvoltarea în exces a cartitagiilor de conjugare începe abia la 9—10 ani și se continuă deseori și după vîrsta sudurii epifizelor la normal.

Atrofia osoasă este rareori locală, de exemplu în legătură cu perturbarea creșterii cartilagiului de conjugare influențată de leziuni de vecinătate osoase (inflamații și fracturi) sau ale părților moi. Atrofia înseamnă cel mai deseori conservarea volumului și formei osului dar cu reducerea cantitativă a țesutului osos. Aspectele radiologice sînt caracteristice și se constată subțierea corticalei și .lărgirea canalului medular în diafize sau rarefierea traveelor osoase cu lărgirea spațiilor medulare în epifize. Macroscopic oasele sînt mai ușoare iar microscopic se constată predominența proceselor de resorbție dar cu conservarea structurii histologice de bază. Principalele varietăți de atrofie osoasă sînt: atrofia de inactivitate (prin imobilizarea în aparatul gipsat sau în luxația congenitală a șoldului), de compresiune (prin tumori sau anevrisme), senilă, neurotrofică (în lepră, siringomielie sau tabes), endocrină (în bolile suprarenale) și idiopatică.

Osteoporoza este rarefacția patologică a osului prin lărgirea spațiilor medulare corespunzător alterării formării și men-

Scanned with OKEN Scanner

ţinerii matricei osoase. Reprezintă probabil cea mai frecventă dintre bolile metabolice ale osului (Urist). Se întîlneşte cel mai deseori după 60 ani, cîteodată la adulţi şi excepţional în copilărie. Iniţial interesează scheletul axial în special corpii vertebrelor toracice şi lombare. Apare tardiv la oasele lungi, bazin, coaste şi obişnuit cruţă craniul. Scăderea osteogenezei se asociază cu diminuarea producţiei hormonilor sexuali anabolici (anticatabolici), în special a estrogenilor explicînd frecvenţa osteoporozei la femei, apărută la 10 ani după menopauză. Resorbţia osoasă excesivă depinde de hiperfuncţia hormonilor catabolici ai tiroidei şi suprarenalelor, hipoinsulinismul diabeticilor (chiar tineri), malabsorbţia calciului şi vitaminei D, inactivitatea prelungită şi anumite influenţe iatrogenice de exemplu masiva corticoterapie şi tratamentele anticoagulante. După Lichtenstein, cauzele osteoporozei cele mai comune sînt: — atrofia de inactivitate prin imobilizare; — scăderea sau dispariţia hormonilor anabolici; — excesul hormonilor catabolici spontan sau terapeutic. Se pot încă asocia tulburările de nutriţie prelungite ca osteopatia de foamete sau malabsorbţia după gastrectomie. Principalele complicaţii rezultă din fragilitatea oaselor favorizînd mai ales la bătrîne fracturile colului femural precum şi tasarea corpilor vertebrali cu cifoză şi scăderea taliei comune ambelor sexe la bătrîneţe. *Osteoporoza posttraumatică Südeck-Leriche* este o osteoporoză localizată în legătură cu traumatisme, chiar minime, de exemplu puncţia osoasă. Este consecutivă tulburărilor reflexe vasculare urmînd lezării peretelui vaselor sau trunchiurilor nervoase. Se manifestă prin eritromelalgie şi osteoporoză dureroasă, cîteodată contralaterală faţă de osul traumatizat (Rutishauser).

MODIFICĂRILE SCHELETICE ÎN DEFICIENŢELE ŞI EXCESELE VITAMINICE

Avitaminoza D antrenează rahitismul şi osteomalacia. *Rahitismul* se datoreşte carenţei de vitamină D în cursul osificării la copiii subnutriţi şi insuficient expuşi la razele solare. Se manifestă de obicei pînă la 1—2 ani şi relativ rare ori mai tîrziu ca rahitism tardiv. *Macroscopie* (fig. XXI—2 *A*, *B*, *C*). Deformările oaselor membrelor inferioare sînt cele mai frecvente şi se datoresc presiunii normale a corpului la copilul începînd să meargă. Amintim membrele inferioare în formă de O prin deformarea femurului şi tibiei, genu varum şi valgum, coxa vara şi tibia în teacă de sabie. Cutia toracică este turtită şi sternul proemină ca la pieptul de găină (torace în carenă). Apar îngroşări ale extremităţilor coastelor spre stern (mătănii rahitice). Există tulburări vertebrale ca cifoză, scolioză, cifoscolioză şi lordoză. Bazinul este deformat prin turtire cu modificarea diametrelor strîmtorilor sale, ceea ce poate constitui mai tîrziu la femei un obstacol pentru naşterea normală. La craniu, închiderea fontanelelor întîrzie. Anterior bosele frontale bombează (frunte olimpiană). Partea sa posterioară se subţiază dînd la palpare senzaţia de membrană pergamentoasă (craniotabes). Parietalii se pot îngroşa prin intensă osificare periostală (craniu în şa). Există încă tulburări ale dezvoltării dinţilor, abdomen balonat prin hipotonie musculară, hepato-splenomegalie, hipertrofia formaţiilor limfoide (amigdale şi limfoganglioni), anemie. În formele uşoare de rahitism, vindecarea se face fără urme. În caz contrar se ajunge cu timpul la osteoscleroză, hiperostoză, nanism rahitic, deformări extreme ale toracelui şi bazinului. *Microscopie*. Defectul de calcifiere antrenează importante tulburări ale osificării. Tulburarea osificării encondrale interesează toate oasele lungi. Se caracterizează

Scanned with OKEN Scanner

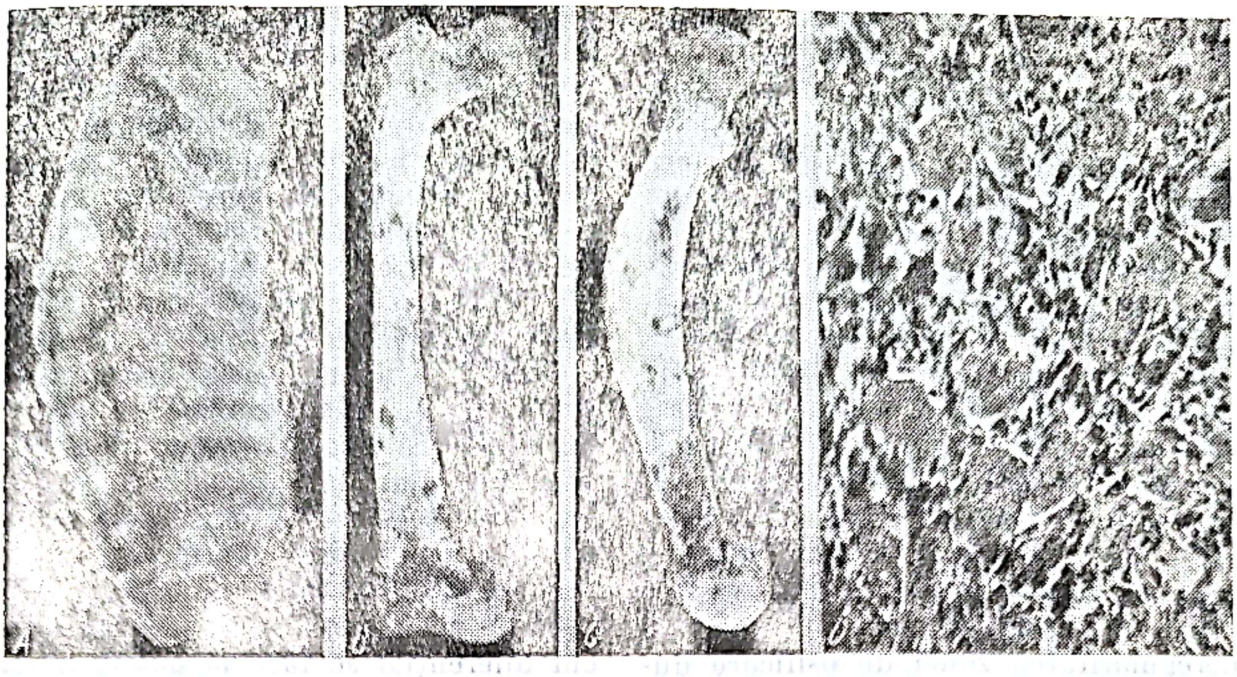

Fig. XXI—2. — Procese distrofice.

Rahitism A. Mătănii costale (Muzeul Prosecturii Spitalului Gr. Alexandrescu). *B, C.* Același femur deformat fotografiat în două poziții diferite (Muzeul Institutului Dr. V. Babeș). Endocrinopatii. *D.* Boala Recklinghausen. Microscopie.

printr-o dezvoltare excesivă a cartilajului de conjugare, cu masivă formare de țesut osteoid, bogat vascularizat și linia de calcificare provizorie devine foarte neregulată și considerabil îngroșată. Tulburarea osificării periostale se manifestă prin neoformare de substanță osteoidă în exces, care nu se calcifică, antrenînd îngroșarea oaselor. Osul deja constituit prezintă decalcificare mai accentuată decît obișnuit în legătură mai ales cu bogăția vascularizației țesutului osteoid. Vindecarea se manifestă microscopic prin calcifierea totală a substanței osteoide. În patogenia rahitismului intervin tulburări metabolice complexe, interesînd în afară de calciu, protidele, glucidele și lipidele. Tulburările metabolismului fosfo-calcic antrenează secundar hipertrofia paratiroidelor.

Osteomalacia (sau ramolirea oaselor) reprezintă echivalentul rahitismului la adult în legătură cu defecte de metabolism fosfo-calcic provocate mai ales de malabsorbția intestinală și anumite nefropatii. Apare în special la gravide pe un fond de tulburări hormonale complexe și datorită pierderilor de calciu necesar fătului. În afară de graviditate mai pot exista forme infantile și forme senile. *Macroscopie.* Se constată deformări prin înmuierea oaselor, tăiate cu ușurință de cuțit, și osteoporoză. Deformările osteomalacice interesează în special bazinul, coloana lombară și porțiunea superioară a femurului. Pe secțiune se constată lărgirea canalelor medulare, subțierea zonei compacte corticale, rarefierea porțiunii spongioase, eventual cu neoformare de os periostal. Osteoporoza poate fi cauza fracturilor spontane. *Microscopie.* Trabeculele osoase subțiate delimitează spații medulare lărgite. Marginea lor este netedă. Zona centrală, calcificată, este bazofilă și contrastează cu chenarul osteoid de pe margine, acidofil datorită decalcificării. Mobilizarea calciului poate determina simultan formarea calculilor urinari și eventuale metastaze calcare. Vindecarea se face prin redepunerea

Scanned with OKEN Scanner

sărurilor de calciu pe zonele osteoide, dar deformările osoase persistă.

Avitaminoza C determină *scorbutul adult şi infantil (boala Möller-Barlow)*. Lipsa vitaminei C, neapărat necesară pentru formarea structurilor intercelulare de tipul bazalei capilarelor sau colagenului şi substanţei fundamentale a oaselor, antrenează hemoragii şi tulburări de osificare. La oasele lungi, hemoragiile se întîlnesc în măduva osoasă, deseori spre capătul osului în creştere, şi sub periost, pe care-l deslipesc de os. Urmează rarefierea osoasă şi neoformare osteoidă periostală dar fără calcificare. Tulburările osificării encondrale se manifestă prin îngroşarea şi neregularitatea zonei de osificare ducînd la sistarea formării osoase. În caz de necroză şi hemoragie se produce chiar decolarea epifizară, uneori bilaterală. Măduva prezintă edem şi fibroză.

Avitaminoza A poate rareori influenţa creşterea şi dezvoltarea oaselor.

Excesul de vitamină D mobilizează calciul. Rezultă hipercalcemie şi precipitări calcare scheletice, nefrocalcinoză, diverse metastaze calcare sau formare de calculi.

Excesul de vitamină A poate determina fragilitate şi fracturi osoase.

MODIFICĂRILE SCHELETICE ÎN BOLILE GLANDELOR ENDOCRINE

Paratiroidele. *Hiperparatiroidismul primar* datorit în marea majoritate a cazurilor adenoamelor paratiroidiene, determină leziunile osoase caracteristice pentru *boala Recklinghausen* (sau *osteita fibrochistică)*, întîlnită în special la femei şi de obicei la vîrsta de 30-40 ani. *Macroscopie.* Leziunile osoase sînt generalizate, situate mai ales pe oasele lungi (la metafizele spongioase şi diafiză), coaste, mandibulă şi maxilar. Oasele bolnave prezintă curburi şi deformări în cazul fracturilor vindecate. Corticala este mult subţiată şi obişnuit lipsesc reacţiile periostale. După simpla secţionare cu cuţitul, care se realizează relativ uşor, oasele conţin zone decalcificate, fibroase, chistice şi aşa-zisele „tumori brune". Ultima denumire este veche şi total eronată căci asemenea leziuni sînt de fapt pseudotumori şi culoarea lor înainte de fixare nu este brună ci roşie datorită vascularizaţiei şi hemoragiilor vechi sau recente. *Microscopie* (fig. XXI—2 *D*). Leziunea histologică caracteristică este o masă circumscrisă de ţesut conţinînd numeroase celule gigante osteoclastice în grupuri şi separate prin ţesut conjunctiv bogat vascularizat cu hemoragii şi pe alocuri zone de neoformare osoasă. Diagnosticul diferenţial se face la oasele lungi cu tumoarea gigantocelulară monostotică şi cu localizare epifizară şi nu diafizară, şi la maxilare cu epulidele gigantocelulare, histologic foarte asemănătoare cu leziunile bolii Recklinghausen. Leziuni osoase asemănătoare pot fi determinate încă de *pseudoparatiroidismul* din unele tumori maligne pulmonare, renale, pancreatice şi esofagiene secretînd un hormon analog parathormonului. *Hiperparatiroidismul secundar* reprezintă urmarea, nu cauza, leziunilor osoase din rahitismul renal. *Hipoparatiroidismul* se poate însoţi de densificarea oaselor constatată la examenul radiologic şi datorită deficitului de parathormon.

Hipofiza. Hipersecreţia hormonului de creştere determină *acromegalia* şi *gigantismul acromegalic* mai ales în adenomul eozinofil hipofizar. Deficienţa aceluiaşi hormon duce la *nanismul hipofizar.* Bazofilismul hipofizar determină direct sau prin mediaţie corticosuprarenală *sindromul Cushing* manifestat la schelet prin osteoporoza în special a vertebrelor cervicale.

Glandele suprarenale. Hipercorticismul poate singur determina *sindromul Cushing. Hipersecreţia hormonilor androgeni cu efect masculinizant* la copiii mici

Scanned with OKEN Scanner

se însoțește de sudarea prematură a epifizelor, talie mică și virilism la adolescenți și adulți.

Glanda tiroidă. *Hipertiroidismul* poate induce osteoporoză la adulți și accelerează creșterea scheletică la copii. Hipotiroidismul și atireoza se pot însoți de *nanism tiroidian* asociat cu mixedemul sau cretinismul.

Gonade. *Testicul.* Hipogonadismul din copilărie antrenează *eunucoidism* la adult, cu talie înaltă, schelet gracil și sudarea epifizelor întîrziată. Hipogonadismul apărut la adult nu determină modificări scheletice. *Ovar. Agenezia ovariană* se însoțește de nanism. *Hipogonadismul* după terminarea creșterii antrenează osteoporoză. În *graviditate* pot apare modificări scheletice variate atribuite gonadotrofinei corionice și necesităților de calciu pentru făt. Se constată creșterea oaselor pelviene, în special la simfiză, un grad redus de osteomalacie și osteofitele zise „puerperale" întîlnite pe fața internă a calotei în 30% din cazuri (Rokitansky). Frecventa osteoporoză la bătrîne pare secundară la *hipogonadismul după menopauză.*

Glanda pineală. Tumorile sale determină odată cu macrogenitosomia precoce și *dezvoltarea precoce a osificării.*

Pancreasul endocrin. *Hipoinsulinismul cu diabet zaharat* se poate asocia cu un grad de *osteoporoză* chiar la tineri.

MODIFICĂRILE SCHELETICE DIN BOLILE METABOLICE

În ultimii ani se insistă asupra leziunilor scheletice din lipidoze (boala Niemann-Pick, boala Gaucher, histiocitoza X), ocronoza ereditară, cistinoză, porfirii, mucopolizaharidoze și amiloidoză.

MODIFICĂRILE SCHELETICE DIN BOLILE RENALE

În *insuficiența renală cronică uremică sau azotemică* se produc modificări osoase resorbtive la toate vîrstele, nanism sau rahitism renal la copii și osteomalacie la adulți, determinate de hiperparatiroidismul secundar, adică de hiperplazia secundară a paratiroidelor. În *defectele de resorbție tubulară renală* din fosfaturia persistentă, acidoza tubulară renală (Albright), sindromul Toni-Debré-Fanconi etc. de la copii se constată manifestări osoase de tipul rahitismului sever și nanismului renal de patogenie mult mai complexă, încă insuficient clarificată. La adulți defectele de resorbție tubulară determină osteomalacie.

MODIFICĂRILE SCHELETICE DIN BOLILE SÎNGELUI

Hemofilia de diferite tipuri, o boală genetică manifestată numai la bărbați, se însoțește și de hemoragii osoase medulare, subperiostale și în articulații. Organizarea și neoformarea de os periostal este asemănătoare celei din scorbut. Eroziunea corticalei osoase din cazurile cronice poate antrena fracturi patologice. *Anemiile cronice hemolitice cu hematii falciforme, talasemia și anemia cu sferocite* determină prin hiperplazia măduvei osoase lărgirea cavităților medulare și atrofia de compresiune a osului cortical și spongios constatată radiologic la copii. Leziunile scheletice din neoplaziile de sistem reticulo-histiocitar sînt prezentate cu tumorile osoase.

MODIFICĂRILE SCHELETICE DATORITE IRADIAȚIILOR ȘI SUBSTANȚELOR CHIMICE

Leziunile osoase după iradieri și tratamente cu radiu, plutoniu și stronțiu-90 variază în funcție de intensitatea dozelor folosite în tratamentul tumorilor. Obișnuit se constată calcificare, stenoze și obliterări vasculare, necrobioză, cicatrice, hialinizări și în faza reparatorie proliferarea fibroblastelor cu nuclei tumefiați. Dozele masive pot

Scanned with OKEN Scanner

determina necroza părților moi și osului. Malignizarea unor tumori benigne și în special tumoarea cu celule gigante după radioterapie este posibilă. De asemenea se citează osteosarcoame după diverse iradieri. Leziunile osoase din *intoxicația profesională cu plumb*, astăzi foarte rare, se datoresc acumulării plumbului în oase în special la nivelul liniei epifizare la copiii în creștere. *Intoxicația fosforată* acută și cronică, excepțională astăzi, se manifestă mai ales prin leziunile mandibulei pînă la necroză, urmate de reacții inflamatorii și deformări deosebit de impresionante.

HIPERTROFII OSOASE

Osteoartropatia hipertrofiantă Pierre Marie-Bamberger, în legătură cu suprațiile cronice pulmonare, unele boli cardiace congenitale, cancerele bronșice și metastazele intrapulmonare, se manifestă prin osteoartropatii cu enorma hipertrofie a oaselor mîinilor și picioarelor, în special a falangetelor. Rezultă aspectul degetelor în băț de toboșar cu unghiile bombate în geam de ceasornic. Oasele lungi ale antebrațelor sau gambelor prezintă inconstante îngroșări epifizare. Se asociază încă marcată cifoscolioză dorsală. *Hiperostozele craniene. Hiperostoza frontală internă* întîlnită la femeile în vîrstă sau senile este excrescența boselată a tablei interne a tavanului orbitei. În asociere cu o serie de simptome endocrine corespunde sindromului Morgagni-Stewart-Morel. *Leontiasis ossea* este îngroșarea lentă generalizată a oaselor feței asociată cu modificări similare la mandibulă și craniu, putînd antrena obstrucție nazală și tulburări vizuale. Leziunea nu este o entitate patologică distinctă. Se poate întîlni în boli foarte disparate ca displazia fibroasă, boala Paget, osteoperiostita sclerozantă, defectul cortical fibros, fibromul sau neurofibromul oaselor feței. Se asociază cu polipoza intestinală în sindromul Gardner, tulburare de dezvoltare determinată genetic. *Cherubismul* este o boală familială rară caracterizată prin marcata tumefacție bilaterală nedureroasă a maxilarului și mandibulei dînd aspectul particular de obraji rotunjiți și deplasarea globilor oculari cu privirea îndreptată *„spre cer"*. Microscopic este un tip particular de displazie fibroasă cu celule gigante.

BOALA PAGET A OSULUI

Boala Paget a osului (osteita deformantă), de etiologie neprecizată, este o afecțiune a vîrstelor mijlocii și înaintate, întîlnită în special la bărbați. Frecvența sa reală nu este cunoscută dar cercetările pe întinse serii de necropsii au permis identificarea leziunilor manifeste sau fruste în 3% din cazurile după 40 ani (Schmorl) și această incidență poate crește după 60 ani pînă la 10%. Leziunile sînt solitare, poliostotice sau generalizate. Ele interesează oasele în următoarea ordine de frecvență: sacrul, coloana, femurul drept, craniul, sternul, bazinul, femurul stîng, clavicula, tibia, coasta și humerul (Schmorl). Bolnavii prezintă dureri osoase, deformări scheletice, mărirea volumului capului, tulburări determinate de leziunile craniene ca: surditate, semne de compresiune cerebrală sau tulburări psihice. Pot apărea fracturi spontane și evoluția sarcomatoasă a uneia dintre leziunile osoase se produce la 1% din cazuri. Radiologic, oasele prezintă îngroșare cu resorbție dezordonată și aspecte de os fibrilar, vătuit sau scămoșat. Sînt caracteristice leziunile calotei craniene cu marcată îngroșare neregulată a tablelor, pe alocuri cu poroză mai ales spre tabla externă. Leziunile diafizei oaselor lungi arată îngroșare cu aspect vătuit al corticalei, deformări, curburi anormale și uneori trasee de fisuri. Corpii vertebrali deformați, conden-

Scanned with OKEN Scanner

saţi sau rarefiaţi, au limite neprecise prin osteofitoză. *Macroscopie.* Oasele sînt îngroşate, deformate, global slab calcificate căci deşi voluminoase, sînt relativ uşoare şi se pot secţiona chiar cu cuţitul. Pe secţiune tablele craniului apar îngroşate. Vascularizaţia din diploe, bogată, dă coloraţie rozată leziunilor. Cronologic, îngroşarea osoasă caracteristică a oaselor craniului urmează după leziunile sacrului şi oaselor extremităţilor. Oasele lungi prezintă periost puternic vascularizat. Corticala groasă este slab calcificată cu lărgirea cavităţilor medulare. Apar zone de fibroză, uneori chisturi şi pe alocuri se recunoaşte traseul de fisuri. *Microscopie.* Resorbţia iniţială cu osteoclazia se asociază cu neoformare osoasă în cadrul unei evoluţii bifazice continuată pe tot timpul bolii. Canalele haversiene lărgite conţin măduvă fibroasă bogat vascularizată. Trabeculii osoşi neoformaţi, inegal calcificaţi, se recunosc la nivelul liniilor cementale îngroşate, neregulate şi incurbate cu aspectul în „mozaic" descris de Schmorl, o leziune patognomonică (fig. XXI—3). Microscopia în fluorescenţă după marcarea osoasă cu teramicină arată în boala Paget intensă şi neregulată fluorescenţă corespunzătoare intensităţii şi neregularităţii osteogenezei sale (Duriez şi colab.) În fine, există încă teritorii de necroză osoasă cu semnificaţie de infarcte ischemice. Continuile remanieri ale osului pagetic în cadrul unor procese metabolice active ale calciului, împiedică formarea osului adult ajungîndu-se la nivele enorme ale fosfatazei alcaline serice şi la masiva eliminare urinară de hidroxiprolină în legătură cu modificările colagene din os. Semnificaţia leziunilor prezentate rămîne încă controversată. Ele nu mai sînt considerate azi de natură inflamatorie. Lipsesc modificări endocrine comparabile celor din boala Recklinghausen. Importanţa tulburărilor circulatorii reiese din constatarea clinică a hipertermiei şi circulaţiei sanguine accentuate locale, din morfologia măduvei fibroase hipervascularizate asociată cu

Fig. XXI—3. — Procese distrofice. Boala Paget a osului. Microscopie. Aspecte de mozaic.

Scanned with OKEN Scanner

frecvente necroze ischemice de tipul infarctului osos și marcatele leziuni de ateroscleroză din vecinătatea osului bolnav. Pacienții prezintă modificări cardiace și de puls, terminate deseori prin dilatare și insuficiență cardiacă. Hipoxia de început a leziunilor poate fi urmată de hiperemie și neoformare osoasă, cu reacții secundare față de materialul necrotic.

NECROZELE OSOASE ASEPTICE

Aceste leziuni constituie un capitol important dar extrem de confuz al patologiei osoase. Se produc în legătură cu diverse traumatisme, agenți fizici (boala de cheson, iradiațiile ionizante), agenți chimici (arsenic, fosfor) sau sînt idiopatice, întîlnite în special la adolescenți și copii în boala Calvé-Legg-Perthes (necroza capului femural, cea mai frecventă necroză osoasă aseptică), boala Kienböck (necroza semilunarului), boala Osgood-Schlatter (necroza tuberculului tibial), boala Scheuermann (osteocondroza corpilor vertebrali), boala Köhler (necroza scafoidului tarsian) și altele. Necrozele osoase aseptice se împart în infarct și osteocondrita juvenilă. În *infarctul osos*, necroza avasculară este favorizată de condițiile circulatorii locale: sediul vaselor în canale osoase inextensibile și circulația colaterală relativ limitată. Se produc mai ales în caz de tulburări vasculare după fracturi, în legătură cu noxe profesionale (ale lucrătorilor în cheson și la aviatorii de mare altitudine) și în cardiopatiile favorizînd diversele embolii precum și în bolile cu determinări vasculare. *Macroscopie.* Infarctele osoase, mai greu recunoscute inițial radiologic și macroscopic, sînt zone gălbui, intraosoase, bine demarcate. Ulterior cele mici se resorb total, cele mari se recunosc în special radiologic prin calcificarea neregulată a țesutului conjunctivo-vascular înconjurător. *Microscopie.* Infarctele osoase prezintă necroza trabeculilor osoși, care apar pustiiți de osteociți, și detritusuri necrotice în spațiile medulare. Urmează fragmentarea trabeculilor osoși și final sechestrarea. Sînt mai puțin caracteristice alte modificări secundare: cicatrizările medulare, calcificările pe osul necrozat și măduvă, depunerile colesterolice sau transformarea chistică. Final se produce osificarea țesutului conjunctivo-vascular pătruns în zona de infarctizare. *Necroza avasculară din osteocondrită* (de fapt mai corect *osteocondroza)* de la copii și adolescenți corespunde unui infarct epifizar subcondral. Necroza inițial exclusiv osoasă poate fi urmată de lezarea cartilajului articular, favorizată în special de presiunea asupra epifizei. Țesutul conjunctivo-vascular ulterior apărut înlocuiește defectul osteocartilaginos sau înconjoară porțiunea necrozată mai voluminoasă în așa-zisa „osteocondrită disecantă".

PROCESE INFLAMATORII

OSTEITELE

În trecut predominau infecțiile pe cale hematogenă, imediat urmate de cele în legătură cu leziuni osoase locale în special fracturile deschise infectate. Cu introducerea antibioticelor frecvența osteitelor a scăzut considerabil. Infecțiile pe cale hematogenă au devenit cele mai rare, cu manifestări lezionale reduse, cîteodată identificate numai histologic prin biopsie. Actualmente predomină inflamațiile de origine locală posttraumatice. Anatomic deosebim periostite, osteomielite și osteite. *Periostita* se caracterizează prin acumularea exsudatului seros, apoi purulent subperiostal antrenînd denudarea osului. Perturbarea vascularizației periostale duce în forma acută

Scanned with OKEN Scanner

a periostitei la necroza osului cortical subiacent dacă se asociază leziunile vasculare endostale. Iritaţia inflamatorie antrenează în forma cronicizată neoformarea osoasă periostală. *Osteomielita* înseamnă infecţia iniţială în special a regiunii metafizare ducînd la supuraţie în canalul medular central şi necroza corticalei, urmate de cronicizare. *Osteita* în sens restrîns înseamnă infecţia osului spongios cu exsudat în spaţiile medulare, de evoluţie cel mai deseori cronicizată deoarece lipseşte necroza. Unele sau toate aceste leziuni se asociază în grade diverse în *panostită*. Morfopatologic deosebim osteite nespecifice acute, subacute şi cronice, osteite cronice specifice şi osteite parazitare.

OSTEITE NESPECIFICE

Osteomielita piogenică (fig. XXI—4) este provocată în peste 90% din cazuri de stafilococul auriu, apoi de stafilococul alb sau streptococi şi mult mai rar de brucele, salmonele, protei sau pneumococ. De la o infecţie cel mai deseori minimă: plagă cutană, panariţiu, furuncul etc. se produce însămînţarea hematogenă în măduva osoasă din zonele de creştere active ale adolescenţilor, în special de sex masculin, iniţial manifestată cu semne clinice generale de infecţie. Apariţia leziunilor osoase poate fi uneori favorizată de traumatisme locale aşa cum se constată şi experimental. Dintre oasele lungi, tibia şi femurul sînt interesate în 70% din cazuri. În general, leziunile sînt situate la extremităţile oaselor articulaţiilor genunchiului şi cotului, de regulă apropiate de genunchi şi îndepărtate de cot. În *osteomielita stafilococică* localizarea, aproape totdeauna unică, este metafizară. Medulita supurată se întinde spre canalul medular central al diafizei şi periost antrenînd necroza corticalei cu formarea sechestrului. Cartilagiul de conjugare reprezintă la adolescenţi o barieră cel mai deseori eficientă împo-

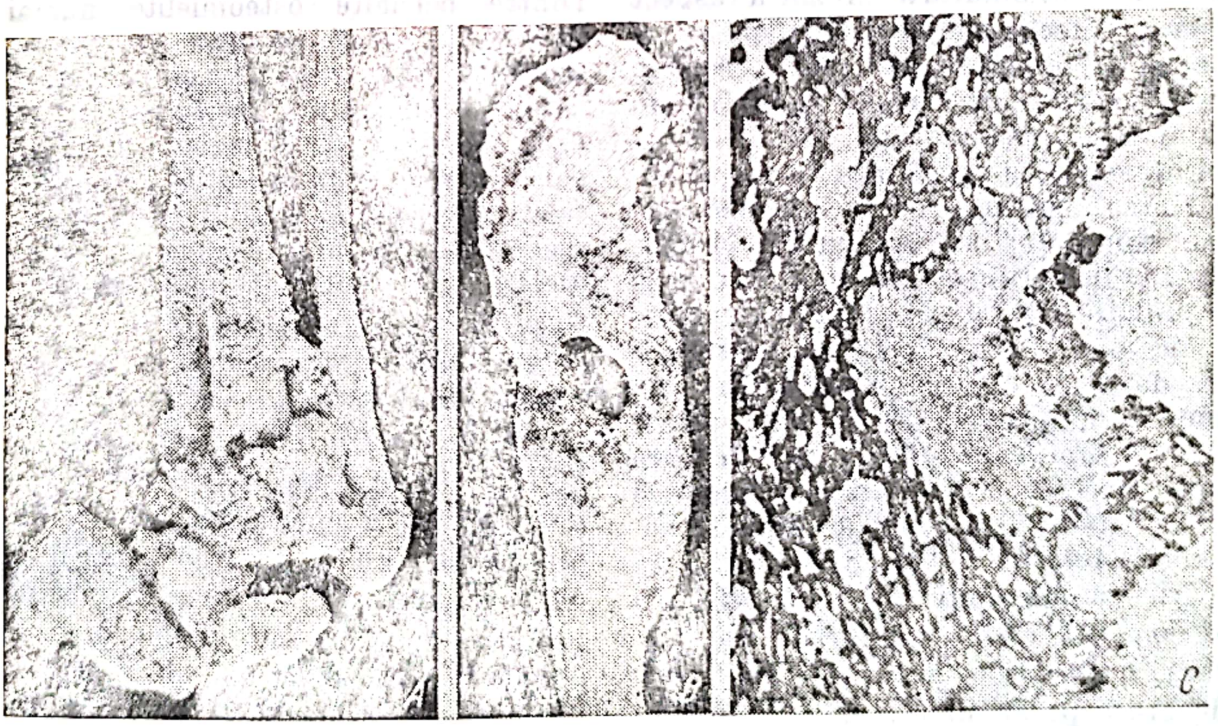

Fig. XXI—4. — Procese inflamatorii. Osteomielită.
A. Osteomielita tibiei. Sechestru. Reacţii osteogenice în jur. *B.* Osteomielita cubitusului. Orificiul de eliminarea sechestralui (Muzeul Institutului Dr. V. Babeş). *C.* Osteomielită. Mic sechestru delimitat printr-o intensă reacţie inflamatorie.

Scanned with OKEN Scanner

triva propagării infecției spre articulație. Excepție face numai osteomielita extremității proximale a femurului deoarece metafiza este situată intraarticular și artrita se produce direct, ocolind cartilagiul de conjugare. *Sechestrul* cuprinde în formele severe, azi devenite cu totul rare, aproape totalitatea diafizei și este format din os cortical necrozat, neted spre exterior, erodat spre interior și cu capetele ascuțite. Astăzi grație tratamentelor eficace sechestrele sînt mult mai mici, uneori constatate numai histologic. Imposibilitatea anatomică a eliminării spontane a sechestrelor mai voluminoase duce la cronicizarea osteomielitei acute. Sechestrul apare înconjurat de os periostal dens. Se formează astfel un adevărat „sarcofag" în care sechestrul înoată în puroi. Drenarea puroiului spre părțile moi se face prin orificii ovoide ale osului periostal denumite *foramina Troia* sau *cloacele Weidmann*. Spre periferie coaja periostală acoperită de osteofite inflamatorii prezintă aspect rugos. Infecția devine cronică, întreținută de procesul supurativ alternînd cu perioade de acutizare terminate prin eliminarea puroiului pe calea fistulelor deschise la suprafața pielii. Îndepărtarea chirurgicală a sechestrului sau eliminarea sa cu puroiul și umplerea defectului osos cu țesut de granulație conjunctivo-vascular osteogenic permite vindecarea. În raport cu data instalării, osteomielita prezintă anumite particularități. *Osteomielita copiilor mici*, nu așa de rară cum se credea înainte, se complică cu artrită supurată dacă apare înaintea vîrstei de 15—18 luni, data formării cartilagiului de conjugare. În *osteomielita adultului*, forma cea mai rară, sechestrele sînt mult mai mici deoarece periostul este foarte aderent și dezlipirea sa prin exsudat devine aproape imposibilă. Terminarea osificării antrenînd dispariția barierii vasculare a cartilagiului de conjugare permite instalarea frecventă a artritei. *Microscopie*. Biopsiile arată țesut osos necrozat recunoscut prin alterarea structurii sale și dispariția osteociților din osteoplaști. Spațiile medulare conțin inițial puroi. În formele cronicizate există țesut de granulație nespecific evoluat spre fibroză cu reapariția granulocitelor neutrofile în perioadele de acutizare. Osteomielita piogenică expune la numeroase complicații locale și generale. Complicațiile locale sînt în special artrita supurată, decolarea epifizară de la copiii mici, fracturile spontane și tulburările creșterii cartilagiului de conjugare antrenînd obișnuit scurtarea membrului. De la focarul supurativ pornesc multiple metastaze septice pulmonare, endocarditice și poliviscerale în septico-piemie. Supurația cronică poate duce la amiloidoza secundară generalizată. În fine iritația cronică a pielii învecinate fistulelor poate fi urmată de carcinomul spinocelular invadînd osul subiacent. Dintre celelalte osteomielite numai *osteomielita tifică* prezintă particularități mai importante. Leziunile, localizate în diafiză, sînt superficiale și multiple de tipul osteoperiostitei corticale. *Infecția brucelozică* de constatare relativ frecventă în alte țări, interesează mai ales coloana dorso-lombară, afectînd una sau mai multe vertebre. Cazurile de *osteomielită bruceloasă* a oaselor lungi sînt mai rare decît *spondilitele bruceloase*. *Osteita posttraumatică* sau *postfracturală* este cel mai deseori urmarea locală a unei fracturi deschise sau a unei plăgi penetrante. Mai poate rezulta din propagarea unui abces radicular al dintelui sau otitei medii supurate. Morfopatologia macro- și microscopică este obișnuit asemănătoare osteomielitei piogenice hematogene. *Abcesul central al osului* (Brodie), considerat foarte rar înainte de era antibioticelor, a devenit

Scanned with OKEN Scanner

Fig. XXI—5. — Procese inflamatorii.
A. Osteită cronică rarefiantă a piciorului. *B.* Multiple osteofite inflamatorii ale cubitusului (Muzeul Institutului Dr. V. Babeș).

ceva mai frecvent în urma acestor tratamente prin transformarea leziunilor de osteomielită. În teritoriile leziunilor de osteomielită și în special metafizele apropiate de genunchi ale femurului sau tibiei se constată radiologic o zonă de transparență ovoidă înconjurată de un chenar de osteită condensantă. *Macroscopic*, se constată o cavitate conținînd puroi, delimitată de o membrană piogenă și zona de condensare osoasă. Sechestrele, dacă mai există, sînt foarte mici și plutesc în puroi, așa cum se verifică microscopic. În culturi crește mai ales stafilococul auriu, alteori puroiul este complet steril. *Osteitele cronice* (fig. XXI—5) se împart în *rarefiante*, caracterizate prin osteoporoză inflamatorie și *condensante* putînd ajunge pînă la eburnizare, adică o densificare asemănătoare fildeșului. *Periostita cronică nespecifică* este cel mai deseori o *periostită osificantă* și poate prezenta spre exterior multiple *osteofite inflamatorii*. *Osteoperiostita condensantă difuză* duce la *hiperostoză*, adică marcata îngroșare a osului. Poate fi precedată de *periostita fibroasă* întîlnită la nivelul tibiei în vecinătatea unui ulcer cronic al gambei.

OSTEITE CRONICE SPECIFICE

Tuberculoza osoasă (fig. XXI—6, XXI—7) a devenit de asemenea rară în urma tratamentelor cu antibiotice. Se întîlnește mai ales la copii și adolescenți. Urmează imediat ca frecvență după tuberculoza pulmonară. Însămînțarea cu bacilii Koch tulpina umană sau bovină se face în marea majoritate a cazurilor pe cale hematogenă și numai excepțional de la un focar de tuberculoză cutană, sinovială sau viscerală și pe cale limfatică. Este favorizată de condiții generale de organism precare putînd determina reactivarea unei însămînțări secundare tuberculoase a măduvei osoase pînă atunci latentă. Rolul favorizant al

Scanned with OKEN Scanner

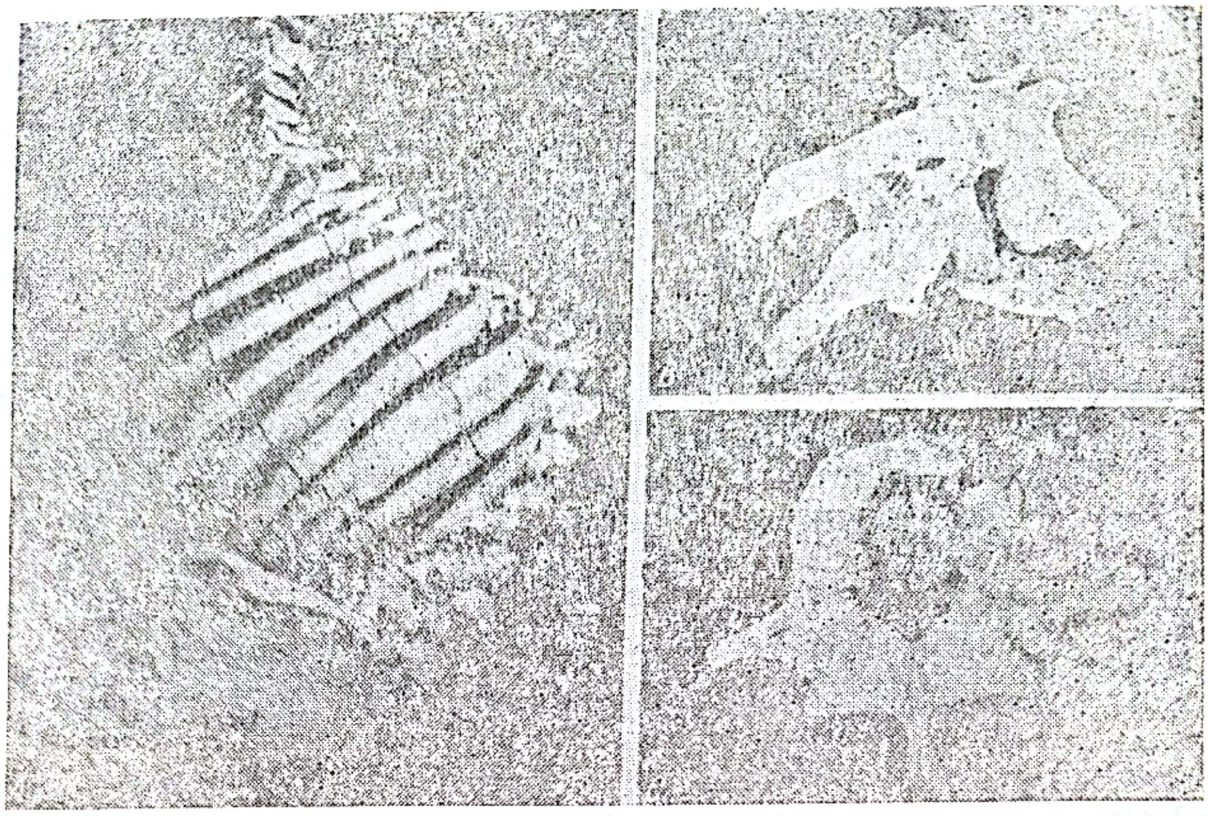

Fig. XXI—6. — Procese inflamatorii. Tuberculoză osoasă.
A. Gibozitate pottică. *B.* Carie cu prăbușirea corpilor vertebrali. *C.* Carie de corp vertebral (Muzeul Institutului Dr. V. Babeș).

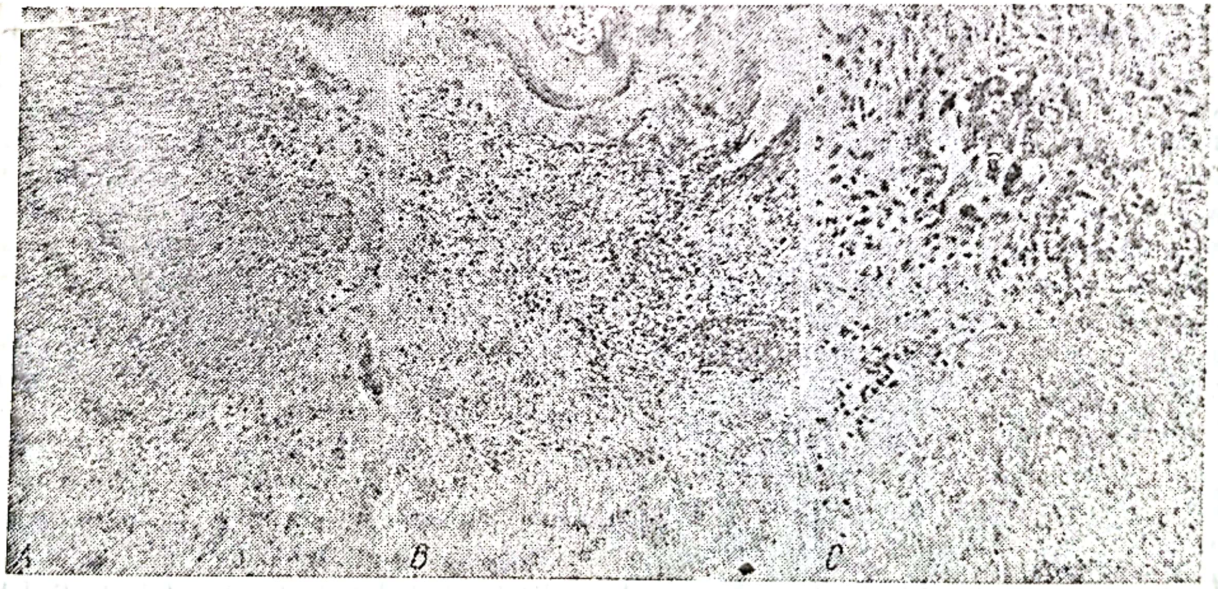

Fig. XXI—7. — Procese inflamatorii. Tuberculoză osoasă.
A. Inflamație tbc cu cazeificare incipientă. *B.* Inflamație tbc în vecinătatea unor lamele osoase, cu întinsă cazeificare. *C.* Mici sechestre înglobate în țesutul inflamator tbc.

Scanned with OKEN Scanner

traumatismului local pare astăzi discutabil. Procesul începe obișnuit ca osteita (osteomielita tuberculoasă) a oaselor spongioase sau epifizelor oaselor lungi continuată cu periostită. Mai rareori debutează cu periostită antrenînd obligatoriu inflamația superficială a osului. *Macroscopie.* Tuberculoza osoasă determină leziuni predominant destructive, fără neoformare osoasă. *Osteomielita tuberculoasă* prezintă leziuni macroscopice variate. *Tuberculoza fonguoasă* (sau *caria*) este o leziune difuză, care urmează resorbției corticalei osoase sau lărgirii spațiilor medulare din osul spongios. Se constată zone cenușii, moi, fără tendință la cazeificare, uneori delimitate printr-o densificare fibroasă. În *caria cărnoasă* canalul medular central al unui os lung este umplut de un țesut de granulație de culoarea roșie a cărnii iar în *caria uscată*, mult mai rară, predomină reacțiile fibropare. *Tuberculoza cazeoasă* rezultă din necroza leziunilor de tuberculoză fonguoasă. Cînd instalarea sa este rapidă, înainte de terminarea resorbției osoase, există încă mici sechestre. Eliminarea cazeumului poate duce la caverna osoasă. Infecția secundară cu piococi antrenează supurațiile, ulterior deplasate ca *abcese osifluente* (sau *migratoare*) în țesutul lax sau de-a lungul tecilor aponevrotice musculare spre zonele mai declive și fistulizate la piele. *Periostita tuberculoasă* a coastelor sau oaselor feței progresează la suprafața osului rezultînd o carie superficială, numai rareori însoțită de mici sechestre superficiale. *Microscopie.* Sînt caracteristice leziunile tuberculoase specifice foliculare și cazeificarea. *Morbul Pott*, cea mai frecventă tuberculoză osoasă, se localizează la țesutul spongios al corpilor vertebrali ca spondilită tuberculoasă cazeoasă și fonguoasă. Poate prezenta numeroase complicații. Astfel turtirea corpilor vertebrali antrenează gibozitatea potică cu unghiulație. Abcesele reci perivertebrale lombare, deseori migratoare, parcurg un traseu relativ lung. Ele lunecă în teaca psoasului, ajung în regiunile Scarpa sau a micului trocanter și se fistulizează la piele. În regiunea cervicală se formează abcese retrofaringiene, ulterior migrate spre gît și mediastinul posterior. Paraplegia depinde mai mult de tulburări circulatorii tranzitorii de tipul stazei și edemului decît de pahimeningita tuberculoasă de vecinătate sau compresia osoasă. *Tuberculoza epifizelor oaselor lungi* prezintă leziuni fonguoase, cazeoase sau în forma circumscrisă și sechestre cuneiforme prin necroză avasculară datorită arteritei tuberculoase a vaselor nutritive osoase. Evoluția spre osteoartrita tuberculoasă prin lezarea cartilagiului articular este frecventă în forma sa centrală și spre osteoperiostita cazeoasă fistulizată la piele în forma sa periferică. *Tuberculoza oaselor craniului* se caracterizează prin leziuni distructive superficiale deosebite de sifilisul osos prin absența oricărei neoformări osoase în jurul leziunilor distructive. *Tuberculoza diafizară*, cea mai rară manifestare tuberculoasă osoasă, se întîlnește ca *dactilită tuberculoasă* (sau *spina ventosa*) la una sau mai multe din falangele mîinii sau piciorului copiilor pînă la vîrsta de 4 ani. Tumefacția fuziformă a osului se datorește leziunilor de resorbție osoasă tuberculoase dînd aspectul suflat însoțit, și numai în acest caz, de osificare periostală. **Sarcoidoza oaselor.** Boala Besnier-Boeck-Schaumann prezintă leziuni osoase multiple în 15—25% din cazuri. Localizări sînt posibile în toate oasele dar cel mai deseori se întîlnesc la oasele mici ale mîinii și piciorului, mai ales falangele terminale. Radiologic, leziunile încep în osul spongios ca zone de rarefacție evoluate spre geode rotunjite, bine delimitate, însoțite de îngroșarea periostului, lărgirea și de-

Scanned with OKEN Scanner

formarea oaselor scurte, obișnuit fără interesare articulară. Leziunile microscopice specifice (vezi Morfopatologia pielii) pot fi constatate pe biopsie osoasă sau din alte localizări (biopsii cutane, biopuncturi hepatice) folosindu-se în caz de dubiu testul Kveim.

Sifilisul osos (fig. XXI—8). *Sifilisul congenital* prezintă frecvente determinări osoase instalate în luna a 5-a și deplin dezvoltate la naștere. Impregnarea argentică pe bloc Levaditi-Manouélian, evidențiază numeroase spirochete în spațiile medulare. *Osteocondrita sifilitică* a oaselor lungi ale membrelor superioare, inferioare și coastelor este mai constantă decît alte leziuni sifilitice cutaneo-mucoase și viscerale asociate. La necropsie, secționarea articulației genunchiului cu cutitul arată la nivelul corespunzător liniei de osificare provizorie o bandă de culoare galbenă, lată de 3—4 mm, o leziune patognomonică vizibilă și radiologic. Microscopic se asociază tulburări de osificare cu reacție granulomatoasă sifilitică specifică progresînd lateral și ducînd la fisurarea cartilagiului. Urmează *dezlipirea epifizară*, manifestată clinic prin pseudoparalizia Parrot. *Osteomielita sifilitică* însoțește de obicei osteocondrita și corespunde unui proces de granulație sifilitic. Vindecarea sa determină îngroșarea și deformarea oaselor lungi. *Periostita sifilitică* este aproape totdeauna asociată osteocondritei sau osteomielitei sifilitice, vindecată prin osteoscleroză densă de aspect aproape marmorat. *Gomele sifilitice* osoase congenitale, de apariție mai tardivă, pot antrena aspectul de nas în șa prin distrugerea oaselor proprii ale nasului. *Sifilisul cîștigat* prezintă leziuni osoase

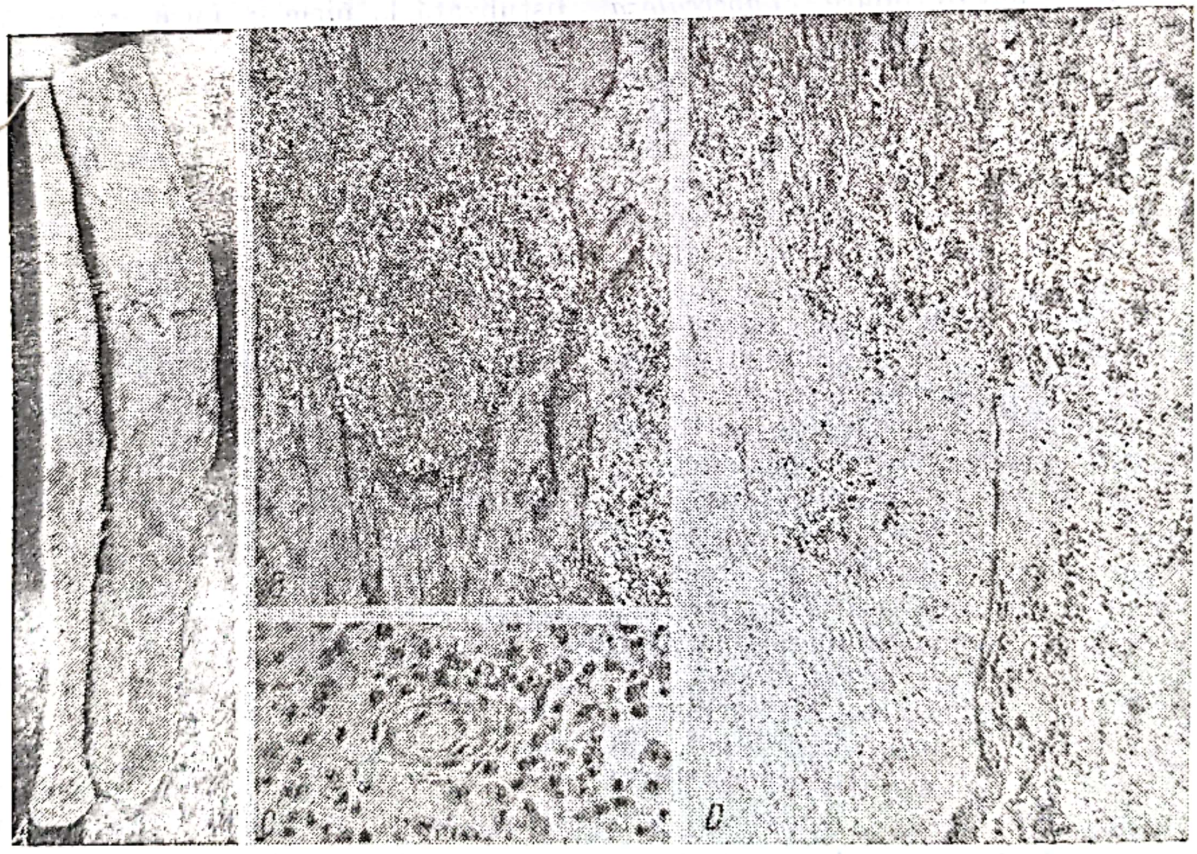

Fig. XXI—8. — Procese inflamatorii. Sifilis osos.
A. Hiperostoză sifilitică a oaselor gambei cu deformare în teacă de sabie a tibiei (Muzeul Institutului Dr. V. Babeș). *B.* Mică gomă sifilitică în os. *C.* Vascularită sifilitică la periferia unei gome osoase. *D.* Osteocondrită sifilitică.

terţiare apărute 2—5 ani după infecţia netratată. Morfopatologic deosebim osteoperiostitele plastice, leziunile gomoase şi osteoartritele sifilitice. *Osteoperiostita plastică*, cea mai frecventă, se manifestă în special la oasele lungi: tibia, cubitul, radiul sau clavicula. Macroscopic osul este îngroşat şi deformat cu suprafaţa neregulată. Rezultă astfel aspectul caracteristic de tibie în teacă de sabie. Secţiunea transversală a diafizei arată canalul medular strîmtorat şi osul îngroşat, dens, de aspect eburnat. La cîntărire osul este mult mai greu. Microscopic lipsesc leziuni specifice inflamatorii şi se constată numai intensă osteogeneză periostală şi endostală cu osteoscleroză şi umplerea canalelor Havers cu ţesut osos. *Leziunile gomoase* se împart în centrale de *osteomielită gomoasă*, evoluînd spre canalul medular central, şi periferice de *osteoperiostită gomoasă*. Aceasta se întîlneşte în special în oasele plate sau/şi situate imediat sub piele, ale calotei craniene (frontale şi parietale), la stern, tibie şi claviculă. La craniu, gomele aplatizate se continuă cu ţesutul de granulaţie sifilitic bogat vascularizat. Acesta sapă în diploe găuri şi tuneluri rezultînd aspectul „ros de carii". Distrugerea tablei externe duce la pierderi de substanţă, uneori spiralate, înconjurate de intensa neogeneză condensantă particulară sifilisului şi umplute, după vindecare, cu ţesut fibros. Perforarea palatului dur şi distrugerea oaselor proprii ale nasului depinde mai mult de ulceraţia sifilitică a mucoasei antrenînd denudarea lor, inflamaţia supurativă banală şi sechestrarea.

PARAZITOZE OSOASE

Actinomicoza prezintă de la început leziuni centrale ale maxilarelor numai la bovidee şi equine (fig. XXI—9). La om, chiar dacă infecţia se face în os, de la o leziune dentară, evoluţia continuă în părţile moi ca actinomicoză cervicofacială datorită corticalei extrem de subţiri a acestor oase, uşor şi rapid perforată, înaintea stabilirii unor leziuni osteomielitice mai importante. Caria osoasă periferică din actinomicoză se datoreşte exclusiv extensiei superficiale a leziunilor părţilor moi spre os. La fel se întîmplă în *piciorul de Madura*, bine studiat altă dată în ţara noastră de V. Babeş, apoi Şt. Gh. Nicolau, unde masivele leziuni osoase ale piciorului sînt consecutive modificărilor părţilor moi.

Echinococoza se localizează cu predilecţie în oasele spongioase: bazin, epifize (cu extensie ulterioară spre diafiză) şi corpi vertebrali. Chistul hidatic antrenează atrofie de compresiune şi formarea de sechestre. În vecinătate se formează o coajă de osificare periostală. Leziunea expune frecvent la fracturi spontane.

TRAUMATISME

Fracturile oaselor (fig. XXI—10, V—2) sînt leziuni frecvente, probabil 10% din totalul traumatismelor, întîlnite la toate vîrstele dar mai ales între 20—40 ani. Deosebim de fracturile traumatice aşa-zisele *fracturi spontane* care sînt de fapt fracturi pe os patologic în legătură cu diverse tumori primitive şi metastatice, chisturi osoase, granulomul eozinofil, infecţiile granulomatoase, boala Paget, tumorile brune din hiperparatiroidism, displazia fibroasă, osteomalacia etc. *Dezlipirea epifizară* se produce la copii în formele severe de rahitism şi scorbut. Fracturile osoase se împart în *fracturi incomplete*, constatate mai ales la copii şi *fracturi complete* cu traseu transversal, oblic, spiroid sau longitudinal. Fragmentele sînt obişnuit două sau trei (printr-un traiect de fractură accesoriu delimitînd al treilea frag-

Scanned with OKEN Scanner

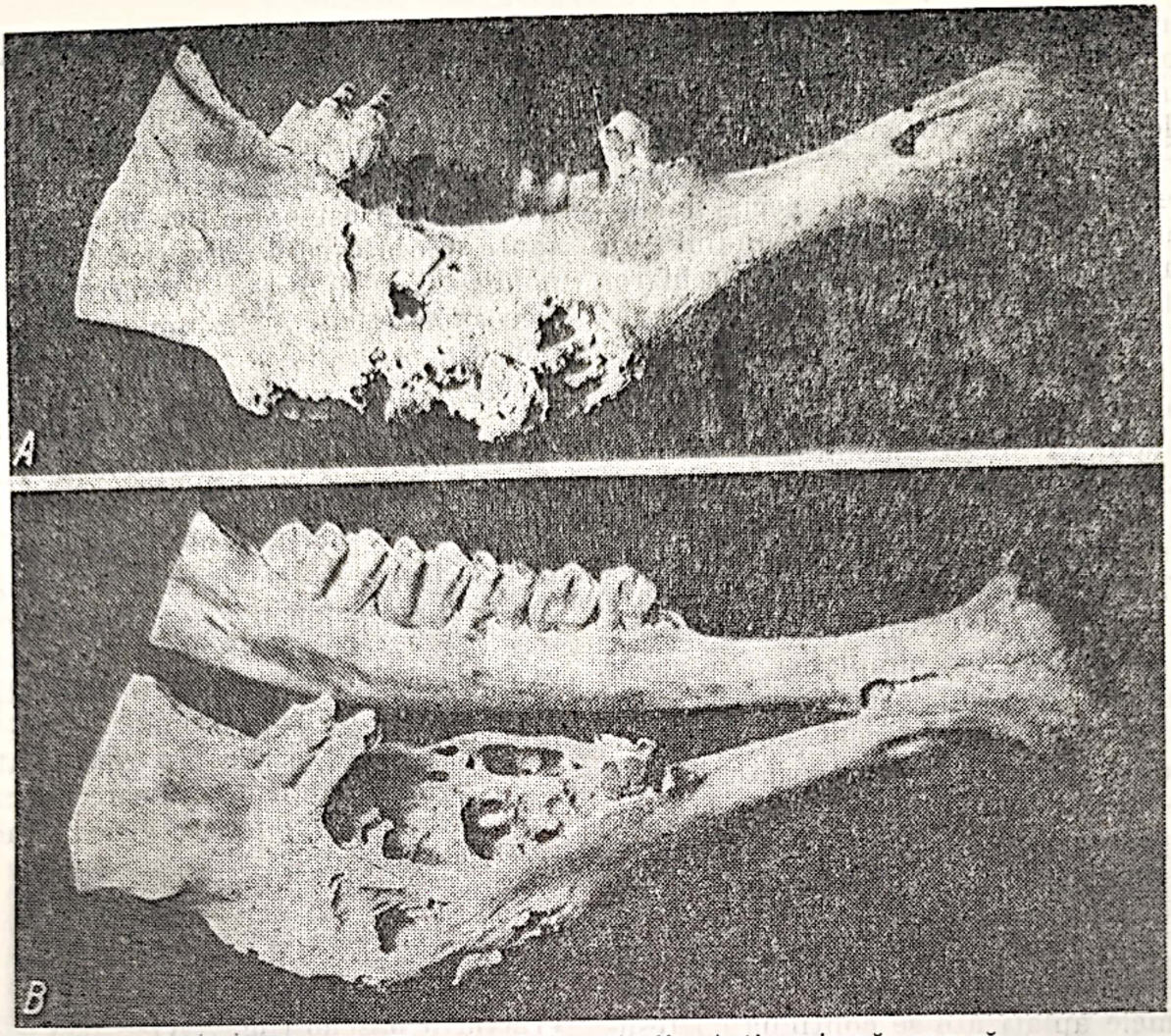

Fig. XXI—9. — Procese inflamatorii. Actinomicoză osoasă.
A. *B.* Actinomicoza părții molare a ramurii mandibulare la cal (Muzeul Institutului Dr. V. Babeș).

Fig. XXI—10. — Fracturi de col femural.
A. Fractură recentă. *B, C.* Fracturi vindecate prin calusuri hipertrofice (Muzeul Institutului Dr. V. Babeș)

ment) și multiple în fracturile cominutive. Părțile moi: periost, mușchi, aponevroze, vase, nervi sînt frecvent lezate. Cînd este compromisă integritatea tegumentelor vorbim de fracturi deschise expuse infectării. Vindecarea fracturilor închise este prezentată la capitolul Regenerarea. Fracturile pot antrena direct sau în legătură cu procesul de vindecare diverse complicații locale și generale, imediate sau tardive. Complicațiile locale imediate sînt fractura deschisă, leziunile nervoase (smulgerea, strivirea sau secționarea unui nerv mare), hemoragiile masive, trombozele venoase, ischemia (prin compresia aparatului gipsat), leziunile articulare (mai ales în fracturile învecinate articulațiilor), interpunerea părților moi favorizînd instalarea ulterioară a pseudartrozei și în cazul politraumatismelor diverse leziuni viscerale, în special pulmonare și urinare. Complicațiile locale tardive sînt calusurile vicioase, pseudartrozele (cu varietățile: fibroasă, cea mai comună, fibrosinovială și flotantă) și osteoporoza posttraumatică Südeck-Leriche. Complicații generale deosebit de grave la bătrîni sînt bronhopneumonia hipostatică, tulburările micționale și infecția urinară. Embolia grăsoasă rezultă din vehicularea măduvei grase de la focarul de fractură în plămîn sau creier. În fine, demineralizarea mai pronunțată poate fi însoțită de litiază renală.

Grefele osoase de diferite tipuri *(autografe, homografe și heterografe)* urmăresc umplerea defectelor mari de substanță osoasă și stimularea formării unui nou țesut de granulație osteogenic în fracturile vindecate defectuos sau cu pseudartroze. Rolul grefei este mai ales de suport pentru formarea unui nou calus. Invazia grefonului cu țesut de granulație este urmată de resorbția și înlocuirea sa cu os neoformat. Succesul grefei depinde în mare măsură de supraviețuirea grefonului constant întîlnită numai în autografe și de lipsa reacției prea intense de corp străin sau fenomenelor de respingere.

TUMORI

GENERALITĂȚI ȘI CLASIFICARE

Tumorile osului se împart în primitive și secundare.

Tumorile primitive sînt mai puțin frecvente decît tumorile secundare. Pot fi uneori precedate de traumatisme, boala Paget sau modificări prin acțiunea iradiațiilor ionizante.

Tumorile secundare sînt cel mai deseori metastaze scheletice. Mult mai rar rezultă din invadarea osului de către tumori articulare, de teci tendinoase, de burse seroase, precum și de tumorile altor părți moi, organelor învecinate sau pielii.

Diagnosticul tumorilor osoase prezintă reale dificultăți în practică și rezultă de fapt din confruntarea datelor oferite de clinică, radiologie și patologie. *Examenul macroscopic* oferă relativ puține date, și tardive, deoarece se face mai ales pe piese de amputație, eventual după îndepărtarea părților moi. În practică, diagnosticul histopatologic precede obligatoriu actul operator. Informații prețioase de ordin macroscopic le oferă însă radiologia. *Examenul radiologic*, la nevoie completat cu tomografii, scintigramă sau/și arteriografie precizează localizarea exactă a leziunii osoase, forma și dimensiunile sale, existența eventualelor calcificări (sau osificări) intratumorale, anumite modificări osoase secundare, netumorale, dar cu oarecare valoare diagnostică pentru evoluția tumorii. Acest examen dă repere pentru practicarea corectă a biopsiei. Pe secțiunile subțiri de 5 mm din piesele de rezecție se poate realiza radiografia de contact. Nu trebuie uitat însă că radiografia permite numai prezump-

Scanned with OKEN Scanner

ții asupra diagnosticului care este în final un diagnostic histopatologic pe baza biopsiei.

Biopsia cea mai recomandată rămîne *biopsia deschisă prin excizie chirurgicală*. Biopsia dă rezultate numai în caz de corectă prelevare. Trebuie evitată recoltarea porțiunilor necrozate din centrul tumorii sau a zonei de reacții peritumorale necaracteristice pentru neoplazie. *Examenul extemporaneu* se face rareori și numai pe porțiuni moi. Pentru celelalte porțiuni, examenul histologic este posibil numai după decalcificare. *Punctia-biopsie* este mai puțin recomandabilă. Se face în caz de leziuni profunde mai greu accesibile chirurgical sau nepermițînd repetarea biopsiei în timp. Materialul biopsic este utilizat pentru *histodiagnostic*, eventual completat prin *citodiagnostic* pe frotiuri de amprentă. *Histodiagnosticul* se face pe piese moi și dure, după prealabilă decalcificare și numai excepțional pe piese nedecalcificate șlefuite (metoda Krompecher). Biopsiile sînt secționate la criostat, microtomul de congelație sau după includere în parafină, celoidină sau mase plastice. Histodiagnosticul necesită obligatoriu colorații generale (hematoxilină-eozină) și tehnici pentru colagen și fibrilele de reticulină. Sînt de asemeni necesare metoda PAS pentru MPZ din tumorile cartilaginoase sau glicogenul din sarcomul Ewing și metoda Gomori pentru fosfataza alcalină utilă pentru identificarea osteoblaștilor din anumite sarcoame.

Citodiagnosticul tumorilor osoase se efectuează pe *frotiuri de aspirație* în tumori profunde sau necesitînd examene repetate și pe *frotiuri de amprentă* ale biopsiilor.

Microscopia electronică n-a intrat în practica curentă de diagnostic. Pentru moment oferă numai informații pentru identificarea histogenezei în cazurile dubioase de exemplu a elementelor plasmocitare din unele mieloame, a celulelor cordale din cordoame, a celulelor epiteliale din adamantinoame.

Clasificare. Tumorile primitive osoase se clasifică în raport cu *criterii histogenetice și anatomo-clinice de malignitate*. În constituția osului intrînd în cursul diferitelor etape ale histogenezei țesut cartilaginos, osos, conjunctiv, mezenchimal nediferențiat, medular cu elemente reticulare fixe și libere, precum și structuri vasculare și nervoase, deosebim diferite tipuri de tumori corespunzătoare acestor țesuturi. Se adaugă în plus tumori provenind din anumite resturi embrionare accidental incluse în oase în cursul histogenezei.

Clasificarea OMS (1972) realizată de un grup de experți condus de Schajowicz, cuprinde următoarele grupuri:

I. Tumori osteoformatoare

A. *Benigne:* 1) osteomul; 2) osteomul osteoid și osteoblastomul benign
B. *Maligne:* 1) osteosarcomul (sarcomul osteogenic); 2) osteosarcomul juxtacortical (osteosarcomul parostal)

II. Tumori formînd cartilagiu

A. *Benigne:* 1) condromul; 2) osteocondromul; 3) condroblastomul; 4) fibromul condromixoid
B. *Maligne:* 1) condrosarcomul; 2) condrosarcomul juxtacortical; 3) condrosarcomul mezenchimal

III. Tumoarea cu celule gigante (osteoclastomul)

IV. Tumori medulare

1) sarcomul Ewing; 2) reticulosarcomul osos; 3) limfosarcomul osos; 4) mielomul

V. Tumori vasculare

A. *Benigne:* 1) hemangiomul; 2) limfangiomul; 3) tumoarea glomică (glomangiomul)
B. *Intermediare sau nedeterminate:* 1) hemangioendoteliomul; 2) hemangiopericitomul
C. *Maligne:* 1) angiosarcomul

VI. Alte tumori de țesuturi conjunctive

A. *Benigne:* 1) fibromul desmoplastic; 2) lipomul
B. *Maligne:* 1) fibrosarcomul; 2) liposarcomul; 3) mezenchimomul malign; 4) sarcomul nediferențiat

Scanned with OKEN Scanner

VII. **Alte tumori**

1) cordomul; 2) adamantinomul oaselor lungi; 3) neurilemomul (schwanomul, neurinomul); 4) neurofibromul

VIII. **Tumori neclasificate**

IX. **Leziuni pseudotumorale**

1) chistul osos solitar; 2) chistul osos anevrismal; 3) chistul osos juxtaarticular; 4) defectul fibros metafizar (fibromul neosificant); 5) granulomul eozinofil; 6) displazia fibroasă; 7) „miozita osificantă"; 8) „tumoarea brună" din hiperparatiroidism.

TUMORI OSTEOFORMATOARE

TUMORI OSTEOFORMATOARE BENIGNE (fig. XXI—11)

Osteomul este o tumoare benignă rară, cu evoluție lentă, în trecut confundat și cu leziuni netumorale ca parostozele („miozita osificantă"), osteofitele sau hiperostozele. Niciodată nu ajunge la malignizare. *Macroscopie* (fig. XXI—11*B*). În acest cadru intră actualmente numai osteoamele craniene în special cele dezvoltate în sinusuri (frontal și mai rar etmoidal, sfenoidal sau maxilar), orbită și osteoamele oaselor bazinului. Odontoamele radiculare sînt de fapt tot osteoame intramaxilare. Aceste tumori pot fi globuloase cu contur policiclic, plate (în pastilă), pediculate sau chiar separate de osul alăturat prin țesut fibros (unele osteoame craniene). Prezintă dimensiuni mici. Osteoamele voluminoase sînt relativ rare. Cel mai mare osteom orbitar invadînd craniul din literatura mondială (165 g) a fost comunicat în țara noastră de D. Manolescu, D. Bagdasar, Maria Niculescu și Gh. Schmitzer (1934). *Microscopie.* Cele mai frecvente sînt osteoamele spongioase formate din țesut adult de tip spongios. Osteoamele compacte (eburnate, ca de fildeș) sînt mai rare, de fapt o formă evolutivă a primelor. Pot conține țesut medular. „Osteomul mort" este un osteom compact spontan sechestrat datorită sărăciei vascularizației. Diagnosticul diferențial se face cu osteocondromul oaselor lungi în întregime osificat și cu osteosarcomul osificant.

Osteomul osteoid (Jaffe) este o tumoare benignă de natură osteoplastică. După alții, nu este un neoplasm deoarece leziunea parcurge ciclul evolutiv de la mezenchimul osteogenic

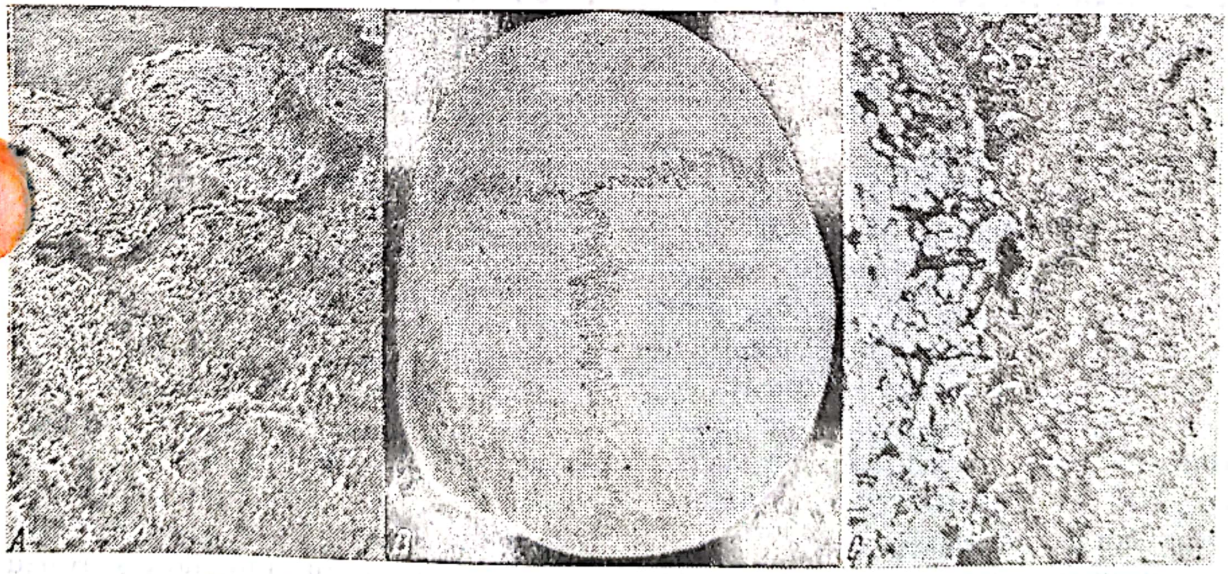

Fig. XXI—11. — Tumori osoase și cartilaginoase benigne.
A. Osteom osteoid. *B.* Osteom compact parietal stîng (Muzeul Institutului Dr. V. Babeș). *C.* Osteocondrom. Microscopie.

la țesutul osos trabecular și compact, ajungîndu-se astfel la un fel de vindecare spontană și ar reprezenta un focar de osteomielită cronică evoluată. Aceasta însă nu se confirmă prin culturile pentru microbi efectuate din focarul lezional, totdeauna sterile. Osteomul osteoid se întîlnește la copii și adolescenți, cu totul excepțional sub 5 ani sau peste 24 ani, mai frecvent la sexul masculin. *Macroscopie.* Este o tumoare unică de 3—10 mm diametru, de culoare roșie, localizată mai ales în diafiza tibiei, femurului și alte oase, cu excepția craniului, sternului și claviculei. Radiologic se prezintă ca un nidus transparent, de formă rotundă sau ovală, situat de obicei în corticală sau subperiostal în diafiza unui os lung, mai rareori în osul spongios și delimitat de un chenar de hiperostoză. *Microscopie* (fig. XXI—11 *A*). Este alcătuit din țesut osteoid bogat vascularizat, net demarcat de o zonă periferică de țesut osos condensat (fig. XXI—11 *A*, sus).

Osteoblastomul benign (Jaffe și Lichtenstein) a fost considerat la un moment dat o formă evolutivă a osteomului osteoid, de asemenea rară. Se întîlnește mai ales între 10—25 ani, fără predilecție de sex, cu localizare dominantă în vertebre și apoi în oasele lungi interesînd fie diafiza, fie metafiza. Radiologic, este o tumoare de 2—5 cm diametru, transparentă sau de aspect pătat, bine delimitată spre periost de o coajă subțire de os periostal neoformat și spre os printr-o zonă subțire de osteoscleroză. *Macroscopie.* Tumoarea este formată din țesut friabil, cu zone calcificate alături de teritorii brune sau roșcate datorită bogatei vascularizații. *Microscopie.* Se constată țesut osteoid și osos trabecular cu grade variate de mineralizare. Există abundente elemente de tip osteoblastic și mai rareori osteoclastic. Stroma este foarte bogat vascularizată. Lipsesc mitoze sau atipii. Caracterele de regularitate ale tipului histologic corespunzătoare osteogenezei normale permit excluderea osteosarcomului, principalul diagnostic diferențial, și justifică tratamentul conservator.

TUMORILE OSTEOFORMATOARE MALIGNE

Osteosarcomul (sarcomul osteogenic) (fig. XXI—12, XXI—13, XXI—14) este cea mai frecventă tumoare osoasă primitivă malignă, constatat în 52-60% din decesele prin cancer osos. Apare între 15—25 ani, mai ales la bărbați, în zonele de creștere osoasă mai vie a genunchiului (extremitatea inferioară a femurului și mai puțin frecvent superioară a tibiei) și a umărului (cap humeral și omoplat). Mai rareori se întîlnește la peroneu, osul iliac, coloana vertebrală, maxilar. Sînt excepționale alte localizări scheletice și extrascheletice în părțile moi ale fesei sau tiroidă. Uneori poate fi precedat de boala Paget și atunci apare după 40—50 ani, eventual cu determinări poliostotice și prezentînd obișnuit predominanța aspectelor fibrosarcomatoase. Se poate încă localiza pe exostoze cartilaginoase. Este favorizat de traumatisme și de acțiunea radiațiilor ionizante. Osteosarcomul poate fi obținut experimental prin administrarea de izotopi radioactivi cu afinitate pentru os sau/și tulpina de virus FBJ izolată dintr-un osteosarcom al șoarecelui de Finkel, Biskis și Jinkins. Clinic, se produce tumefacția dureroasă a extremității unui os, antrenînd numai tardiv hemosau hemohidartroza articulației învecinate. Creșterea tumorii osoase se însoțește cu atrofie musculară. Rezultă astfel un aspect caracteristic de măciucă sau jambon datorat contrastului dintre zona enorm tumefiată și restul membrului. Tegumentele sînt destinse, atrofice, cu desenul venelor superficiale

Scanned with OKEN Scanner

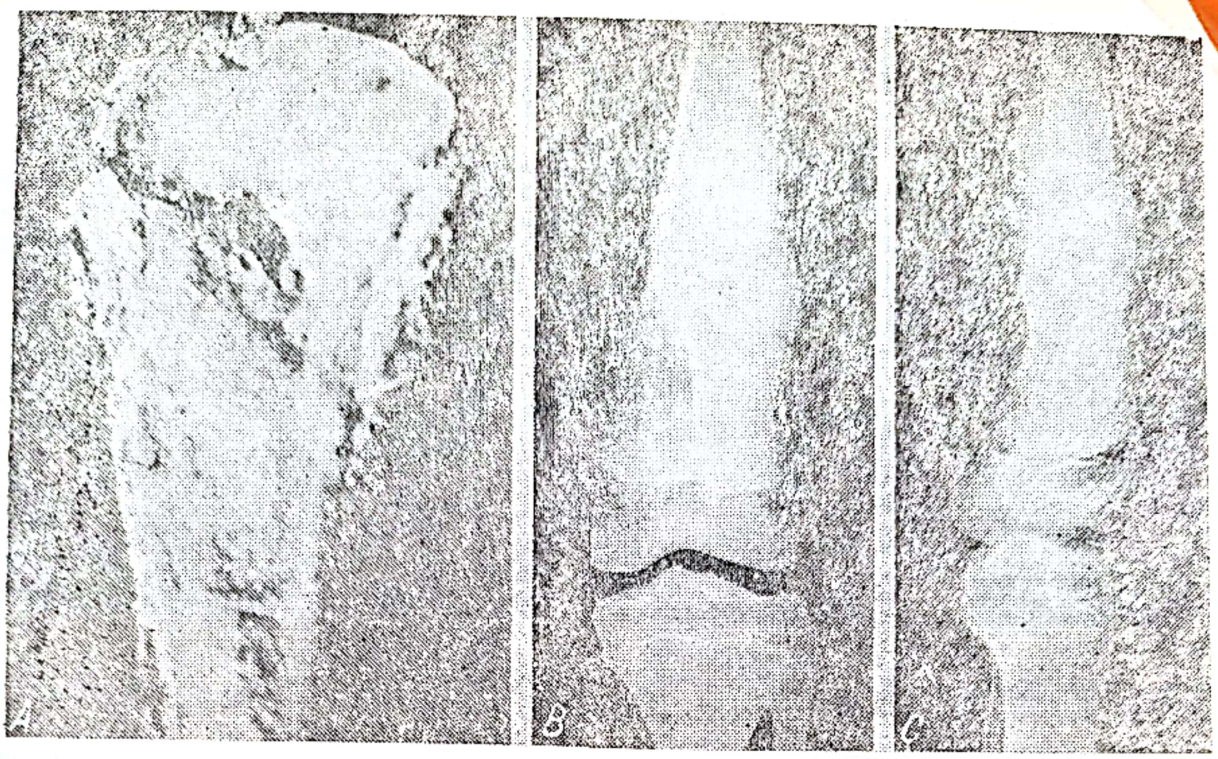

Fig. XXI—12. — Tumori osoase maligne. Osteosarcom.
A. Osteosarcom tibial (Colecția Prosecturii Spitalului Gr. Alexandrescu). *B, C.* Radiografiile unui osteosareom al femurului în diferite poziții (Colecția Clinicii Ortopedice a Spitalului Brîncovenesc).

aparent prin modificarea circulației colaterale. Fracturile spontane sînt posibile cu valoarea de simptom semnal. Crește valoarea fosfatazei alcaline serice. Evoluția se face rapid. În decurs de cîteva săptămîni de la apariția primelor semne clinice se pot instala metastaze pe diverse căi, mai ales pulmonare sau în alte oase. *Radiologie* (fig. XXI—12*B*, *C*). Se constată o imagine lacunară, geoda centrală, cu contururi neregulate, urmată de distrucția corticalei. Mai rareori lacuna este laterală. În vecinătate se produce osificare periostală cu aspecte de spicule („raze de soare") perpendiculare pe corticală. La periferie, periostul dezlipit dă un pinten de neoformație osoasă. *Macroscopie* (fig. XXI—12*A*). Tumoarea dezvoltată în centrul osului perforează corticala. Este formată dintr-un amestec de țesuturi în proporții inegale, nu totdeauna bine definite macroscopic. Se pot constata zone roșietice prin bogăția vascularizației sau hemoragii, zone albicioase opalescente corespunzătoare proliferării neoplazice cartilaginoase și zone cenușii. Biopsia se face din părțile moi ale tumorii ușor de secționat spre deosebire de părțile dure de osificare, care trebuie prealabil decalcificate. De obicei tumoarea nu interesează articulația. Numai rareori se produce invazia acesteia prin propagarea leziunilor neoplazice anterior extinse în părțile moi, înconjurînd articulația. *Microscopie* (fig. XXI—13, XXI—14). Aspectele histologice sînt foarte variate, caracterizate dominant printr-o stromă net sarcomatoasă și formarea directă de țesut osteoid și osos tumoral de către acest țesut sarcomatos. Deosebim astfel zone de proliferare fibroblastică, proliferare osteoblastică cu neoformare de os asociată cu osteoliză, proliferare condroidă și mixoidă, vase intratumorale. Proliferarea fibroblastică este alcătuită din celule fuziforme, ovale sau poliedrice, cu nuclei hipercromi, deseori în mi-

Scanned with OKEN Scanner

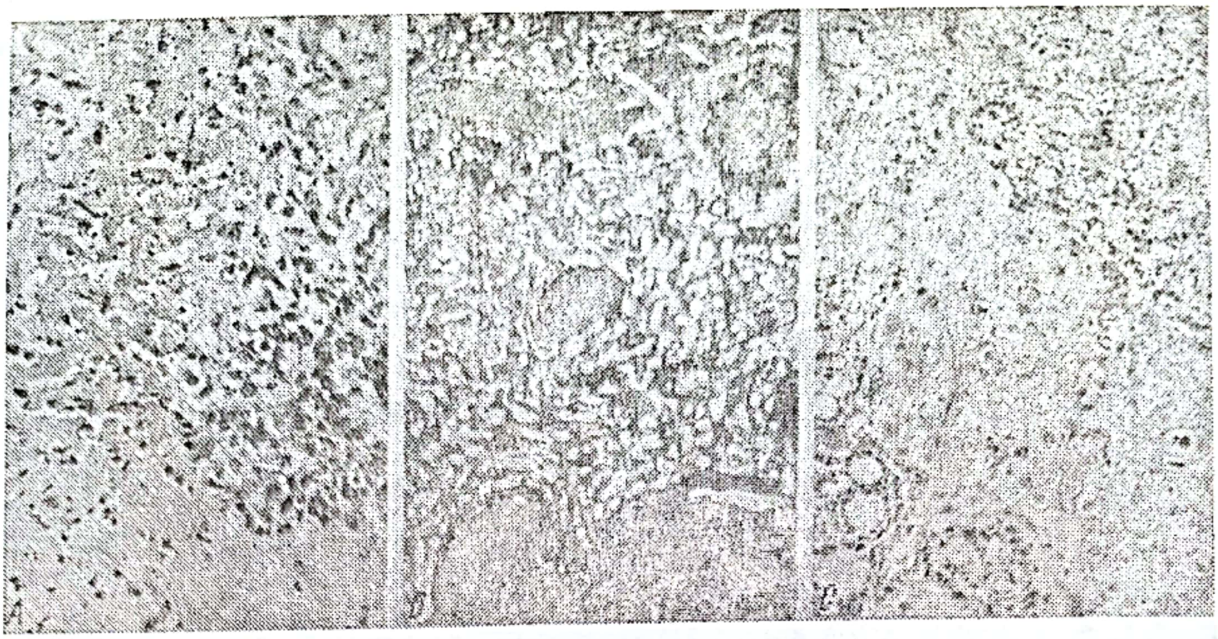

Fig. XXI—13. — Tumori osoase maligne. Osteosarcom.
A. Proliferare sarcomatoasă cu formare de osteoid. *B.* Osteosarcom osificant. *C.* Zonă de proliferare condrosarcomatoasă.

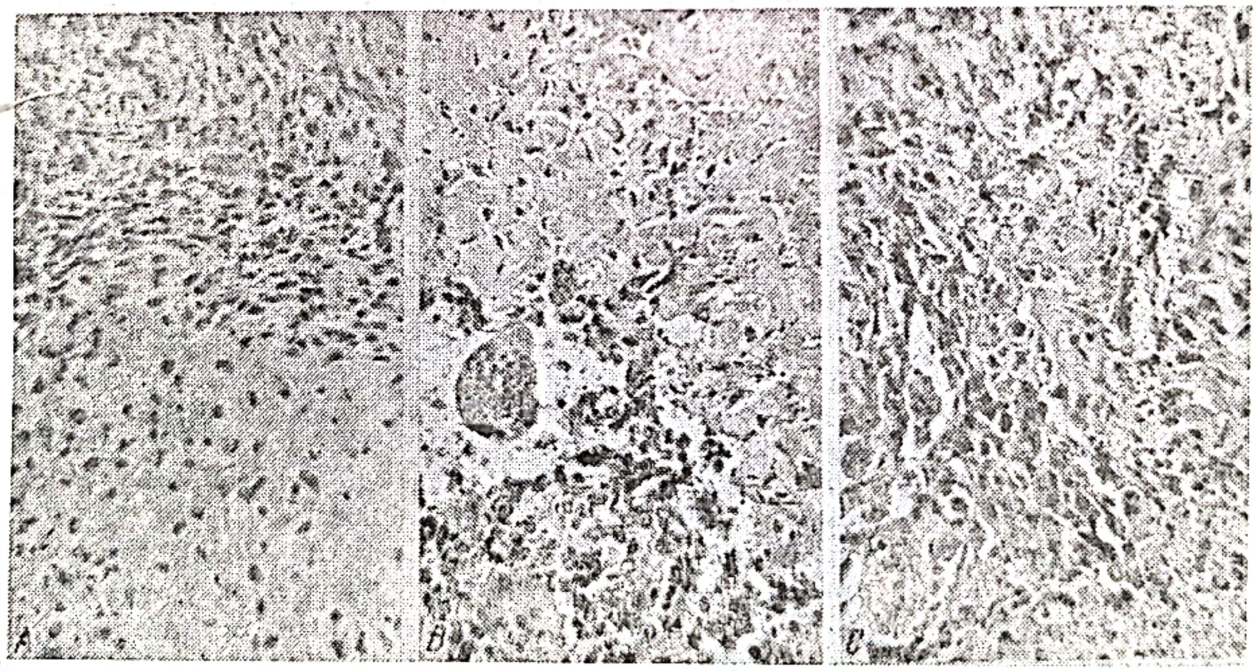

Fig. XXI—14. — Tumori osoase maligne. Osteosarcom.
A. Proliferare neoplazică de osteoid și zonă de sarcom fibroblastic. *B, C.* Asociere de osteoplazie și osteoclazie neoplazice.

Scanned with OKEN Scanner

toză, eventual în grupare fasciculată. Alteori fibroblastele iau aspect pseudoepitelial. În formele cele mai anaplastice apar celule gigante de această origine distincte de cele din tumorile cu celule gigante prin forma neregulată și numărul mai redus de nuclei. Proliferarea osteoblastică variază considerabil de la caz la caz și chiar în aceeași tumoare. Osteoblaștii se dispun dezordonat în jurul lamelelor osoase neoformate sau sînt înglobați în acestea, prezentînd chiar multiplicare. Osificarea este aproape totdeauna directă, fără faza de condrificare. Se formează travee neregulate de osteoid și chiar travee osoase calcificate în osteosarcomul osificant, caracteristice prin neregularitatea lor. Osteoliza intratumorală prin osteoclaste gigante multinucleate interesează osul de origine și neoformat. Proliferarea condroidă și mixomatoasă este mai puțin constantă. Se formează proliferări celulare dense similare condrosarcomului prin celularitate, sau zone cartilaginoase calcificate și transformate osteoid. Vascularizația intratumorală este neregulată cîteodată cu aspect de lacune fără pereți proprii săpate în parenchimul tumoral. Teritorii întregi pot lua uneori aspectul de osteosarcom telangiectatic. Există încă frecvente hemoragii și necroze. Histogenetic, osteosarcomul derivă din celulele conjunctive din endost și periost precursoare osteoblaștilor. Acestea se pot diferenția ca elemente cap de serie sarcomatoase osteoblastice, osteoclastice și cartilaginoase sau pot rămîne atît de nediferențiate încît funcția lor osteogenică este imposibil de precizat. Elementele neoplazice se recunosc încă histochimic prin bogăția în fosfataza alcalină, care poate fi determinată și cantitativ depășind 40 unități pe gram de țesut proaspăt (Jeffree și Price). După Mori și colab. fosfataza acidă este prezentă numai în celulele rotunjite și gigante cu semnificație osteoclastică; esteraza nespecifică și β-glicuronidaza prezintă activitate scăzută sau nulă; aminopeptidaza și enzimele oxidative oferă variații după tipul celular. Electronooptic, celulele neoplazice păstrează trăsăturile echivalentelor lor benigne osteoblaști, stromă fibroasă și cartilagiu și s-a putut demonstra formarea colagenului precursor al osteoidului și osului (Spjut și colab.), ceea ce se constată și în osteosarcoamele experimentale la șoarece (Friedman și colab.). În practică putem stabili 2 grupe de osteosarcoame cu caractere macro-microscopice suficient de tranșate: sarcoamele osteolitice, cu mult cele mai frecvente, și sarcoamele osificante. Diagnosticul diferențial se face în special cu condrosarcomul și fibrosarcomul unde lipsește neoformarea tumorală de țesut osteoid.

Osteosarcomul juxtacortical (sau *osteosarcomul parostal)*, mai rar, se deosebește de osteosarcomul comun prin originea periostală. Este o tumoare cu creștere lentă, întîlnită la adulții peste 25 de ani și dezvoltată ca un manșon neregulat boselat în jurul diafizei unor oase lungi, în special partea distală a femurului și proximală a humerusului. Aderă la corticala osului și pătrunderea în cavitatea medulară centrală se face tardiv. Radiologic, se constată o tumoare în manșon, inițial ca o umbră difuză în părțile moi. Pintenele periostic este bine conturat și osul îngroșat. Abia mai tîrziu apar aspectele de distrucție osoasă. *Microscopie.* Histologic pot exista dificultăți de diagnostic mai ales pentru osteosarcoamele parostale incipiente. Aceste tumori prezintă rareori pleomorfism și activitatea mitotică este obișnuit redusă. Aspectele osteogenezei tumorale pot fi înșelătoare și pentru diagnosticul definitiv este neapărat necesară confruntarea cu datele radiologice. Evoluția este lentă și prognosticul mai bun decît pentru osteosarcomul central. Se constată supravie-

Scanned with OKEN Scanner

ţuiri de peste 5 ani în 80% din cazuri, în special cele cu leziuni histologice mai diferenţiate (Spjut şi colab.).

TUMORI PRODUCĂTOARE DE CARTILAJ

TUMORI CARTILAGINOASE BENIGNE

Condromul este tumoarea tip a cartilajului hialin. Deosebim condromul solitar de encondroamele multiple, ambele varietăţi totalizînd 10% din tumorile osoase benigne (Dahlin). *Condromul solitar* este o tumoare benignă ceva mai frecventă la sexul masculin, apărută între 10—50 ani cu maximum de frecvenţă între 20—30 ani, excepţională la copii. Se localizează la oasele mîinilor şi picioarelor (falange, metacarp, metatars), apoi la humerus, femur, os iliac şi tibie. Clinic, tumoarea poate fi rareori revelată, înainte de a atinge volum mai mare, de traumatisme sau fracturi spontane. Radiologic, este o rarefacţie osoasă clară, bine delimitată, înconjurată de corticala întinsă şi subţiată, fără reacţie periostală. Există încă mici zone de calcificare şi osificare intratumorală. *Macroscopie.* Condromul, care poate atinge un volum considerabil, este bine delimitat de o coajă subţire de os. Formează mase lobulate, separate prin benzi fibroase constituite din cartilagiu de aspectul porţelanului alături de zone gelatinoase mixoide şi de mici calcificări sau osificare. Rareori condromul solitar nu este un encondrom şi prezintă sediu periostal sau juxtacortical. *Microscopie* (fig. XXI—15). Lobulii de cartilagiu hialin conţin elemente multiplicate interstiţiale în diade şi tetrade separate prin substanţă fundamentală cartilaginoasă, fără imagini de seriere. Nucleii sînt rotunji, egali, mici, hipercromi, rareori dubli, citoplasma fie eozinofilă, fie fin multivacuolară, lipsesc mitoze sau atipii. În zonele mixomatoase celulele iau aspectul stelat. Accesoriu se pot găsi calcificări şi osificare. Diagnosticul microscopic este uneori dificil. O tumoare aparent benignă poate evolua spre condrosarcom şi metastaze pulmonare iar biopsia nu cade pe leziune sau este eronat interpretată. Evoluţia obişnuită este aproape totdeauna benignă pentru condroamele periferice de la mîini şi picioare în timp ce malignizarea se întîlneşte la oasele lungi şi plate dinspre rădăci-

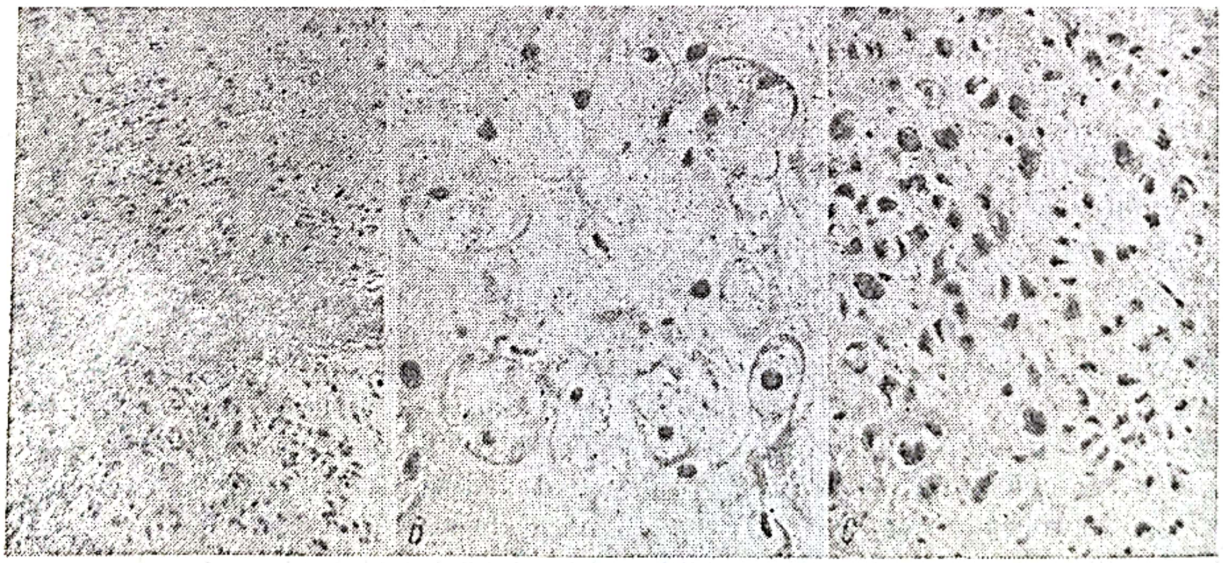

Fig. XXI—15. — Tumori cartilaginoase benigne. Condrom.
A. Lobuli separaţi prin benzi de fibroză. *B.* Celule cartilaginoase şi capsula lor. *C.* Proliferare de condrocite în limite histologice benigne.

Scanned with OKEN Scanner

nile membrelor. *Encondromatoza scheletică* (sau *boala Ollier*), este o boală rară corespunzătoare unei tulburări de dezvoltare, niciodată ereditară sau familială, caracterizată prin multiple encondroame în metafiza și diafiza oaselor de origine cartilaginoasă, cu excepția feței și craniului. Leziunile tind a fi unilaterale interesînd mai multe oase ale unei extremități, cu excepția encondroamelor falangelor mîinii care pot fi bilaterale. Tendința la transformarea condrosarcomatoasă a uneia dintre tumori este statistic mai frecventă decît pentru condromul solitar. *Sindromul Maffucci* prezintă asocierea de multiple encondroame și hemangioame ale părților moi.

Osteocondromul (sau *exostoza osteocartilaginoasă*, sau *eccondromul*) este o tumoare frecventă, reprezentînd 45% din totalul tumorilor osoase benigne. *Osteocondromul solitar*, situat în special la nivelul metafizei oaselor lungi, apare în 80% din cazuri inainte de 21 ani și creșterea sa încetează odată cu terminarea creșterii scheletice (Lichtenstein). Clinic, evoluția este insidioasă afară de exostozele mai voluminoase comprimînd pachete vasculo-nervoase sau accidental fracturate prin diverse traumatisme. *Macroscopie* (fig. XXI—16). Tumoarea consistă dintr-o protuberanță osoasă cu extremitatea lărgită, rotunjită sau lobulată de aspect conopidiform coafată de cartilagiu alb ca porțelanul și de țesut fibros continuînd periostul unui os lung. Spre suprafață, se poate încă forma în părțile moi o bursă seroasă. *Microscopie* (fig. XXI—11 *C*). Pe secțiunile bine orientate și la mărire slabă se constată țesut osos spongios și medular, devenit apoi os compact, acoperit de cartilagiu hialin și țesut fibrolamelar de aspect similar osificării epifizare. Alteori învelișul fibros trimite septuri în profunzime rezultînd aspectul lobulat. Osteocondromul a fost indus prin transplantarea cartilagiului epifizar la iepuri (D'Ambrosia și Ferguson Jr.). Poate apare uneori după un interval de cîțiva ani de la iradierea

Fig. XXI—16. — Tumori cartilaginoase benigne. Osteocondrom al celui de al doilea metacarpian al indicelui (Muzeul Institutului Dr. V. Babeș).

Scanned with OKEN Scanner

în copilărie pentru tumoarea Wilms sau granulomul eozinofil al osului. *Osteocondromatoza multiplă* (sau *exostozele osteocartilaginoase multiple*) diferă de osteocondromul solitar prin numărul leziunilor, apărute în copilărie, de caracter familial și ereditar. Mai frecvent afectate sînt oasele antebrațului și gambei. Evoluția spre condrosarcom a uneia dintre tumori este posibilă, statistic mai frecventă decît în osteocondromul solitar. *Alte eccondroame extrascheletice* ale căilor respiratorii superioare: bronșii, trahee sau laringe au semnificație de hamartoame constatîndu-se într-o proporție mult redusă și asocierea altor tipuri tisulare.

Condroblastomul benign (Jaffe și Lichtenstein) *(tumoarea Codman)* este o tumoare benignă, rară, importantă de recunoscut pentru erorile de diagnostic posibile cu osteosarcomul putînd duce la intervenții mutilante inutile. Apare mai ales la bărbați, sub 20 ani, localizat la epifizele oaselor lungi mari, în special extremitățile distală a femurului, proximală a tibiei și capul humeral. Radiologic se constată un focar de rarefiere epifizară străbătînd cartilagiul epifizar și întinsă spre metafiză, limitat de o zonă subțire de os sclerozat, cu aspect pătat datorat unor mici zone de calcificări intratumorale. Extensia spre cartilagiul articular este posibilă și tumoarea proemină în articulație. *Macroscopie.* Pe piesa de amputație tumoarea este bine delimitată de os sau periost și numai rareori pătrunde în părțile moi. Culoarea brun cenușie, gălbuie sau hemoragică variază după zone. Se pot asocia mici calcificări, ramolire chistică și hemoragii. *Microscopie.* Condroblastomul este format din numeroase celule relativ nediferențiate, rotunjite sau poligonale de tip condroblastic și celule gigante de tip osteoclastic izolate sau/și grupate. Matricea intercelulară, cîteodată calcificată, conține pe alocuri plăci asemănătoare matricei condroide sau substanței fundamentale cartilaginoase de tip adult. Elementele condroblastice sînt morfologic asemănătoare celor din histoculturile de cartilagiu epifizar, așa cum se verifică și electronomicroscopic, diferind de cartilajul fetal și condrosarcom (Welsh și Meyer). Celulele gigante sînt macrofage adaptate osteoclaziei și resorbției resturilor hemoragiilor, de origine diferită de celulele condroblastice. Condroblastomul pare a corespunde reacției celulelor cartilaginoase la condiții modificate de mediu mai mult decît alterării intrinsece a celulelor cartilaginoase (Welsh și Meyer). Este complet benign, fără echivalent malign cunoscut, vindecat prin chiuretare completă.

Fibromul condromixoid (Jaffe și Lichtenstein) sau *condromul fibromixoid* este o tumoare rară, reprezentînd 2% din tumorile osoase benigne, întîlnită egal la ambele sexe între 20—30 de ani cu tendință la localizarea excentrică în aria metafizei oaselor lungi și în special extremitatea superioară a tibiei. Există de asemenea localizări tarsiene și metatarsiene și 75% din aceste tumori interesează extremitatea inferioară. Radiologic se constată o zonă transparentă excentrică a corticalei bine conturată de un chenar osos subțire, fără reacție periostală. *Macroscopie.* Tumoare lobulată, de consistență fermă, are aspect de condrom. *Microscopie.* Lobuli de elemente stelate separate printr-o matrice mixoidă sau condroidă sînt delimitați de zone de mare densitate celulară conținînd elemente fuziforme și celule gigante multinucleate cu semnificație poliblastică și de siderofage. Unele celule pleomorfice mari de la acest nivel pun cîteodată probleme de diagnostic diferențial cu condrosarcomul. Tumoarea este benignă dar pot exista recidive locale într-un sfert din cazuri.

Scanned with OKEN Scanner

Condrosarcomul, a doua tumoare malignă a osului ca frecvență după osteosarcom, reprezintă după autori 17—22% din tumorile maligne osoase. Deosebim condrosarcomul primar apărut de la început ca atare de condrosarcomul secundar, mult mai rar, urmînd bolii Ollier, encondromului solitar sau excepțional osteocondromului, recunoscut prin asocierea de zone microscopice benigne de tipul condromului și osteocondromului. Condrosarcomul apare mai frecvent la bărbați, între 30—60 ani, în medie cu un deceniu mai tîrziu decît osteosarcomul. *Condrosarcoamele centrale*, cele mai frecvente în clinică, diferă ca evoluție și prognostic de *condrosarcoamele periferice*, prezentate separat mai departe. Principalele sedii ale condrosarcoamelor sînt spre rădăcinile membrelor. Majoritatea interesează oasele bazinului, urmează apoi coastele, femurul, humerusul, coloana, omoplatul, tibia, peroneul, sacrul și sternul în timp ce localizările pe micile oase ale mîinii sau piciorului sînt foarte rare și cele maxilare sau pe oasele feței excepționale. Radiologic, aceste condrosarcoame încep în partea centrală a osului ca o zonă mai mult sau mai puțin lobulată de aspect pătat, mai transparentă decît osul, cu distrugerea corticalei, reacție periostală și în formele voluminoase extindere în părțile moi. Întinderea calcificărilor intratumorale poate orienta asupra gradului diferențierii histologice. *Macroscopie.* Tumoarea, uneori de dimensiuni enorme, depășește totdeauna în lungime zonele de transparență radiologică, pătrunzînd în canalul medular. Poate fi uneori remarcabil de bine delimitată de periost. Are aspect lobulat, mult mai neregulat decît condromul comun, presărat de zone albe cartilaginoase, mixoide și spre centru calcificări și osificare. *Microscopie* (fig. XXI—17). În formele cele mai nediferențiate este izbitoare celularitatea tumorii cu minimă cantitate de matrice condroidă interpusă între numeroasele condrocite neoplazice dar nu totdeauna obligatoriu atipice. În alte zone și în teritoriile de malignizarea condroamelor se observă condrocite neoplazice cu nucleu voluminos, uneori dublu, hipercromie, rare mitoze, cîteodată citoplasmă vacuolară pînă la fals aspect de inel cu pecete. În zonele mixomatoase celulele stelate pot fi extrem de atipice. Mai rare sînt aspectele fibrosarcomatoase. Există calcificări și osificare encondrală dar nu osteogeneză directă ca în osteosarcom. În formele diferențiate de condrosarcom pot apare probleme delicate de histodiagnostic diferențial cu condromul de origine, necesitînd studiul pe blocuri și secțiuni multiple pentru depistarea condrocitelor atipice. Histochimic, se remarcă bogăția în fosfatazele alcalină și acidă, la fel ca și valorile crescute pentru lacticodehidrogenază și scăzute pentru succindehidrogenază comune cu osteosarcomul (Mori și colab.). Electronooptic, elementele neoplazice mimează celulele cartilaginoase normale imature cu particularități ale reticulului endoplasmic rugos dilatat și reducerea organitelor citoplasmice dar fără modificări esențiale ale proiecțiilor viliforme citoplasmice (Spjut și colab.). Evoluția și prognosticul diferă de osteosarcom. Condrosarcomul apare în general la o vîrstă mai tardivă și prezintă comportare clinică relativ mai benignă. Aceasta implică un diagnostic morfopatologic diferențial foarte atent cu osteosarcomul, și în special osteosarcomul conținînd și zone cartilaginoase. Metastazele condrosarcomului se fac pe cale hematogenă în plămîni și eventual în ficat, rinichi sau creier în timp ce metastaza limfoganglionară rămîne cu totul excepțională.

Condrosarcomul juxtacortical provine din suprafața externă a osului și reprezintă echivalentul cartilaginos al osteo-

Scanned with OKEN Scanner

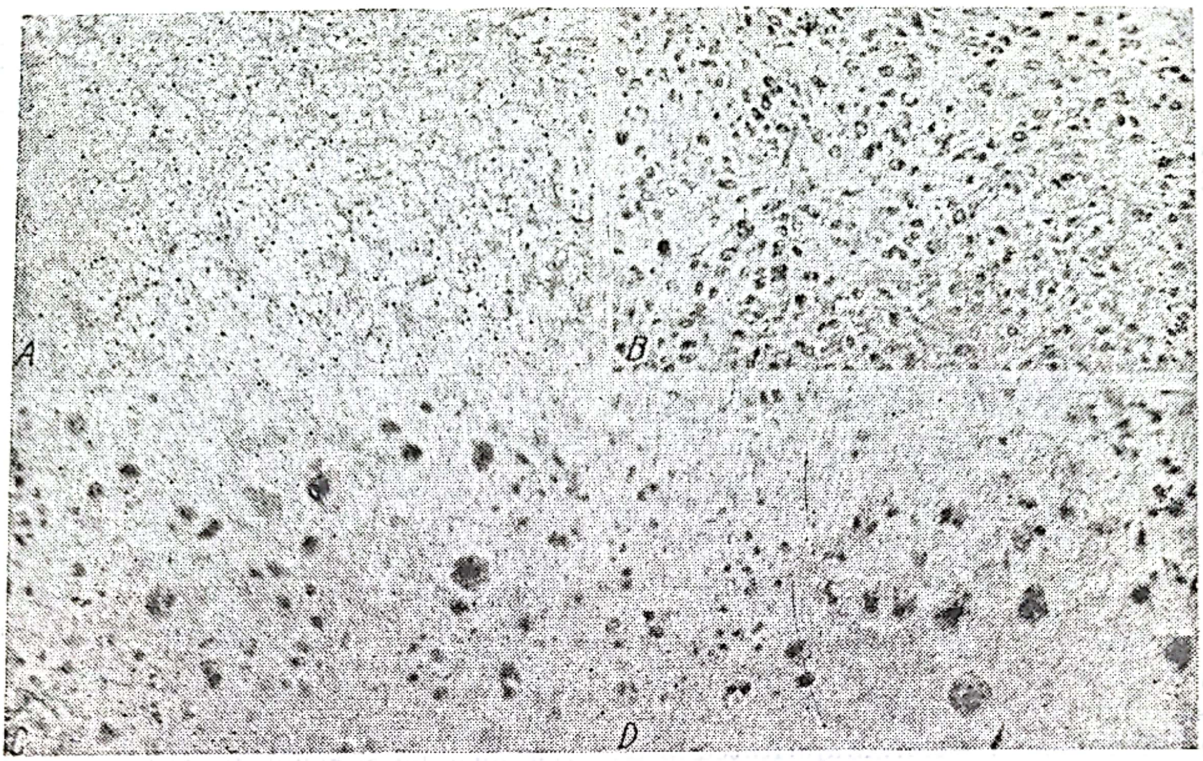

Fig. XXI—17. — Tumori cartilaginoase maligne. Condrosarcom.
A, B. Densitatea condrocitelor tumorale cu reducerea, pe alocuri pînă la dispariție, a condrinei dintre acestea. *C, D.* Atipii și monstruozități ale unor condrocite mai voluminoase.

sarcomului juxtacortical. Foarte rar, este mai ușor de recunoscut radiologic decît condrosarcomul central al osului. Prognosticul clinic este mai favorabil în special cînd histologic se constată zone întinse de cartilagiu diferențiat și de osificare encondrală.

Condrosarcomul mezechimal, cel mai rar, extrem de malign și de origine multifocală, prezintă zone de diferențiere cartilaginoasă mai mult sau mai puțin netă împrăștiate în teritorii sarcomatoase de proliferări fuzo- sau rotundocelulare mezenchimale, bogat vascularizate.

TUMOAREA CU CELULE GIGANTE

Tumoarea cu celule gigante (osteoclastomul, tumoarea cu mieloplaxe) (fig. XXI-18, XXI-19), provine din celulele mezenchimale ale stromei conjunctive medulare diferențiate în elemente asemănătoare fibroblastelor și osteoclastelor. Nu este așa de comună cum se credea nu de mult căci reprezintă de fapt numai 4% din toate tumorile osoase și 15% din cele benigne (Dahlin) dacă se exclud alte leziuni cu celule gigante de același tip morfologic, osoase și ale părților moi, devenite numai secundar osoase. Se întîlnește cu relativă predominanță la femei, mai ales între 20—40 ani, aproape deloc la copii, interesînd o singură epifiză. Principalele localizări sînt capetele oaselor lungi, în special extremitățile inferioară a femurului, superioară a tibiei și inferioară a radiusului. Dacă diagnosticul diferențial se face corect localizările considerate altădată frecvente apar azi cu totul rare. Cele mai multe leziuni cu celule gigante de maxilar și mandibulă sînt granuloame reparative cu celule gigante (Jaffe) sau tumori brune din hiperparatiroidism. De asemenea leziu-

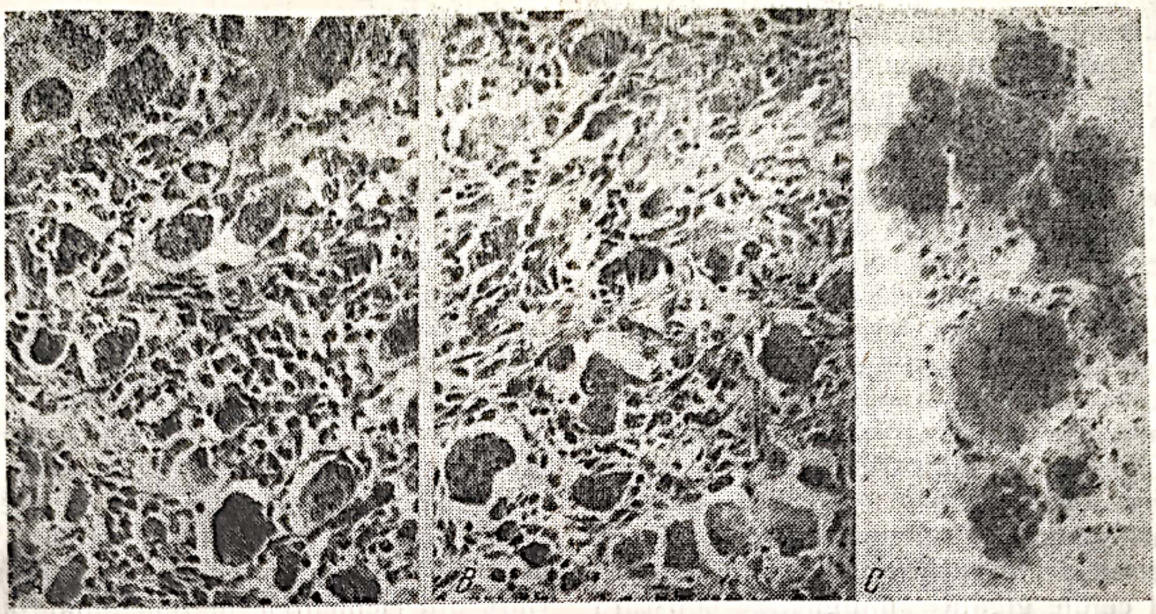

Fig. XXI—18. — Tumori cu celule gigante benigne.
A, B. Asociere de celule gigante și fibroblaste. C. Frotiu cu celule gigante.

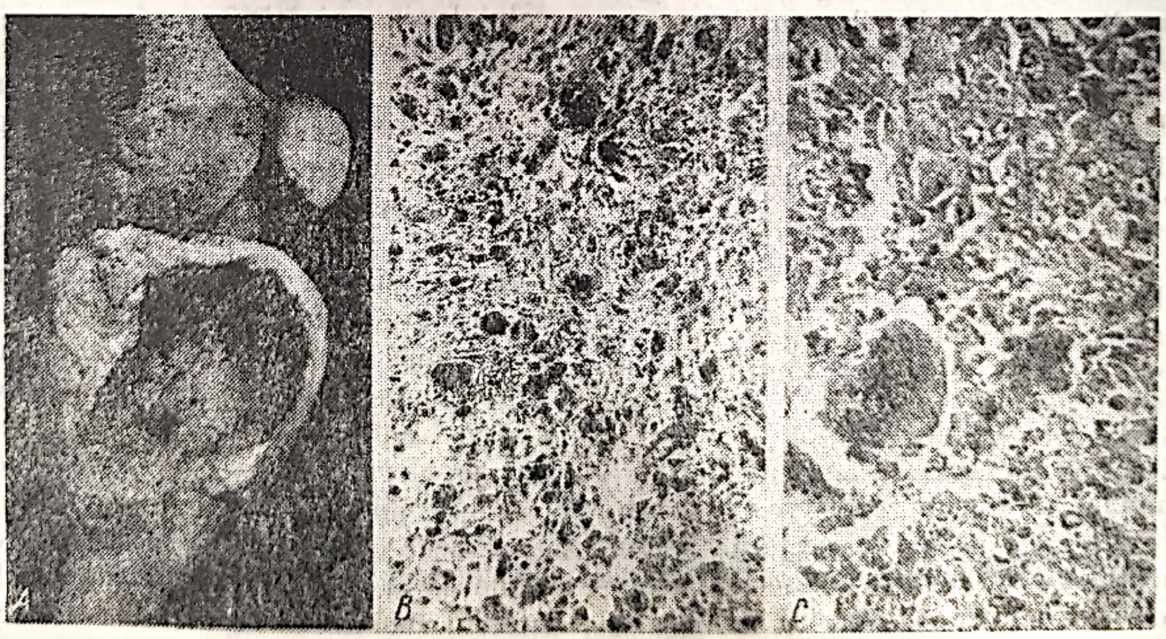

Fig. XXI—19. — Tumori cu celule gigante maligne.
A. Tumoare a epifizei proximale a tibiei (Muzeul Institutului Dr. V. Babeș). B, C. Microscopie.

Scanned with OKEN Scanner

nile cu celule gigante de la oasele mici ale mîinii și piciorului sînt mai ales tumori brune și tenosinovite nodulare (Murphy și Ackerman). Evoluția clinică este insidioasă și tumoarea poate fi revelată de o fractură spontană. Tabloul radiologic, nu dintre cele mai caracteristice, este cel de transparență centrală sau laterală epifizară, bine delimitată, întinsă spre extremitatea articulară pe care n-o depășește. În formele mai voluminoase apare extensia spre aria metafizară. *Macroscopie* (fig. XXI—19*A*). Majoritatea biopsiilor sînt piese obținute prin chiuretaj, nepotrivite pentru examenul macroscopic. Pe piesele de amputație, obișnuit de tumori cu celule gigante maligne, se constată o tumoare delimitată de o coajă osoasă subțire și capsulă fibroasă, de consistență moale, cărnoasă, foarte hemoragică, uneori cu zone gălbui sau albicioase și chisturi conținînd sînge sau material necrotic. Cartilajul articular este obișnuit respectat. Invazia părților moi se întîlnește numai în leziunile avansate. *Microscopie* (fig. XXI—18, XXI—19*B*, *C*). Tumoarea conține 2 tipuri celulare distincte ca origine, așa cum se verifică morfologic, histochimic și ultrastructural. Elementele de tip fibroblastic alungite sau rotunjite pot conține granule de hemosiderină citoplasmice fagocitate. Ele posedă prea puține enzime oxidative iar reticulul endoplasmic este mult mai bogat decît la osteoclaste. Între celule există reticulină și o relativ mică cantitate de fibre colagene. Celulele gigante sînt inegal repartizate în tumoare, mai numeroase în jurul vaselor sanguine și zonelor hemoragice. Sînt voluminoase (100—200 microni diametru) cu nuclei multipli centrali de morfologie asemănătoare fibroblaștilor și citoplasmă întunecată, deseori granulară. Semnificația de osteoclaste reiese din aspectele histoenzimochimice și ultrastructurale (Schajowicz). Electronooptic, citoplasma lor conține numeroase mitocondrii, reticul endoplasmic foarte slab dezvoltat și o margine citoplasmică ondulantă similară osteoclastelor obișnuite în resorbția osoasă. Vasele sînt largi, cu perete propriu subțire, ușor rupte, antrenînd hemoragii și celulele multinucleate nu sînt implicate în procesele resorbtive consecutive acestor hemoragii. Deși tumoarea este osteoclastică, Spjut și alți autori au observat osificare reactivă de tip adult atît la periferia tumorilor ajunse în părțile moi cît și a metastazelor lor pulmonare. Ca histogeneză, cele 2 tipuri celulare din tumoarea cu celule gigante ar corespunde unui tip fibroblastic, celula F și unui tip histiocitar, celula H, diferențiate din elementele mezenchimale ale măduvei osoase (Horie). Principala problemă de diagnostic rămîne benignitatea sau malignitatea acestor tumori. După Lichtenstein 50% sînt benigne, 35% susceptibile de malignizare și 15% net maligne. Recidivele tumorilor sînt urmate de aspecte histologice mereu mai atipice pînă la malignizare. După Hutter malignizarea se produce într-o treime din cazuri, 50% din sarcoame se identifică în primii 2 ani de la chiuretajul inițial și 80% în intervalul de timp pînă la 5 ani. În practică, se folosește gradarea histologică recomandată de Jaffe, Lichtenstein și Portis după următoarele criterii de malignitate: predominanța elementelor fibroblastice, aspectele lor atipice în special nucleare și mitozele, alături de scăderea numărului celulelor gigante care devin mai neregulate, mai mici, cu nuclei atipici stabilindu-se 3 grade: tumori benigne, tumori de tip intermediar și tumori maligne. Metastazele se fac mai ales în plămîni. Recidivele frecvente cu malignizarea ulterioară a tumorilor cu celule gigante histologic benigne ca și constatarea histologică de embolii venoase în vecinătatea tumorii începînd de la a doua biopsie pun în discuție riscurile repetării chiuretajului

Scanned with OKEN Scanner

și constituie indicații pentru rezecție (Spjut și colab.).

TUMORI MEDULARE

Sarcomul Ewing (tumoarea Ewing; reticulosarcomul nediferențiat al măduvei osoase, Oberling) este o tumoare malignă medulară cu evoluție clinică foarte gravă, dezvoltată multicentric, deosebită clinic de reticulosarcomul osos prin supraviețuire de 10 ori mai mică după 5 ani (Lichtenstein). Reprezintă 4—5% din totalul tumorilor osoase (Dahlin; Ackerman). Se întîlnește la copii și adolescenți mai ales între 10—30 ani; două treimi din cazuri apar sub 20 și 88% sub 30 ani, ceva mai frecvent la bărbați. Există simptomatologie clinică generală, febră, dureri, anemie, VSH mult crescută. Leziunile, multicentrice, se localizează cu predilecție în diafiza unor oase lungi ale extremităților (femur, humerus, tibie), în anumite oase plate (os iliac, coaste). Ele pot fi întîlnite încă pe aproape toate oasele. Radiologic sînt unele imagini considerate caracteristice, dar nu patognomonice, ca stratificarea în foi de ceapă a oaselor lungi corespunzător reacției periostale la invazia dinspre centrul osului în afară și spiculația perpendiculară constatată în 50% din cazuri. În general invazia neoplazică depășește larg teritoriul prezentînd manifestări radiologice. *Macroscopie.* Se constată focare medulare albicioase, moi, lucioase, alături de zone alterate, necrozate și cu hemoragii. Leziunile interesează inițial canalul medular central al diafizei și apoi se întind spre periost și părțile moi. Localizările osoase sînt multiple și este greu de separat proliferarea primară multicentrică de adevărate metastaze osoase. Metastaze limfoganglionare există în 20% și pulmonare în 45—65% din cazuri. De asemeni se constată metastaze și în alte viscere. *Microscopie* (fig. XXI—20). Diagnosticul se pune numai pe porțiunile de biopsie lipsite de necroză și hemoragii. Se constată elemente extrem de monomorfe, mici, cu nucleu rotund, nucleoli greu vizibili, mitoze foarte rare, citoplasmă fără limite precise, rezultînd imaginea de plăji sincițiale. Aspectul

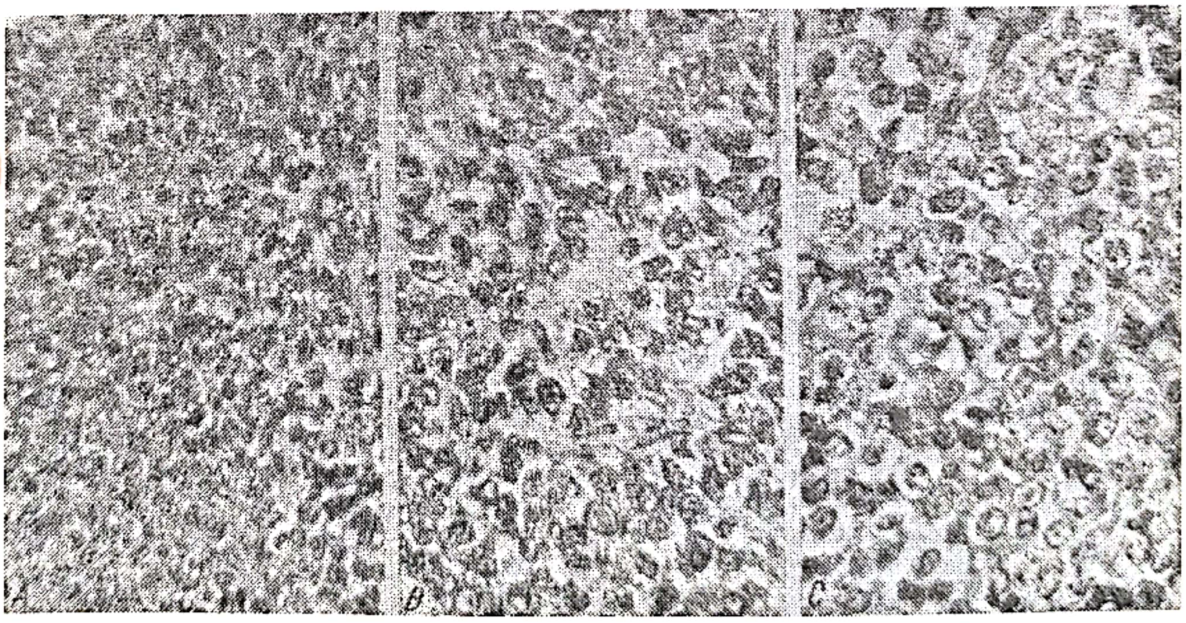

Fig. XXI—20. — Tumori medulare. Sarcom Ewing.
A. Imagine de ansamblu. *B.* Monotonie celulară caracteristică. *C.* Apariția încă a cîtorva celule neoplazice cu nucleul picnotic.

Scanned with OKEN Scanner

picnotic al nucleilor este deseori un artefact. Gruparea în rozetă perivasculară trebuie deosebită de rozetele din neuroblastom. Impregnările pentru reticulină sînt negative arătînd caracterul nediferențiat al acestei proliferări reticulare. Histochimic, celulele conțin glicogen, care lipsește în celulele din reticulosarcom și neuroblastom, evidențiat prin metoda PAS după fixare în alcool sau uneori chiar după simplă fixare în formol (Schajowicz). Electronooptic celulele tumorale conțin numeroase granule de glicogen și se confirmă histogeneza de elemente reticulare imature nediferențiate, identificîndu-se celule tulpină mici clare, cele mai numeroase, și întunecate, mai rare (Friedman și Gold). Prognosticul este deosebit de sever. Caracterul poliostotic face inutile intervențiile operatorii mutilante oferind indicații pentru chimio- și röntgenterapie, dar pînă acum cu efecte nesatisfăcătoare. În practică trebuie făcut diagnosticul diferențial cu alte tumori maligne osoase și în special reticulosarcomul osos precum și cu metastazele neuroblastomului, ale unui carcinom bronșic sau altui carcinom cu celule mici sau cu metastazele mielomului multiplu. Reticulosarcomul diferă ca localizare și histologie cu prezența reticulinei neoformate din abundență și absența glicogenului din celule. Metastazele de neuroblastom se însoțesc de o tumoare primară a regiunii suprarenale sau lanțurilor simpatice și eliminare urinară de catecolamine cu lipsa glicogenului din elementele tumorale. Carcinoamele bronșice cu celule mici apar la vîrste mult mai înaintate, la fel ca și mielomul multiplu.

Reticulosarcomul osului (Parker-Jackson) este localizarea primară a reticulosarcomului corespunzînd la 3,4% din totalul tumorilor osoase (Dahlin) și 6% din tumorile osoase maligne (Ackerman), întîlnit la vîrste mai înaintate ca tumoarea Ewing, obișnuit în a 3-a decadă și mai ales la bărbați. Este monostotic și interesează mai ales oase lungi (femur, tibie, oasele membrului superior) și mandibula. Radiologic și macroscopic nu sînt aspecte prea caracteristice. Cuprinde capătul unui os lung și se întinde spre diafiză. *Microscopie* (fig. XXI-21). Este considerat deosebit de

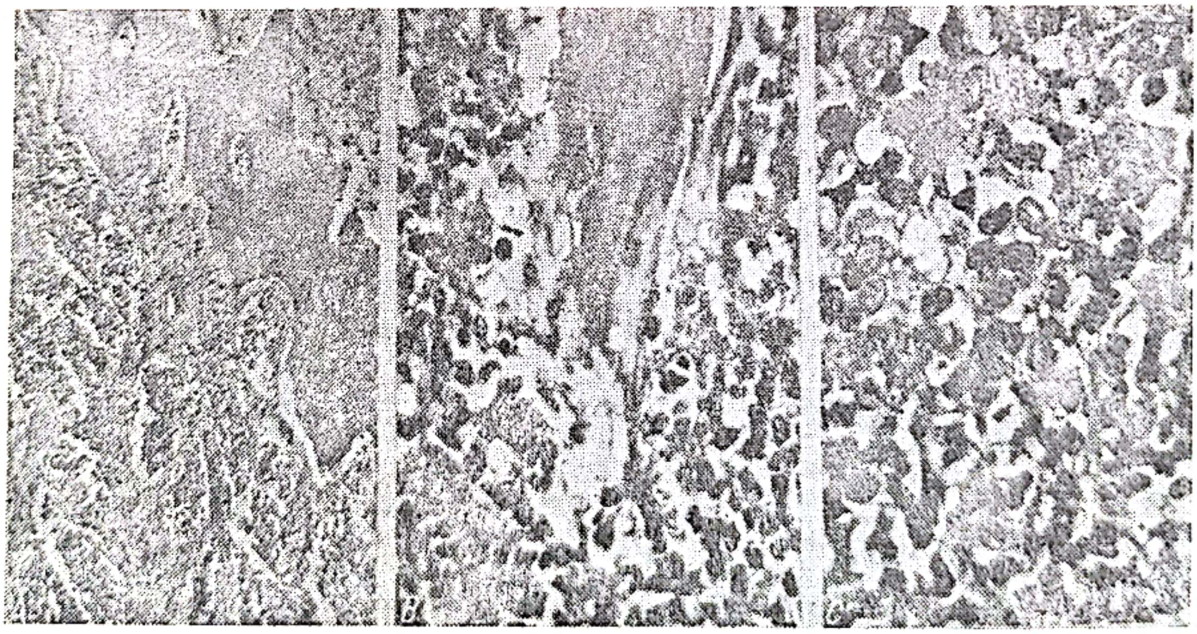

Fig. XXI—21. — Tumori medulare. Reticulosarcom osos.
A. Proliferare reticulosarcomatoasă în spații medulare prezentînd fibroză. *B.* Invazie în vecinătatea unei lamele osoase. *C.* Proliferare reticulosarcomatoasă.

Scanned with OKEN Scanner

reticulosarcoamele limfoganglionare. Prezintă fie forme pure fie un amestec de celule în care predomină elementele reticulare cu nuclei ovali și reniformi, nucleoli foarte aparenți, citoplasmă realizînd la microscopul optic aspecte reticulate. Există mitoze și uneori celule gigante asemănătoare elementelor Sternberg-Reed, corespunzătoare după Ivins și Dahlin unor rarisime forme de Hodgkin osos primar. Histochimic celulele reticulare sînt lipsite de glicogen (Schajowicz). Numeroase fibrile de reticulină de neoformație dovedesc caracterul de proliferare reticulară malignă. Asocierea de elemente de tip histiocitar și limfocitic dă aspecte mixte de reticulo-histio-limfosarcom. Există încă necroze, hemoragii și grade diverse de fibroză uneori intensă. Ultima poate despărți grupe de celule mici rezultînd aspectul alveolar. Acesta expune la erori de diagnostic diferențial în special cu metastaza unui carcinom. Leziunile sînt osteolitice dar la periferie există uneori neoformare osoasă netumorală de origine periostală. Metastazele limfoganglionare sînt obișnuit numai regionale, întîlnite în 22% din cazuri iar metastazele osoase se văd în 15% și pulmonare în 10% din cazuri. Alte metastaze viscerale sînt posibile dar cu mult mai rare. Prognosticul reticulosarcomului primar osos este mai bun decît al tumorii Ewing, durata de supraviețuire crescută și poate fi tratat chirurgical cu bune rezultate.

Limfosarcomul osului este foarte rar ca leziune primară și trebuie deosebit de interesarea osoasă secundară de origine limfoganglionară, ceea ce poate fi extrem de dificil în practică. Deosebim *limfosarcoamele osoase primare diferențiate (limfocitice) și nediferențiate (limfoblastice)* asociate sau nu cu aspecte leucemice ale sîngelui periferic. *Tumoarea Burkitt*, localizată aproape exclusiv la mandibulă este un limfosarcom primar limfoblastic semănat de histiocite cu aspectul de „cer înstelat". Se întîlnește în special la copiii africani între 2—15 ani și prezintă particularități epidemiologice ducînd la ipoteza unei transmiteri a agentului etiologic, probabil virotic, printr-un agent vector, poate un artropod. Un caz de asemenea tumoare a fost recent identificat și în țara noastră de Roșculescu și colab.

Mielomul multiplu (boala Rustitzky-Kahler; mielomul plasmocitar) este o tumoare malignă osoasă care ia naștere din elementele libere ale măduvei osoase. Incidența sa este greu de apreciat și variază după autori între 3—25% din totalul tumorilor osoase. Alții dau cifre și mai mari (Dahlin, 43%). Este o tumoare a oamenilor mai în vîrstă, cu maximă frecvență între 50—70 ani și predomină la bărbați. Nu există sub 30 de ani. Interesează mai ales vertebrele, oasele bazinului, femurul, humerusul, coastele, sternul și craniul și pînă la sfîrșit toate oasele. În mielomul solitar tumoarea este localizată într-un singur os cu mult timp înainte de diseminarea scheletică generalizată. Numai rareori coexistă focare de mielom în viscere sau părțile moi. Clinic se constată dureri și este deseori revelat de un traumatism antrenînd tasarea corpilor vertebrali sau fracturi spontane de femur ori humerus. De asemenea pot apare tumori palpabile în legătură de obicei cu un os superficial: craniu, claviculă sau coaste. Examenul radiologic arată intensă osteoliză cu formarea de numeroase geode bine conturate izolate sau confluente extrem de caracteristice în special la corpii vertebrali, craniu, bazin, stern și coaste. Se constată încă decalcificare generalizată a oaselor. Substituirea măduvei cu infiltrări mielomatoase difuze n-are obișnuit expresie radiologică. Diagnosticul se pune prin puncție medulară și biopsie. Alte examene de laborator evidențiază anemie, hipercalcemie, modificări electroforetice ale fracțiunilor

Scanned with OKEN Scanner

globulinice serice, proteinurie Bence-Jones și hiperuricemie. *Macroscopie* fig. XXI—22*A*). Aspectele macroscopice nu sînt caracteristice pe piesele de biopsie folosite pentru diagnostic. Obișnuit acestea sînt prelevate prin chiuretaj și consistă din fragmente cenușiu roșietice moi. Piesele de necropsie prezintă multiple tumori colorate cenușiu roșietic sau albicios pe piesele proaspete, care apar ca lacune multiple pe piesele uscate. *Microscopie* (fig. XXI—22*B*, *C*). Tumoarea se compune din aglomerări de celule cu stromă de susținere extrem de redusă. Aspectul citologic, care trebuie confruntat pe secțiuni și frotiuri (de amprentă sau după puncție), nu este identic în toate cazurile de mielom dar este remarcabil de uniform în aceeași tumoare. Vechea tendință de a clasa pe baze citologice forme cu plasmocite, celule mieloide, eritroblastice și limfoide a produs numai confuzii. După Lichtenstein și alți autori mielomul multiplu este un neoplasm de tip celular unitar. Variațiile de aspect citologic reflectă stadiile de maturarea celulelor tumorale de bază care ar trebui denumite simplu *celule de mielom*, deosebindu-se mielomul diferențiat (vechiul mielom plasmocitar), cel mai frecvent, de mielomul nediferențiat. În mielomul diferențiat celulele sînt foarte uniforme, de talie nu prea mare și prezintă asemănare superficială cu plasmocitele. Nucleul este excentric, citoplasma abundentă, zona Golgi corespunzătoare haloului perinuclear întinsă și citoplasma, hipercromă, conține reticul endoplasmic lamelar cu numeroase granule de ribozomi. Celulele sînt uneori binucleate. Se întîlnesc frecvent corpi Russell. Electronooptic pot exista încă incluzii citoplasmice asemănătoare cristalelor. În mielomul nediferențiat celulele sînt mai variate ca talie și morfologie ajungîndu-se la un aspect pestriț. Alături de cîteva celule asemănătoare plasmocitelor se găsesc numeroase celule mai

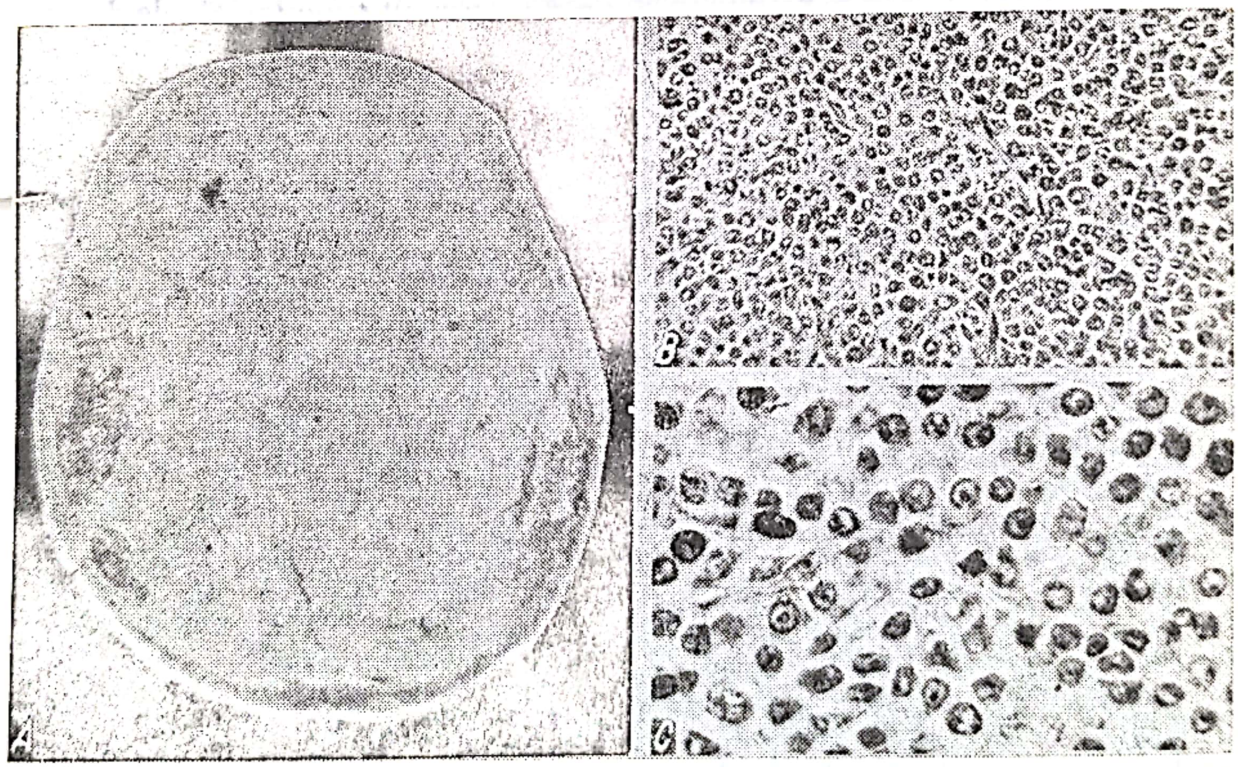

Fig. XXI—22. — Tumori medulare. Mielom multiplu.
A. Leziuni craniene (Muzeul Institutului Dr. V. Babeș). *B*. Proliferare difuză de celule de mielom. *C*. Celule de mielom cu prezența de rare mitoze.

Scanned with OKEN Scanner

mari cu nucleu palid colorat, rotund, oval sau reniform cu nucleoli voluminoşi şi citoplasmă abundentă obişnuit eozinofilă, cîteodată vacuolizată. Se găsesc de asemenea celule gigante multinucleate şi mitoze. În afară de leziunile osoase se pot asocia încă: infiltrate mielomatoase sau chiar tumori în ficat, splină, limfoganglioni, rinichi, tract digestiv şi alte viscere; leucemie cu celule de mielom, mai ales de tip plasmocitar; amiloidoză în 6—10% din cazuri (Lichtenstein) cu anumite particularităţi de colorabilitate şi intensă reacţie gigantocelulară la periferia depozitelor amiloide; metastaze calcare în rinichi uneori aşa de bogate încît se recunosc la simplul examen radiologic. Mielomul multiplu durează în medie 2 ani dar se cunosc cazuri de supravieţuire mult mai îndelungată, mai ales după chimioterapie. Prognosticul este în general mai bun în forma bine diferenţiată. Supravieţuirea este prelungită la bolnavii cu mielom solitar. Decesul se datoreşte la cauze multiple variate şi în special infecţiilor intercurente de tipul pneumoniei.

TUMORI VASCULARE

TUMORI BENIGNE

Hemangiomul osos este cea mai frecventă tumoare vasculară cu o incidenţă de 1% din totalul tumorilor osoase. Este o tumoare benignă constatată în special la craniu şi corpul vertebrelor, mai rar în oasele lungi şi foarte rar în alte oase. În *hemangiomatoza sistematizată*, cu totul excepţională, se asociază hemangioame osoase multiple şi eventual şi ale părţilor moi. Radiologic în hemangiomul osos sînt imagini de „fagure de miere“ şi de „raze de soare“ la craniu, sau de benzi verticale prin alternanţa de zone clare şi opace la oasele lungi. Macroscopic există teritorii roşii conţinînd lacune cu sînge, limitate sau subdivizate de travee osoase. Microscopic se constată imagini de hemangiom capilar sau cavernos. **Limfangiomul osos,** excepţional, este de obicei multiplu şi asociat cu leziuni similare ale părţilor moi.

Tumoarea glomică (glomangiomul), întîlnită cu totul rar în falanga terminală corespunde obişnuit la erodarea osului de o tumoare glomică a părţilor moi şi numai excepţional la o adevărată tumoare intraosoasă. Aspectul microscopic este de elemente epiteloide situate în peretele unor structuri vasculare de tipul glomului neuromioarterial.

Tumori intermediare sau *nedeterminate* excepţionale sînt *hemangiopericitomul*, de obicei propagarea la os a unei tumori de părţi moi şi *hemangioendoteliomul* pe care Schajowicz îl separă de angiosarcom considerîndu-l relativ benign faţă de angiosarcom, recidivant după excizie dar nemetastazant.

TUMORI MALIGNE

Angiosarcomul osos, de cea mai mare raritate, este o tumoare malignă metastazantă în special în plămîni. Prezintă canale vasculare neregulat anastomozate limitate de celule endoteliale atipice, imature, şi mase compacte de elemente sarcomatoase. Nu trebuie confundat cu osteosarcomul zis telangiectatic, remarcabil prin bogăţia vasculară şi mult mai frecvent întîlnit în clinică.

ALTE TUMORI ALE ŢESUTULUI CONJUNCTIV

Tumori benigne. *Fibromul desmoplastic* (Jaffe) este o tumoare benignă foarte rară asemănătoare tumorilor desmoide din părţile moi, întîlnită la adulţi şi adolescenţii tineri în oasele lungi, vertebre sau bazin. Microscopic se constată relativ puţine celule de tip fibroblastic, mature, diferenţiate şi separate prin

Scanned with OKEN Scanner

numeroase fibre colagene. Principalul diagnostic diferențial uneori destul de dificil în practică, se face cu fibrosarcomul. *Lipomul osului* de asemenea foarte rar se întîlnește în centrul osului. Lipomul de la periferia osului este de fapt un *lipom parostal* provenit din periost.

Tumori maligne. *Fibrosarcomul osului*, inițial confundat cu o formă de osteosarcom, reprezintă mai puțin de 4% din tumorile osoase maligne (Dahlin). Este obișnuit situat în metafiza oaselor lungi ale membrului inferior de la nivelul genunchiului. Apare la vîrste mai înaintate decît osteosarcomul. Deosebim *fibrosarcomul central și periostal.* Pseudoîncapsularea acestei tumori constatată pe preparatele de excizie totală este caracteristică. Microscopic, cele mai comune sînt fibrosarcoamele nediferențiate sau slab diferențiate. Fibrosarcomul diferențiat este mult mai rar punînd și probleme de diagnostic diferențial delicate prin bogăția fibrelor colagene și morfologia puțin caracteristică a celulelor tumorale. *Liposarcomul osos (sarcomul lipoblastic)* este foarte rar prezentînd aceleași caractere morfologice cu liposarcomul părților moi. Se poate asocia cu proliferare fibrosarcomatoasă în *lipofibrosarcom* și mixosarcomatoasă în *lipomixosarcom.*

Mezenchimomul malign al osului (Schajowicz și colab.) este o excepțional de rară tumoare malignă mezenchimală cu multiple tipuri de diferențiere în special osteo- și liposarcomatoasă asociate.

Sarcomul nediferențiat al osului prezintă structuri celulare atît de pleomorfice încît poate fi confundat cu variate tumori primitive și secundare nediferențiate sau slab diferențiate ale osului. Diagnosticul se pune morfologic și în raport cu datele clinice precizînd că este într-adevăr vorba de o tumoare malignă primitiv osoasă.

Cordomul (Ribbert) (sinonime: ecchondrosis physaliphora, Virchow; cordoblastomul, Bailey și Bagdasar) este o tumoare extrem de rară, întîlnită mai ales la adult după 40 ani. Provine din resturile embrionare de coardă dorsală (notocord) cu principalele localizări numai pe scheletul axial, la craniu și coloana vertebrală. *Macroscopie.* Cordoamele intracraniene sînt mici, de 2—5 cm diametru și prezintă aspect boselat. Culoarea este albicios cenușie. Ele aderă de apofiza bazilară pe care o infiltrează și erodează. Cordoamele vertebrale, cu localizare dominant sacro-coccigiană ating dimensiuni cu mult mai mari, chiar cît capul de făt și cresc infiltrativ înglobînd organele învecinate: rect, vezica urinară, organele genitale în masa lor. La secțiune, aspectul este fie compact și albicios, fie gelatinos, infiltrat de o substanță mucoidă albicios cenușie. *Microscopie* (fig. XXI—23). Tumoarea conține celule de tip cordal, unele mari, balonizate, de aspect asemănător cu frunzele plantei Physalis, altele mici, care reprezintă de fapt elementele invadînd în vecinătate. Celulele physalifore au nucleu picnotic sau veziculos și o citoplasmă fin sau grosolan vacuolizată rezultînd la microscopia optică aspectul de frunză cu nervurile sale. Histochimic, celulele conțin granule de glicogen. Electronooptic, se constată vacuolizări de reticul endoplasmic și aspecte cu totul particulare de stratificări alternative de mitocondrii și cisterne de reticul endoplasmic granular (Erlandson, Tandler și colab.). Celulele sînt dispuse în grămezi neregulate, înconjurate de substanță mucoidă bogată în MPZ acide, în care se diferențiază rare fibrile precolagene și colagene sau celulele apar izolate, balonizate, plutind în substanța fundamentală mucoidă. Mult mai rar există dispoziții pseudoepiteliale glanduliforme sau lobuli separați printr-o stromă bogat vascularizată. Cordoa-

Scanned with OKEN Scanner

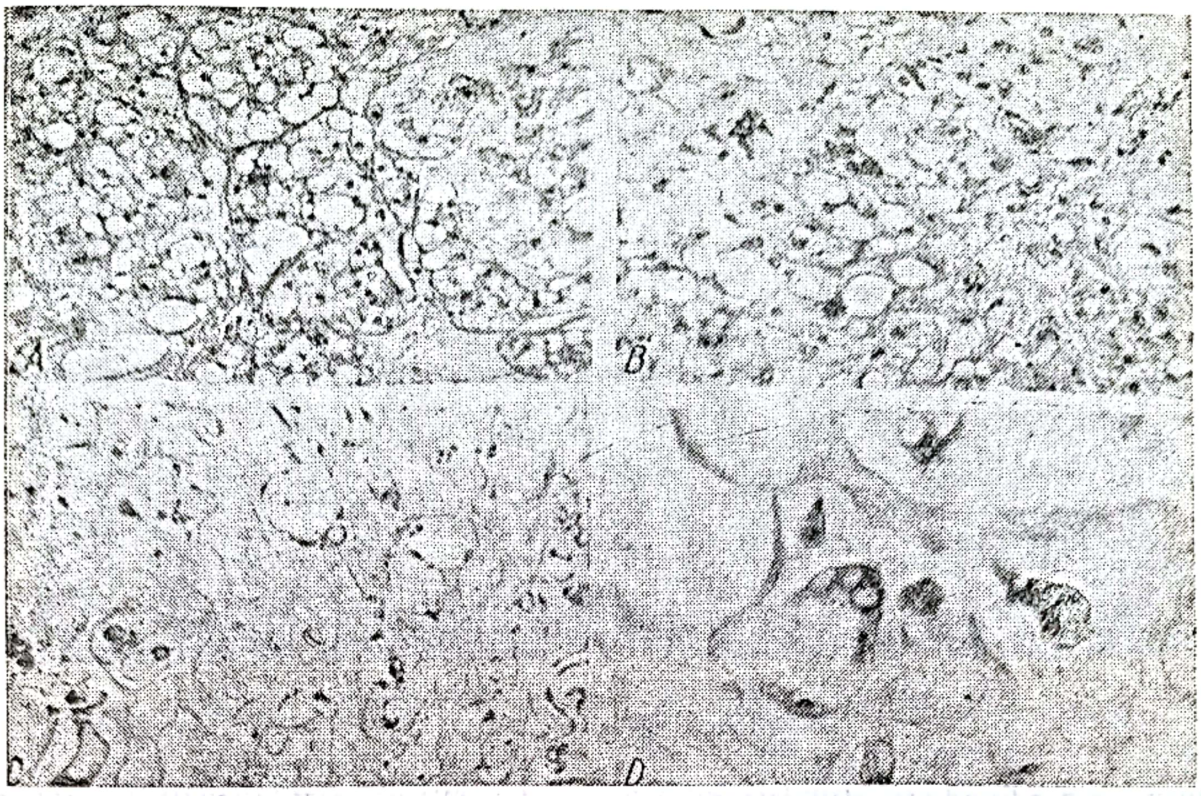

Fig. XXI—23. — Alte tumori osoase. Cordom.
A, B. Cordom sacrat cu mare bogăție celulară și mitoze atipice. *C, D.* Cordom intracranian. Imagine de ansamblu și detalii citologice (*D*).

mele recidivează de obicei după extirpare. Dau metastaze, în special pulmonare, numai în 10% din cazuri. Diagnosticul diferențial se face mai ales cu condrosarcomul și carcinomul muco-secretant.

Adamantinomul provine din celule de tip epitelial incluse în os. Deosebim adamantinomul maxilarelor de adamantinomul oaselor lungi. *Adamantinomul maxilarelor* (sau *ameloblastomul*) este o tumoare disembrioplazică din resturile embrionare ale clopotului adamantin. Situat de 5 ori mai frecvent în grosimea mandibulei decît în maxilarul superior, apare între 20—40 ani, are evoluție lentă atingînd un diametru de cîțiva cm. Tardiv se produce invazia părților moi, sau sinusului maxilar, sau orbitei. Radiologic se constată geode osoase confluente și geode izolate mai mici la periferie. Osul în vecinătate este deprimat, subțiat și se produce deplasarea dinților învecinați. *Macroscopie.* Se deosebesc adamantinoame solide și chistice. Tumoarea, prost delimitată de os, este alb cenușie, moale. *Microscopie* (fig. VIII—13). Se constată lobuli și cordoane celulare de tip bazal. Transformarea chistică în lobuli se face după modelul lichefierii porțiunii centrale a clopotului adamantin debutînd cu aspectul reticulat al celulelor. Ulterior se formează chisturi sau lichidul din lobul comprimă elementele epiteliale centrale realizînd pseudoperle. Substanța fundamentală condensată la periferia lobulilor seamănă bazalei clopotului adamantin dar nu se formează smalț și din acest punct de vedere denumirile tumorii nu sînt corespunzătoare. Ca histogeneză, este o tulburare de dezvoltare prin persistența resturilor clopotului adamantin. Din resturile epiteliale Malassez învecinate provenite din teaca laterală a clopotului adamantin (Hertwig) și din lama dentară a epiteliului gingival se pot dezvolta tumori

Scanned with OKEN Scanner

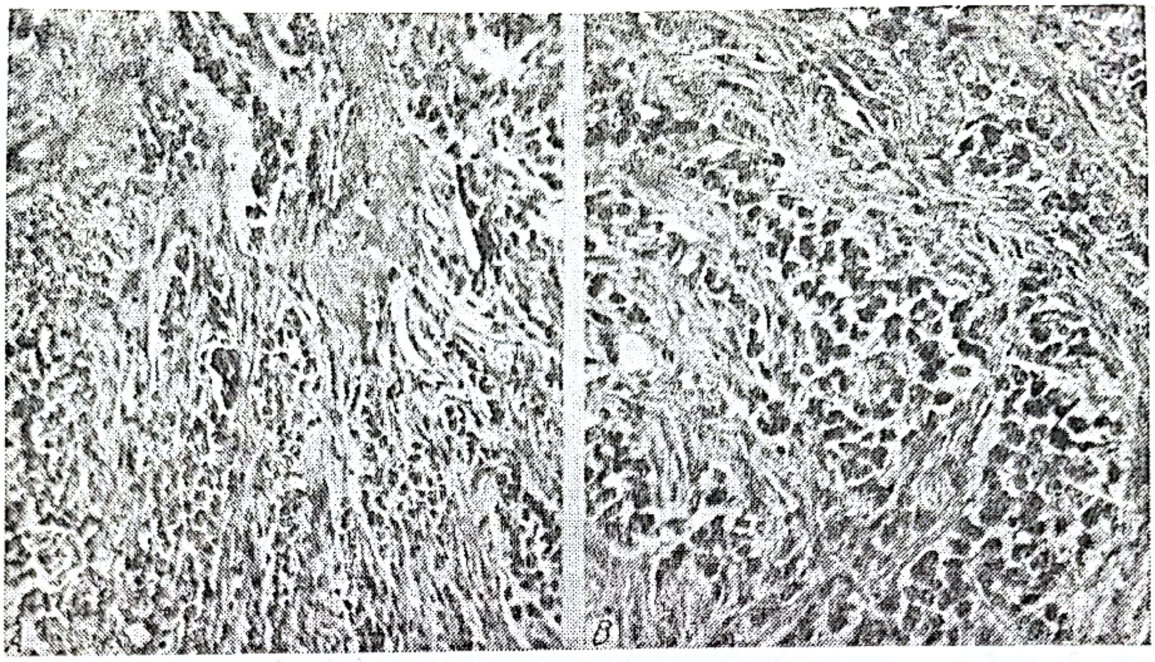

Fig. XXI—24. — Alte tumori osoase. Adamantinom al tibiei.
A, B. Microscopie (caz dr. Singer).

înrudite dar luînd aspectul de carcinom spinocelular şi cu o comportare clinică mai malignă. *Adamantinomul oaselor lungi* este o tumoare excepţional de rară, localizată în 90% din cazuri în tibie şi mai rar pe oasele antebraţului. Provine din resturi malpighiene incluse într-un os situat imediat subcutan şi par în legătură cu un traumatism anterior. *Microscopie* (fig. XXI—24). Aspectele variate mimează adamantinomul maxilarelor, sau carcinomul bazocelular, sinoviosarcomul, o tumoare vasculară sau carcinomul spinocelular. Electronooptic, prezenţa tonofilamentelor şi numărul mare de desmozomi dovedesc natura epitelială a tumorii (Rosai). Evoluţia este lent progresivă şi destul de rar se produc metastaze, în special pulmonare.

Tumori neurogene. *Neurinomul (schwannomul, neurilemomul)* este foarte rareori întîlnit la os, obişnuit încapsulat şi tinde să ia naştere dintr-un nerv mai mare, macroscopic vizibil. Poate fi central şi subperiostal. Microscopic predomină tipul Antoni A de neurinom dens, fasciculat, cu frecvente aspecte palisadice. *Neurofibromul*, şi mai rar, se constată numai în cursul neurofibromatozei generalizate, cu dispoziţie centrală şi periostală. Nu se cunosc pentru os echivalentele maligne ale acestor tumori.

TUMORILE OSOASE SECUNDARE

Tumorile osoase secundare (fig. XXI—25), cu mult mai frecvente decît tumorile osoase primare, sînt cel mai deseori metastaze de carcinoame. Există încă metastaze osoase în majoritatea neuroblastoamelor la copii, în sarcoamele părţilor moi şi viscerale, în unele tumori maligne osoase (condrosarcomul, osteosarcomul, sarcomul Ewing) şi în melanoamele maligne. Frecvenţa metastazelor osoase în cancerele generalizate este în general subestimată. Cifrele statistice cele mai ridicate par şi cele mai corecte, în legătură cu investigaţii radiologice şi necroptice mai complete. În 27—70% din cancerele letale pot exista metastaze osoase (27%, Abrams, Spiro şi Goldstein; 47%, Willis; 52%, Kaufmann; 70%, Jaffe). Acestea apar

Scanned with OKEN Scanner

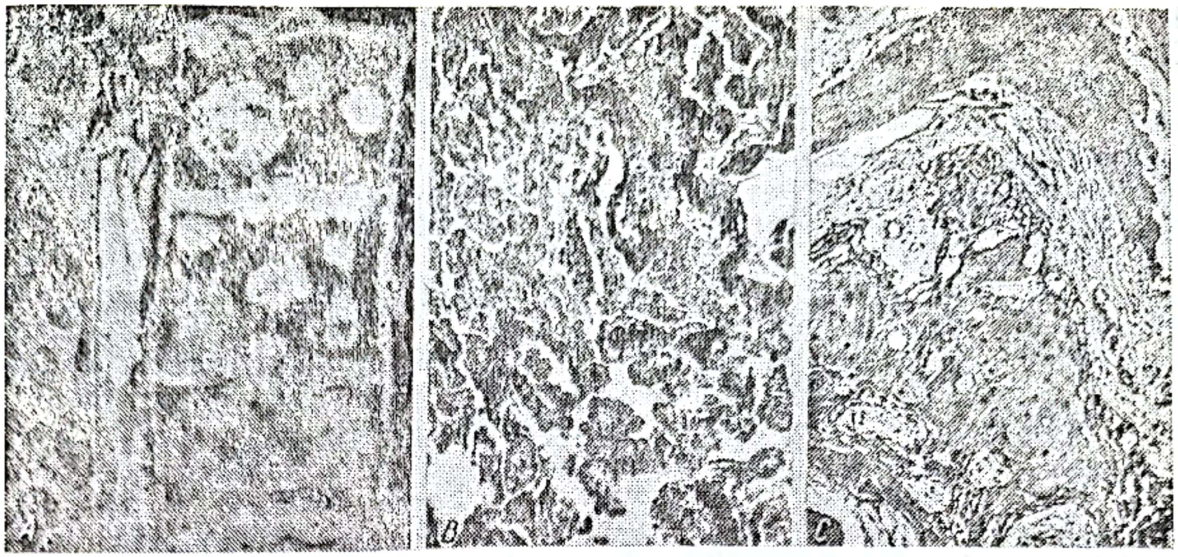

Fig. XXI—25. — Tumori osoase secundare.
A. Metastaze vertebrale ale carcinomului de prostată. *B.* Metastază osoasă a unui carcinom papilifer ovarian. *C.* Invazia unui carcinom spinocelular în spațiul medular.

cu predilecție în anumite tumori: neuroblastoame, carcinoame prostatice, renale, mamare, tiroidiene, bronșice, gastro-intestinale, pancreatice și ovariene. Metastazele osoase interesează predominant oasele iliace, coloana vertebrală, coastele și craniul, adică oasele conținînd abundentă măduvă roșie, puternic vascularizată. La periferie, dincolo de articulațiile cotului și genunchiului sînt excepționale. Ele se pot identifica prin biopsie aspirație în 84% din cazuri. Clinic, se manifestă prin dureri, tumefacție, fenomene neurologice prin compresiuni pe măduvă sau nervi și pot fi revelate prin fracturi spontane, uneori chiar înainte de depistarea clinică a tumorii primare. Examenele de laborator arată în special intensă hipercalcemie și creșterea fosfatazelor alcaline în legătură cu importanta decalcificare. Radiologic metastazele pot fi osteolitice, osteoplastice (condensante) și asociate. Reacțiile de neoformare osoasă din jurul lor cu aspectele în foi de ceapă și spicule sînt comune și cu alte tumori primitiv osoase neavînd decît valoare limitată pentru diagnostic. Deseori sînt imagini radiologice normale în cazul metastazelor infiltrante difuze umplînd spațiile medulare cu respectarea trabeculilor osoși, fără osteoplazie, nici osteoclazie. Calea de însămînțare este aproape totdeauna hematogenă. Însămînțarea pe cale limfatică este contestată căci în majoritatea cazurilor lipsește permeația neoplazică a limfoganglionilor învecinați osului. Invazia osului se face încă prin contact direct de la un cancer visceral sau cutan, de exemplu cancerul apărut pe traiecte fistuloase de osteomielită.

LEZIUNI ASEMĂNĂTOARE TUMORILOR

Chistul osos solitar (simplu, benign sau unicameral) este o leziune chistică solitară întîlnită la orice vîrstă dar mai ales la copii și adolescenți în special la nivelul extremității proximale a humerusului și femurului (2/3—3/4 din cazuri) și mai rar la extremitatea distală a oaselor lungi sau în oase plate. Clinic, simptomatologia este puțin caracteristică și se recunoaște în aproximativ 2/3 din cazuri prin fracturi. Radiologic, este o zonă de transparență putînd avea fals aspect multiloculat, situată în metafiză dar nedepășind obișnuit placa epifizară și delimitată

Scanned with OKEN Scanner

de o coajă osoasă subțire. *Macroscopie.* Chistul solitar conține lichid gelatinos, sanguinolent sau net hemoragic mai ales în caz de fractură. Examenul lichidului arată asemănarea cu serul sanguin și nu cu lichidul sinovial căci conține fibrinogen și fibrină și nu material mucoid. Peretele este o coajă subțire osoasă cu inconstante mici neregularități datorite neoformării de os periostal iar spre interior trimite punți osoase proeminente, care nu ajung la adevărată multiloculare așa încît chistul rămîne de fapt totdeauna unicameral. *Microscopie.* Peretele nu prezintă trăsături caracteristice și cel mai deseori conține țesut fibrolamelar și o coajă osoasă cu os subperiostal de neoformație în special în fracturi. Uneori se constată și reacție granulomatoasă și celule gigante. Asemenea cazuri nu trebuie confundate cu tumoarea cu celule gigante sau chistul osos anevrismal. Etiopatogenia rămîne necunoscută. Se incriminează: transformarea chistică a unei tumori preexistente; sau un proces inflamator cronic; sau o tulburare locală de creștere osoasă poate în legătură cu un traumatism; sau o tulburare circulatorie prin resorbție osoasă rapidă cu blocarea vaselor hrănitoare și acumularea de fluid interstițial.

Chistul osos anevrismal (Jaffe și Lichtenstein) este o leziune osteolitică extensivă conținînd cavități multiple umplute cu sînge, separate prin trabecule de țesut osos sau osteoid, dezvoltată lateral în metafiza oaselor lungi sau corpul vertebral, ceea ce dă falsa impresie de formație anevrismală. Se întîlnește mai ales în a 2-a și a 3-a decadă a vieții, evoluția este rapidă și leziunea atinge uneori dimensiuni considerabile, în net contrast cu evoluția clinică benignă. Chistul osos anevrismal poate fi recunoscut radiologic prin caracterul chistic și dispoziția laterală. *Macroscopie.* De obicei biopsiile prin chiuretaj dau numai mici fragmente de aspect hemoragic. Pe piesele de rezecție se observă asocierea aspectelor chistice și hemoragice cu un grad de osificare periostală. *Microscopie.* Este caracteristică asocierea de zone hemoragice, lacuri sanguine, reacție granulomatoasă cu siderofagie și numeroase celule gigante. Se mai pot găsi zone de țesut osos matur sau osteoid, elementele gigante reprezentînd osteoclaste. Ca patogenie se incriminează: hemoragia subperiostală cu organizare; tulburările circulatorii ca tromboza venoasă sau comunicarea arterio-venoasă; apariția pe o leziune preexistentă: tumoare sau chist osos solitar. Rolul traumatismului existent în antecedentele de la jumătate din cazuri rămîne neprecizat. Chistul osos anevrismal trebuie deosebit de transformările chistico-hemoragice din condroblastomul benign, tumoarea cu celule gigante și osteosarcomul telangiectatic.

Chistul osos juxta-articular este o leziune benignă chistică sau multiloculată, histologic asemănătoare chistului sinovial, situată în țesutul osos subcondral adiacent articulației. Se întîlnește la adulți cu sediu în special la extremitatea distală a tibiei sau humerusului. Histologic se constată țesut fibros cu transformare mucoidă.

Defectul osos metafizar (sau **defectul fibros cortical**) este o leziune netumorală fibroasă a metafizei oaselor lungi (femur, tibie, peroneu), întîlnită mai ales la copii și corespunzătoare probabil unui defect de osificare. Forma extinsă a leziunii implicînd corticala și cavitatea medulară a osului a fost numită *fibrom neosificant* (sau *neosteogenic*) de Jaffe și Lichtenstein. Radiologic este o transparență bine delimitată caracteristică și care nu interesează epifiza. *Macroscopie.* Leziunea moale și colorată gălbui cu zone brune, este delimitată de o coajă subțire de os. *Microscopie.* Conține numeroase fibroblaste și histiocite încărcate cu lipide, de aspect xantomatos. Există încă celule

Scanned with OKEN Scanner

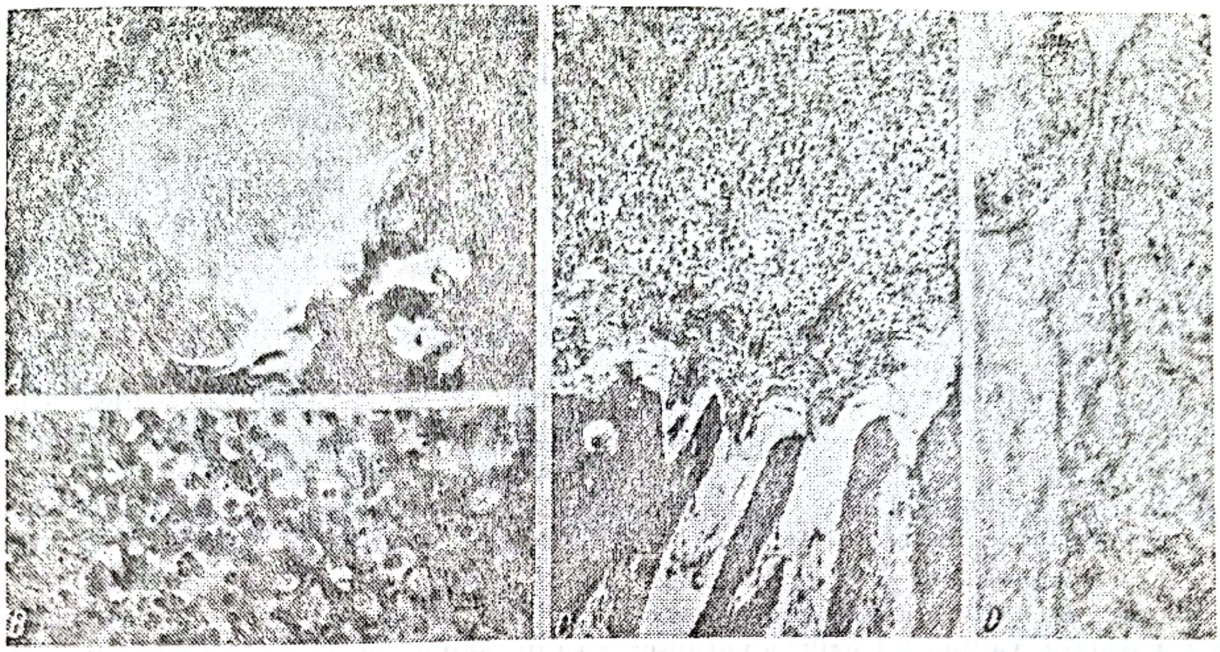

Fig. XXI—26. — Pseudotumori osoase. Histiocitoza X.
A. Lacune foarte aparente pe radiografia craniană. *B.* Frotiu conținînd histiocite cu citoplasma eozinofilă și lipidizate. *C.* Granulom eozinofil osos. Lipsesc orice aspecte de invadarea spațiilor medulare dintre traveele osoase învecinate (cazuri dr. Sp. Popescu-Micloșani). *D.* Aspecte electronooptice ale unui organit citoplasmic în rachetă și începutul formării altuia din invaginarea citoplasmică a membranei plasmatice (jos) (× 54 000) (caz prof. dr. P. Nicolescu și dr. Sp. Popescu-Micloșani).

gigante multinucleate de aceeași origine. Imaginile morfologice sînt asemănătoare proliferărilor din fibroxantoame. Lipsesc total aspectele de neoformare osoasă.

Histiocitoza X (Lichtenstein) (fig. XXI—26) de etiologie încă neprecizată, se caracterizează prin proliferarea netumorală a elementelor reticuloendoteliale cu capacitate histiocitară și care pot secundar prezenta încărcare lipidică a citoplasmei. Histochimic, asemenea histiocite lipidizate conțin un amestec de grăsimi neutre și acide, colesteride, fosfolipide și o mică proporție de acizi grași nesaturați cu predominența colesteridelor. Electronooptic, histiocitele conțin pseudoorganite citoplasmice caracteristice în rachetă provenite din invaginări ale membranei plasmatice ulterior separate de aceasta, bine studiate în țara noastră de P. Nicolescu și Sp. Popescu-Micloșani. Natura histiocitozei X rămîne neprecizată, de unde și denumirea, dar este considerată un tip particular de reacție inflamatorie. Anatomo-clinic se deosebesc 3 forme: granulomul eozinofil, boala Letterer-Siwe și boala Hand-Schuller-Christian.

Granulomul eozinofil este forma localizată a histiocitozei X, aproape exclusiv mono- sau poliostotică. Sedii de predilecție sînt oasele extremităților, vertebrele, coastele, bazinul și craniul copiilor și tinerilor adulți, în special de sexul masculin. Radiologic se constată leziuni osteolitice eventual asociate cu reacție periostală. *Macroscopie.* Țesutul lezional de consistență variabilă este colorat brun, cenușiu sau hemoragic. *Microscopie.* Predomină proliferarea elementelor de tip histiocitar cu nucleu reniform, nucleoli foarte aparenți, citoplasmă acidofilă vacuolară sau spumoasă. Există adesea și histioplaxe, adică celule multinucleate care nu trebuie confundate cu osteoclastele. Macrofagia și acumularea de lipide citoplasmice este de constatare frecventă. Numeroasele celule eozinofile corespund fie la eozinocite tisulare de origine his-

Scanned with OKEN Scanner

tiocitară, fie la granulocite eozinofile. Există încă granulocite neutrofile, limfocite și plasmocite. Focarul lezional înlocuiește țesutul osos dar nu infiltrează spațiile medulare învecinate, deci nu prezintă invazivitate.

Boala Letterer-Siwe este forma acută de histiocitoză X diseminată, constatată în special la copiii mici, și unde predomină leziunile viscerale extrascheletice. Pe prim plan este proliferarea reticulohistiocitară intensă antrenînd evoluție clinică gravă, comparabilă unei reticuloze neoplazice.

Boala Hand-Schuller-Christian este forma cronică de histiocitoză X diseminată, mai comună la copii și în primele 3 decade ale existenței, cu leziuni dominant osoase. Clinic, un aspect caracteristic este asocierea de multiple leziuni osteolitice ale boltei craniene în special cu exoftalmia și diabetul insipid secundare leziunilor orbitei și hipofizei. *Macroscopie.* Leziunile colorate galben sau galben cenușiu se pot întinde spre pericraniu. *Microscopie.* În leziunile osoase, de tipul histologic al granulomului eozinofil, elementele histiocitare prezintă intensă lipidizare. În zonele de vindecare se produce evoluția spre fibroză. Boala nu pare legată de vreo tulburare metabolică generală căci lipsesc în serul sanguin modificări semnificative ale nivelului colesterolului sau altor substanțe iar lipidizarea celulelor se întîlnește exclusiv la nivelul leziunilor.

PATOLOGIA ARTICULAȚIILOR, SINOVIALEI, MENISCURILOR, DISCURILOR INTERVERTEBRALE ȘI BURSELOR SEROASE

PROCESE DISTROFICE ARTICULARE

Guta. Perturbarea metabolismului nucleoprotidelor ereditară și favorizată de excesele alimentare duce la precipitarea uraților în țesuturi sub forma de *tofi gutoși. Artrita gutoasă* întîlnită în special la bărbați și după 40 ani, se manifestă prin atacuri cu dureri nocturne interesînd inițial o articulație a degetului mare de la mînă sau de la picior, în podagră. În formele severe sînt implicate mai multe sau toate articulațiile și apar leziuni viscerale în special renale. *Macroscopie.* Precipitările uratice, albicioase, se prezintă ca depozite la suprafața cartilagiului articular, în grosimea sinovialei, sau ca tofi în tendoane și tecile lor, burse seroase, părțile moi periarticulare și țesutul subcutanat. Reacțiile granulomatoase consecutive duc la distrugerea cartilagiului articular, anchiloză și deformări la care contribuie și tofii din țesuturile periarticulare. *Microscopie.* Precipitări cristaline sau amorfe de urați sînt înconjurate de o reacție granulomatoasă cu celule gigante de corp străin cu evoluție ulterioară spre fibroză. În faza acută, lichidul sinovial conține microcristale uratice, fagocitate de leucocite și identificate prin microscopia în contrast de fază sau în lumină polarizată (Mc Carty și Hollander). În *pseudogută* (sau *condrocalcinoza*), o boală recent identificată de Mc Carty și colab. se găsesc microcristale calcice.

Artropatiile neurotrofice se produc în anumite boli neurologice ale măduvei spinării și nervilor. Cea mai frecventă este *artropatia Charcot a genunchiului din tabes.* Alte *neuroartropatii* se întîlnesc la membrul superior *în siringomielie sau în nevritele din lepră și diabet.* În *artropatia tabetică*, alterarea sensibilității profunde duce la ataxia locomotorie și microtraumatisme repetate în cursul funcției articulare, agravate de influența greutății corpului. Rezultă astfel distrugerea cartilagiului articular și multiple fracturi. Numeroase mici fragmente de os sau cartilagiu devin corpi liberi intraarticulari și determină inflamația cronică a sinovialei. Fragmentele osoase incluse în procesul granulomatos devin focare de osificare secundară. Rezultă o articulație enormă

Scanned with OKEN Scanner

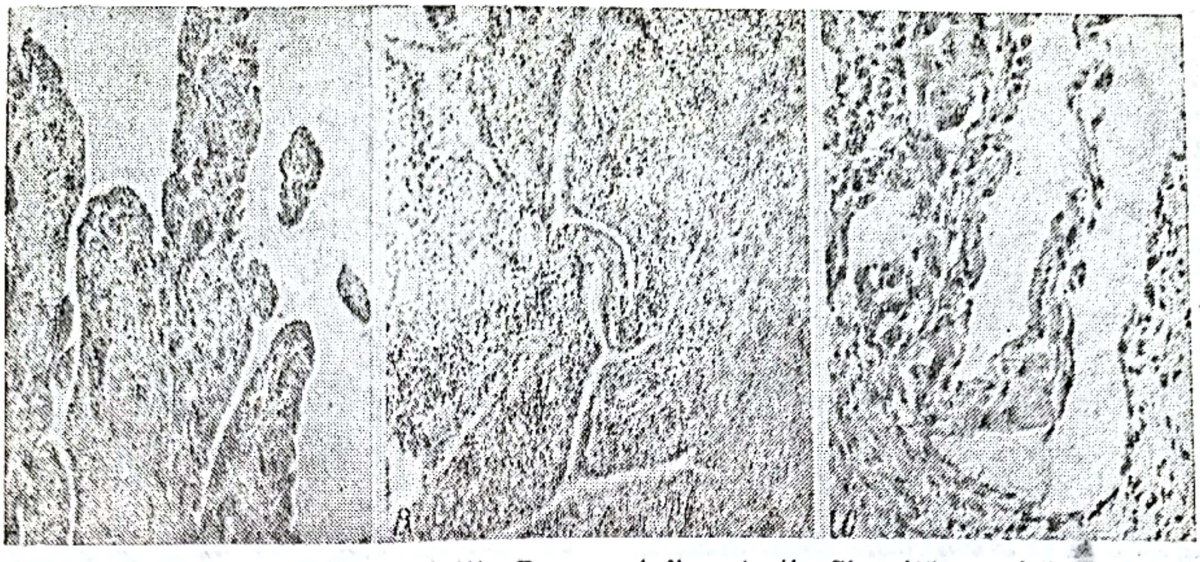

Fig. XXI—27. — Articulații. Procese inflamatorii. Sinovită cronică.
A. Sinovită cronică viloasă. Ansamblu. *B.* Infiltrat inflamator cronic și fante sinoviale ramificate, tapetate de mezoteliu. *C.* Formarea celulelor gigante provenite din mezotelille de la suprafața vilozităților.

cu sinoviala neregulat îngroșată, lichid intraarticular, capsulă și ligamente destinse, laxe. Toate aceste leziuni asociate în grade diverse duc într-un adevărat cerc vicios la agravarea progresivă a artropatiei, putîndu-se eventual complica și cu infecție secundară.

PROCESE INFLAMATORII

DATE GENERALE DESPRE ARTRITE

Artritele acute exsudative diferă după exsudat. *Artrita seroasă*, obișnuit monoarticulară, posttraumatică, este etapa de început a diverse artrite. Se manifestă prin exsudat seros realizînd *hidartroza*. Sinoviala prezintă hiperemie, edem și minime infiltrate granulocitare. Evoluția se face spre vindecare fără urme. În caz de cronicizare exsudatul seros persistă, sinoviala se îngroașă și comprimă marginile suprafeței articulare ca *pannus*. *Artrita sero-fibrinoasă*, de obicei reumatismală, este de asemenea o sinovită caracterizată prin exsudatul serofibrinos intraarticular și conținînd unele leucocite particulare încărcate cu granulații mari refringente de natură lipidică sau fagolisosomală, identificate de Mc Carty și Hollander și denumite ragocite de Delbarre și colab. Sinoviala congestionată și ușor infiltrată inflamator conține în recesurile sale membrane fibrinoase. *Artrita supurată* rezultă din infecții piogene. Articulația conține puroi. Inflamația purulentă nu se limitează la sinovială. Se constată încă supurația părților moi înconjurătoare sau/și distrugerea cartilagiului articular cu denudarea capătului osos. Puroiul se poate evacua prin fistule externe. Alteori, în special în infecția streptococică, infiltrează părțile moi dînd flegmoane și limfangite. În formele ușoare de artrită purulentă, cu relativa conservare a cartilagiului articular, vindecarea se face cu retracția capsulei limitînd mișcările articulare (falsă anchiloză). În formele severe cu distrugerea cartilagiului articular se ajunge la adevărata anchiloză adică sudura capetelor osoase denudate prin neoformare osoasă.

Artritele cronice. *Sinovita cronică nespecifică viloasă* (fig. XXI—27, XXI—28) este frecvent constatată la biopsii și corespunde reacției nespecifice a sinovialei la o largă gamă de factori iritativi cronici. Uneori apare după traumatisme. Se întîlnește la toate vîrstele.

Scanned with OKEN Scanner

Fig. XXI—28. — Procese inflamatorii. Sinovită cronică.
A, B. Sinovită cronică viloasă în diverse stadii incipiente de necroză și hialinizare. **C.** Necroză cu hialinizarea vilozităților, în totalitate, ducînd la formarea corpilor liberi intraarticulari.

Microscopic se constată îngroșarea sinovialei, care ia aspect vilos cu hiperemie, infiltrate inflamatorii difuze sau nodulare variate dominant cu elemente limfo-poliblastice. Fragmente de vilozități sinoviale necrozate și hialinizate pot deveni corpi liberi intraarticulari (corpi riziformi). Totdeauna există și un grad de fibroză sinovială sau subsinovială. *Artrita cronică*, lipsită de exsudat intraarticular, corespunde la diverse leziuni, unele inflamatorii, altele predominant degenerative interesînd majoritatea sau chiar totalitatea structurilor articulației și ducînd la uzura capetelor articulare, fibroză sau deformări.

După *etiologie*, deosebim *diverse tipuri de artrite* caracterizate prin tablouri anatomo-clinice distincte. *Artrite bacteriene. Artrita supurată* sau *piogenică*, datorită la germeni variați în special stafilococi, streptococi, pneumococi, gonococi, a devenit mult mai rară în urma tratamentelor cu antibiotice. Rezultă din infecția directă (plăgi penetrante, tăieturi, înțepături articulare), din propagarea unei infecții de vecinătate osoasă (osteomielită) sau a părților moi, dintr-o metastază limfatică și mai ales hematogenă în septico-piemie. Poate apare după avorturi septice și boli contagioase în special scarlatină și tifoidă. Caracterele morfologice sînt similare indiferent de agentul etiologic și au fost deja descrise cu artrita purulentă. *Artrita tuberculoasă*, devenită mai rară, este o tuberculoză de organ, întîlnită la adulți și copii, care urmează fie tuberculozei osoase epifizare, fie mai rareori sinovitei tuberculoase. Interesează o singură articulație, în primul rînd genunchiul, apoi șoldul, mai rar umărul sau pumnul. Macroscopic deosebim hidropsul tuberculos, artrita fonguoasă și excepțional artrita tuberculoasă uscată. *Hidropsul tuberculos* se caracterizează prin exsudat sero-fibrinos însoțit în granulie de leziuni tuberculoase miliare ale sinovialei. *Artrita fonguoasă*, forma cea mai comună de artrită tuberculoasă prezintă fonguozități ale sinovialei eventual continuate în capsulă, ligamente și părțile moi periarticulare. Se asociază edem sub tensiune în țesuturile periarticulare și hipoderm corespunzător aspectului de *tumoare albă*. Există încă fistule, caria capetelor articulare și cavitatea articulară conține corpi liberi (șoareci ar-

Scanned with OKEN Scanner

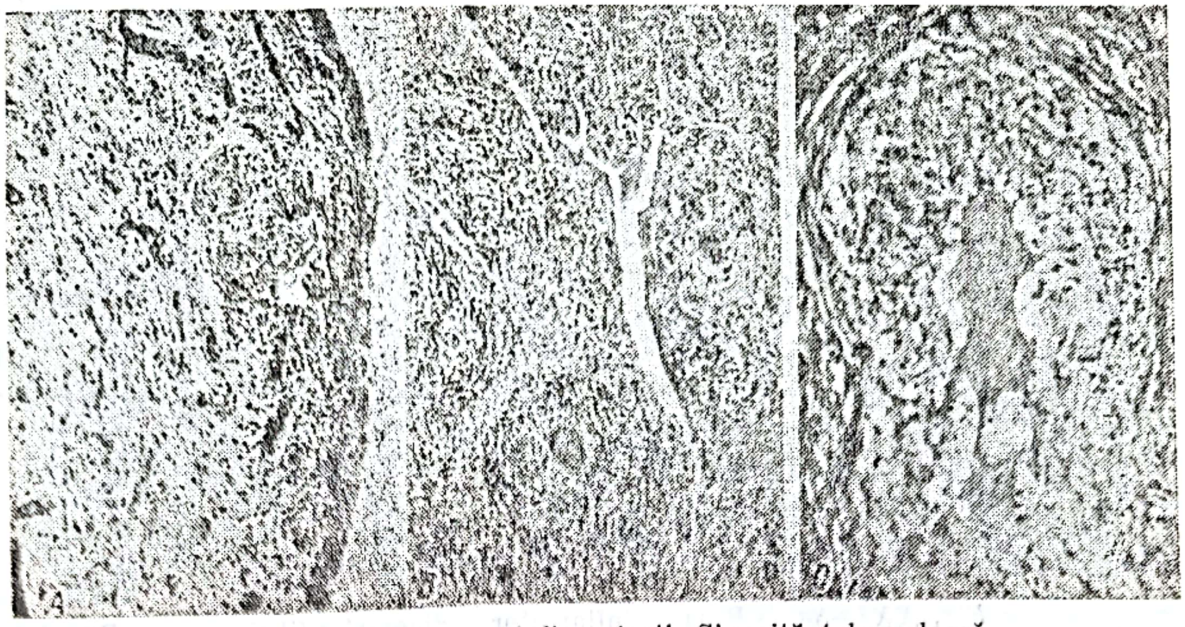

Fig. XXI—29. — Procese inflamatorii. Sinovită tuberculoasă.
A. Imagine de ansamblu. *B.* Foliculi tbc tipici în vecinătatea unor fante sinoviale. *C.* Folicul tbc gigantocelular.

ticulari). Aceştia pot fi duri (fragmente de cartilagiu sau os) şi moi (corpi riziformi) proveniţi din fragmentarea vilozităţilor sinoviale hipertrofice sau lipomatoase şi fibrină hialinizată. Vindecarea se face cu anchiloză fibroasă sau osoasă. *Artrita tuberculoasă uscată* întîlnită excepţional la umăr prezintă sinovită tuberculoasă terminată cu retracţia fibroasă a capsulei. *Microscopie* (fig. XXI—29). Diagnosticul se pune mai ales pe biopsiile de sinovială prezentînd foliculi tuberculoşi specifici extrem de tipici, rareori cazeificare, iar în formele tratate, leziuni inflamatorii cronice nespecifice şi fibroză. *Artrita sifilitică* este şi mai rară. În *sifilisul congenital* precoce se constată *osteocondrita sifilitică*, prezentată mai înainte cu sifilisul osos şi în cel tardiv *artropatia Clutton* caracterizată prin hidartroză. În *sifilisul cîştigat*, *osteoartrita gomoasă* (sau *pseudotumoarea albă sifilitică*, Fournier), localizată mai ales la genunchi pune serioase probleme de diagnostic diferenţial cu tumoarea albă tuberculoasă de care se deosebeşte radiologic prin asocierea hiperostozei. Microscopic, prezenţa endo- şi perivascularitelor limfo-plasmocitare (fig. XXI-30) nu este totdeauna suficientă pentru diagnostic şi sînt necesare încă reacţii serologice pozitive pentru sifilis. *Artrita reumatoidă (poliartrita cronică evolutivă, artrita proliferativă)* este o boală autoimună cronică întîlnită mai ales la femeia adultă de 30—45 ani. Evoluează în puseuri cu manifestări clinice generale, articulare şi masivă creştere de VSH. Leziunile articulare sînt simetrice. Încep cu articulaţiile mici de la mîini şi picioare, apoi evoluează centripet spre articulaţiile mari. Se produc tumefacţii articulare, subluxaţii şi anchiloze. Coexistă osteoporoză şi atrofii musculare. Urmează deformări, de exemplu degetele în „gît de lebădă" sau în „ciocan". *Microscopie.* Deosebim diverse etape evolutive. Iniţial predomină edemul inflamator sinovial, subşi perisinovial, însoţit de exsudarea fibrinei şi degenerescenţa fibrinoidă caracteristică bolilor de colagen. Lichidul sinovial conţine ragocite, frecvente în artrita reumatoidă şi considerate fagocitele factorului reumatoid (Hollander), aşa cum o arată cercetările de imuno-

Scanned with OKEN Scanner

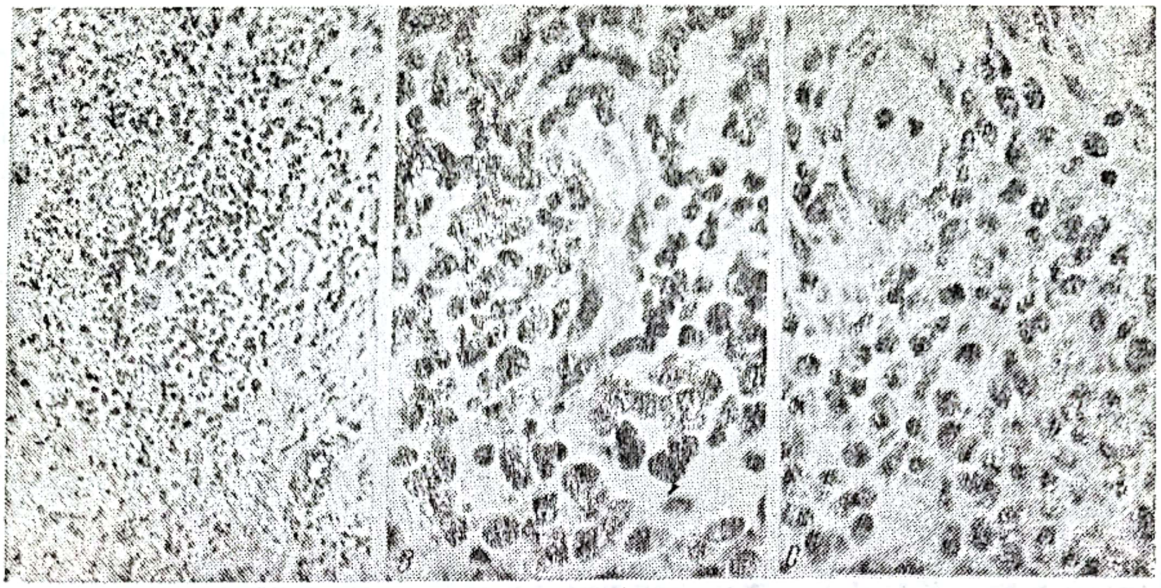

Fig. XXI—30. — Procese inflamatorii. Sinovită sifilitică.
A. Imagine de ansamblu. *B, C.* Vascularite sifilitice cu numeroase plasmocite.

fluorescenţă. Urmează leziunile perioadei de stare. Vilozităţile sinoviale, îngroşate spre vîrf, conţin infiltrate inflamatorii cronice bogate în limfocite. Se găsesc încă diverse poliblaste, plasmocite şi mici cantităţi de granulocite neutrofile. Se produce proliferarea intimei vasculare. Invazia pannusului inflamator deasupra cartilagiului articular duce la erodarea sa secundară. Se pot adăuga încă mici fracturi ale osului denudat, fragilizat prin osteoporoză. Urmează proliferarea granulomatoasă cu invazia osului subcondral, fibroză unind extremităţile osoase cu multilocularea cavităţii articulare şi chiar anchiloză osoasă, rezultînd, în final, distrugerea articulaţiei. În părţile moi periarticulare (de exemplu bursa olecranului) şi hipoderm există leziuni histologice caracteristice. În jurul zonelor de necroză fibrinoidă, colorată eozinofil, se găsesc histiocite dispuse radiar cu dispoziţie palisadică a nucleilor. Forme particulare sînt *boala Still* sau artrita reumatoidă juvenilă întîlnită sub 10 ani şi *sindromul Felty* de poliartrită reumatoidă asociată cu hepatomegalie, splenomegalie şi leucopenie. *Spondilita anchilozantă (boala Bechterew; boala Marie-Strümpell; spondilita rizomelică)* înrudită dar nu identică cu artrita reumatoidă se întîlneşte în special la bărbaţi tineri. Se caracterizează prin anchiloza osoasă rapid instalată a articulaţiilor intervertebrale şi sacro-iliace. Ulterior sînt interesate şi articulaţiile costo-vertebrale, se produce calcificarea ligamentelor spinale şi simfizei pubiene. În forma cea mai avansată, anchiloza osoasă duce la aspectul clinico-radiologic de „coloană bambus". *Osteoartrita (artroza degenerativă, artrita senescenţei, artrita deformantă)*, probabil cea mai comună formă de artrită, este caracterizată prin leziuni degenerative ale cartilagiului articular asociate cu modificări hipertrofice ale capetelor osoase ducînd la deformarea suprafeţelor articulare, cu minime manifestări inflamatorii sinoviale. Boala se instalează insidios şi începe probabil la vîrste relativ tinere cu leziuni degenerative cartilaginoase. Acestea sînt cel mai deseori primare şi mai rar secundare la fracturi intraarticulare, decolarea epifizară, boala Perthes, osteocondrita disecantă, şoareci articulari sau meniscuri rupte. Cartilagiul articular, de

Scanned with OKEN Scanner

culoare galben brună, prezintă fisurare cu leziuni degenerative ale matricei şi celulelor sale, urmate de denudarea capetelor articulare. Histochimic se constată creşterea condroitinsulfatului, descreşterea keratin-sulfatului şi MPZ totale (glicozaminoglicanul) aproape nemodificate. Condiţiile mecanice şi obezitatea favorizează instalarea leziunilor degenerative ale cartilagiului, mai comune în articulaţia şoldului *(malum coxae senile)*. Oasele prezintă tulburări de osificare cu formarea osteofitelor la periferie, eburnizarea la suprafeţele de contact, osteoporoză şi rarefacţii pseudochistice în restul osului subcondral. Îngroşarea sinovialei se face cu minime manifestări inflamatorii şi atrofia musculară lipseşte. În final, rezultă deformări în ciupercă ale capului femural, contopiri vertebrale prin exostoze în spondiloza deformantă şi nodulii Heberden ai articulaţiilor terminale interfalangiene.

Leziunile articulare în bolile generale. Participarea articulară în bolile generale de colagen ca *sclerodermia* sau *dermatomiozita* se manifestă prin fibroză şi rigiditate articulară. În *artrita reumatică*, o leziune poliarticulară migratorie, apărută în atacurile reumatismale, se constată reacţii exsudative fugace cu lichid seros intraarticular, conţinînd încă rare granulocite neutrofile şi repede resorbit, obişnuit fără urmă. Sinoviala prezintă hiperemie tranzitorie şi infiltrate reduse de limfocite, diverse macrofage şi plasmocite. Majoritatea leziunilor se întîlnesc în părţile moi periarticulare în special edemul şi degenerarea fibrinoidă. Reacţiile celulare din jurul zonelor de necroză fibrinoidă nu ajung la aspectul histologic specific nodulilor Aschoff din inimă. În unele cazuri de *psoriazis* cronic există artrită migratorie a articulaţiilor mari şi mici simulînd artrita reumatoidă. În *sindromul Reiter* se asociază uretrita negonococică cu conjunctivita acută bilaterală şi artrita migratorie acută. În *hemofilie*, *scorbut* sau *bolile singelui* poate exista hemartroză repede resorbită sau antrenînd sinovită granulomatoasă.

TRAUMATISME ŞI URMĂRILE LOR

Entorsa rezultă din mişcări forţate care nu duc la pierderea permanentă a contactului feţelor articulare. Se întîlneşte în special la membrul inferior şi cu predilecţie la glezne. În funcţie de tipul anatomic al articulaţiei interesate şi de intensitatea traumatismului constatăm în special leziuni ligamentare: elongaţii, procese degenerative, rupturi, dezinserţii sau smulgeri antrenînd fracturi maleolare. Rupturile de capsulă şi sinovială determină hemartroză, uneori importantă. Leziunile meniscale constituie un factor de agravare şi se întîlnesc în special la genunchi. Se asociază puternicul edem al ţesuturilor periarticulare consecutiv tulburărilor vasomotorii reflexe declanşate de traumatism, hemoragiile periarticulare, distensiile, chiar rupturile, musculare sau tendinoase. Entorsele simple şi corect tratate se vindecă cel mai deseori fără urmări. Alteori poate apare artrita traumatică în legătură cu resorbţia hemartrozei, urmată de fibroză. Entorsele pot lăsa sechele vasomotorii, tulburări trofice, osteoporoză posttraumatică Südeck-Leriche şi laxitate ligamentară favorizînd noi entorse.

Plăgile articulare prezentau înainte de era antibioticelor excepţională gravitate prin artritele supurate consecutive.

Luxaţiile sînt leziuni caracterizate prin pierderea contactului dintre suprafeţele articulare, cel mai deseori de origine traumatică. Se împart în luxaţii complete şi incomplete sau subluxaţii. *Luxaţiile traumatice* se întîlnesc mai ales la adulţi. Sînt uneori favorizate

Scanned with OKEN Scanner

de leziuni osteoarticulare preexistente (în special artritele sau fracturile parcelare), de leziuni musculare sau ale altor părți moi. *Luxațiile recidivante* sau *habituale* pot apare după traumatisme minore mai ales la umăr. *Morfopatologie. Luxațiile recente* prezintă rupturi capsulare cu hemartroză consecutivă, rupturi sau dezinserții ligamentare și de meniscuri, leziuni epifizare obișnuit discrete (fracturi parcelare și fisuri), leziuni de părți moi, vase și nervi. *Luxațiile vechi* sînt însoțite de retracția și fibroza capsulei aplicată pe cavitatea articulară goală, retracția ligamentară, deformările capetelor articulare, dispariția cartilagiului articular, atrofia și scleroza mușchilor periarticulari. Principalul *diagnostic diferențial* se face *cu luxația congenitală*, constatată la naștere sau în copilărie și în legătură cu diverse malformații osoase sau/și articulare. **Anchiloza** (fig. XXI—31) reprezintă abolirea mișcărilor normale ale unei articulații. Articulațiile imobilizate formează un unghi sau sînt rectilinii. Deosebim *falsele anchiloze* prin retracții fibroase paraarticulare sau contracturi musculare de *anchilozele adevărate* prin leziunile permanente ale extremităților osoase și ligamentelor articulare. Acestea se împart în *anchiloze fibroase* și *anchiloze osoase*, prin contopirea capetelor osoase urmînd dispariției cartilagiilor articulare.

PSEUDOTUMORI ȘI TUMORI ARTICULARE

Leziuni pseudotumorale. *Sinovita vilo-nodulară pigmentară* (Jaffe, Lichtenstein și Sutro) corespunde vechiului sinoviom benign și reprezintă de fapt un proces pseudotumoral al sinovialei, tecilor tendinoase și burselor seroase. Este o leziune inflamatorie cronică localizată mai ales la genunchi sau degete antrenînd eroziunea osu-

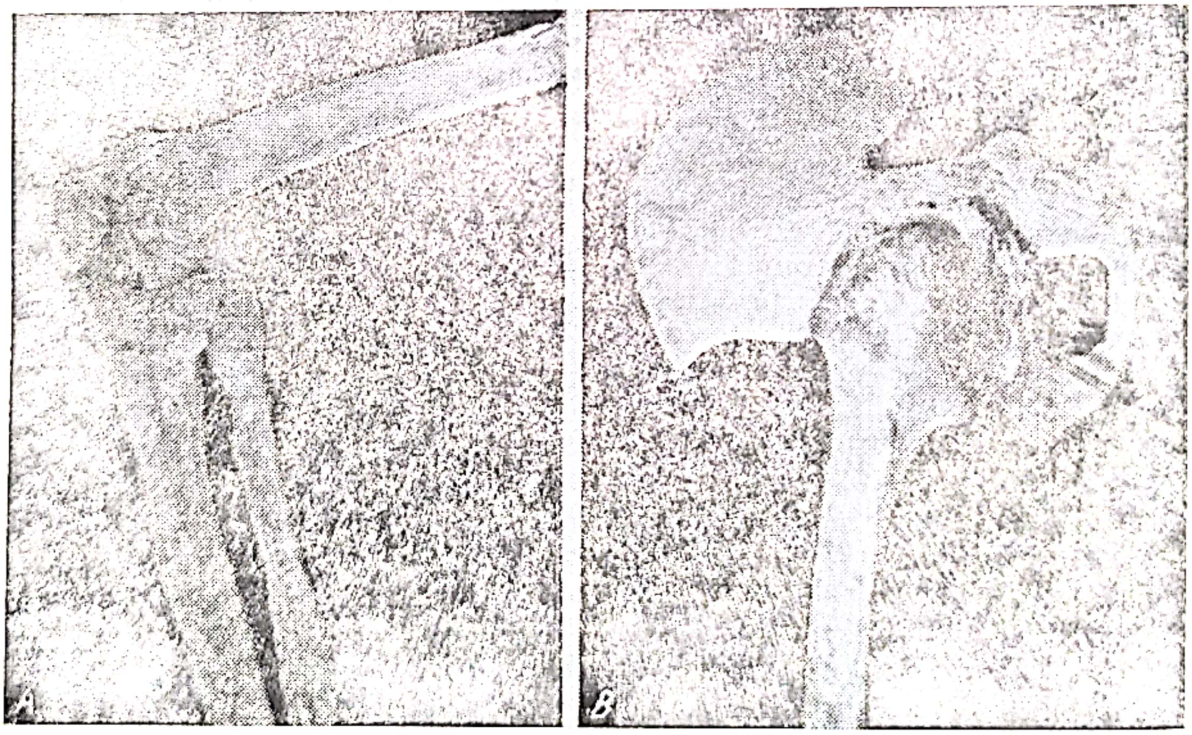

Fig. XXI—31. — Anchiloze.
A. Anchiloza articulației genunchiului. *B.* Anchiloza articulației coxo-femurale (Muzeul Institutului Dr V. Babeș).

Scanned with OKEN Scanner

lui subiacent, constituită dominant din elemente histiocitare (deseori de aspect xantomatos sau conținînd granule de hemosiderină), celule gigante multinucleate, fibroblaste și fibre colagene. Recidivele sînt posibile în caz de excizie incompletă dar malignizarea, dacă există, pare cu totul excepțională. *Chistul sinovial*, așa—zisul „*ganglion*“ al autorilor anglo-saxoni, reprezintă o leziune mai mult sau mai puțin chistică cu conținut mucoid bogat în acid hialuronic, întîlnită în legătură cu sinoviala, conjunctivul parameniscal, tecile tendinoase și aponevrozele. Uneori este chiar situat intraosos. Provine din degenerarea mixomatoasă a conjunctivului periarticular (sau peritendinos) și din ruperea sau smulgerea unei capsule articulare cu hernierea sinoviei și extravazarea lichidului articular în părțile moi. Cel mai deseori lipsesc celulele asemănătoare elementelor de înveliș sinoviale. *Osteocondromatoza sinovială* este o leziune benignă rară, întîlnită în special la articulațiile genunchiului, umărului sau cotului, caracterizată prin noduli cartilaginoși sau osteocartilaginoși multipli ai sinovialei și corpi liberi intraarticulari de aceeași natură. Histologic, sub un înveliș sinovial intact se constată noduli de cartilagiu hialin proveniți din metaplazia țesutului conjunctiv subsinovial. Nodulii osoși rezultă din metaplazia nodulilor cartilaginoși sau direct din conjunctivul subsinovial.

Tumorile benigne, extrem de rare, sînt hemangiomul și lipomul, mai caracteristic cu aspectul de lipom arborescent. Lichtenstein exprimă dubii asupra existenței adevăratelor fibroame și condroame articulare.

Tumori maligne. *Sinoviosarcomul* (sau *sinoviomul malign*) (fig. XXI—32) este o tumoare malignă întîlnită la orice vîrstă la nivelul articulației genunchiului și mai rar la picior sau membrul superior. *Macroscopie.* Si-

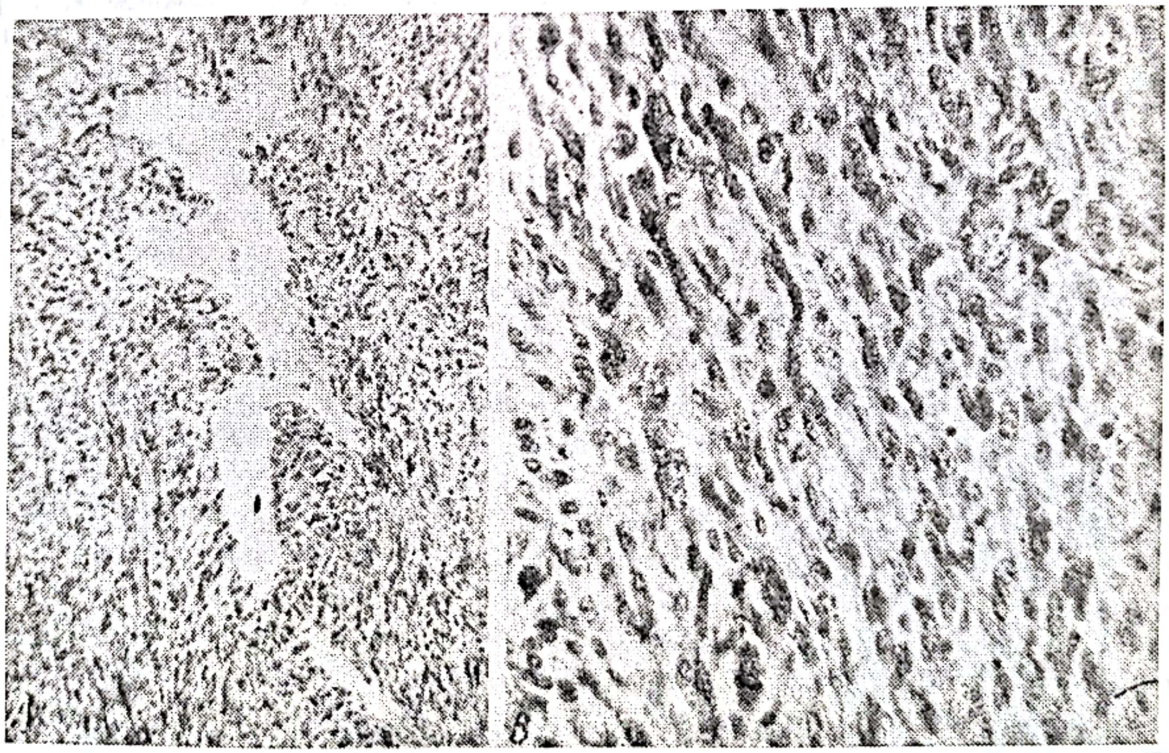

Fig. XXI—32. — Tumori. Sinoviosarcom.
A. Aspect de ansamblu cu fantă intratumorală corespunzătoare unei fante sinoviale. *B.* Zonă de sarcom fibroblastic.

Scanned with OKEN Scanner

noviosarcomul nu atinge dimensiuni prea mari și aspectul macroscopic derutează căci prezintă deseori pseudoîncapsulare. *Microscopie.* Tumoarea provine din sinovială, sau teci tendinoase, sau burse seroase, adică structuri celulare bifazice cu elemente asemănătoare epiteliului delimitînd fante ramificate conținînd material mucoid și celule fibroblastice. Sinoviosarcomul prezintă astfel 3 aspecte principale. Cel mai deseori se constată imagini de sarcom fibroblastic conținînd rare fante ramificate tapetate de elemente neoplazice pseudoepiteliale. Alteori proliferarea pseudoepitelială, aproape pură, realizează aspecte chistico-papilare. În fine, există aspecte intermediare între aceste două tipuri (Bennet). Mitozele și atipiile citologice sînt relativ rare. Calcificările și hialinizările intratumorale sînt deseori constatate. Metastazele se fac în special pe cale hematogenă. *Condrosarcomul sinovial*, cu totul rar, nu se deosebește de condrosarcomul osos.

PATOLOGIA MENISCURILOR

Patologia meniscurilor genunchiului prezintă trăsături particulare. Meniscurile sînt structuri fibroase în condiții trofice speciale. *Procesele degenerative spontane* sînt relativ frecvente la tinerii în jur de 20 ani, de tipul degenerării mixoide focale, edemului interstițial și eventual steatozei. Pot evolua spre chisturi meniscale izolate sau confluente. Chisturile parameniscale la joncțiunea cu capsula au semnificație de chist sinovial. *Leziunile inflamatorii* primare lipsesc cu desăvîrșire dar inflamațiile secundare, propagate de la capsulă, nu sînt rare. *Rupturile de menisc* reprezintă accidente comune în patologia sportivă, determinate de traumatismele genunchiului. Deosebim fisuri și rupturi complete cu dislocare dînd aspectul zis în „ansă de paner". Porțiunile dilacerate suferă degenerescență mixoidă, transformare chistică, eventual calcificare, secundare. Prezența meniscurilor rupte în cavitatea articulară este traumatizantă și antrenează degenerarea cartilagiului articular necesitînd îndepărtarea lor operatorie. Meniscul discoid este deosebit de susceptibil la degenerare și fisurare traumatică. *Regenerarea meniscurilor* este deseori constatată cîțiva ani după rezecția lor.

PATOLOGIA DISCURILOR INTERVERTEBRALE

Discurile intervertebrale sînt structuri funcționale complexe, situate între corpii vertebrali, formate din nucleul pulpos, de origine cordală, limitat de inelul fibros. La tineri, nucleul pulpos este turgescent datorite puternicei hidratări și bogăției în mucopolizaharide. Cu vîrsta, își pierde conținutul apos și prezintă *modificări degenerative* cu fisurare și calcificare. *Nodulii Schmorl* sînt mici hernieri, caracteristice la examenul radiologic, de țesut cartilaginos în corpii vertebrali prin fostele orificii vasculare. *Herniile de disc intervertebral*, întîlnite la adulți și vîrstnici în regiunile cele mai mobile ale coloanei și în special la nivelul porțiunii sale lombare apar obișnuit în legătură cu diverse mișcări greșite. Parte din nucleul pulpos, mai mult sau mai puțin alterat, străbate inelul fibros slăbit prin modificări degenerative, obișnuit în partea sa laterală, comprimînd rădăcini nervoase cu durere și contracturi musculare antalgice. *Dispariția discurilor intervertebrale* se constată în fuziunea completă a corpilor vertebrali *din boala Bechterew*. *Tumori.* Discurile, avasculare, sînt respectate de metastazele, atît de comune în corpii vertebrali. *Cordoamele*, tratate cu tumorile osoase, se dezvoltă probabil nu din discurile interverte-

Scanned with OKEN Scanner

brale ci din resturi notocordale persistente în anumite arii, în special cea sacro-coccigiană.

PATOLOGIA BURSELOR SEROASE

Procese inflamatorii (fig. XXI-33). *Bursitele* se împart în *acute*, exsudative, și *cronice*, cele mai comune, în legătură cu mici traumatisme cronice repetate (bursita cronică prepatelară sau olecraniană). *Higroma* este o bursită cronică nespecifică cu perete fibros delimitînd un spațiu chistic, conținînd fluid analog lichidului sinovial și eventual și corpi riziformi. Bursitele cronice pot deseori avea aspecte microscopice variate de tipul sinovitei cronice vilo-nodulare pigmentare și cu celule gigante. În acest ultim caz trebuie evitată confuzia cu bursita tuberculoasă, rară, și aproape totdeauna în legătură cu leziuni osoase sau osteoarticulare tuberculoase învecinate.

PATOLOGIA MUȘCHILOR, TENDOANELOR ȘI FASCIILOR

LEZIUNI ELEMENTARE MUSCULARE

Biopsia musculară. Fragmentul de mușchi obținut prin biopsie chirurgicală din mușchi este ligaturat la capete și fixat întins pentru obținerea de secțiuni bine orientate longitudinale sau transversale. Cele mai utile pentru histodiagnostic sînt secțiunile transversale și pentru aprecierea leziunilor striației cele longitudinale. De cîțiva ani se preconizează mereu mai insistent punctiile biopsice musculare. Alături de tehnicile histopatologice curente și pentru reticulină este deseori necesară coloratia Heidenhain pentru evidențierea striațiilor fibrei musculare. De asemenea au intrat în practica aproape curentă anumite metode histochimice și histoenzimo-

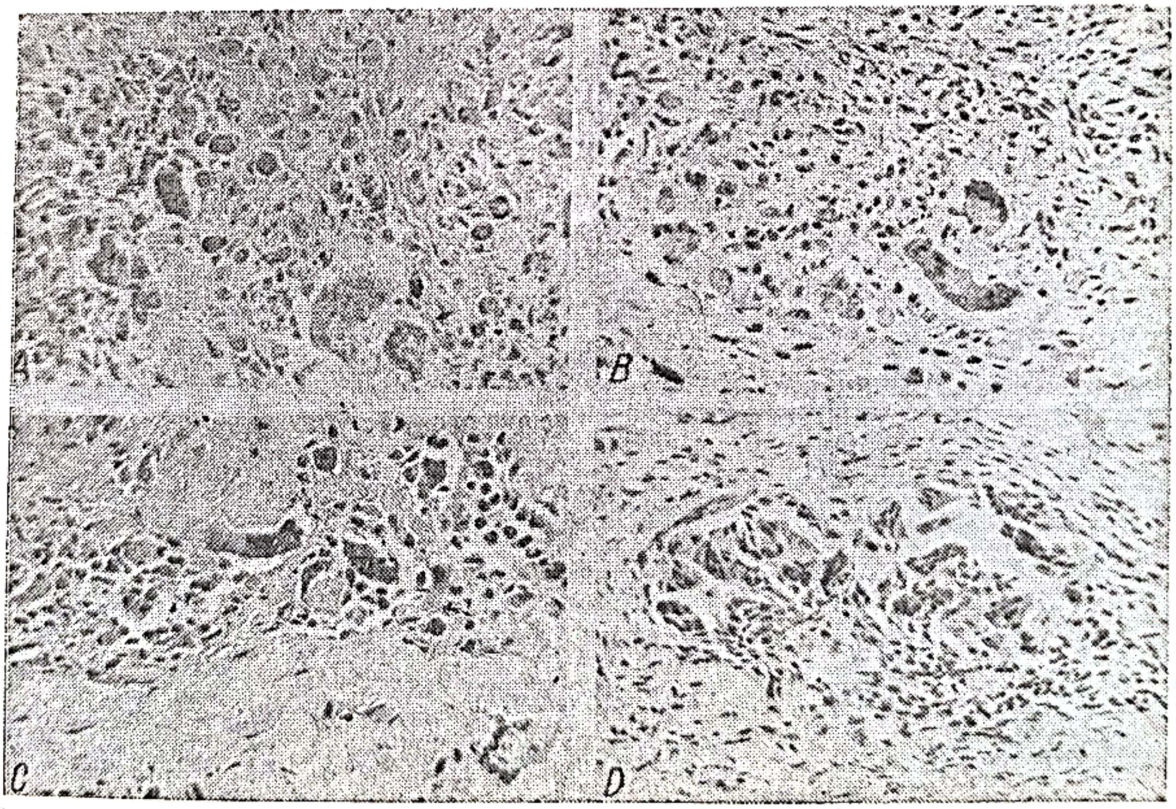

Fig. XXI—33. — Bursă seroasă. Procese inflamatorii. Bursită pseudotuberculoasă. *A, B, C, D.* Aspecte histologice variate cu celule gigante de origine locală și marcată tendință fibropară.

Scanned with OKEN Scanner

logice în special cele pentru glicogen, lipide, acizi nucleici, enzime oxidative, fosforilază, ATP-ază şi fosfataza alcalină, completate cu investigaţii de microscopie electronică neapărat necesare pentru o serie de miopatii.

LEZIUNILE FIBRELOR MUSCULARE

Modificările volumetrice. *Atrofia* este cel mai deseori o *atrofie de denervare* antrenînd reîntoarcerea la statusul de fibră musculară fetală. Se face pe ansamblul fibrelor musculare, grupe de fibre sau fibre izolate al căror diametru scade sub 40 microni. Calibrul redus se însoţeşte cu colorabilitatea sarcoplasmei mai intensă, reducerea treptată a numărului miofibrilelor dar fără modificarea striaţiei, creşterea proporţiei nucleilor (de raportat la reducerea volumului global al fibrei musculare) şi hipergranularitatea constituenţilor citoplasmici. Atrofia se face predominant pe fibrele musculare tip 2 bogate în fosforilază. Aceasta se recunoaşte histoenzimologic direct şi comparativ cu volumul fibrelor tip 1 mai bogate în enzime oxidative. *Hipertrofia* este cel mai deseori fiziologică prin hiperactivitatea musculară interesînd un muşchi sau grup de fibre musculare şi numai rareori patologică în fazele precoce ale distrofiei musculare progresive şi bolii Thomsen. Se manifestă prin creşterea diametrului fibrelor musculare peste 100—150 microni, creşterea numărului miofibrilelor şi a cantităţii de sarcoplasmă. Determinările mai precise prin histograme pe secţiunile colorate prin reacţia ATP-azei (Brooke şi Engel) n-au intrat încă în practica curentă.

Modificările nucleare (fig. XXI—34 *A*). *Nucleii interni* rezultă din deplasarea nucleilor de la periferie spre centrul fibrei musculare. *Lanţurile nucleare* provenite din multiplicarea nucleilor imediat sub sarcolemă reprezintă o modificare patologică extrem de frec-

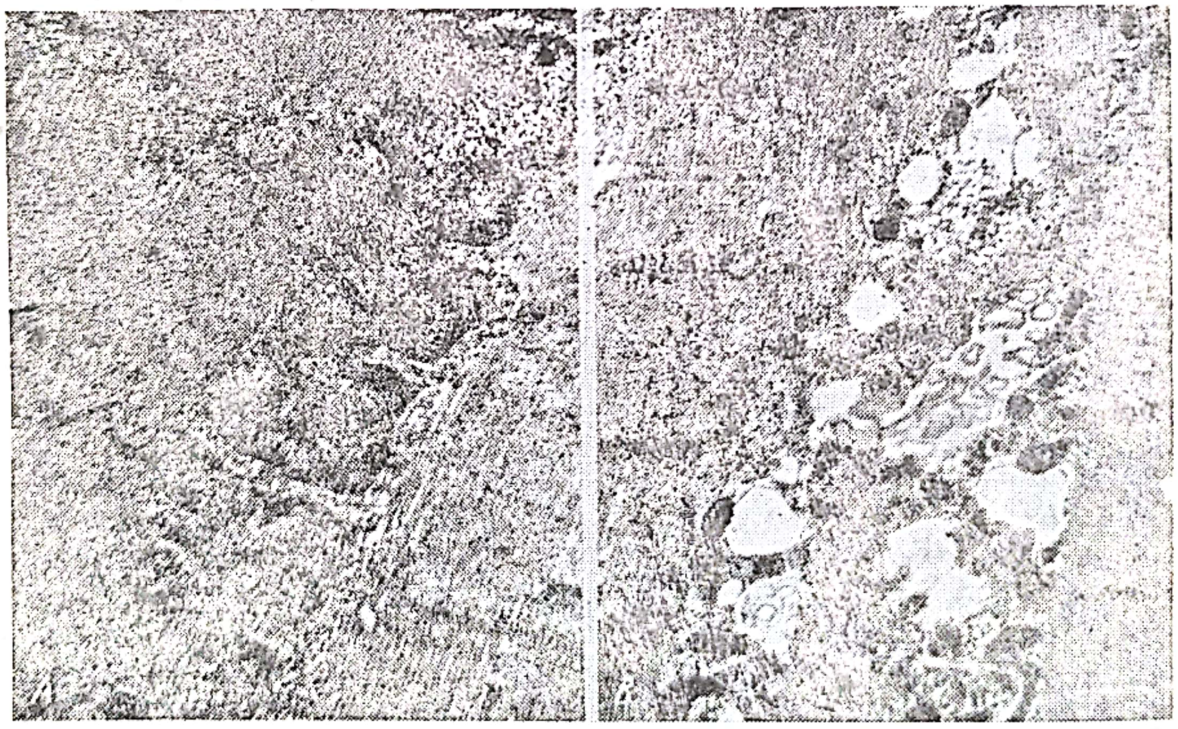

Fig. XXI—34. — Leziuni elementare musculare.
A. Lanţ nuclear cu centralizare. *B.* Leziuni miofibrilare. Alterări de bandă *Z.* (× 18 000) (cazuri dr. V. Ionescu).

Scanned with OKEN Scanner

ventă. Există încă aspecte anormale de *nuclei veziculoşi*, *tigroizi* (prin aglomerări neregulate ale cromatinei) *şi picnotici*.

Modificările striaţiei (fig. XXI—34 *B*). Sînt cele mai comune dar şi cele mai greu de apreciat, necesitînd folosirea metodei Heidenhain. *Striaţiile transversale* dispar în degenerarea granulară şi etapele avansate ale degenerescenţei ciroase. Leziunile lor trebuie deosebite de mascarea striaţiilor din procesele reversibile comune ca intumescenţa tulbure deoarece tratarea cu acid acetic diluat redă transparenţa sarcoplasmei şi striaţiile reapar. *Striaţiile longitudinale* dispar în aceleaşi condiţii. Dimpotrivă ele sînt foarte evidente în aşa-zisele *clivaje ale fibrei musculare* unde fascicule de miofibrile apar separate prin zone clare de sarcoplasmă. Se deosebesc de artefacte, cele mai comune, numai atunci cînd totodată se produce migrarea nucleilor în acele zone clare. Striaţiile longitudinale apar accentuate în special în regenerarea fibrelor musculare şi atrofia simplă. Fracturile fasciculelor de miofibrile întrerupte şi încolăcite la capăt reprezintă artefacte de prelevare şi agonice afară de cazul existenţei unor nuclei rotunjiţi la acest nivel. *Fibrele inelare* conservîndu-şi striaţia şi nucleii par să reprezinte în majoritatea cazurilor artefacte de prelevare sau agonice dar se remarcă frecvenţa lor deosebită în stări patologice ca distrofia miotonică.

Modificările sarcoplasmice (fig. XXI—35 *A*). Principalele *distrofii hidro-protidice sarcoplasmice* sînt *intumescenţa clară* (constatată numai pe material experimental ca leziune incipientă de Crăciun), *intumescenţa tulbure*, *degenerescenţa ciroasă şi degenerescenţa granulară sau granulo-vacuolară*. Cea mai

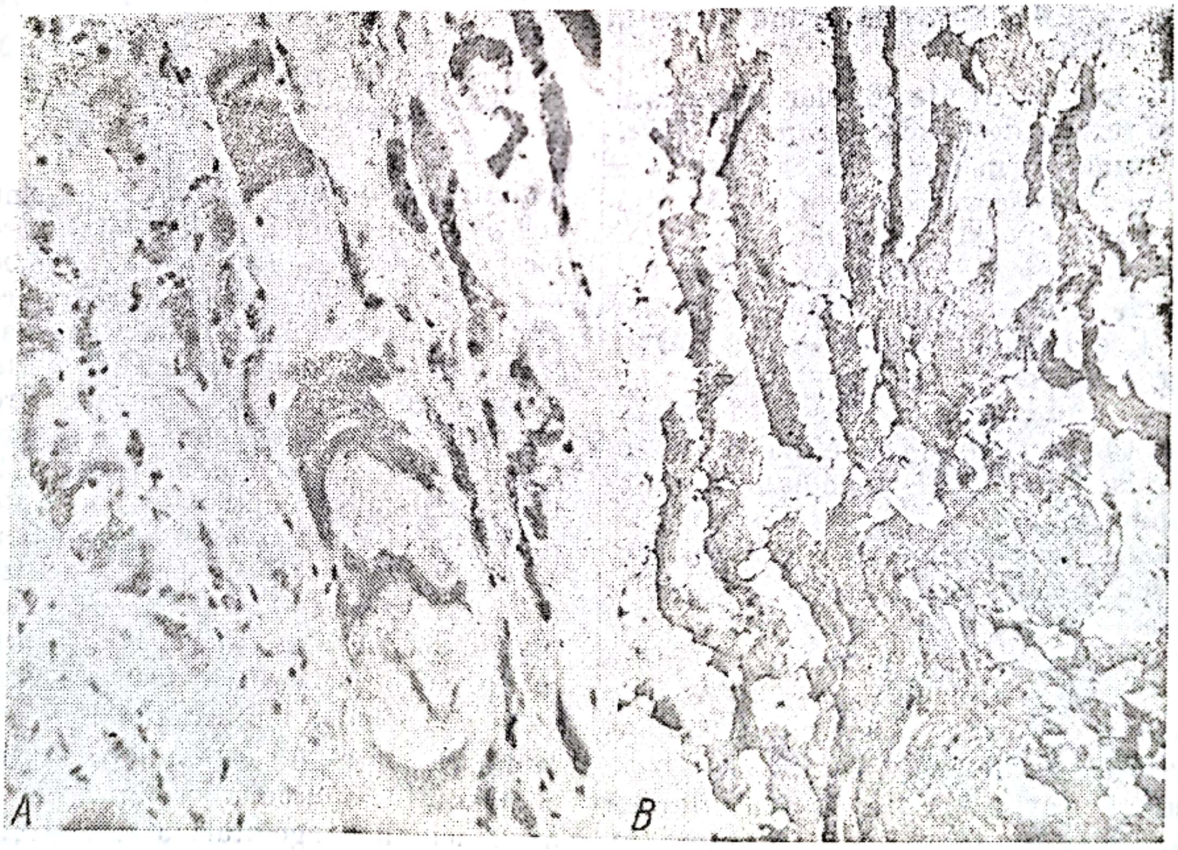

Fig. XXI—35. — Leziuni elementare musculare.
A. Fibră musculară striată. Leziuni degenerative hidro-protidice avansate ale sarcoplasmei cu dispariţia miofibrilelor. *B*. Interstiţiu. Adipozitatea muşchiului. Ţesutul gras disociază fibre musculare atrofice.

Scanned with OKEN Scanner

caracteristică pentru fibrele musculare este *degenerescență circasă* (Zenker), o degenerescență hialină întîlnită în bolile contagioase și în special febra tifoidă. Se constată tumefacția omogenă și acidofilă a unor părți de fibră musculară separate prin zone nealterate. Striațiile se conservă un timp dar miofibrilele sînt mascate de sarcoplasmă. Asemenea fibre, anormal de fragile, se pot rupe, fragmenta și se regăsesc într-o masă hemoragică. Regenerarea este frecventă datorită persistenței sarcolemei și leziunilor relativ reduse ale miofibrilelor. *Degenerarea grasă* este obișnuit secundară, asociată degenerării granulare spre deosebire de *încărcarea glicogenică* primară din glicogenozele tip II (boala Pompe) și tip III (boala Forbes). *Atrofia pigmentară* la bătrîni se manifestă prin acumularea granulelor de lipofuscină în sarcoplasma de la capetele nucleilor musculari și este mult mai rară decît atrofia brună a ficatului sau inimii.

Alte modificări ale fibrelor musculare, mai recent descrise, se recunosc aproape numai prin metodele histochimice și de microscopie electronică. Menționăm astfel aspectele de fibre țintă (Engel), miez central („central core", Shy și Magee), fibre mîncate de molii („moth-eaten", Brooke și Engel), agregate tubulare (Engel), fibre inelare, corpi citoplasmici, corpi în bastonaș (de structură cristalină în microscopia electronică) și anomaliile mitocondriale constînd din masive aglomerări de mitocondrii normale recunoscute și histochimic prin bogăția locală în enzime oxidative, sau mitocondrii anormale, gigante, cu proliferări de criste sau conținînd variate incluzii cristaline sau paracristaline.

Aspecte particulare ale fibrelor musculare. În *regenerare* capătul fibrelor musculare întrerupte se îngroașă, striațiile dispar și se produce multiplicarea nucleilor. Ulterior din asemenea elemente se formează *celulele gigante de origine musculară.* În *regresia celulară* se găsesc *mioblaști*, adică celule asemănătoare elementelor din histogeneză premergătoare fibrelor musculare sau se produce *metaplazie* cu transformarea în fibroblaști, lipoblaști sau chiar osteoblaști. *Miofagele*, provenite din histiocitele țesutului conjunctiv al endomiziumului migrate în mușchiul necrozat, trebuie deosebite de mioblaști în special prin diferențele morfologice nucleare.

LEZIUNILE INTERSTIȚIULUI

Se referă la țesutul conjunctiv interstițial care se poate fibroza. Țesutul gras se dezvoltă foarte mult în atrofiile musculare rezultînd *adipozitatea mușchiului* (fig. XXI—35 *B*), uneori atît de intensă încît rezultă macroscopic aspectul de *pseudohipertrofie musculară.*

TULBURĂRI DE DEZVOLTARE MUSCULARE

Tulburările dezvoltării musculare sînt relativ rare și de interes limitat. *Defectele congenitale* sau *lipsa anumitor mușchi* rămîn de constatare puțin frecventă. Se constată în special lipsa marelui pectoral (asociată cu agenezia glandei mamare) sau a unuia dintre mușchii peretelui abdominal. *Contractura congenitală* a mușchilor poate fi însoțită de fibre musculare micșorate în *amyoplasia congenita* și de substituția fibrelor musculare prin scleroză acelulară constatată în sterno-cleido-mastoidian în *torticolisul* apărut în primele luni ale vieții. Hipogenezia nervilor și nucleilor motori spinali și/sau cranieni poate fi cauza unora dintre contracturile musculare congenitale și a slăbiciunii congenitale a ridicătorului palpebral determinînd *ptozisul congenital.*

Scanned with OKEN Scanner

BOLI DEGENERATIVE MUSCULARE

Deosebim boli degenerative musculare mielopatice în legătură cu leziuni nervoase motorii centrale (în special medulare), boli neurotrofice consecutive leziunilor nervilor şi boli miopatice, caracterizate dominant prin leziunile fibrelor musculare înseşi.

Boli mielopatice. *Poliomielita acută* determină leziuni severe ale neuronilor coarnelor anterioare ale măduvei. *Scleroza laterală amiotrofică* se caracterizează prin degenerarea celulelor coarnelor anterioare medulare şi nucleilor motori cerebrali antrenînd degenerarea secundară a fasciculelor cortico-spinal şi cortico-bulbar. *Atrofia musculară progresivă* prezintă degenerarea celulelor motorii ale coarnelor anterioare spinale apărută la o vîrstă mai tînără şi neînsoţită de spasticitatea musculaturii din scleroza laterală amiotrofică. *Amyotonia congenita Oppenheim* şi *atrofia musculară infantilă Werdnig-Hoffmann* constatate la naştere sau în prima copilărie sînt în legătură cu lipsa celulelor motorii din măduvă.

Boli neurotrofice. Leziunile acute ale nervilor din *poliradiculonevrita Guillain-Barré* şi *polinevrita etilică* dau modificări musculare variabile în funcţie de extensia şi durata bolii. Bolile neurotrofice cronice antrenînd atrofie musculară sînt *nevrita interstiţială hipertrofică Déjerine-Sottas* şi *boala Charcot-Marie-Tooth (atrofia peroneală)*. În bolile mielopatice şi neurotrofice leziunile musculare sînt calitativ aceleaşi. Se constată fibre musculare atrofice, la început printre fibre de aspect normal. Striaţiile se menţin mult timp. Electronooptic (fig. XXI—36) dispar miofibrilele de la periferia fibrelor. Final se constată degenerare cu fibre reduse la tubi sarcolemali întunecaţi şi aglomerări de nuclei musculari picnotici. Există leziuni de nervi periferici şi interstiţiul

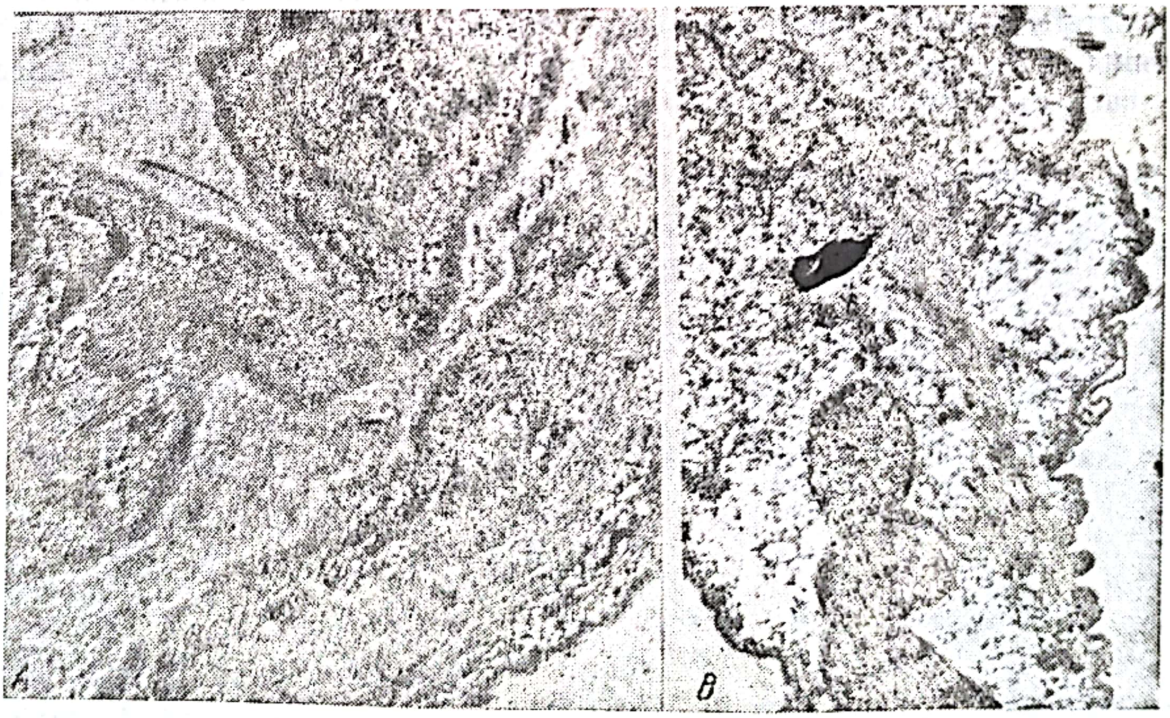

Fig. XXI—36. — Boli degenerative musculare. Atrofia fibrelor musculare în scleroza laterală amiotrofică.

A. Aspecte incipiente cu dispariţia miofibrilelor de la periferia fibrelor. *B.* Aspecte avansate. Persistă numai resturi miofibrilare (× 6 000) (caz dr. V. Ionescu).

Scanned with OKEN Scanner

poate prezenta un exces de țesut celulo-adipos corespunzător la așa-zisa pseudohipertrofie musculară, sau chiar fibroză. **Bolile miopatice** (sau *distrofiile musculare)* reprezintă afecțiuni determinate genetic, de etiologie necunoscută, caracterizate prin degenerarea progresivă a mușchilor scheletici. *Principalele forme de distrofii musculare* sînt: 1) *distrofiile ereditare recesive legate de cromozomul X: boala Aran-Duchenne (distrofia musculară pseudohipertrofică)*, o formă severă și *boala Becker*, forma benignă; 2) *distrofiile centurii membrelor: boala Leyden-Moebius* (forma pelvi-femurală) și *boala Erb* (forma scapulo-humerală); 3) *distrofia musculară facioscapulo-humerală Landouzy-Déjerine;* 4) *distrofia miotonică (boala Steinert);* 5) *myotonia congenita (boala Thomsen)*, care poate prezenta în unele cazuri la început hipertrofie musculară generalizată. *Microscopie* (fig. XXI—37). Leziunile musculare microscopice, bine studiate în țara noastră de V. Babeș și I. Kalinderu, apoi de Gh. Marinescu într-o monografie rămasă clasică de patologie musculară, prezintă aspecte extrem de variate: diferențe de calibru ale fibrelor, unele voluminoase, cele mai multe atrofice; clivaje longitudinale de fibre musculare; multiplicarea și centralizarea nucleilor musculari; alterări miofibrilare mai ales ale bandei Z; necrozele fibrelor musculare, mai rare. În interstițiu se produce multiplicarea țesutului adipos pînă la pseudohipertrofie; se multiplică țesutul fibros; lipsesc orice aspecte inflamatorii; fibrele nervoase periferice prezintă aspect normal și modificările plăcilor motorii par secundare. Investigațiile histochimice permit precizarea tipurilor de fibre predominant afectate de atrofie și hipertrofie cu variații cantitative recent studiate de Dubowitz și Brooke. Ultrastructural, Violeta Ionescu în teza sa de doctorat accentuează relativa lipsă de specificitate a modificărilor electronooptice; predominența leziunilor miofibrilare și în special ale bandei Z; creșterea numerică a nucleilor, mai mult aparentă, căci fibra își scurtează lungimea; mase sarcoplasmice dominant periferice; reticul endoplasmic deseori dilatat; mitocondrii cu modificări de formă, volum și poziție în sarcomer; sarcolema practic neafectată. Semnificația

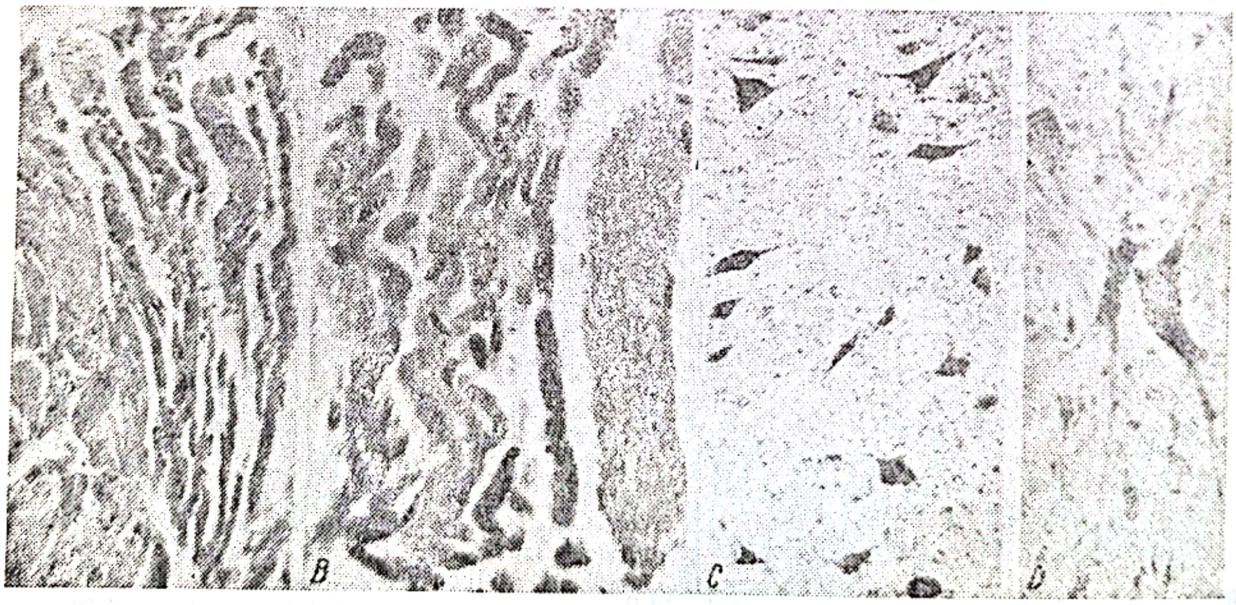

Fig. XXI—37. — Procese degenerative musculare. Miopatie.
A, B. Grave leziuni ale fibrelor musculare cu atrofie, contrastînd cu rarele fibre musculare normale. *C, D.* Leziuni neuronale abiotrofice în coarnele anterioare ale măduvei (caz prof. I. T. Niculescu).

Scanned with OKEN Scanner

incluziilor cristaline și paracristaline mitocondriale constatate de Fardeau în distrofiile musculare este încă în discuție. Implicarea miocardică poate duce la insuficiența cardiacă terminală în anumite cazuri de distrofii musculare progresive (Weisenfeld și Messinger). Ch. Foix și I. T. Niculescu au identificat leziuni ale coarnelor anterioare ale măduvei în distrofiile musculare și prezența leziunilor abiotrofice ale celulelor nucleilor extrapiramidalo-vegetativi din nevrax atît în distrofiile musculare cît și în boala Thomsen.

PROCESE INFLAMATORII MUSCULARE

Miozitele (fig. XXI—38, XXI—39, XXI—40, XXI—41, XXI—42, XXI—43, XXI—44) sînt inflamațiile mușchilor și prezintă asocierea manifestărilor inflamatorii interstițiale acute, subacute și cronice cu leziuni parenchimatoase de grade diverse, mai accentuate în *miozitele* zise predominant *parenchimatoase*. În *miogranulomatoză*, bine descrisă pe material experimental de Crăciun, se produce o reacție particulară a sarcoplasmei reactivate prin liberarea sa de mioplasma specializată și divizată în sarcoliți independenți, morfologic comparabili mioblaștilor din histogeneză. Celulele gigante de origine musculară cu aspectul de măciuci sincițiale caracteristice provin fie din fuziunea mioblaștilor fie din înmugurirea terminală a unor fibre musculare întrerupte. Aspectele lor morfologice sînt foarte variate, citoplasma bazofilă și sînt deseori alungite amintind aspectele fibrei musculare. Elementele gigante cu nuclei în coroană expun la erori de diagnostic diferențial cu celulele gigante din tuberculoză și cele deosebit de neregulate și deformate cu celule monstruoase neoplazice. Sînt celule anormale, de viabilitate redusă și pot dispare într-o masă de scleroză. *Miozitele acute bacteriene* stafilo- și streptococice, apărute în plăgile contuze infectate și septico-piemie, prezintă macroscopic supurație difuză sau abcese ulterior închistate prin fibroză. Infiltratele interstițiale dominant granulocitare sînt difuze sau circumscrise. *Miozitele acute cu anaerobi* se caracterizează prin gangrenă gazoasă. Zone de necroză sînt înconjurate de infiltrat inflamator acut și se mai pot recunoaște în inter-

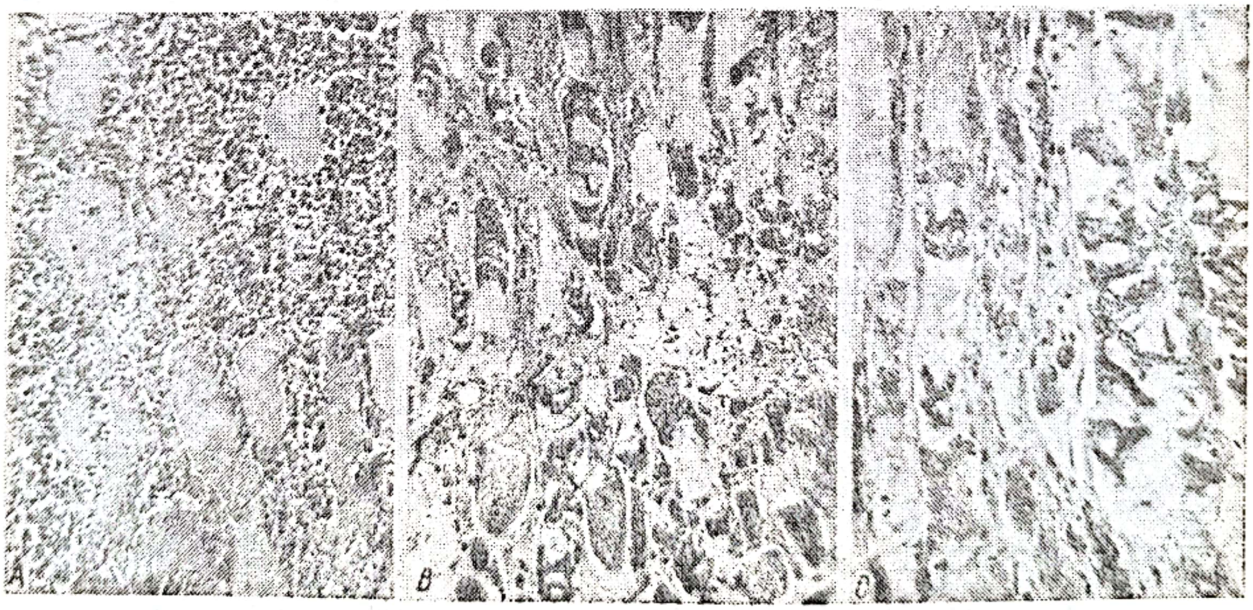

Fig. XXI—38. — Procese inflamatorii. Miozite acute.
A. Miozită interstițială supurată difuză. *B, C*. Miozită predominant parenchimatoasă.

Scanned with OKEN Scanner

Fig. XXI—39. — Procese inflamatorii. Miozită cronică. Elemente inflamatorii în jurul unui vas și minime modificări miofibrilare în fibra musculară striată învecinată (× 4 300) (caz dr. V. Ionescu).

Fig. XXI—40. — Procese inflamatorii. Miozite cronice nespecifice.
A. Miozită cronică nespecifică cu tendință fibropară. *B.* Reacție de corp străin (fir de păr pătruns în plagă). *C.* Miozită osificantă.

Scanned with OKEN Scanner

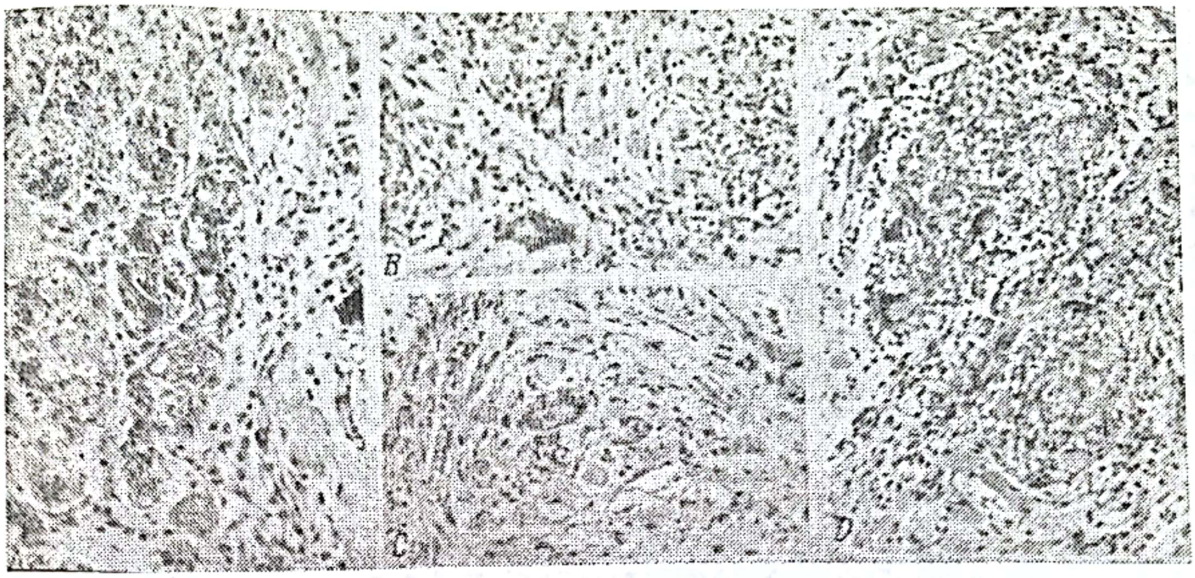

Fig. XXI—41. — Procese inflamatorii. Miozită cronică nespecifică pseudotuberculoasă orbitară.

A, B, C. Celule gigante de origine musculară și infiltrat inflamator cronic nespecific. *D.* Aspecte tuberculoide din același caz.

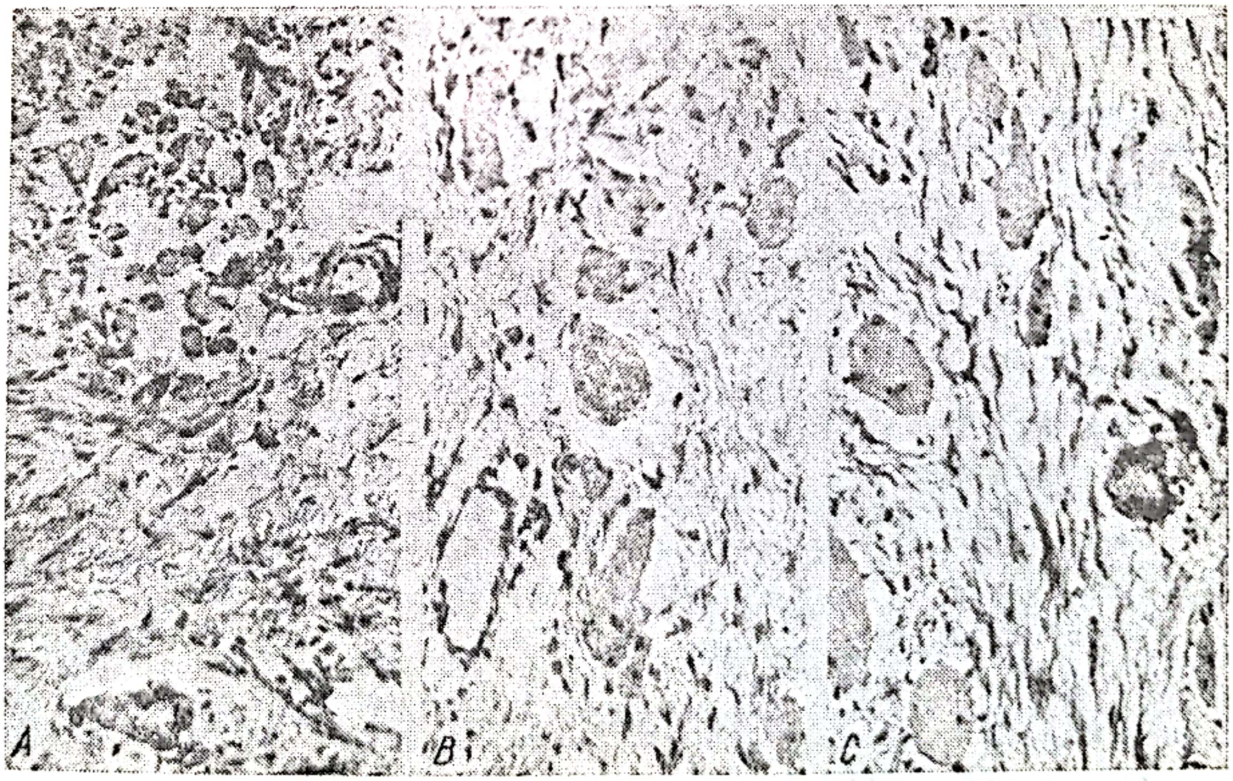

Fig. XXI—42. — Procese inflamatorii. Sechelele unei miozite cronice nespecifice.

A, B, C. Aspecte variate de celule gigante de origine musculară.

Scanned with OKEN Scanner

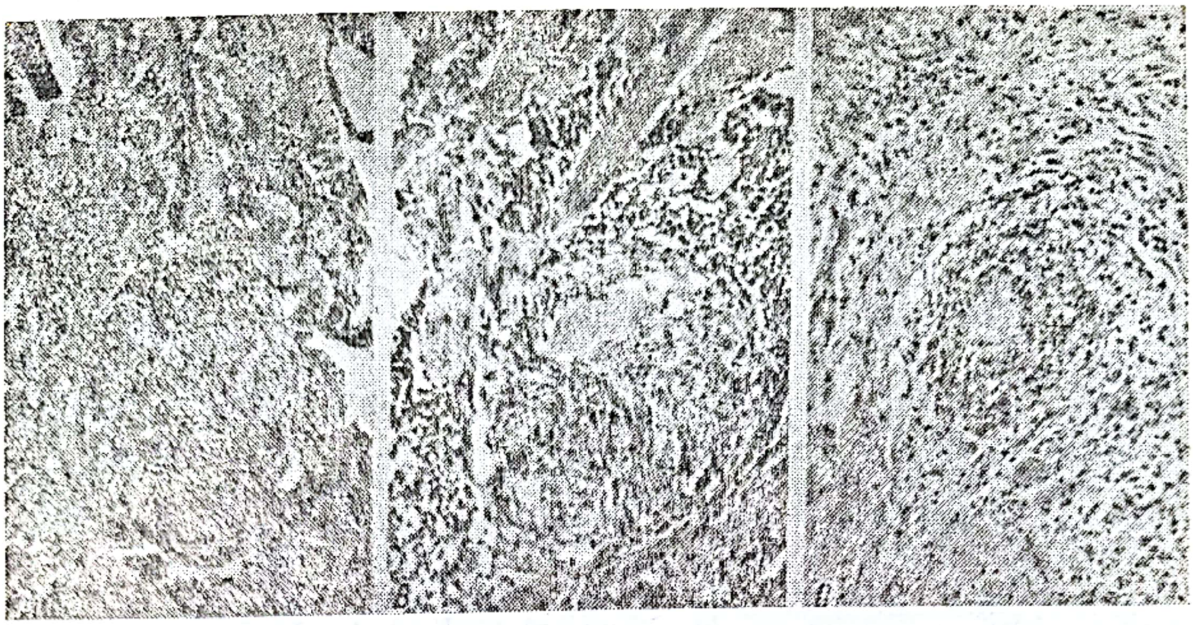

Fig. XXI—43. — Procese inflamatorii. Miozită tuberculoasă.
A, B, C. Foliculi tbc în interstiţiul muscular, pe alocuri înconjurînd fibre musculare.

Fig. XXI—44. — Procese inflamatorii. Trichineloză.
A, B. Trichinele în muşchi şi infiltrate inflamatorii interstiţiale. *C, D.* Terminaţii nervoase de semnificaţie regenerativă aplicate pe capsula unor paraziţi secţionaţi sub diverse incidenţe. Impregnare Troiţki.

Scanned with OKEN Scanner

stiţiu spaţii circulare corespunzătoare bulelor gazoase. *Miozita tuberculoasă*, rară, este mai ales în legătură cu abcese reci de vecinătate. În granulie se găsesc multipli foliculi tuberculoşi epiteloido-gigantocelulari în interstiţiu prin însămînţare hematogenă. În cursul tuberculozei pulmonare există încă frecvente leziuni nespecifice ca expresie morfologică de tipul miozitei, predominant parenchimatoase, studiate de noi împreună cu Diaconiţă, Eskenasy şi P. Nicolescu, comparabile leziunilor descrise în difterie şi scarlatină de Crăciun. În *boala Besnier-Boeck-Schaumann* interstiţiul conţine leziuni productive sarcoidozice. *Actinomicoza musculară* se caracterizează prin abcese conţinînd grăunţi galbeni actinomicozici. Dintre *miozitele parazitare*, cea mai cunoscută este *trichineloza*, datorită infestării muşchilor diafragmatic, oculomotorilor, maseterilor, intercostalilor sau lingualilor cu larve ajunse de la intestin la muşchi pe cale limfatică şi sanghină. Larvele pătrund în fibrele musculare, cu sarcolema intactă. Ele cresc, se încolăcesc şi sînt înconjurate de o capsulă de origine musculară. Leziunile fibrei musculare se însoţesc de infiltrate interstiţiale cu elemente variate din care nu lipsesc, cel puţin la început, granulocitele eozinofile. Distrucţia fibrelor musculare antrenează reacţie granulomatoasă, eventual cu celule gigante de corp străin şi fibroză. Neoformarea terminaţiilor nervoase senzitive, motorii şi neurovegetative, aplicate pe capsulă, studiată de noi, are semnificaţie regenerativă şi explică manifestările dureroase din trichineloză. Final se produce moartea şi calcificarea paraziţilor. În muşchi se pot încă întîlni leziuni de *cisticercoză* sau *echinococoză* cu chisturi parazitare şi inflamaţie interstiţială învecinată, precum şi leziuni de *toxoplasmoză*, unde miozita focală cu necroză poate conţine pseudochisturi şi cîteva *toxoplasme*. *Miozitele spirochetozice*. *Miozita sifilitică*, extrem de rară, este o leziune terţiară difuză cu scleroză, infiltrate limfo-plasmocitare şi vascularite. Gomele musculare sînt încă mai excepţionale. În *miozita leptospirozică* se găsesc leziuni necrotice cu infiltrate inflamatorii cronice şi se pot evidenţia leptospirele prin impregnarea argentică pe bloc Levaditi-Manouélian. *Miozitele virotice* se descriu mai ales pe material experimental şi în infestările cu virusul Coxsackie. *Miozitele de corp străin* se exemplifică în special cu lipogranulomatoza interstiţiului muscular, identificată de Crăciun şi I. Popescu. *Miozita osificantă*, cel mai deseori *traumatică*, este de fapt numai osificarea ţesutului granulomatos din interstiţiul muşchilor în legătură cu organizarea unui hematom sau cu resturi de fibre musculare dezintegrate. Se deosebeşte astfel de *miozita osificantă progresivă*, o boală familială extrem de rară, apărută începînd din perioada naşterii şi manifestată prin osificarea în salturi a muşchilor scheletici, tendoanelor, fasciilor şi aponevrozelor.

LEZIUNILE TRAUMATICE MUSCULARE

Secţionarea muşchilor din plăgile operatorii se vindecă prin fibroză între capetele musculare întrerupte, un adevărat calus fibros (Forgue), fără consecinţe funcţionale. *Plăgile contuze musculare* cu atriţie tisulară necesită excizia porţiunilor de muşchi devitalizate prevenindu-se astfel complicaţii severe ca flegmoanele sau gangrena gazoasă. *Contuziile musculare* antrenează hematoame, miozite acute aseptice sau infectate şi osificare. *Rupturile musculare* se fac *pe muşchi sănătoşi* în urma unui puternic efort. *Rupturile patologice* se produc pe muşchi bolnavi, în special dreptii abdominali

Scanned with OKEN Scanner

prezentînd degenerescența ciroasă Zenker din tifoidă. Rezultă hemoragie, urmată de fibroză, eventual și de osificare.

ALTE LEZIUNI MUSCULARE

Colagenozele prezintă deseori leziuni musculare de mare interes pentru diagnosticul clinic al bolii generale prin biopsie. Prelevarea acesteia trebuie neapărat efectuată din mușchii teritoriilor prezentînd manifestări clinice, altminteri rezultatele sînt negative. *Dermatomiozita* la copii se prezintă ca polimiozită acută sau subacută a centurii scapulare și rădăcinii membrelor cu leziuni ale miofibrelor și infiltrat interstițial conținînd limfocite, plasmocite, cîteva granulocite neutrofile, macrofage, asociat cu aspecte regenerative. Polimiozita cronică întîlnită la adulți în mușchii porțiunii distale a membrelor prezintă accentuarea leziunilor degenerative musculare pînă la dezintegrarea fibrelor și predominența sclerozei în interstițiu. *Polimiozita interstițială (nodulară)* din artrita reumatoidă, reumatism, sclerodermie sau lupusul eritematos diseminat se caracterizează prin leziuni interstițiale nodulare multiple conținînd limfocite, plasmocite și diverse poliblaste, situate obișnuit în vecinătatea vaselor, întîlnite în diafragm, mușchii trunchiului și în special ai membrelor. *Panarterita nodoasă* (fig. XXI—45) prezintă leziuni caracteristice pentru diagnostic în 50—80% din biopsiile musculare efectuate în acest scop. Se constată necroza mediei vaselor mici cu reacții inflamatorii consecutive variate după etapa evolutivă, infiltrînd peretele vascular și extinzîndu-se în interstițiul muscular.

Miastenia gravă este un sindrom caracterizat prin anormala fatigabilitate cu epuizare rapidă și pierderea forței mușchilor voluntari în legătură cu un defect de transmisie neuromusculară.

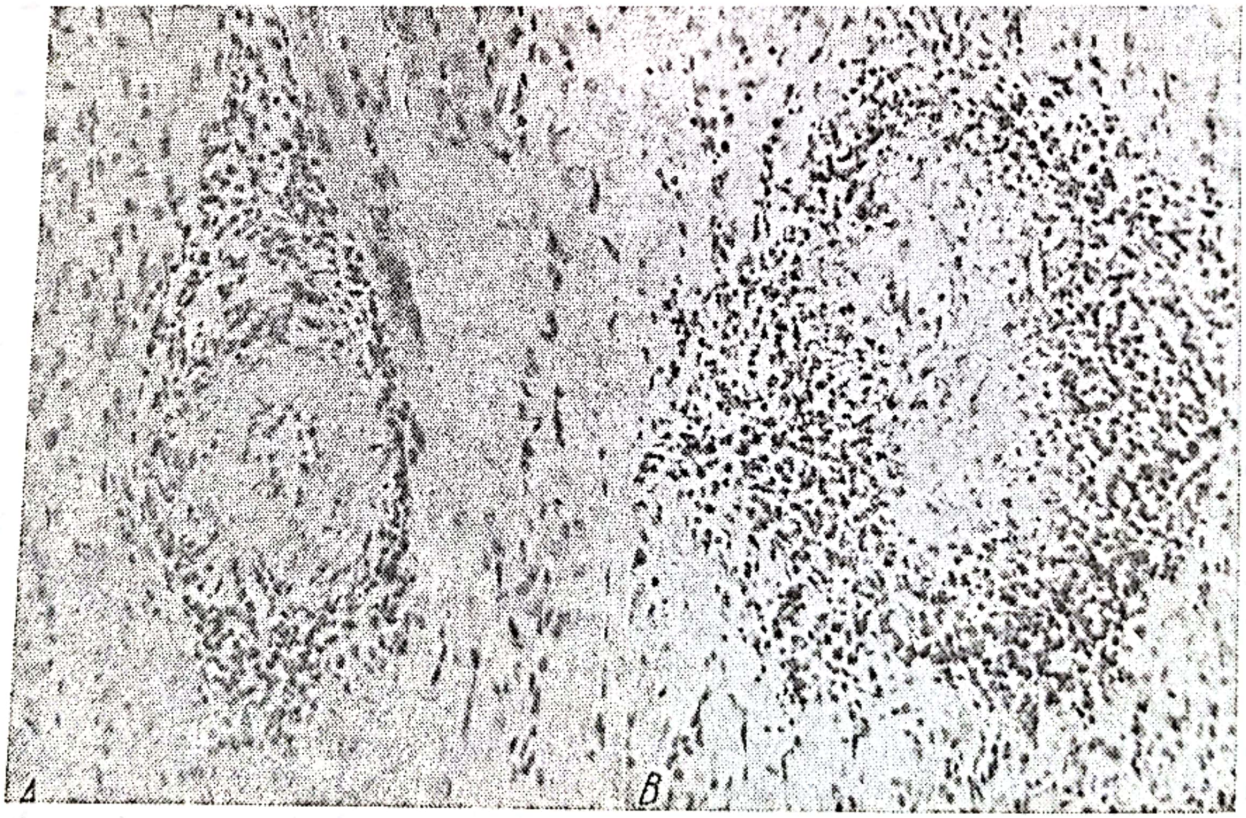

Fig. XXI—45. — Alte leziuni musculare. Mușchi în panarterita nodoasă.
A. Periarterită. B. Panarterită.

Scanned with OKEN Scanner

Leziunile mușchilor sînt reduse căci se constată numai mici aglomerări interstițiale de limfocite în jurul vaselor capilare, denumite limforagii, fără modificări marcate ale fibrelor musculare. Recent Engel și Mc Farlin; Dubowitz și Brooke insistă asupra frecvenței atrofiei de fibre tip 2 constatată prin metodele histochimice. Asocierea cu timomul este frecventă. Mai rareori miastenia coexistă cu diverse tireopatii autoimune sau lupusul eritematos. Deși există numeroase cercetări morfologice privind plăcile motorii, histochimice pentru colinesterază și acetilcolină și de imunofluorescență, originea miasteniei rămîne neprecizată și ipoteza autoimună, cea mai larg discutată, nu este încă dovedită.

TUMORI MUSCULARE

Tumorile mușchilor se împart în tumorile fibrelor musculare și ale interstițiului. *Tumorile fibrelor musculare striate*, foarte rare, sînt cel mai deseori constatate în afara mușchilor ca tumori congenitale (ale inimii în boala Bourneville), metaplazice (în tubul digestiv, rinichi, uter, vagin și prostată), teratomatoase (prin transformarea fibrelor musculare dintr-un teratom) sau componente ale unei tumori teratoide (de exemplu tumoarea Wilms). *Rabdomiomul* este o tumoare benignă situată mai ales în afara musculaturii și excepțional în limbă, regiunea cervicală și faringe, alcătuită din celule poligonale, conținînd glicogen, cu citoplasma vacuolară în tehnicile curente. Identificarea striațiilor transversale din unele celule folosind metoda Heidenhain sau Mallory precizează originea musculară. *Rabdomiosarcomul* (fig. XXI—46), mai puțin rar, este o tumoare gălbuie, moale, cu întinse zone hemoragice, uneori confundată cu un hematom voluminos. Microscopic sînt caracteristice în special celulele monstruoase alungite multinucleate prezentînd rareori striație

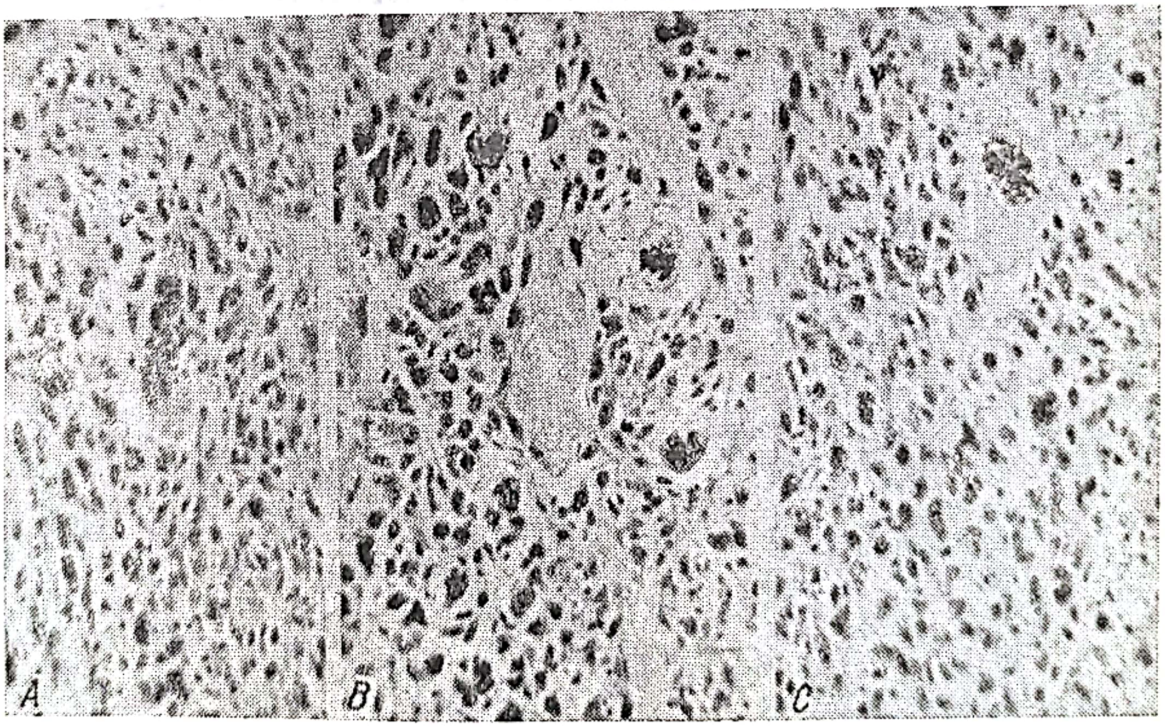

Fig. XXI—46. — Tumori. Rabdomiosarcom.
A. Celule gigante de tip muscular printre elementele neoplazice. *B, C*. Diverse monstruozități și mitoze atipice.

Scanned with OKEN Scanner

rudimentară, celulele gigante zise în „păianjen", celulele globuloase cu citoplasma acidofilă şi nuclei multipli şi celulele zise în „rachetă" cu un capăt prelungit. Deosebim 3 tipuri histologice. Tipul pleomorfic, cel mai comun, este o tumoare a vîrstelor înaintate cu localizare predominant în muşchii extremităţilor şi mai puţin în limbă, caracterizat prin cele mai pronunţate monstruozităţi celulare. Tipurile predominant embrionar (incluzînd tumoarea botrioidă uterină sau vaginală) şi cel alveolar, mult mai rare, aproape de regulă situate în afara muşchilor, se întîlnesc în special la copii şi adolescenţi. *Mioblastomul cu celule granulare* (sau *tumoarea Abrikosov)* (fig. XXI—47) se întîlneşte la gingie, piele, sîn şi numai în 5% din cazuri în muşchi. Este alcătuită din celule mari dispuse în pînză sau cordoane cu nucleul mic, hipercrom, obişnuit central, şi citoplasmă fin granulară, lipsită de striaţii şi de lipide. Este o tumoare benignă, numai excepţional malignizată. Originea musculară este discutată. Dintre tumorile provenite din interstiţiu, cea mai importantă este *tumoarea desmoidă*, un fibrom invadant al interstiţiului muscular, de origine aponevrotică, foarte recidivant, întîlnit în special în peretele abdominal şi care trebuie deosebit de fibrosarcom şi cheloid. *Metastazele în muşchi* sînt excepţionale. Cel mai deseori se produce invazia muşchiului de la o tumoare malignă de vecinătate, de exemplu invazia pectoralului de către carcinomul mamar.

LEZIUNILE TENDOANELOR, TECILOR TENDINOASE, FASCIILOR ŞI APONEVROZELOR

Leziunile tendoanelor. În *plăgile tendoanelor* secţionarea poate fi incompletă şi completă cu retracţia capătului proximal prin contracţia musculară. Vindecarea se face numai în anumite limite prezentate la capitolul Procesele regenerative.



Fig. XXI—47. — Tumori. Tumoare Abrikosov.
A. Imagine de ansamblu. Se remarcă forma alungită a unor celule. *B, C.* Detalii citologice. Aspecte granulare ale citoplasmei şi lipsa striaţiilor.

Scanned with OKEN Scanner

Patologia tecilor tendinoase (fig. XXI—48) este identică cu patologia sinovială. Principalele leziuni sînt *diverse tenosinovite (tenovaginite)* inclusiv *tenosinovita vilo-nodulară pigmentară*, *chistul sinovial* și *sinoviosarcomul*.

Leziunile fasciilor și aponevrozelor. *Traumatisme.* Ruptura traumatică a aponevrozei antrenează *hernia musculară*, în general bine tolerată. *Procese distrofice și tumori. Fibromatozele* de etiologie necunoscută sau postinflamatorii sînt deseori confundate cu tumori. Deosebim următoarele *pseudotumori* de acest fel: *fasciita nodulară* (sau *fibromatoza pseudosarcomatoasă*); *fibromatoza palmară* cu contractură *(boala Dupuytren)* înrudită și uneori coexistentă cu boala Peyronie (indurația plastică a penisului); *fibromul aponevrotic juvenil* (sau fibromul calcifiant); *fibromatoza plantară* (boala Ledderhose). *Fibromatoza abdominală (tumoarea desmoidă)*, care proliferează invadant în mușchi și paniculul adipos a fost deja menționată la tumorile mușchilor. *Fibrosarcoamele* fasciilor și aponevrozelor nu se deosebesc de restul fibrosarcoamelor.

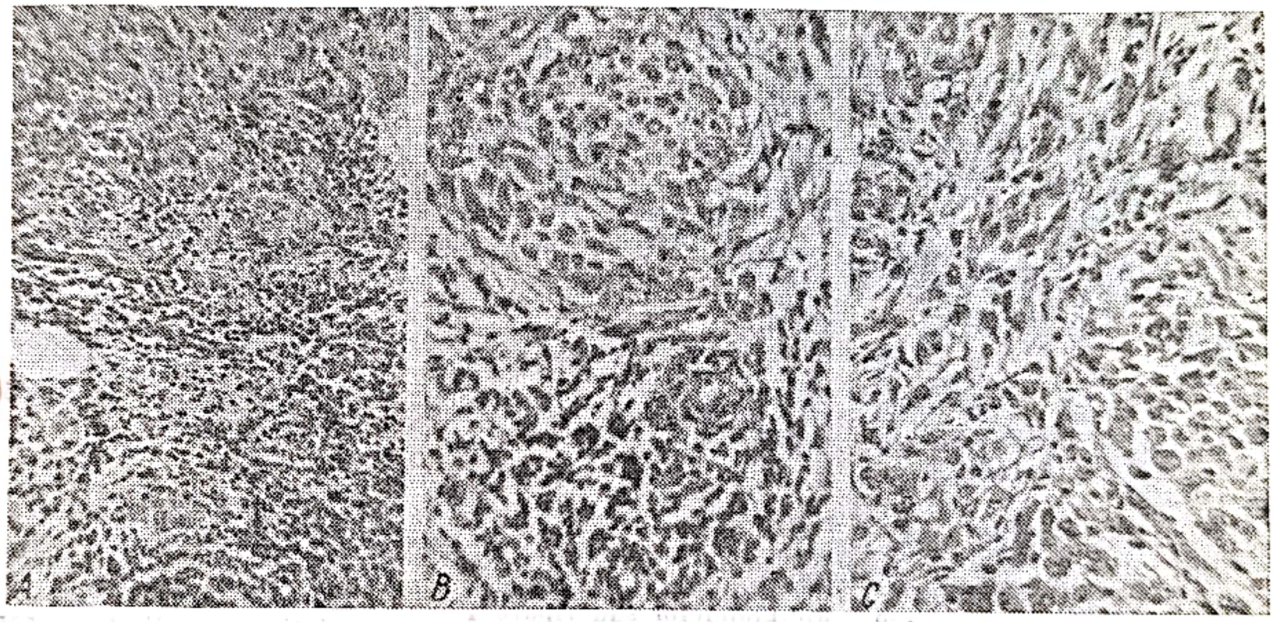

Fig. XXI—48. — Procese inflamatorii. Tenosinovită.
A. Aspect de ansamblu. *B.* Asocierea proliferărilor fibroblastică și histiocitară cu infiltrate inflamatorii cronice. *C.* Zonă de proliferare aproape exclusiv fibroblastică și histiocitară.

Scanned with OKEN Scanner

XXII

MORFOPATOLOGIA PIELII

ŞT. NICULESCU

Introducere 450
Leziuni elementare particulare pielii 451
Leziuni elementare macroscopice primare 451
Leziuni elementare macroscopice secundare 451
Leziuni elementare microscopice 452
Tulburări de dezvoltare 455
Tulburări circulatorii 459
Procese distrofice 462
Procese inflamatorii 468
Inflamaţii particulare pielii cu sediu superficial 468
Inflamaţii cutanate cu sediu profund 475
Vasculite cutanate 478
Inflamaţii microbiene 480
Spirochetoze 484
Dermatoviroze 486
Dermatoze provocate de agenţi mecanici, fizici şi chimici 490
Dermatoze provocate de paraziţii animali 491
Dermatoze provocate de paraziţii vegetali 492
Afecţiuni netumorale ale foliculilor piloşi 496
Afecţiuni netumorale ale glandelor sebacee 497
Afecţiuni netumorale ale glandelor sudoripare 498
Afecţiuni netumorale ale unghiilor 498
Tumori 499
Tumori epiteliale şi leziuni asemănătoare tumorilor 500
Leziuni şi condiţii precanceroase 523
Tumorile sistemului melanogen 525
Tumori şi leziuni pseudotumorale ale părţilor moi 530
Tumori şi condiţii asemănătoare tumorilor ţesuturilor hematopoietice şi limfoide 535
Tumori metastatice 537

INTRODUCERE

Studiul patologiei pielii prezintă particularităţi de care trebuie neapărat ţinut seama pentru obţinerea unui diagnostic corect. Histopatologia este deseori necaracteristică şi diagnosticul rămîne imposibil fără corelaţia cu macroscopia. Simpla descriere a modificărilor histopatologice nu înseamnă diagnostic şi este lipsită de utilitate practică pentru orientarea tratamentului.

Macroscopia este indisolubil legată de observaţia clinică bună. Mai mult ca oriunde în patologie, clinica rămîne aci „macroscopie pe viu".

Variaţiile regionale normale ale histologiei pielii nu trebuie confundate cu leziuni. Confruntarea cu normalul este oferită de biopsia suficient de întinsă pentru a cuprinde alături de leziune şi teritoriu normal.

Biopsia trebuie obligatoriu preluată din leziuni relativ incipiente, nedefor-

mate încă prin procesele patologice secundare atît de comune în patologia pielii. Biopsia dintr-o leziune veziculoasă sau buloasă mai veche mascată de inflamația supraadăugată rămîne practic fără valoare diagnostică.

Prelevarea biopsiei trebuie să fie suficient de profundă pentru a permite diagnosticul leziunilor dermo-hipodermice, obișnuit acoperite de epiderm și derm superficial de histologie normală.

Sînt uneori necesare mai multe prelevări simultane în special în dermatoze precanceroase unde trebuie identificată eventuala malignizare.

În fine, diagnosticul anumitor boli nu se mai poate concepe azi fără un minim de tehnici histologice, histochimice, histoenzimologice sau de microscopie electronică, fără diverse investigații de laborator pentru germeni sau paraziți, nici fără anumite probe biologice conferind o valoare quasi experimentală histodiagnosticului, de exemplu reacția Kveim verificată histologic în cazurile suspecte de sarcoidoză.

LEZIUNI ELEMENTARE PARTICULARE PIELII

LEZIUNI ELEMENTARE MACROSCOPICE PRIMARE

Macula (pata) reprezintă o modificare de culoare circumscrisă fără schimbarea reliefului pielii, care rămîne plan, așa cum se constată la vedere și se verifică prin palpare. Deosebim pete prin perturbarea melanogenezei: pigmentare sau acromice, și prin tulburările circulatorii: eritem și purpura.

Placa urticariană (urticaria) este o pată ușor reliefată de consistență elastică, rapid trecătoare, corespunzătoare unui edem în dermul superficial.

Papulele (fig. XII—1 *A*) sînt mici ridicături ale pielii, circumscrise, ferme la palpare și spontan rezolutive.

Nodulii (sau *nodozitățile*, de dimensiuni mai mari) reprezintă indurări ale dermului sau/și hipodermului mai voluminoase și profunde decît papulele prin procese granulomatoase (tuberculi și gome) sau neoformative (tumori). Pot evolua spre necroză și lichefiere (cazeificare sau necroză gomoasă) urmînd ulcerații și cicatrici.

Veziculele sînt mici ridicături epidermice conținînd lichid seros.

Pustulele sînt vezicule umplute cu puroi.

Bulele sau *flictenele* (fig. XXII—1 *B*) reprezintă leziuni analoage veziculelor dar de dimensiuni mult mai mari împărțite în superficiale *(bule subcorneene)*, mijlocii *(bule intraepidermice)* și profunde *(bule subepidermice)*. Prezintă practic vorbind totdeauna leziuni secundare asociate: ulcerații, supurații, cruste.

Scuamele (fig. XXII—1 *C*) sînt lame cornoase de grosime variabilă detașabile de pe suprafața epidermului. Reprezintă leziuni primare în psoriazis, parapsoriazis, ihtioză sau secundare în eczemă, eczematide, eritrodermie etc.

LEZIUNI ELEMENTARE MACROSCOPICE SECUNDARE

Excoriația este o pierdere de substanță superficială de origine traumatică.

Ulcerația corespunde unei pierderi de substanță, urmarea unui proces patologic destructiv local. După sediul în profunzimea pielii deosebim: *exulcerația* (eroziunea epidermului, fără sau cu minime modificări ale stratului papilar, vindecată fără urme); *ulcerația propriu-zisă* (o pierdere de substanță superficială epidermică și dermică cu vindecare destul de rapidă);

Scanned with OKEN Scanner

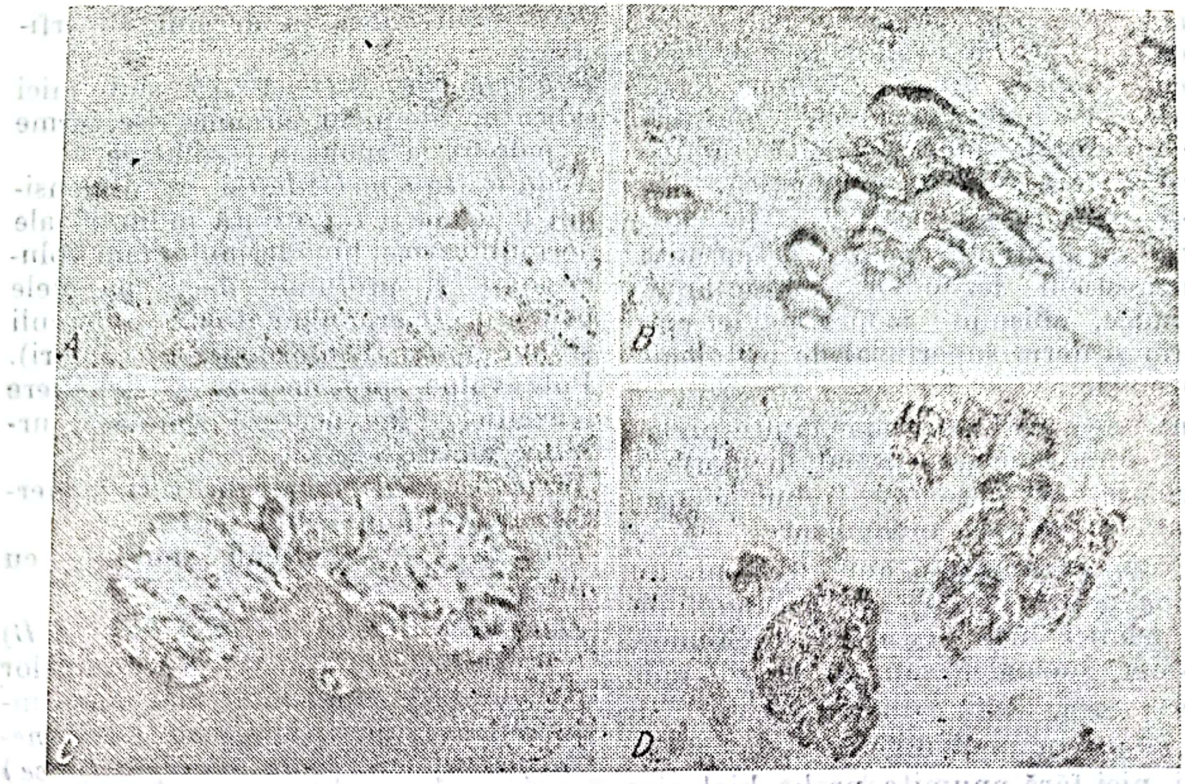

Fig. XXII—1. — Leziuni elementare macroscopice particulare pielii.
A. Papule într-un caz de sifilis secundar. *B.* Bule într-un caz de boală Dühring-Brocq. *C.* Scuame într-un caz de psoriazis. *D.* Cruste într-un caz de piodermită (colecţia Clinicii dermato-venerologice Şerban-Vodă).

ulcerul (o pierdere de substanţă profundă cu evoluţie clinică torpidă şi antrenînd formarea de cicatrice).

Fisura reprezintă o pierdere de substanţă lineară superficială sau profundă, întîlnită mai ales la comisuri.

Crustele (fig. XXII—1 *D*) sînt formate din ser coagulat, sînge, puroi, cheratină, alte detritusuri celulare sau/şi microbiene, ajunse la suprafaţa pielii prin ruperea unor vezicule, bule ori pustule sau prin coagularea şi desicarea secreţiilor (exsudatelor) de la nivelul unor ulcerări dermo-hipodermice.

Lichenificarea este îngroşarea pielii, de obicei secundară unei dermatoze pruriginoase, cu aspect cadrilat prin accentuarea patologică a şanţurilor interpapilare.

Cicatricea este o neoformaţie conjunctivă postinflamatorie caracterizată după etapă prin predominanţa reacţiei granulomatoase sau fibropare, putînd ajunge la cicatricea hipertrofică şi cheloid.

LEZIUNI ELEMENTARE MICROSCOPICE

Acantoza (fig. XXII—2 *A*) este creşterea epidermului în grosime prin hiperplazia elementelor spinocelulare. Poate fi însoţită de *hipergranuloză* (hiperplazia elementelor stratului granulos) şi de îngroşarea corpului cornos. Paralel cu acantoza se pot alungi papilele dermice dintre crestele epidermice acantozice, rezultînd *papilomatoza*.

Hipercheratoza reprezintă îngroşarea stratului cornos prin lamele cheratinice lipsite de nuclei. Se întîlneşte la suprafaţa epidermului sau la nivelul infundibulilor piloşi ca *hipercheratoză foliculară* (fig. XXII—2 *B*).

Paracheratoza (fig. XXII—2 *C*) este o cheratinizare anormală constatată

Scanned with OKEN Scanner

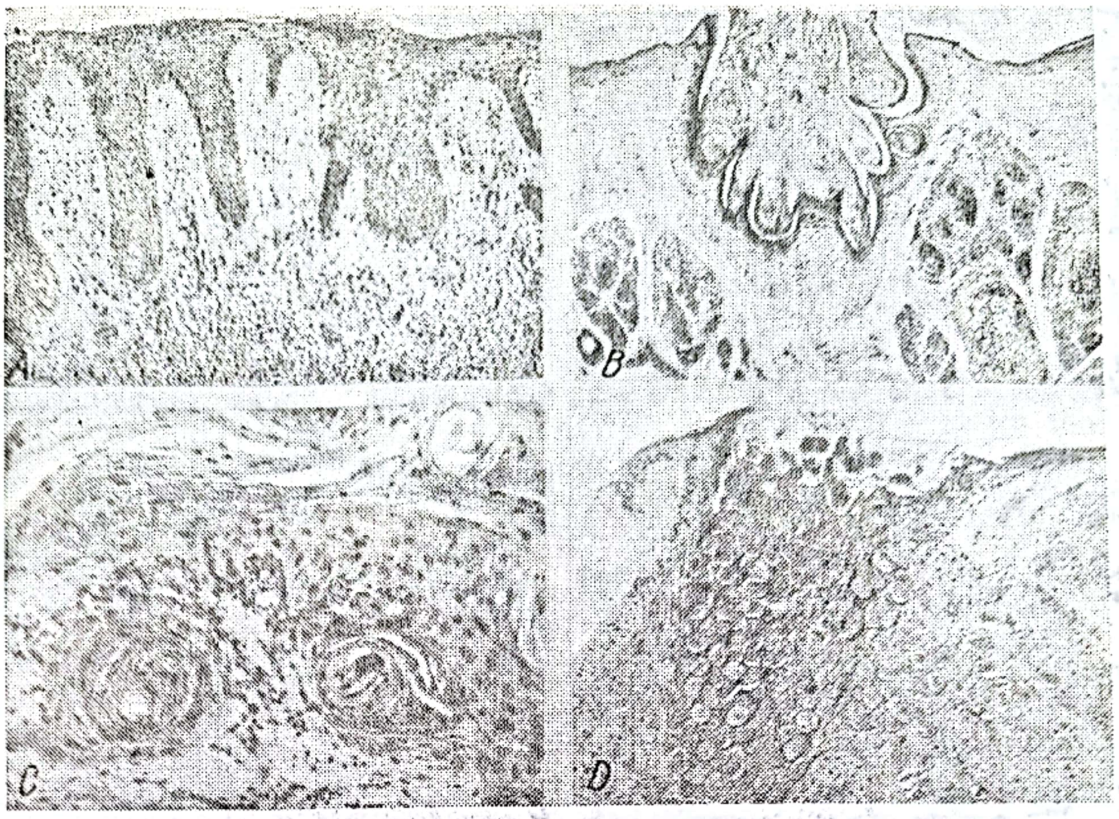

Fig. XXII—2. — Leziuni elementare microscopice particulare pielii.
A. Acantoză într-un caz de eczemă cronică. *B.* Hipercheratoză foliculară experimentală la iepure după badijonări repetate cu uleiuri minerale. *C.* Paracheratoză într-un caz de carcinom spinocelular. *D.* Discheratoză în *molluscum contagiosum*.

atît la suprafața epidermului cu aspectul macroscopic de scuame cît și în globii cornoși din carcinomul spinocelular. Se produce mai rapid decît hipercheratoza așa încît lipsește stratul granulos iar elementele paracheratozice posedă încă nuclei.

Discheratoza (fig. XXII—2 *D*) se manifestă sub aspectul cheratinizării anormale, precoce și imperfecte a elementelor epidermice izolate prin acantoliză cu aspecte de *corpi rotunzi* și de *grăunți* (Darier). Deosebim *discheratoza benignă* din boala Darier și molluscum contagiosum de *discheratoza malignă* din boala Bowen, cheratoza senilă și cancer unde alături de anomaliile de cheratinizare se asociază aspecte de proliferare celulară atipică privind morfologia nucleară și diviziunile celulare.

Spongioza (fig. XXII—3 *A*), frecvent constatată în eczemă, corespunde unui *edem intercelular*. *Exoseroza* adică străbaterea epidermului de către exsudatul seros provenit din vasele dermului superficial este urmată de lărgirea spațiilor dintre celule. Rezultă un aspect spinos al celulelor unite încă prin desmozomi dar nu prin adevărate „punți intercelulare" așa cum se credea în trecut. Ruperea legăturilor dintre celule duce la formarea veziculei din eczemă.

Alterarea cavitară și degenerarea reticulară. Alterarea cavitară este de fapt *edem intracelular* incipient manifestat ca vacuolizări în citoplasma epiteliilor malpighiene. Poate duce la degenerarea reticulară (fig. XXII—3 *B*) prin plesnirea celulelor și formarea de vezicule multiloculate în viroze și dermatitele de contact.

Scanned with OKEN Scanner

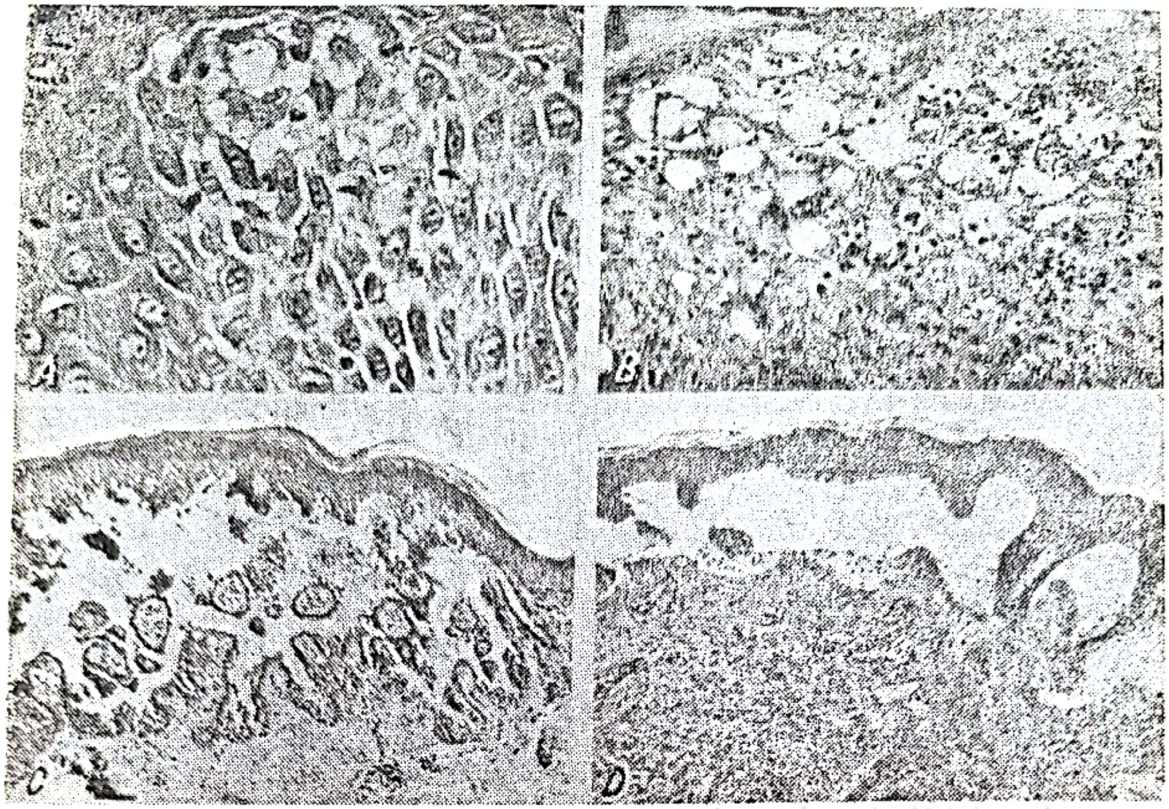

Fig. XXII—3. — Leziuni elementare microscopice particulare pielii.
A. Spongioză într-un caz de eczemă. *B.* Degenerescență reticulară într-un caz de zona zoster. *C.* Acantoliză într-un caz de pemfigus. *D.* Bulă subepidermică într-un caz de boală Dühring-Brocq.

Degenerarea balonizantă rezultă din tumefacția celulelor epidermice care-și pierd legăturile dintre ele prin acantoliză și plutesc ca niște baloane în bulele din viroze.

Acantoliza (fig. XXII—3 *C*) este pierderea conexiunilor dintre celulele epidermului ducînd la formarea de clivaje, vezicule sau bule în epiderm.

Veziculele se caracterizează microscopic prin formarea unor cavități în epiderm conținînd exsudat seros, rezultate din spongioză, sau degenerescență reticulară sau/și degenerare balonizantă.

Bulele diferite de vezicule numai prin dimensiuni se pot împărți microscopic după sediu în subcorneene, intraepidermice și subepidermice. *Bulele subcorneene* se rup ușor și sînt acoperite de cruste ca în impetigo streptococic. *Bulele intraepidermice*, produse prin acantoliză, se întîlnesc în special în pemfigus. *Bulele subepidermice* (fig. XXII—3 *D*) rezultă după caz din *degenerescența de lichefacție (sau hidropică) a celulelor stratului bazal, alterări ale membranei bazale* sau *leziuni inflamatorii ale dermului superficial.*

Pustulele rezultă din transformarea supurativă a veziculelor și bulelor. Prin *exocitoză*, adică diapedeza granulocitelor în epiderm se ajunge la mici colecții purulente intraepidermice circumscrise, echivalentul microabceselor din patologia generală. Cele mai comune sînt *foliculitele* și *pustulele acneiforme*. Forme particulare sînt: *microabcesele Munro-Sabouraud din psoriazis, pustulele spongiforme Kogoj din psoriazisul pustulos și boala Reiter, microabcesele vîrfului papilelor*

Scanned with OKEN Scanner

din dermatita herpetiformă Dühring-Brocq şi *pustulele subcorneene*. *Papulele*. Microscopic se clasifică în *papule epidermice* (determinate de hiperplazia epidermului), *papule dermice* (prin infiltrat celular al dermului) şi *papule mixte* (prin asocierea modificărilor epidermice şi dermice).

Incontinenţa pigmentului este un proces general caracterizat prin migrarea melaninei consecutivă alterărilor elementelor stratului bazal în stratul superficial al dermului unde pigmentul se acumulează în macrofagele locale (melanofore).

TULBURĂRI DE DEZVOLTARE

Genodermatozele reprezintă un grup destul de rău definit de afecţiuni cutanate, variate ca morfologie, prezente la naştere sau apărute postnatal, uneori chiar la vîrste mai înaintate.

Xeroderma pigmentosum este o dermatoză precanceroasă rară determinată de o genă autosomală recesivă şi datorită unei tulburări metabolice congenitale nepermiţînd repararea acţiunii nocive cumulative a iradiaţiilor ultraviolete asupra ADN-ului (Cleaver). Leziunile apar după naştere şi predomină pe părţile descoperite mai expuse radiaţiilor solare. Se pot întinde pe toată suprafaţa pielii şi interesa încă mucoasa bucală. Se asociază şi diverse tare psihice şi somatice. Majoritatea bolnavilor nu depăşesc vîrsta de 15 ani. Moartea se produce prin complicaţiile neoplazice sau infecţiile la care aceşti bolnavi sînt anormal de susceptibili. *Macroscopie* (fig. XXII—4 *A*, *B*). Leziunile iniţiale sînt xerodermia, eritemul, cheratoza, creşterea pigmentaţiei cu aspect de efelide, cîteodată vezicule şi bule. Mai tîrziu, dar tot în copilărie, rezultă un aspect pestriţ de pete pigmentare alternînd cu zone atrofice nepigmentate cu telangiectazii, cheratoze verucoase şi ulceraţii. Urmează cicatrici antrenînd deformări ca retracţia pleoapei (ectropion) şi apariţia tumorilor multiple de diferite aspecte macroscopice. *Mi-*

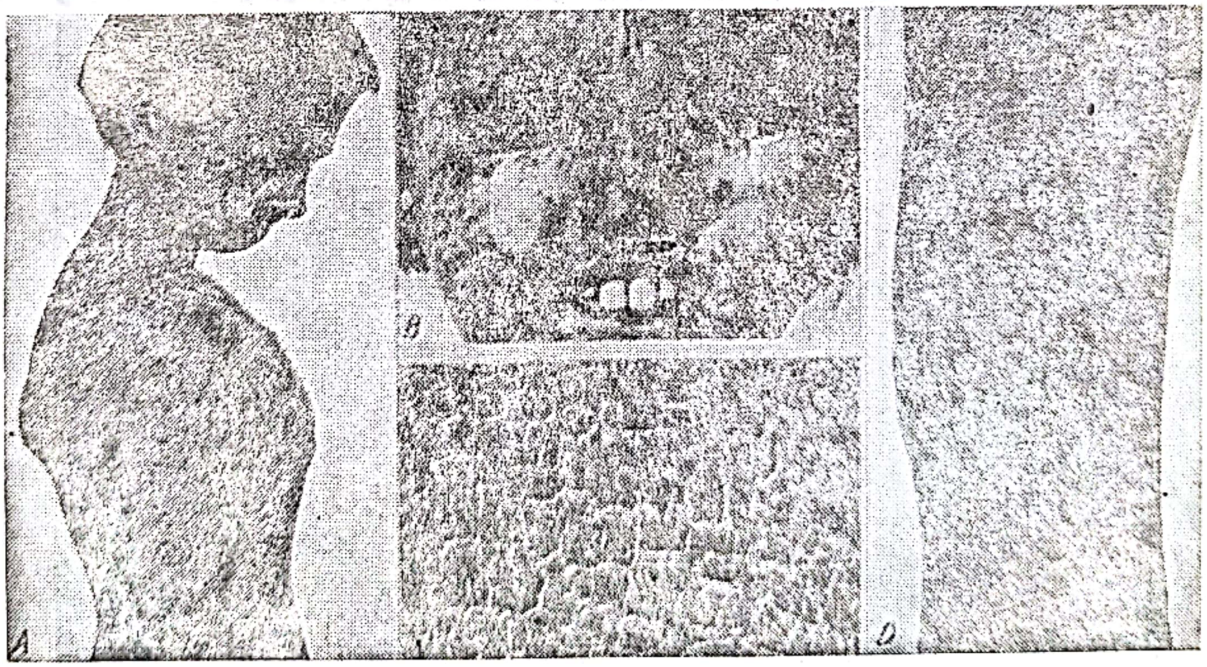

Fig. XXII—4. — Genodermatoze.
A, *B*. Xeroderma pigmentosum. *C*, *D*. Ihtioză (colecţia Clinicii dermato-venerologice Şerban-Vodă).

Scanned with OKEN Scanner

croscopie. Se constată atrofia epidermului cu hipercheratoză, aglomerări circumscrise de melanocite, minimă inflamație cronică perivasculară și distrofii de tipul degenerării bazofile a colagenului și elastozei dermului superficial. În ultima perioadă apar leziuni neoplazice multiple și variate, chiar pentru același caz, de carcinoame bazo- și spinocelulare, mai rar melanoame multiple (uneori fără tendință metastazantă) și foarte rar fibrosarcoame.

Anomaliile genetice ale cheratinizării. *Ihtioza* se manifestă prin uscăciunea pielii și aspectul de solzi de pește corespunzînd unei hipercheratoze mai mult sau mai puțin intense. Scuamele aderente sînt rareori eliminate în mediul exterior. Deosebim mai multe varietăți. Cea mai comună este *ihtioza vulgară dominant autosomală* manifestată ca piele uscată și aspră cu scuame mici albicioase și dopuri cheratozice foliculare, descuamate și formate în continuu, interesînd mai ales fețele extensoare ale membrelor și spatele. *Ihtioza vulgară recesivă legată de sex* (fig. XXII—4 *C, D*), mai rară, întîlnită în peste 80% din cazuri la bărbați, se manifestă prin aspect solzos accentuat *(ihtioza serpentină* sau *sauroderma). Ihtioza congenitală dominantă*, încă mai rară, poate fi generalizată ca *eritrodermie buloasă congenitală ihtioziformă* (Brocq), sau fără bule, cu solzi voluminoși în relief, ca *ihtioză histrix. Ihtioza congenitală recesivă* (sau *ihtioza fetală)*, excepțională, poate fi incompatibilă cu supraviețuirea la *fătul arlechin* acoperit de o platoșă cornoasă brăzdată de fisuri adînci, dar are evoluție mai benignă la *fătul cu pielea colodionată. Cheratoza* (sau *tiloza*) *palmo-plantară* prezintă diverse forme dominante și recesive. *Cheratoza palmo-plantară dominantă circumscrisă* (fig. XXII—5),

Fig. XXII—5. — Genodermatoze.
A, B. Hipercheratoză plantară (colecția Clinicii dermato-venerologice Șerban-Vodă).

Scanned with OKEN Scanner

limitată numai la palme și plante, apare cîteva luni după naștere și poate fi urmărită pe mai multe generații. *Boala Darier* este o afecțiune genetică dominantă de patogeneză insuficient precizată, probabil în legătură cu un defect în sinteza, organizarea și maturarea complexului tonofilamente — desmozomi (Caulfield și Wilgram). Leziunile apar în copilărie sau adolescență. Ele sînt simetrice și ocupă un teritoriu întins interesînd mai ales umerii, spatele, fața, scalpul, urechile, suprafețele de flexiune axilare, inghinale, regiunile perianală și interfesieră, mai rar tegumentele membrelor, palmelor, plantelor sau mucoasele. *Macroscopie.* Sînt caracteristice papulele ferme, deseori foliculare, crustoase, de culoare pînă la brun, lăsînd prin detașare un mic orificiu, în timp ce aspectele neregulat verucoase sau papilomatoase sînt mai rare. *Microscopie* (fig. XXII—6). Principalele leziuni sînt epidermice. Încep ca despicături acantolitice suprabazale, ulterior lărgite ca lacune. Celulele prezintă aspecte patognomonice de discheratoză: corpi rotunzi și grăunți (Darier). Corpii rotunzi, cel mai ușor de recunoscut, sînt cheratinocite mai voluminoase anormale situate în partea superficială a corpului mucos cu nucleu înconjurat de un halou clar. Grăunții în mici placarde paracheratozice sau ca celule acantolitice izolate din lacune au forma boabelor de orez decorticate. Lacunele voluminoase conțin excrescențe papilare viloase coafate de un singur rînd de celule bazale. Inflamația supraadăugată nu are valoare diagnostică. Modificările histopatologice interesează atît epidermul de înveliș cît și foliculii pilo-sebacei și porul glandelor sudoripare. *Porocheratoza Mibelli* este o genodermatoză dominantă interesînd mai ales bărbații, apărută în copilă-

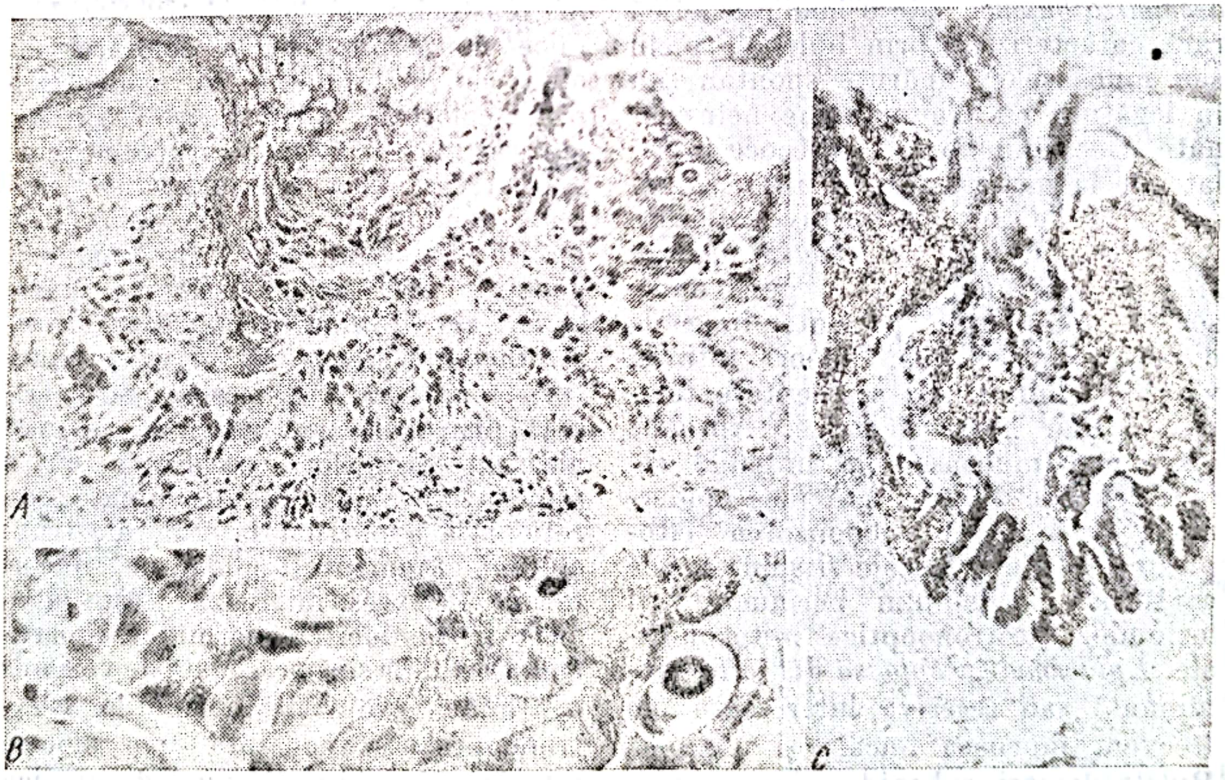

Fig. XXII—6. — Genodermatoze. Boala Darier.
A. Despicătură suprabazală. Corpi rotunzi și grăunți. *B.* Detaliu din imaginea precedentă. Dreapta, corp rotund, stînga, grăunți. *C.* Lacună cu topografie foliculară. În profunzime, vili.

Scanned with OKEN Scanner

rie sau adolescență, cu evoluție clinică progresivă manifestată prin leziuni cheratozice particulare deseori corespunzătoare topografic acrosiringiumului. *Macroscopie.* Leziunile inițial de cîțiva mm diametru se întîlnesc în special pe membre, ceafă, umeri, față și genitale cu aspectul de cornificări centrifuge. *Microscopie.* Trăsătura histopatologică cea mai caracteristică pentru diagnostic este lamela cornoidă inclusă într-un șanț, conținînd granule bazofile considerate fie nuclei paracheratozici, fie cheratohialină și sub care lipsește stratul granulos. În centrul leziunii se constată cheratoză, celule granuloase normale sau chiar în exces și eventuale elemente discheratozice: corpi rotunzi și grăunți. Imediat sub lamela cornoidă există infiltrat inflamator cronic. Histochimic, lamela cornoidă prezintă particularități precizînd originea din porul glandelor sudoripare.

Dermatoze buloase congenitale. *Epidermoliza buloasă* este o boală genetică rară caracterizată prin bule ale pielii sau mucoaselor, apărute spontan sau în legătură cu traumatisme neînsemnate. Deosebim formele precoce instalate de la naștere sau în primii 2 ani de viață de formele tardive apărute între 20—30 ani. *Epidermoliza buloasă simplă*, determinată de o genă autosonală dominantă, prezintă bule de dimensiuni variabile, uneori întinse, vindecate numai cu pigmentare temporară dar fără cicatrice. Aproape totdeauna mucoasele și unghiile rămîn cruțate. Bulele, mai ales epidermice, provin din vacuolizarea citoplasmei celulelor bazale și suprabazale consecutivă edemului perinuclear și leziunilor electronooptice mitocondriale. *Epidermoliza buloasă distrofică* dominantă sau recesivă, interesează mai frecvent mucoasa bucală și unghiile. Bulele deseori subepidermice se vindecă prin cicatrice obișnuit atrofice. Electronomicroscopic se constată anomalii de complex hemidesmozomi-tonofibrile al elementelor bazale și ale colagenului din dermul superficial. *Pemfigusul familial cronic (boala Hailey-Hailey)* se datorește unei tendințe congenitale la acantoliză antrenînd formarea recurentă de vezicule și bule în special pe ceafă și la marile plici.

Anomaliile genetice ale pigmentării. *Urticaria pigmentosa (mastocitoza)* apare de obicei în prima copilărie și are caracter familial. La adult este mai rară. Excepțională rămîne forma de reticuloză gravă letală cu mastocite a adultului (Asboe-Hansen). Obișnuit bolnavii prezintă pînă la cîteva sute de macule și mici papule slab reliefate și pigmentate brun, distribuite mai ales pe trunchi și membre, uneori și pe cap și extremități. Sub acțiuni traumatizante chiar minime, se tumefiază, se indurează și iau aspect urticarian. *Microscopie.* Este patognomonică bogăția dermului superficial în mastocite cu granulații citoplasmice metacromatice la colorația cu albastrul de toluidină sau evidențiate prin colorația Giemsa pe secțiuni. Mai rar mastocitele sînt grupate exclusiv perivascular. Pigmentarea se datorește acumulării melaninei în celulele bazale din epiderm. Alte anomalii genetice ale pigmentării sînt unele cazuri de *acanthosis nigricans* și *incontinentia pigmentii*, o genodermatoză foarte rară a fetelor, caracterizată prin eritem și vezicule mai ales ale extremităților continuate cu o pigmentare melanică diseminată sau reticulată a părților laterale ale trunchiului. Pigmentul epidermic, uneori format în exces, migrează și este fagocitat în histiocitele dermului superficial. Leziunile sînt precedate de vezicule conținînd granulocite eozinofile. Electronooptic se constată pe alocuri întreruperea bazalei putînd explica incontinența pigmentului (Vissian și colab.).

Scanned with OKEN Scanner

Genodermatozele interesînd dermul. *Pseudoxantomul elastic* este o boală genetică recesivă cu leziuni în piele, mucoasa bucală, ochi, stomac și arterele mijlocii. Leziunile cutanate sînt papule și plăci gălbui și moi situate la gît, axile și inghine. Coloraţiile pentru elastic: orceină și Weigert, arată în treimea mijlocie și profundă a dermului fibre elastice îngrămădite și neregulat îngroșate, evidente chiar cu coloraţia hematoxilină-eozină, datorită bogăţiei în calciu. Electronooptic se remarcă imaturitatea fibrelor colagene (Piérard și Kint). *Sindromul Ehlers-Danlos* (sau *cutis hyperelastica*) se moștenește dominant. Principalele leziuni interesează pielea, articulaţiile, ochiul și eventual aorta în formele de trecere spre boala Marfan. Se constată hiperextensibilitatea pielii și articulaţiilor cu fragilitate cutanată și formarea de cicatrice în legătură cu dezechilibrul dintre proporţia fibrelor colagene și elastice prin scăderea cantităţii fibrelor colagene. *Cutis laxa (dermatomegalia)* se caracterizează prin tegumente anormal de laxe cu aspect pendular asociate cu manifestări viscerale ca emfizem pulmonar grav, alterări ale peretelui aortic, diverticuloză colonică sau vezicală și hernii. Leziunile se datoresc reducerii și modificărilor calitative ale fibrelor elastice din derm și viscere. *Cutis verticis gyrata (pahidermia plicaturată)* este o genodermatoză rară manifestată prin îngroșarea pielii scalpului în plici groase cu vîrtejuri prin hipertrofia și hiperplazia fibrelor colagene și fibroblastelor, eventual asociată cu periostoză, microcefalie și întîrziere mintală.

Leziuni cutanate în bolile genetice vasculare. *Telangiectazia ereditară hemoragică (boala Rendu-Osler)* interesează vasele din piele, mucoase și viscere. Telangiectaziile pielii apar după pubertate și cel mai deseori după a 4-a decadă a vieţii. Sînt punctate, lineare sau arahneene (în formă de păianjen), localizate mai ales în jumătatea superioară a corpului. Pot fi însoţite de hemoragii, în special mucoase. *Angiocheratoza difuză a corpului (boala Fabry)* este o tezaurismoză generalizată moștenită recesiv printr-o genă legată de sex purtată de cromozomul X și se întîlnește mai ales la bărbaţi. Tegumentele prezintă macule sau papule telangiectatice roșii cu hipercheratoză inconstantă. Leziunile se datoresc depunerilor de glicolipide birefringente în legătură cu deficienţa ceramid-galactozidazei din vasele pielii și ale musculaturii netede, inimii, rinichilor și creierului.

TULBURĂRI CIRCULATORII

Eritemul activ. Deosebim eriteme întinse difuze numite *exanteme* (și pe mucoase *enanteme*) și *erupţii rozeolice*. Principalele cauze sînt generale: bolile transmisibile sau acţiunile medicamentoase și toxice (fig. XXII—7 *A*) și locale: traumele, căldura, substanţele chimice iritante, iradiaţiile. Microscopic (fig. XXII—7 *B*), se constată numai simple fenomene vasomotorii, dilatarea arteriolelor și capilarelor dermice, fără alte modificări în interstiţiu. *Eritemul eruptiv scarlatiniform* este caracterizat prin roșeaţă generalizată, uniformă, atît de întinsă încît nu rămîn intervale de piele sănătoasă dar respectînd zonele perioralĕ, perinazală și periorbitară ale feţei. Pielea este aspră la palpare și urmează la sfîrșit descuamaţie furfuracee pe corp, lamelară pe membre, în lambouri la palme și plante. *Eritemul eruptiv morbiliform* (sau *rujeoliform*) prezintă pete roșii, abia reliefate, catifelate la palpare, cu marginile rupte. Erupţia poate fi discretă sau generalizată, dar lăsînd totdeauna spaţii de piele sănătoasă, cu descuamare foarte redusă sau nulă. *Rozeolele din sifilis, febra tifoidă sau in-*

Scanned with OKEN Scanner

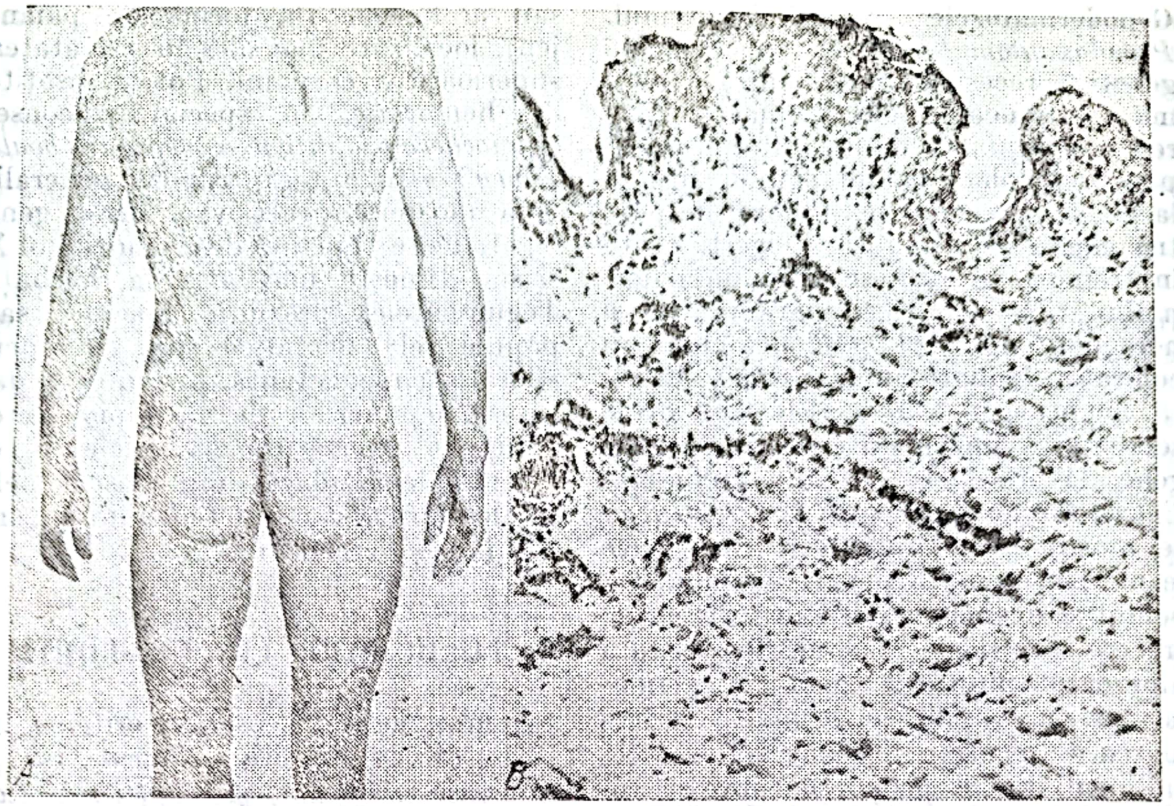

Fig. XXII—7. — Tulburări circulatorii.
A. Eritem medicamentos (colecţia Clinicii dermato-venerologice Şerban-Vodă). *B.* Exantem scarlatinos. Microscopie.

toxicaţiile medicamentoase sînt pete eritematoase diseminate, rotunde sau ovalare, de dimensiuni lenticulare, cu marginile puţin nete şi care în nici un moment al evoluţiei lor nu sînt scuamoase, nici pruriginoase.

Eritemul pasiv. *Acrocianoza* este o stază venoasă mai accentuată la extremităţi: mîini, picioare, mai rar faţă şi urechi, cu cianoză, răcirea extremităţilor şi edeme, favorizînd degerăturile şi infecţiile cu evoluţie torpidă. În *livedo reticular* întîlnit la membre, în special inferioare, eritemul pasiv are aspectul reticular, negativul erupţiei rozeolice. În *livedo racemos* există o arborizaţie violacee permanentă în legătură cu staza din venele subcutanate ale flancurilor şi coapselor.

Eritemul exsudativ multiform (sau *eritemul polimorf*) este o entitate dermatologică distinctă declanşată de alergia la infecţii virale, bacteriene, iradiaţii, anumite medicamente, sau întîlnită în cursul unor colagenoze, boli de sistem sau sarcină. În aproape jumătate din cazuri nu se poate preciza existenţa unui anumit factor provocator. *Macroscopie.* Deosebim: — forme simple de eritem şi papule; — forme veziculo-buloase de severitate medie (herpesul iris Bateman cu centru bulos, inel de vezicule şi eritem); — forme buloase severe (sindromul Stevens-Johnson); — forme atipice. *Microscopie.* Hiperemia iniţială din micile vase subpapilare este urmată de infiltrate inflamatorii conţinînd limfocite, granulocite neutrofile şi eventual puţine eozinofile. Spre centrul leziunii apare edemul inflamator ducînd la decolarea epidermului cu formarea veziculelor şi bulelor subdermice. Extensia leziunii duce la degenera-

Scanned with OKEN Scanner

rea epidermului, interesarea părții reticulare a dermului, hemoragie și eliminarea crustei hemoragice sau provenită din elementele epidermului degenerate.

Hemoragiile cutanate se împart în *echimoze*, mai întinse, neregulate, cu contur geografic și în *peteșii* nedepășind 2 mm diametru, multiple. Formele generalizate de hemoragii cutanate se numesc *purpure*. Deosebim diferite tipuri de purpure. 1. *Purpurele trombocitare* se împart în trombocitopenice și trombopatice. *Purpura trombocitopenică idiopatică (morbus maculosus, Werlhof)*, întîlnită mai ales la copii, prezintă puseuri de 1—2 săptămîni de hemoragii cutanate asociate cu hemoragii mucoase grave. Se deosebește astfel de *purpura trombocitopenică idiopatică cronică* (sau *hemogenia*), mai frecventă la adulți, permanentă, dar de prognostic mai favorabil. *Purpura trombocitopenică secundară* poate fi determinată de substanțe chimice ca benzolul, medicamente, iradiații, boli și infecții generale, afecțiuni ale hematopoiezei ca leucemia și diverse anemii. *Purpurele trombopatice* pot fi ereditare în *trombocitastenie (boala Glanzmann)* sau secundare unor afecțiuni medulare, hepatice sau tuberculozei. 2. *Purpurele vasculare netrombocitopenice* se datoresc unor boli ereditare *(boala Rendu-Osler)*, avitaminozei C crescînd permeabilitatea vasculară *(scorbut)*, fragilității capilare prin factori fizici (iradiații), chimici, medicamentoși, disproteinemici (în *crioglobulinemie* sau *hipergamaglobulinemie*) și infecțioși. Astfel în *sindromul Waterhouse-Friderichsen* se produce *purpura fulminantă* determinată de meningococ cu masive și multiple hemoragii cutanate, mucoase și viscerale, în special suprarenale. *Sindromul Henoch-Schönlein (purpura anafilactoidă)* este datorit unei vasculare difuze alergice în legătură cu un focar primar streptococic. 3. *Purpurele prin tulburări de coagulare* se exemplifică cu *hemofilia*, un defect ereditar cu transmitere recesivă numai la sexul masculin, *purpura prin deficiență de protrombină* (în *avitaminoza K*), *purpura prin anticoagulanți* (de origine iatrogenică) și *purpura fibrinolitică*. Ultima poate fi *acută* în traumatisme, arsuri, șoc hemoragic, sau *cronică* în leucemii, anemie pernicioasă, hepatite, ciroze și diverse tumori. 4. În *purpurele mixte*, de cauză necunoscută, se asociază trombocitopenia cu fragilitatea vasculară sau tulburările de coagulabilitate. Dintre formele anatomo-clinice mai cunoscute trebuie menționate *bolile Schamberg și Majocchi*.

Ischemia cutanată. Gangrena uscată de origine arterială poate ține de obliterarea unei artere periferice printr-un proces endarteritic și tromboză, ori de o embolie. Spasmele prelungite antrenează *gangrena simetrică a extremităților* în *boala Raynaud*. Spasmele vasculare reflexe se pot produce pe artere intacte sau ele apar deseori în legătură cu diversele leziuni ale peretelui arterial de tipul aterosclerozei sau endarteritelor.

Urticaria reprezintă o erupție pruriginoasă, fugace, dar deseori recurentă, caracterizată prin eflorescențe reliefate, bine circumscrise, de colorație rozată sau alb opalină, rotunjite, ovale sau policiclice, de consistență fermă și dimensiuni variabile. Ea se datorește unei tulburări a permeabilității capilare de natură alergică traducînd intoleranța organismului la anumite alimente, medicamente și diverse proteine endogene sau ajunse în organism pe cale parenterală. Histologic se constată congestie cu edem limitat la dermul superficial, urmate de turtirea vaselor centrale, ceea ce explică paloarea elementelor urticariene. *Edemul angioneurotic* sau *edemul Quincke*, de aceeași natură cu urticaria, are uneori caracter familial. Localizarea

Scanned with OKEN Scanner

sa este în țesutul celular subcutanat exclusiv în anumite regiuni cu pielea mai subțire (față, pleoape, organe genitale externe). Se explică astfel aspectul de edem gigant dar totodată circumscris. *Edemele pielii* sînt tratate la capitolul „Tulburări circulatorii".

PROCESE DISTROFICE

Atrofia senilă a pielii, de intensitate determinată de factori genetici, neuroendocrini și de mediu, este mai accentuată și precoce în anumite condiții locale de expunere la razele solare. *Macroscopie.* Tegumentele părților descoperite în special devin foarte subțiri, uscate, zbîrcite, neelastice, de culoare gălbuie cenușie murdară, prezentînd eventual încă efelide, steluțe vasculare și zone de cheratoză senilă, susceptibile de cancerizare. Totodată se constată rărirea, atrofia și albirea perilor. *Microscopie.* Atrofia epidermului interesează mai ales corpul mucos. Crestele epidermice se turtesc și se șterg ondulațiile bazalei. Melanocitele sînt voluminoase dar inegal repartizate, reduse ca număr total și conținut de dopaoxidază. Există bazofilie colagenă și elastoză mai ales în treimea superficială a dermului. Foliculii piloși sînt mai rari și mai mici, cu depigmentarea perilor. Glandele sudoripare eccrine sînt atrofice în contrast cu glandele apocrine aproape neschimbate. Glandele sebacee nu sînt morfologic modificate deși secreția sebacee este mult scăzută.

Colagenozele. *Lupusul eritematos* se împarte în 3 forme: — lupus eritematos discoid; — lupus eritematos acut sistemic cu interesări poliviscerale și minime leziuni cutanate; — lupus eritematos intermediar subacut cu interesare simultană cutanată și poliviscerală. *Lupusul eritematos cronic discoid* prezintă numai leziuni cutanate cu evoluție relativ benignă constatate în special la femei în legătură cu mecanisme autoimune influențate de factori întîmplători ca traumele, diversele stresuri, insolația, expunerea la frig sau sarcina. *Macroscopie* (fig. XXII—8 *A*, *B*). Se manifestă ca una sau mai multe plăci discoide eritematoase de la cîțiva mm la 10 cm diametru situate mai ales pe față. Marginea este activă prezentînd cheratoză foliculară și hiperpigmentare, cîteodată cu tumefacții și telangiectazii. Leziunile pot uneori fi simetrice, în fluture. Urmează atrofie, cicatrice și modificări pigmentare. *Microscopie* (fig. XXII—8 *C*). Principalele leziuni histologice interesează dermul. Constă din modificări interstițiale necelulare, hialinizare, edem și distrofie fibrinoidă localizate imediat sub epiderm și aglomerări în insule de infiltrate celulare în dermul superficial și mai ales în jurul infundibulilor piloși conținînd limfocite și cîteva histiocite și plasmocite. Prezența acestor leziuni antrenează degenerarea cu lichefacția elementelor stratului bazal al epidermului urmată de atrofia corpului mucos și hipercheratoză în special foliculară ca dopuri cheratozice aderente astupînd infundibulii piloși. Se constată îngroșarea bazalelor dermo-epidermică și vasculare cu degenerare colagenă elastotică a dermului superficial. În *lupusul eritematos tumidus*, infiltratul compact poate lua aspect granulomatos. Mult mai rareori se produc clivaje sau chiar bule între derm și epiderm sau incontinență pigmentară. În 90% din cazuri, metodele pentru anticorpi fluorescenți constată imunoglobuline și complementul la nivelul bazalelor. *Lupusul eritematos sistemic* prezintă evoluție clinică mult mai gravă, terminată letal în majoritatea cazurilor datorită multiplelor leziuni viscerale prezentate la capitolul Imunopatologie. Manifestările cutanate nu apar obișnuit de la început sau pot lipsi în tot cursul

Scanned with OKEN Scanner

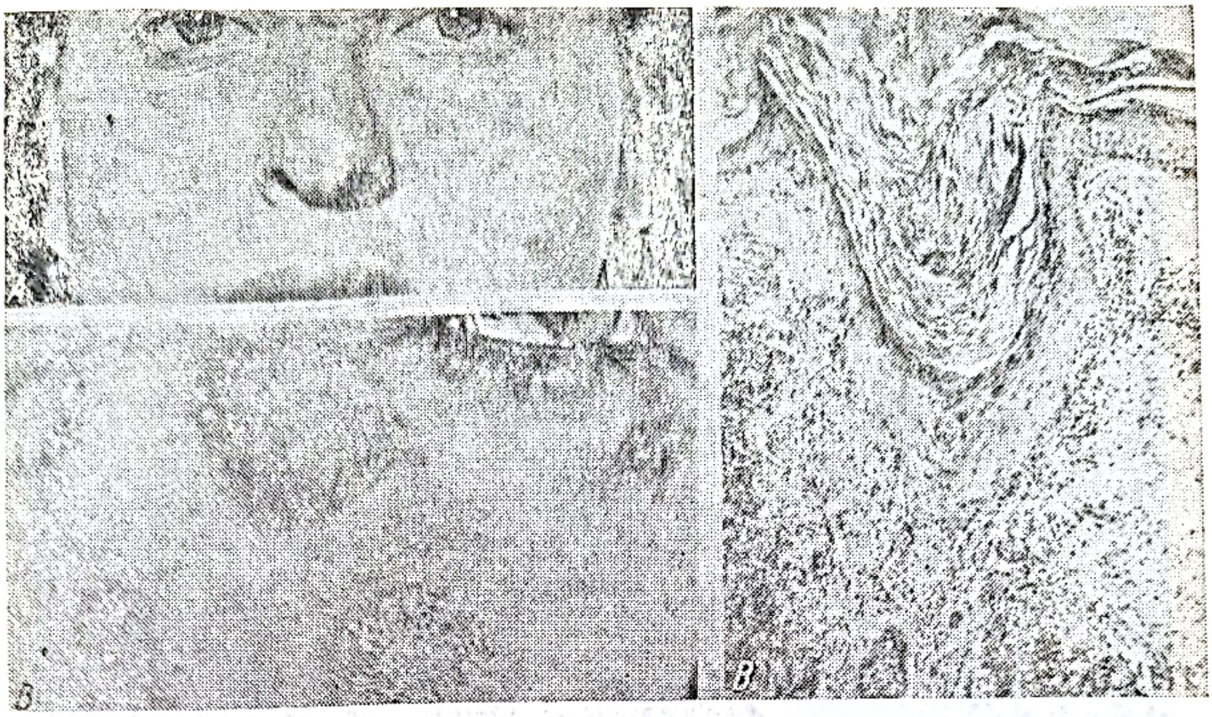

Fig. XXII—8. — Proce se distrofice. Lupus eritematos.
A, B. Macroscopie (colecția Clinicii dermato-venerologice Șerban-Vodă). C. Microscopie.

bolii. Cînd există, ele constau din eritem persistent difuz al feței și leziuni de lupus eritematos cutanat mai puțin nete ca în forma cronică. Aspectele lezionale acute pot fi mai pronunțate, de exemplu o lichefiere mai brutală a celulelor stratului bazal, edem și hemoragie în derm, masive precipitări fibrinoide în zona subepidermică și bazala vaselor. Reacții similare pot exista în hipoderm. Tehnicile de imunofluorescență sînt pozitive la joncțiunea dermo-epidermică în 92% din leziunile cutanate și chiar în 60% din cazurile fără manifestări cutanate (Baar de la Faille-Kuyper). Numai excepțional există corpii hematoxilinici Feulgen pozitivi în localizarea cutanată (Worthington și colab.).

Dermatomiozita prezintă leziuni cutanate inconstante, uneori asemănătoare cu lupusul eritematos subacut, asociate cu leziuni musculare, cele mai caracteristice, prezentate la capitolul Morfopatologia aparatului locomotor.

Sclerodermia se caracterizează prin modificări colagene antrenînd induratia pielii (fig. XXII—9). *Sclerodermia* (sau *morfeea circumscrisă*) prezintă leziuni în plăci, lineare sau gutate (în picături). Inițial sînt zone indurate eritematoase liliachii evoluate ca leziuni cu centrul îngroșat, palid, de culoarea ivoriului, în timp ce periferia prezintă un inel liliachiu caracteristic. *Sclerodermia progresivă sistemică*, mai rară, predomină la femei, la care apare după 30 ani, cu un deceniu mai devreme ca la bărbați. Interesează pielea și vasele din organism antrenînd multiple leziuni viscerale. La asemenea bolnavi se instalează progresiv *acroscleroza*, adică scleroza cu retracția (și eventual calcificarea) tegumentelor extremităților și în special a mîinilor și degetelor. Ultimele prezintă deformări și variate tulburări trofice. Fața apare rigidă și devine inexpresivă. Scleroza se întinde și în profunzime cuprinzînd mușchi, teci tendinoase și periost. *Microscopie.* Modificările cutanate co-

Scanned with OKEN Scanner

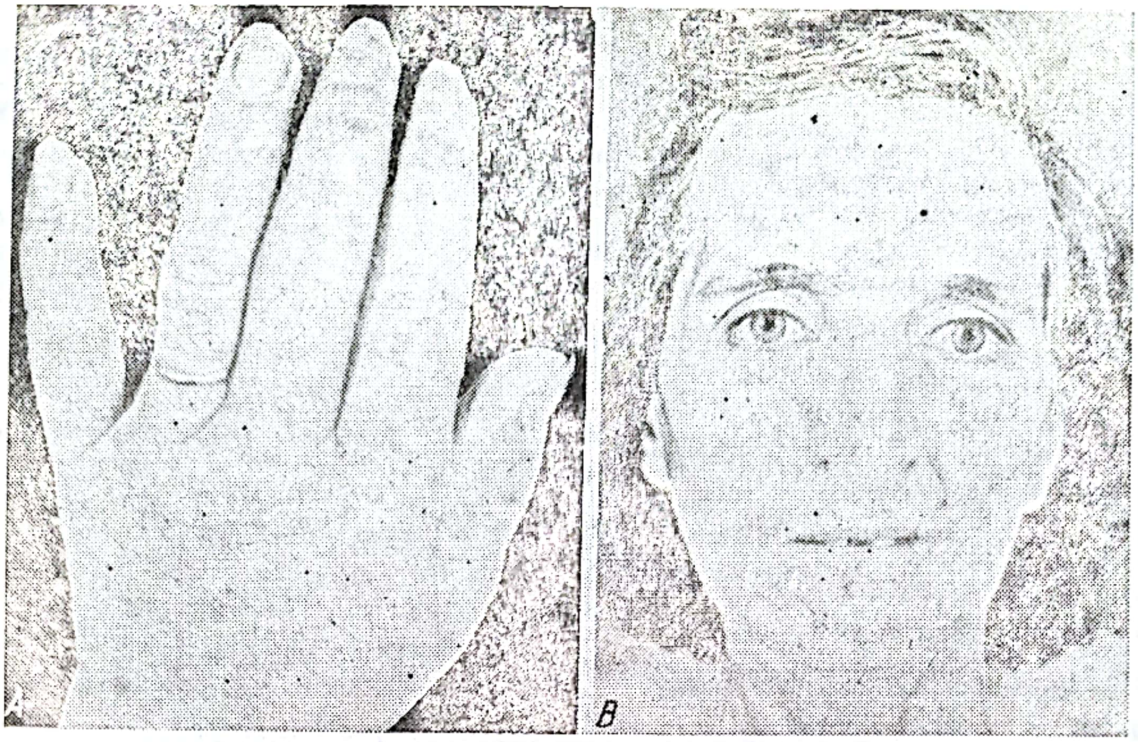

Fig. XXII—9. — Procese distrofice.
A, B. Sclerodermie (colecția Clinicii dermato-venerologice Șerban-Vodă).

mune tuturor formelor de sclerodermie sînt caracterizate prin 2 stadii evolutive: inflamator precoce și tardiv de scleroză, eventual asociate ca inflamație la periferia activă și scleroză la centrul aceleiași leziuni. În stadiul precoce se constată tumefacția și omogenizarea fibrelor colagene dermice disociate de edem cu leziunile pereților vasculari de tip edematos și infiltrat limfocitar dermic și perivascular. În stadiul tardiv epidermul atrofic prezintă ștergerea ondulațiilor bazalei și a reliefului crestelor epidermice. În derm, fibrele colagene tumefiate și hialinizate se colorează eozinofil. Infiltratul limfocitar dispare sau este mult redus, întîlnit numai în jurul vaselor mici. Totodată se produce atrofia anexelor epidermului. În sclerodermia sistemică, imunofluorescența constată prezența imunoglobulinelor și complementului la joncțiunea dermo-epidermică. În viscere se remarcă intensitatea leziunilor vasculare cu depuneri fibrinoide, obișnuit absente în piele.

Alte procese degenerative ale dermului. *Lichenul scleros și atrofic* se manifestă prin leziuni diseminate foarte pruriginoase uneori asociate cu manifestări genitale ca *balanita xerotică obliterantă* și *craurozisul vulvar*. Macroscopic, se constată mici pete atrofice depigmentate cu scuamă fină, lucioasă, aderentă, iar microscopic sclerohialinizare cu redusă reacție inflamatorie cronică în jur. *Vergeturile (striae cutis distensae)*, apărute mai ales pe abdomen, fese și coapse sînt cicatrice atrofice provenite din ruptura fibrelor elastice și retracția lor urmată de scleroză colagenă. Ca etio-patogenie, producția crescută de glucocorticoizi suprarenali, comună în sarcină, obezitate și boala Cushing pare mai semnificativă decît supraextensia pielii. *Atrofia maculară* (sau *anetodermia*) prezintă zone ovale de atrofie dermo-

Scanned with OKEN Scanner

hipodermică localizate în special pe trunchi. Leziunile sînt datorite alterărilor fibrelor colagene tumefiate și omogenizate și ale fibrelor elastice. În forma sa inflamatorie *(tipul Jadassohn)* se constată în plus inflamație cu vasculite și granulocite neutrofile sau eozinofile. *Amiloidoza primară sistemică* apare în legătură cu anumite condiții particulare deoarece însoțește în 10—15% din cazuri mielomul multiplu. Restul cazurilor fără manifestări clinico-radiologice de mielom prezintă totuși plasmocite în măduvă, sau albuminurie Bence-Jones, sau o componentă electroforetică a serului de tipul proteinei de mielom (Kyle și Bayrd). Pielea prezintă mici papule și noduli de culoare ceroasă sau hemoragici. Microscopic, se găsesc depozite dermice de amiloid amorfe, fisurate, alături de infiltrări amiloide ale pereților vasculari și inele de amiloid încercuind celulele grase. Mai sînt interesați pereții vaselor și interstițiul mușchilor, inimii și tractul gastro-intestinal. *Mucinoza foliculară alopecică* corespunde acumulării mucopolizaharidelor acide în glandele sebacee și teaca externă a foliculilor piloși antrenînd reacții inflamatorii urmate de alopecie. Se deosebesc forma benignă, apărută mai ales la tineri, și asocierea cu o reticuloză, întîlnită la vîrste mai avansate.

Discromii. Principalele distrofii pigmentare la piele sînt determinate de alterări metabolice interesînd diverși pigmenți endogeni (și în special melanina) și pigmenți exogeni, ajunși accidental în organism.

Dismelanozele sînt distrofiile melaninei împărțite în hipermelanoze (sau melanodermii) și hipomelanoze (sau leucodermii).

Variațiile rasiale ale pigmentării reprezintă adaptarea menținută ereditar la anumite condiții de climat. La populațiile de culoare neagră, tegumentele inițial depigmentate ale nounăscuților se pigmentează rapid odată cu expunerea la razele solare.

Hipermelanozele se caracterizează microscopic (fig. XXII—10 *A*, *B*, *C*) prin exces de pigment în melanocite și prelungirile lor coincizînd cu o reacție dopa intens pozitivă. Ultrastructural se constată organite citoplasmice speciale, melanozomii, încărcați cu pigment. *Efelidele* sau pistruii sînt mici pete pigmentare multiple întîlnite mai frecvent la persoanele cu păr blond sau roșu și ochi albaștri, determinate de o genă autosomală dominantă. *Lentigo* (sau alunița) este o pată pigmentară aproape imperceptibil reliefată deoarece se asociază cu mici grupuri de elemente pigmentare în dermul superficial, analoage nevilor celulari. Cînd numărul aluniților este foarte mare vorbim de *lentiginoză generalizată* rapid instalată în *lentiginoza eruptivă*. *Lentiginoza periorificială* se asociază cu polipoza gastro-intestinală în *sindromul Peutz-Jeghers*, o boală determinată genetic, de prognostic sever prin cancerizarea leziunilor polipoase intestinale sau gastrice. *Hipermelanoze* se întîlnesc în condiții foarte diferite, de exemplu în sarcină *(cloasma gravidelor)*, diverse endocrinopatii suprarenale (sindroamele Addison și Cushing), boli și sindroame ereditare (incontinența pigmentară, sindroamele Fanconi și Albright), inflamațiile cronice, neoplaziile și bolile sistemului nervos, colagenozele, sindromul de malabsorbție, ftiriaza (boala vagabonzilor). Apare încă sub influența diverselor medicații tranchilizante, arsenicale, antimalarice și antitumorale. Se poate datori sensibilizării la razele solare, stărilor carențiale *(melanoza Riehl)*, influenței cosmeticelor la femei *(poikilodermia Civatte, eritroza peribucală Brocq)* sau expunerii la anumite noxe profesionale *(melanodermatita toxică)*. Se poate asocia cu mastocitoza în *urticaria pigmentosa*. *Acanthosis nigricans* se caracterizează prin hipercheratoza și hi-

perpigmentarea regiunilor axilară, a cefei, anogenitală și inghinală. Microscopic, în toate cazurile, cele mai evidente sînt papilomatoza și hiperkeratoza în timp ce acantoza și hiperpigmentarea rămîn relativ discrete. Deosebim forma determinată genetic sau asociată cu anumite sindroame, de forma din cursul cancerului visceral profund. În acest caz, acanthosisul nigricans coexistă cu adenocarcinomul sau mai rar cu afecțiuni maligne de sistem reticulo-histiocitar. Despre *melanoamele benigne și maligne* vezi mai departe la subcapitolul tumori.

Hipomelanozele prezintă pigment în minus datorită fie defectelor morfologice sau absenței melanocitelor (în vitiligo și albinismul parțial), fie deficienței biosintezei tirozinazei (în albinism și sindromul Chediak-Higashi) sau lipsește transformarea tirozinei în melanină (în fenilketonurie). *Vitiligo* (fig. XXII—10 *D*), întîlnit mai ales la bărbați și instalat înainte de 20 de ani la 50% din cazuri, este caracterizat prin pete albe de întindere și formă extrem de variabile, deseori simetrice, înconjurate de hiperpigmentare. Se poate asocia cu afecțiuni organospecifice autoimune și bolnavii prezintă creșterea incidenței antimelanin-anticorpilor serici. După Lerner, un precursor al melaninei devine letal

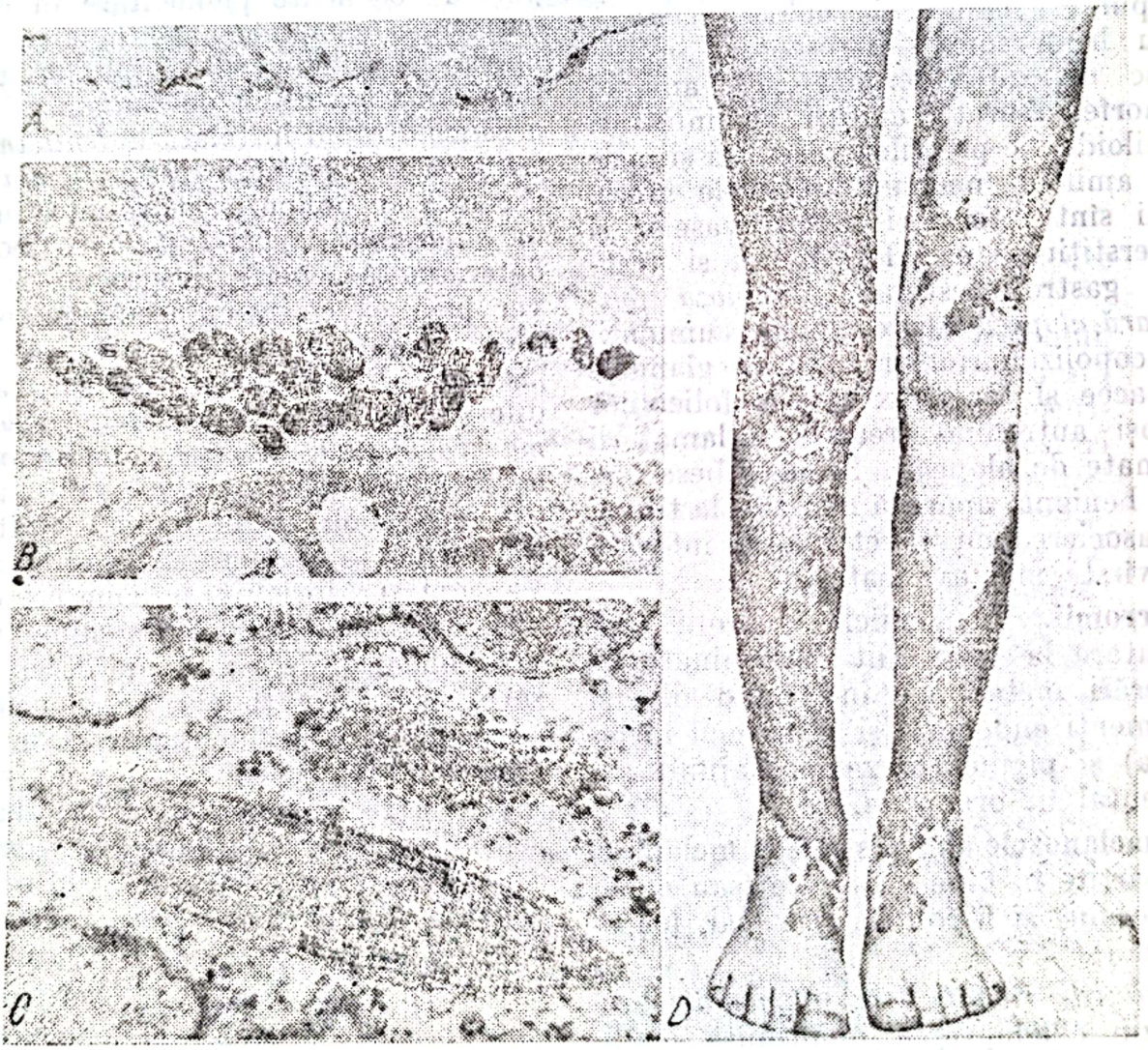

Fig. XXII—10. — Procese distrofice. Discromii.

A. Melanocite cu reacție dopa pozitivă. *B.* Melanocit. Aspect electronooptic al unei prelungiri dendritice (× 5 000). *C.* Melanocit. Aspect electronooptic al unui melanozom (× 45 000). *D.* Vitiligo (colecția Clinicii dermato-venerologice Șerban-Vodă).

Scanned with OKEN Scanner

pentru melanocite în absența mecanismelor naturale de protecția lor. Influența sistemului nervos, foarte probabilă, nu este decît parțial cunoscută. Microscopic, zona de leucodermie conține melanocite dar cu activitate tirozinazică redusă sau absentă. *Albinismul*, o boală determinată genetic, se caracterizează prin lipsa pigmentului melanic în epiderm însoțită de anomalii pilare, oculare, dentare, mintale și diverse tulburări de dezvoltare. Melanocitele există în număr normal și sînt dopa pozitive dar electronomicroscopic se constată numai premelanozomi și lipsesc melanozomii funcționali de tip matur.

Distrofii lipidice. *Lipoidozele cutanate* sînt boli datorite tulburărilor metabolismului colesterolic și grăsimilor neutre manifestate prin leziuni conținînd lipide intracelulare. Deosebim *xantoame plane și tuberoase solitare, sau multiple în xantomatoze.* Microscopic leziunile fundamentale sînt aceleași (fig. XXII—11). Sub un epiderm subțiat dar intact se constată aglomerări de histiocite xantomatoase, conținînd lipide sau/și lipoizi în picături fine. Există încă, în proporții variabile, celulele gigante Touton prezentînd coroană de nuclei delimitînd 2 zone citoplasmice, centrală colorată eozinofil și periferică de aspect xantomatos. Leziunile acute conțin încă rare elemente inflamatorii iar cele cronice, fibroblaști și prezintă tendință la fibroză. În xantomatoze pot exista leziuni similare în tendoane și se asociază ateroscleroza generalizată. *Xantelasma* este un xantom plan, cea mai frecventă formă de lipoidoză, de aspectul unei mici papule turtite, colorată gălbui, localizată la pleoapa superioară. *Xantoamele tuberoase din hipercolesterolemia familială esențială*, localizate pe fețele extensoare ale articulațiilor, se întîlnesc mai ales la coate, genunchi și umeri ca leziuni nodulare pseudotumorale colorate de la galben la

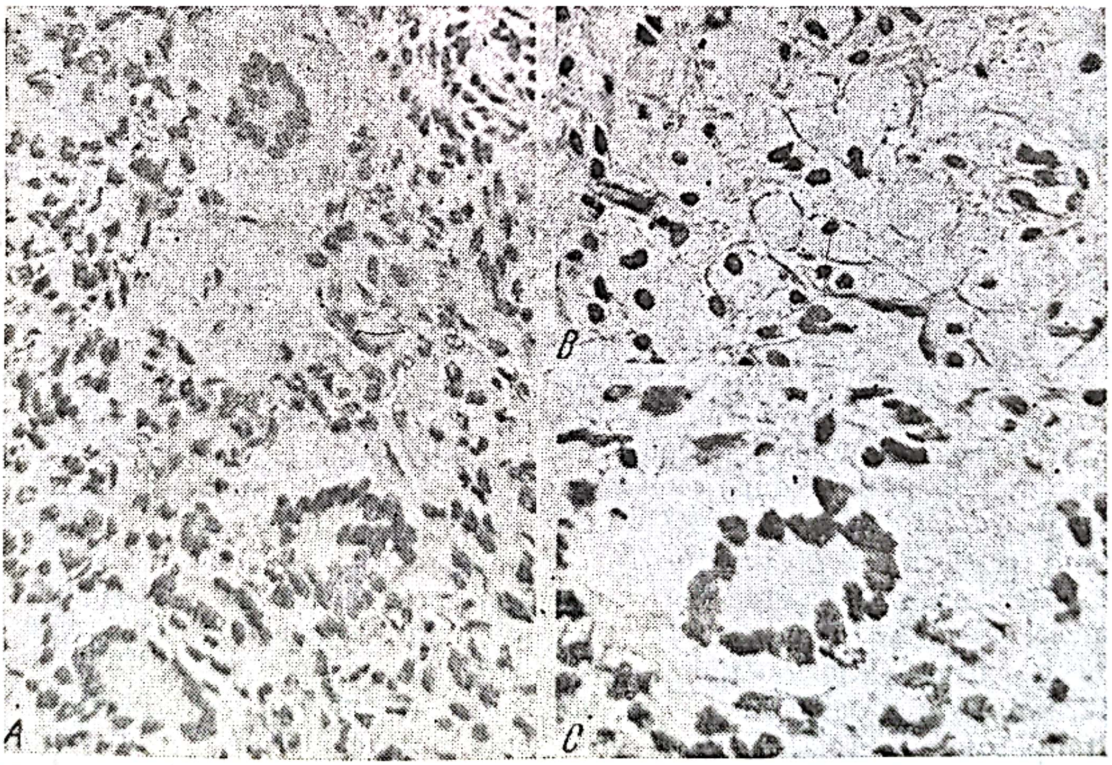

Fig. XXII—11. — Procese distrofice.
A, B, C. Xantom cu elemente xantomatoase și celule gigante Touton (*A, C*).

Scanned with OKEN Scanner

galben brun și ulterior evoluate spre fibroză ca *fibroxantoame*. *Xantoamele eruptive multiple*, diseminate în special pe regiunea capului, feselor și coatelor, se întîlnesc în hiperlipemia (hiperneutrolipemia) idiopatică. Sînt mici, galbene, cu o areolă congestivă, apărute fie lent, în puseuri succesive, fie brusc în decurs de cîteva săptămîni. Diabetul poate fi însoțit de mici xantoame eruptive papuloase *(xanthoma diabeticorum)*. *Modificări xantomatoase secundare* se constată *în toate formele histiocitozei X* și în special în *boala Hand-Schuller-Christian*. *Xantogranulomul (nevoxantoendoteliomul)* apare la scurt timp după naștere și la copii, excepțional la adulți. Poate fi solitar sau multiplu. Deosebim microscopic etapa inițială histiocitară cu rare celule gigante și eozinofile; etapa de stare, caracteristică prin procesul granulomatos cu celule xantomatoase, elemente Touton și eventuale celule gigante de corp străin; etapa terminală, de involuție, cu proliferare fibroblastică și fibroză. *Reticulo-histiocitomul* este un *granulom reticulo-histiocitic* cu lipoidoză secundară al adulților, solitar sau multiplu. Se manifestă cu papule și mici noduli la degete, eventual asociate cu artrită progresivă severă. Microscopic, se constată un granulom cu histiocite gigante multinucleate și care conține depozite intra- și extracelulare de material PAS + și lipide. *Lipoidozele cutanate extracelulare* se caracterizează prin depuneri lipidice amorfe și cristale de colesterol. Asemenea depuneri antrenează reacția granulomatoasă din *necrobioza lipoidică a diabeticilor*.

Distrofii calcice. *Calcinozele pielii* se prezintă ca masive depozite calcare în grăsimea subcutanată antrenînd reacție de corp străin și contrastînd cu precipitările fin granulare din derm pe substanța fundamentală. *Calcinoza pielii metastatică* este în legătură cu hipercalcemia din tumorile paratiroidiene, hipervitaminoza D sau masivele demineralizări osoase și cu hiperfosfatemia din rahitismul renal. Se asociază cu alte metastaze calcare viscerale în special renale, gastrice și pulmonare. *Calcinoza distrofică a pielii* se produce numai pe tegumente cu leziuni anterioare. Poate fi generalizată în dermatomiozită sau circumscrisă în sclerodermie. *Nodulul calcificat subepidermic* este o leziune circumscrisă superficială dezvoltată probabil pe un hamartom sudoripar sau nev celular, deosebit de *nodulul calcificat profund* dat de pilomatrixomul calcificat (epiteliomul calcificat Malherbe).

PROCESE INFLAMATORII

INFLAMAȚII PARTICULARE PIELII CU SEDIU SUPERFICIAL

ECZEMA ȘI CONDIȚII ÎNRUDITE

Eczema (sau *dermatita*) este cea mai frecventă afecțiune a pielii determinată de răspunsul alergic la acțiunea unor agenți diferiți izolați sau asociați: substanțe chimice, proteine, microbi și ciuperci. Se caracterizează prin reacții cutanate eritemato-veziculoase pruriginoase, în pînză sau placarde deseori recidivante, ale căror leziuni anatomopatologice esențiale sînt spongioza și veziculația (Civatte). *Microscopie* (fig. XXII—3 *A*, XXII—12 *A*, *B*). Leziunile inițiale caracteristice eczemei acute sînt hiperemia și vezicule de 2 feluri: unele mai voluminoase eventual interesînd cea mai mare parte din grosimea epidermului (Willan), altele mici, aproape subcorneene (veziculetele primordiale Civatte). Hiperemia din dermul superficial se continuă cu exoseroză și exocitoză în epiderm. Vezicula intraepidermică conține inițial numai serozitate și cîteva elemente limfo-histiocitare. În jur se constată

Scanned with OKEN Scanner

spongioză și alterarea cavitară a elementelor epidermice. În cazul mai multor vezicule alăturate apare degenerarea reticulară și rezultă vezicule mari septate. Deasupra veziculelor se constată început de paracheratoză. Ruperea tavanului veziculelor antrenează clinic aspectul zemuind de „puțuri eczematice Devergie". În veziculele deschise la suprafață se constată celularitatea exsudatului sporită cu prezența granulocitelor neutrofile. Spre suprafață rezultă cruste prin coagularea exsudatului proteic din vezicule. Infiltratul inflamator din dermul superficial crește progresiv și ia caracter subacut. Bazala prezintă scăderea sau pe alocuri chiar dispariția mucopolizaharidelor evidentă prin folosirea metodei PAS. În eczema cronică cu îngroșarea pielii și lichenificare, acantoza este accentuată și neregulată, există hipergranuloză și hipercheratoză alternînd cu zone de paracheratoză. Se pot încă întîlni vezicule și spongioză. În derm există inflamație cronică evolutivă cu limfocite, histiocite, diverse macrofage, eventual cîteva granulocite eozinofile dar nu granulocite neutrofile. Urmează prezentarea principalelor *forme clinice de eczemă*. *Dermatita de contact* provocată de contactul cu o substanță chimică acționînd fie ca iritant primar fie ca sensibilizator alergic specific se împarte în acută, subacută și cronică. Se poate limita la suprafața de contact cu iritantul sau devine difuză în sensibilizările foarte puternice. *Eczema endogenă (eczema numulară)* (fig. XXII—12 *C*) datorită la antigene variate, în care intervin și factori endogeni: digestivi și neuroendocrini, se manifestă ca plăci rotunde sau ovalare de mărimea unei monede, presărate de vezicule și eroziuni multiple minuscule. *Dermatita atopică* (vechea eczemă diatezică) este o dermatoză familială dispozițională manifestată din copilărie, agravată de factori neurogeni,

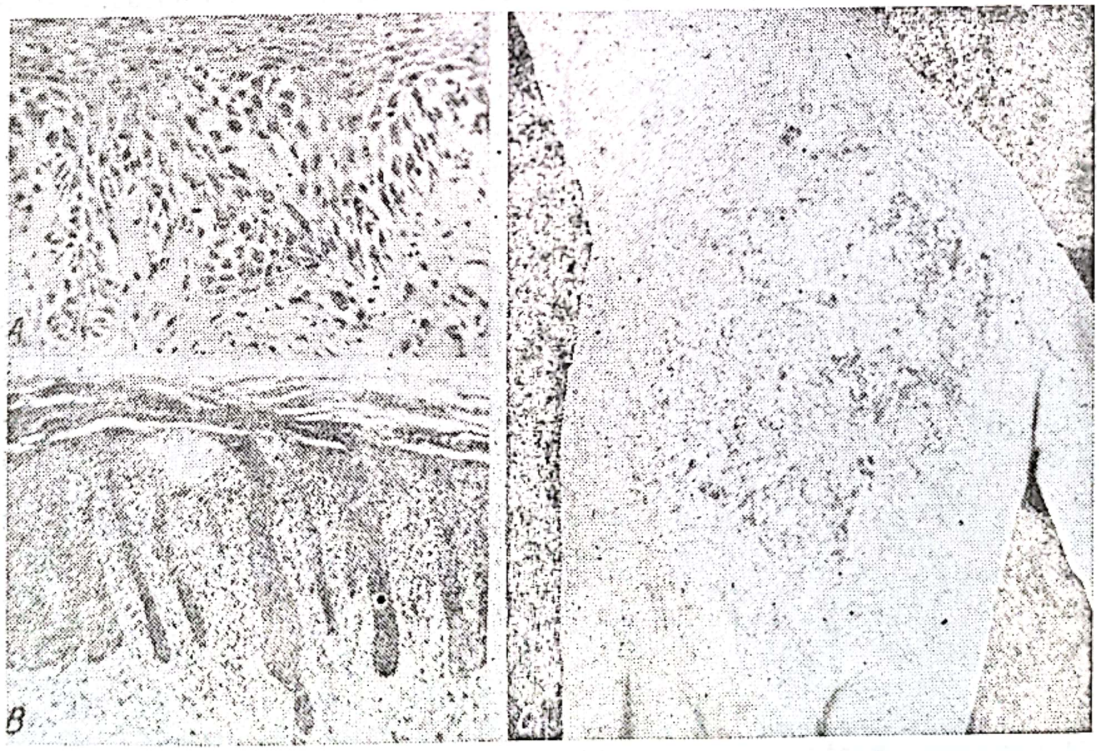

Fig. XXII—12. — Procese inflamatorii. Eczema.
A. Spongioză. *B.* Veziculație, acantoză, paracheratoză și infiltrat inflamator. *C.* Eczemă numulară a mîinii (colecția Clinicii dermato-venerologice Șerban-Vodă).

Scanned with OKEN Scanner

sub forma de placarde eczematoase pe obraji în eczema infantilă. În *prurigo Besnier* la copilul mai mare se constată placarde cu zone de lichenificare și eritemato-scuamoase, recidivante, rebele la tratament, prezentînd în stadiul activ zemuire și cruste dar fără vezicule macroscopic vizibile. *Necrodermita* (sau *lichen simplex chronicum*) se prezintă ca una sau mai multe plăci circumscrise cu tegumentele îngroșate, de aspect grilajat, foarte pruriginoase, ajungînd în formele hipertrofice la aspecte verucoase, nodulare. *Dermatita seboreică*, un grup de trecere între eczemă și alte dermatoze eritemato-scuamoase, se manifestă prin plăci net circumscrise, brune, infiltrate, acoperite de scuame relativ fine, rar zemuinde, dar totdeauna lipsite de vezicule. *Dishidroza* constatată la palme *(cheiropompholyx)* și picioare *(podopompholyx)* prezintă vezicule voluminoase sub tensiune situate sub stratul cornos gros și fără legătură cu porțiunea terminală a canalelor sudorifere. *Eritrodermia* (sau *dermatita exfoliativă*) este o dermatoză generalizată eritemato-scuamoasă subacută sau cronică cu masivă exfoliere (fig. XXII—13) reprezentînd exacerbarea unor forme de dermatită de contact, atopică, seboreică, medicamentoasă (mai ales arsenicală) sau însoțind o maladie de sistem hematopoietic. Clinic se disting 2 tipuri: eritrodermia exfoliativă și veziculoasă zemuindă.

DERMATOZE BULOASE

Pemfigusul vulgar și pemfigusul vegetant reprezintă forme diferite ale aceleiași boli de etiologie poate virotică și patogenie autoimună. Pemfigusul vulgar este o boală cronică începînd cel mai frecvent cu leziuni ale mucoasei bucale continuate cu leziuni buloase interesînd dominant scalpul, fața, pli-

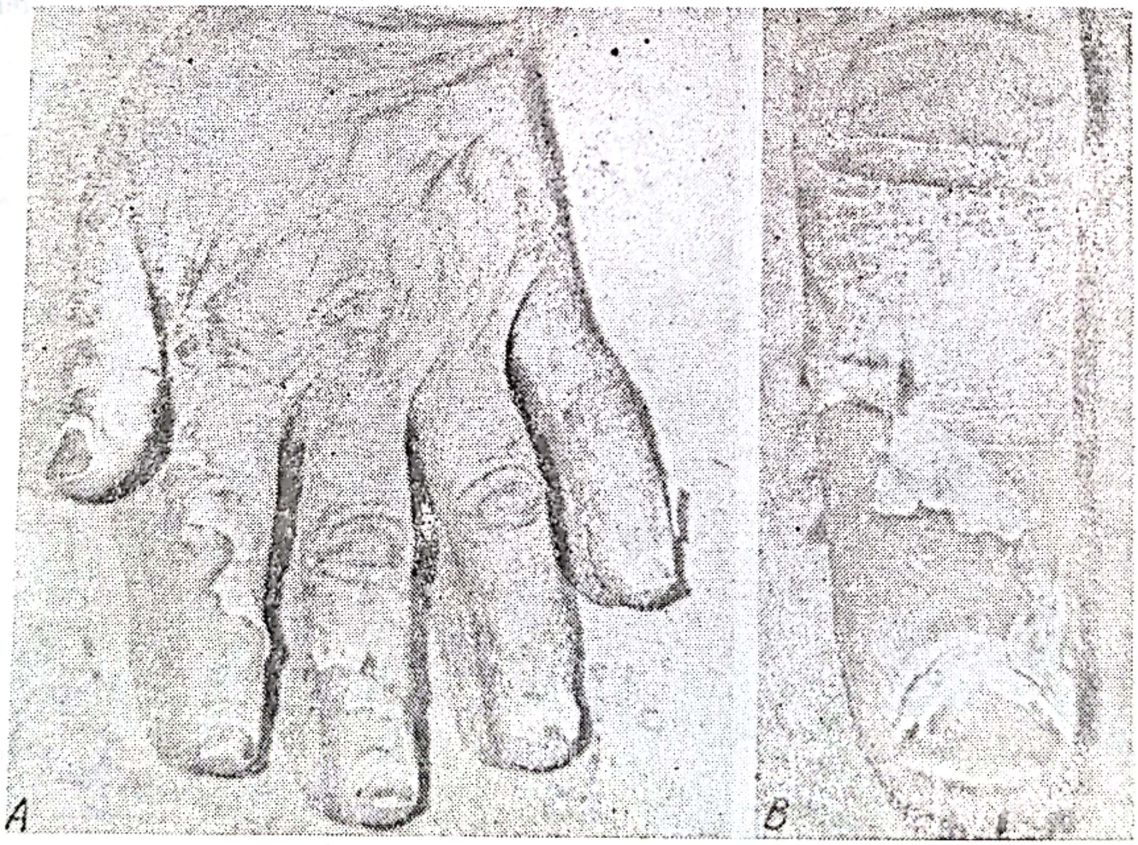

Fig. XXII—13. — Procese inflamatorii.
A, B. Eritrodermie postarsenicală (colecția Clinicii dermato-venerologice Șerban-Vodă).

Scanned with OKEN Scanner

cile unghiilor, regiunile axilară sau inghinală și generalizate în decurs de 4—12 luni, cu mortalitate ridicată mai ales înaintea erei medicației corticosteroide. Bulele, întinse în suprafață, sînt fragile și rapid ulcerate. Ele pot fi cu ușurință provocate chiar la presiunea digitală relativ redusă (semnul Nikolsky). Vindecarea se face fără cicatrice dar cu hiperpigmentare pasageră. *Microscopie* (fig. XXII—3 *C*). În pemfigusul vulgar, edemul epidermului este urmat de acantoliză suprabazală cu formarea unei bule cu tavan alcătuit de majoritatea restului epidermului, conținînd serozitate, elemente epiteliale acantolitice cu monstruozități și eventual elemente inflamatorii, în special eozinofile. Citodiagnosticul preconizat de Tzank constată pe frotiuri elementele acantolitice din bulă și permite un diagnostic rapid. Microscopia electronică arată dispariția desmozomilor și retracția tonofilamentelor secundare alterării cimentului de legătură dintre celulele epidermice (Hashimoto și Lever). Prin imunofluorescență se constată imunoglobulinele și complementul la același nivel intercelular (Beutner și colab.; Chorzelski și colab.). În pemfigusul vegetant evoluția este mai puțin gravă decît în pemfigusul vulgar. Începe ca bule similare pemfigusului vulgar dar eroziunile denudate prezintă aspecte vegetante pe margine asociate cu mici abcese, hipercheratoză și fisuri. *Pemfigusul foliaceu* și *pemfigusul eritematos* (sau *sindromul Senear-Usher)* se instalează mult mai precoce și chiar la copii. Începe cu leziuni buloase mici și flacide pe scalp, față și torace cu scuame și cruste. Generalizarea se produce în cîțiva ani semănînd cu o dermatită exfoliativă. *Pemfigoidul bulos* abia recent deosebit de pemfigusul vulgar se întîlnește după 60 de ani în 80% din cazuri (pemfigusul vîrstei înaintate) și de fapt este mai apropiat de dermatita herpetiformă deoarece acantoliza lipsește și bulele se localizează subepidermic. Autoanticorpii, în mai mică proporție ca în pemfigus, se constată pe bazala dermo-epidermică și tavanul bulei este format din epiderm aproape nemodificat. Pentru acest motiv pereții bulei sînt mult mai rezistenți. Electronooptic se constată leziuni ale membranei bazale (Caulfield și Wilgram) cu integritatea tavanului epidermic și a fibrelor colagene din dermul superficial (Piérard și Kint). *Pemfigoidul benign al mucoaselor* (sau *pemfigoidul cicatriceal)* localizat la mucoase și piele la persoane în vîrstă și mai ales la femei prezintă bule subepidermice fără acantoliză vindecate prin cicatrice permanente în special conjunctivale cu tulburarea ulterioară a corneei.

Dermatita herpetiformă *(boala Dühring-Brocq)* este o afecțiune cronică recidivantă prezentînd o erupție cu leziuni polimorfe însoțite în 2/3 din cazuri de enteropatie. Boala este de natură autoimună. Imunoglobulinele se constată chiar la epidermul fără leziuni și există autoanticorpi serici pentru tiroidă și mucoasa gastrică. Clinic, se instalează acut sau treptat cu prurit și leziuni interesînd mai ales suprafețele de extensie ale membrelor, umerii, trunchiul, fața și scalpul. *Macroscopie* (fig. XXII—14, XXII—1 *B*). Este caracteristică prezența leziunilor multiple în diferite stadii evolutive de la eritem la papule, papule urticariene, vezicule și bule subepidermice ulterior rupte, acoperite de cruste și final vindecate cu hiperpigmentare, toate dispuse în buchete. *Microscopie.* Leziunea începe cu infiltrate inflamatorii precoce bogate în granulocite neutrofile și eozinofile realizînd microabcese la vîrful papilelor urmate de ruperea bazalei și formarea de pustule intraepidermice inițial multiloculate. Bulele sînt obișnuit subepidermice (fig. XXII—3 *D*). Leziunile prezintă rareori anticorpi de membrană bazală în timp ce pie-

Scanned with OKEN Scanner



Fig. XXII—14. — Procese inflamatorii.
A, B, C. Dermatită herpetiformă Dühring-Brocq (colecția Clinicii dermato-venerologice Șerban-Vodă).

lea nelezată conține depozite granulare de imunoglobuline și complement. **Dermatoza pustuloasă subcorneană (boala Sneddon-Wilkinson)** se manifestă prin pustule dispuse inelar sau serpiginos în special la abdomen, axile și inghine. Microscopic, pustulele subcorneene sterile conțin granulocite neutrofile antrenînd acantoliză secundară. **Necroliza toxică epidermică** (sau **dermatita combustiformă, sau boala Lyell**) urmează unei infecții stafilococice sau administrării anumitor medicamente. Este un sindrom toxic sau alergic, unde majoritatea suprafeței corpului prezintă eritem și decolarea epidermului necrotic, eventual după o etapă buloasă.

DERMATOZE ERITEMATOASE, PAPULOASE ȘI SCUAMOASE

Psoriazisul este o dermatoză eritematoscuamoasă determinată genetic, afectînd aproximativ 2% din totalul bolnavilor de piele și se caracterizează prin evoluție clinică cronică, capricioasă și imprevizibilă. Cauza rămîne necunoscută. Predispoziția genetică explică apariția la mai mulți membri ai aceleiași familii. Boala poate fi provocată de factori multipli, nespecifici, antrenînd intensa epidermopoieză caracteristică leziunilor sale. *Fenomenul Koebner* cu apariția de leziuni izomorfe la locul traumatismelor, chiar minore, este particular de intens în psoriazis. *Macroscopie* (fig. XXII—1 *C*, XXII—15 *A*, *B*). Leziunile cele mai caracteristice sînt papule și plăci bine delimitate cu fond eritematos acoperite de scaume groase albe argintii. Îndepărtarea metodică cu chiureta a scuamelor fragmentate în mici bucăți duce la decapitarea papilelor dermice, toate la același nivel (semnul Auspitz cu aspectul de rouă sîngerîndă). În jur poate exista un halou acromic (Woronoff). *Psoriazisul numular*, cel mai frecvent, se manifestă ca plăci ovoide sau de formă mai puțin regulată cu diametru pînă la cîțiva cm, localizate în special pe coate, genunchi, trunchi și scalp. *Psoriazisul gutat* prezintă leziuni mici, în picătură, diseminate pe tot corpul. *Leziunile psoriazi-*

Scanned with OKEN Scanner

sului pot fi încă *inelare, circinate sau în plăci întinse și foarte groase (psoriazisul elefantin, sau inveterat)*. La *scalp* plăcile pot fi groase mai ales în partea sa posterioară sau îl cuprind aproape în întregime, obișnuit fără alopecie. *Unghiile* prezintă deseori leziuni variate: eroziuni cupuliforme, striații, îngroșări, onicoliză. *Psoriazisul atipic* oferă multiple aspecte macroscopice variate prin formă, localizare sau asocieri ca *psoriazisul eritrodermic* (cu exfoliere) și *psoriazisul pustulos*. O formă anatomo-clinică particulară este *psoriazisul artropatic* în care psoriazisul se asociază cu artrita. *Microscopie* (fig. XXII—15 *C*). Leziunile microscopice interesează epidermul și dermul superficial. Principalele manifestări sînt acantoza, papilomatoza și masiva paracheratoză. Crestele epidermice alungite și subțiri, eventual confluente, ajung la același nivel în profunzime, unde persistă îngroșarea în măciucă. Corpul mucos deasupra papilelor dermice este subțiat, redus la 2—3 rînduri de celule așa încît abraziunea sa dă semnul Auspitz. Urmează o masivă paracheratoză în straturi suprapuse, cu fante corespunzătoare pătrunderii aerului între ele și stratul granulos lipsește. Granulocite neutrofile în exocitoză printre elementele epidermice duc la *microabcesele Munro-Sabouraud* alcătuite dintr-un număr mic de granulocite neutrofile și ajunse intracornean. În dermul superficial, dilatarea rețelei capilare în special în partea superioară a papilelor se continuă cu edem și infiltrat inflamator limfo-histiocitar conținînd granulocite neutrofile în perioada de debut a bolii. Ca morfogeneză, Pinkus și Mehregan consideră primare modificările capilare urmate apoi de: exsudarea granulocitelor neutrofile ajunse în epiderm prin exocitoză; răspuns mitotic de aproape 9 ori mai pronunțat față de normal; apariția acantozei și paracheratozei caracteristice. Electronooptic se remarcă proliferarea accelerată a elementelor epidermice cu ima-

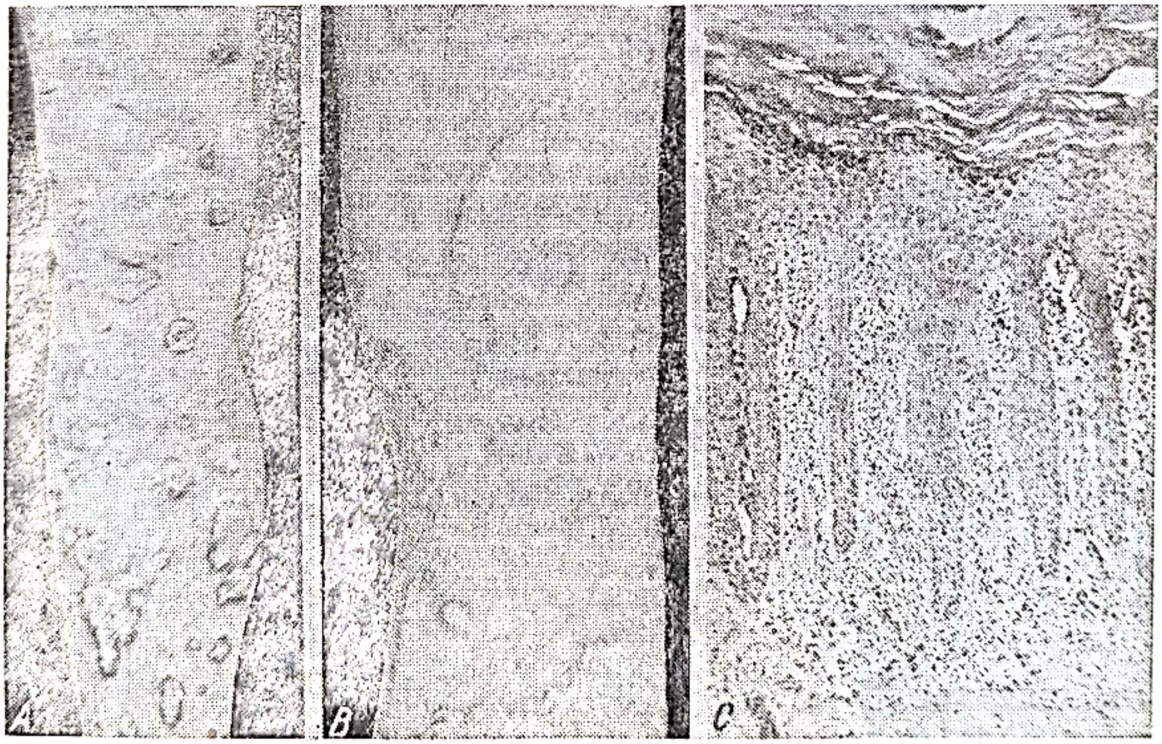

Fig. XXII—15. — Procese inflamatorii. Psoriazis.
A, B. Macroscopie (colecția Clinicii dermato-venerologice Șerban-Vodă). *C.* Microscopie.

Scanned with OKEN Scanner

turitatea cheratinocitelor (Hashimoto şi Lever). Tonofibrilele sînt reduse numeric, neunite în fascicule datorită lipsei granulelor de cheratohialină şi persistă anormal nucleul, mitocondriile, structurile golgiene şi reticulul endoplasmic. *Psoriazisul pustulos* (Zumbusch) prezintă accentuarea reacţiei granulocitare şi se formează *pustula spongiformă Kogoj* unde pereţii celulelor epidermului persistă şi formează o reţea, ca un fel de burete, cu acumularea de numeroase granulocite neutrofile.

Parapsoriazisul corespunde unui grup de leziuni cronice maculo-papuloase considerate altădată înrudite (Brocq): *parapsoriazisul gutat*, *parapsoriazisul variegat* (sau *lichenoid*) şi *parapsoriazisul în plăci*, din care ultimele pot evolua spre micozisul fungoid.

Lichenul plan (lichen ruber planus) de etiologie necunoscută deoarece nu s-a confirmat nici una din principalele teorii actuale: psihogenică, virotică sau autoimună este o dermatoză papuloasă cronică a tuturor vîrstelor, dar mai ales a adulţilor, uneori însoţită de prurit intens şi reprezintă aproape 1% din totalul bolilor de piele. Se localizează obişnuit pe faţa de flexiune a antebraţelor, lîngă regiunea pumnilor, la glesne şi în regiunea lombară. Lichenul plan bucal se asociază în pînă la jumătate din cazurile de lichen plan cutanat şi apare independent sau cu minime leziuni cutanate în 15% din cazuri. La tineri pot exista încă leziuni genitale tipice în localizare dominant peniană. Localizări la palme şi plante se pot manifesta prin aspecte puţin caracteristice. Leziunile pielii păroase a capului şi ale unghiilor sînt mult mai rare. *Macroscopie* (fig. XXII—16 *A*, *B*, *C*). Leziunea ele-

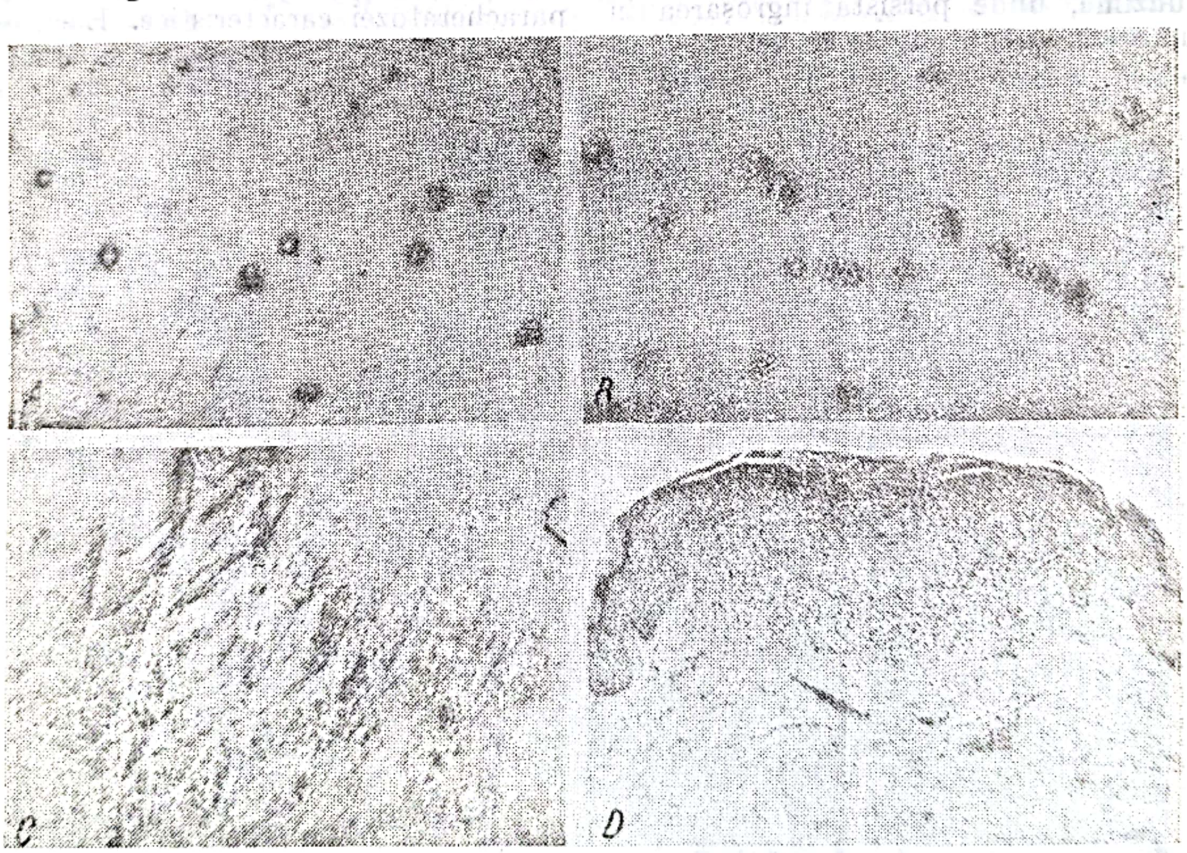

Fig. XXII—16. — Procese inflamatorii. Lichen plan.

A. Papule de lichen plan. *B*. Fenomenul Koebner. *C*. Lichenificare (colecţia Clinicii dermato-venerologice Şerban-Vodă). *D*. Aspect microscopic al papulei de lichen plan.

Scanned with OKEN Scanner

mentară este o papulă inițial de mărimea gămăliei de ac, turtită, lucioasă, poligonală, colorată violaceu. Papule întinse sau placarde rezultate din confluarea papulelor prezintă striații și puncte albicioase (Wickham) realizînd aspectul de rețea patognomonic. Hiperpigmentarea este de regulă în etapele mai tardive. *Fenomenul Koebner* de constatare curentă se prezintă ca leziuni lineare pe mică întindere. În jurul leziunilor tipice pot exista manifestări de *lichen plan folicular* (sau *lichen planopilar*). În *lichenul plan bucal* se văd pe mucoasa bucală și limbă plăci fixe albe deseori ușor deprimate față de planul restului mucoasei. Ulcerațiile sînt rare, importante pentru eventuala transformare carcinomatoasă posibilă în asemenea localizare. *Microscopie* (fig. XXII—16 *D*). Leziunea microscopică este o papulă mixtă dermo-epidermică și începe cu modificări inițiale degenerative ale stratului epidermic bazal așa cum se verifică în special pe leziunile incipiente de la periferie. Epidermul prezintă hipercheratoză moderată, creșterea grosimii stratului granulos, inegală pe regiuni, explicînd aspectul macroscopic al striilor Wickham, și hipertrofia crestelor epidermice lățite în cupolă. Bazala ia astfel aspectul ondulat în dinți de fierăstrău. Necroza de lichefacție a stratului bazal este precedată de apariția corpilor coloizi *(corpii Civatte)*, adică mici necroze epidermice. Ambele leziuni se întîlnesc în 37% din cazuri (Ellis). Alterările melanocitelor duc la hiperpigmentare prin acumularea melaninei în histiocitele melanofore dermice. Există totdeauna infiltrat celular dermic superficial în bandă continuă, inițial format din multe limfocite, mai puține histiocite, rare plasmocite și granulocite neutrofile. Ulterior crește numărul histiocitelor și se produce proliferare fibroblastică. În *lichenul plan bucal*, bine studiat în țara noastră de Pambuccian și colab., se remarcă pe drept importanța diagnosticului formelor de debut neerozive. Semnificativă este existența structurilor histologice ca hipergranuloza și hipercheratoza, totdeauna absente la mucoasa normală. Creșterea lacticodehidrogenazei (Shklar) ar indica intensitatea glicolizei anaerobe din leziuni. *Lichenul planopilar* se manifestă prin infiltrat situat la baza foliculului pilar și dop cheratozic la infundibulul său.

INFLAMAȚII CUTANATE CU SEDIU PROFUND

Sarcoidoza pielii este manifestarea cutanată a bolii Besnier-Boeck-Schaumann, de etiologie încă necunoscută, interesînd mai multe organe sau țesuturi și caracterizată prin leziuni microscopice specifice, anergie bacilară în aproape 80% din cazuri și testul Kveim pozitiv. Leziunile cutanate întîlnite într-o treime din cazurile de boală B.B.S. se împart în leziuni nodulare diseminate și leziuni difuze. *Sarcoidele diseminate Boeck*, cele mai frecvente, sînt papule, noduli sau plăci putînd evolua spre leziuni inelare sau circinate. *Sarcoidele subcutanate* sînt mai rare, mai voluminoase și obișnuit în număr redus. *Sarcoidele difuze* prezintă aspecte diferite. *Lupus pernio Besnier*, localizat mai ales la față și degete, este un placard infiltrat violaceu presărat de telangiectazii. *Angio-lupoidul Brocq-Pautrier*, mai rar și localizat pe nasul femeilor, este o varietate de sarcoide în placarde formate din noduli violacei cu telangiectazii. *Sarcoidoza eritrodermică* evoluează mai mult în suprafață. *Eritemul nodos* se poate întîlni în formele incipiente de boală B.B.S., mai ales cele cu leziuni pulmonare. Leziunile cutanate pot evolua spre rezoluție, în special cele de dimensiuni mai mici. Rareori se ulcerează. Se termină prin scleroză. *Microscopie* (fig. XXII—17). Leziunile sînt aceleași

Scanned with OKEN Scanner

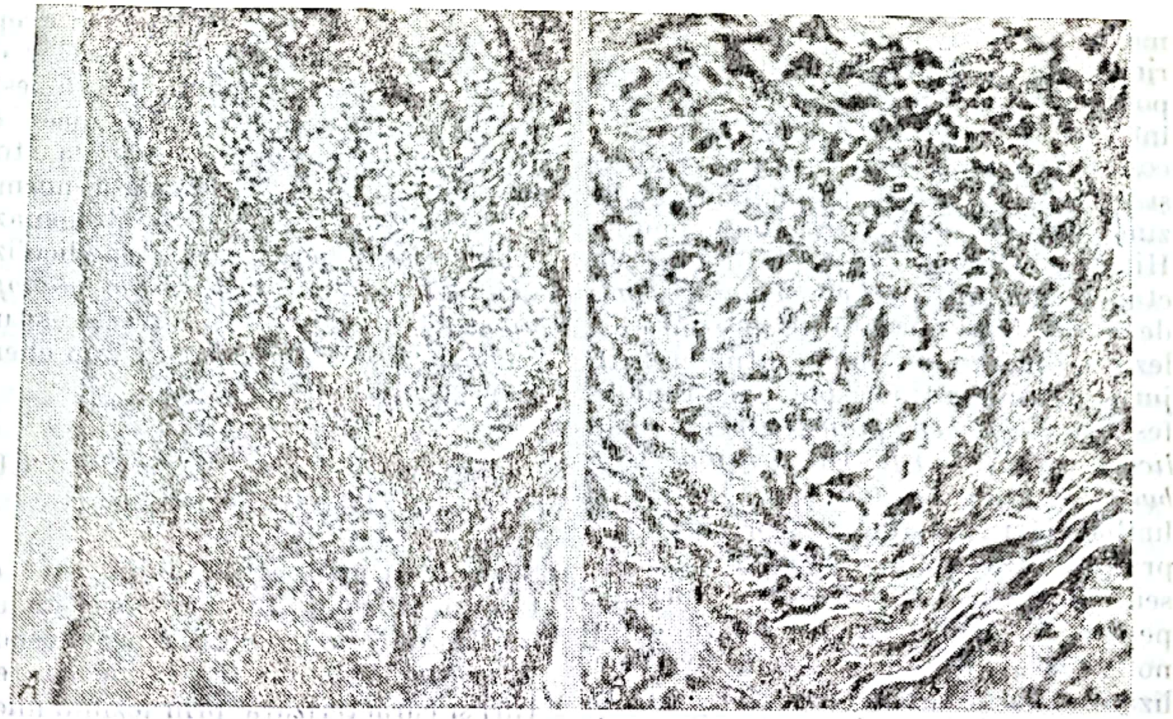

Fig. XXII—17. — Procese inflamatorii. Boala Besnier-Boeck-Schaumann.
A, B. Leziuni microscopice.

în toate formele de boală reprezentate prin granulomatoză net circumscrisă constituită dominant din foliculi de elemente epitelioide. Există celule gigante de tip Langhans, unele prezentînd incluzii citoplasmice particulare. Corpii asteroizi incluși în vacuole citoplasmice au forma de stea de mare iar corpii Schaumann prezintă lamele proteice concentric stratificate și eventual însoțite de calcificare. Limfocitele de la periferie sînt în număr mult mai redus ca în foliculii tuberculoși. Cazeificarea lipsește aproape constant. Niciodată nu se găsesc bacili Koch. Colagenul de la marginea leziunilor prezintă limită foarte netă. Ulterior, leziunile granulomatoase pot fi încercuite sau înlocuite printr-un țesut sclerohialin. Diagnosticul se confirmă prin asocieri clinice semnificative (semne radiologice de multiple geode osoase sau de granulații pulmonare) și mai ales prin intradermoreacția Kveim. Injecția unui antigen specific provenit din trituratul de splină sarcoidozică este urmat de formarea unui nodul intradermic. Valoare decisivă are însă numai constatarea leziunilor microscopice de sarcoidoză pe biopsia acestui nodul dermic.

Granuloamele palisadice corespund la diferite dermatoze prezentînd necroză înconjurată de elemente epitelioide cu dispoziție palisadică a nucleilor. Aceștia sînt hipercromi, alungiți, cu capetele la aproape același nivel și orientare radiară. Axul lor prelungit ar ajunge în centrul necrozei.

Granulomul inelar întîlnit la copii sau tineri adulți se localizează în special pe dosul mîinilor și degetelor. Prezintă papule ferme, netede, de culoarea pielii sau slab colorate roșiatic sau violaceu, cu dispoziție inelară, mult timp persistente și vindecate fără urmă. Microscopic (fig. XXII—18), leziunea este inelară și localizată în special în dermul superficial și mijlociu. În zona de necroză, fibrele colagene și elastice sînt mai puțin alterate ca în alte granuloame

Scanned with OKEN Scanner

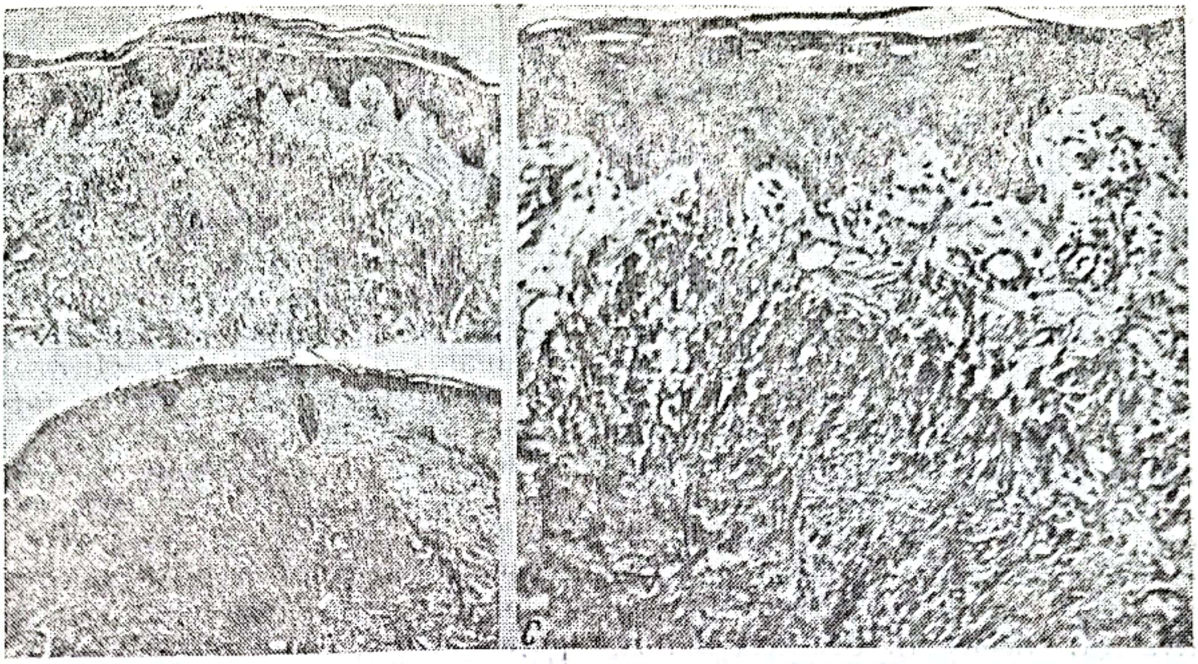

Fig. XXII—18. — Procese inflamatorii. Granulom inelar.
A, B. Imagini de ansamblu. *C.* Aspect de granulom palisadic.

palisadice, se constată abundent material PAS+ rezistent la diastază, lipsesc sau sînt în cantitate redusă lipidele, există material mucoid metacromatic bogat în acid hialuronic.

Necrobioza lipoidică este deseori asociată cu diabetul. Leziunile, întîlnite la adulți, mai ales pe gambe, se prezintă ca plăci reliefate cu centrul gălbui, uneori ulcerat, și margine violacee. Microscopic, leziunile sînt mai puțin bine delimitate ca în granulomul inelar. Centrul prezintă necroza mai intensă a fibrelor colagene, dispariția fibrelor elastice, cantități mari de lipide libere în interstițiu caracteristice pentru leziune, material PAS+ și mucoid prezent. La periferie, reacția granulomatoasă este mai pronunțată eventual cu prezența celulelor gigante. Leziunile vasculare din centru au fost puse uneori în legătură cu microangiopatia diabetică.

Nodulii reumatoizi se produc la 20% din bolnavii de artrită reumatoidă. Pot fi voluminoși atingînd 2 cm diametru și chiar mai mult, duri, cu tendință la ulcerare în caz de traumatizări. Microscopic se recunosc în primul rînd prin sediul subcutanat. Zona necrotică conține material fibrinoid. La periferie există reacție palisadică intensă cu mult mai evidentă decît în restul granuloamelor palisadice și se găsesc limfocite și plasmocite. Nodulii reumatoizi se deosebesc de *nodulii reumatici* din boala reumatismală unde materialul fibrinoid este mai bogat, reacția celulară periferică mai redusă și pot exista elemente asemănătoare celulelor Aschoff.

Granuloamele de corp străin. *Lipogranulomatoza* (sau *oleomul*, sau *parafinomul*) reprezintă o reacție granulomatoasă de corp străin determinată de prezența grăsimilor endogene sau exogene libere în organism. Grăsimile endogene provin din descompunerea celulelor grase (sub acțiunea enzimatică a metastazelor enzimatice întîlnite în pancreatita necrotico-hemoragică) sau din distrugerile traumatice ale țesutului adipos. Grăsimile exogene sînt uleiuri minerale, vegetale și parafină. Ele ajung accidental în organism prin injecții cu vehicul uleios

Scanned with OKEN Scanner

neresorbabil, prin acțiuni cosmetice ca injectarea subcutanată a parafinei sau în scop de simulare în timp de război. Macroscopic, se constată aspectul de șvaițer datorit numeroselor chisturi uleioase de dimensiuni inegale. Microscopic, în jurul materialului gras străin sau din zonele de necroză se produce inițial o reacție inflamatorie acută. Aceasta este urmată de o inflamație cronică granulomatoasă cu formarea unor celule gigante de corp străin fagocitînd lipidele. Coloratiile pentru grăsimi devin mereu mai palide la nivelul chisturilor uleioase. Totodată există reacții proliferative celulare, se formează neocapilare și fibre nervoase terminale de semnificație regenerativă (Șt. Niculescu). Urmează fibroză încercuind masele de lipide sau chisturile sărăcite sau golite de grăsimi. Fibroza se continuă de-a lungul interstițiilor dintre veziculele grase care apar micșorate mai ales spre centrul focarului lezional. Leziunea de lipogranulomatoză se transformă astfel într-o celulită cronică adică o inflamație cronică fibropară a interstițiului dintre veziculele grase. *Granulomul de corp străin* se face încă în jurul corpilor străini ajunși accidental în piele prin acțiuni traumatice, al incluziilor epidermice, perilor sau materialelor de sutură. Lamele cheratinice ajunse accidental în grosimea tegumentelor pot antrena chiar reacții granulomatoase tuberculoide. Adevărata lor natură se recunoaște prin identificarea resturilor cheratinice în citoplasma unora din celulele gigante de corp străin.

Paniculitele. *Boala Weber-Christian* (sau *paniculita febrilă nodulară nesupurativă recidivantă)* este o boală febrilă de cauză neprecizată, apărînd mai ales după amigdalite repetate, caracterizată prin leziuni dominant paniculare (ale paniculului adipos al pielii). Se pot asocia leziuni similare în grăsimea din mezenter, epiploane, retroperitoneală sau din măduva grasă precum și ale anumitor viscere ca ficatul și splina. Macroscopic, se constată leziuni subcutanate simetrice multiple în special pe coapse și gambe. Acestea încep ca noduli eritematoși subcutanați de 1—2 cm diametru sau mai mult, sensibili, și plăci, fără modificarea suprafeței pielii, care involuează treptat lăsînd depresiuni cutanate. Alteori se lichefiază și ulcerează cu eliminarea unui lichid uleios. Microscopic, după Lever se disting 3 etape. Prima etapă de inflamație acută este în legătură cu degenerarea celulelor grase. A doua etapă prezintă intensă reacție macrofagică cu numeroase lipospongiocite și este urmată de ultima etapă, de fibroză mai mult sau mai puțin intensă. Toate aceste modificări interesează numai hipodermul. Vasculitele, constante, au fost bine studiate în țara noastră de E. C. Crăciun și colab. *Lipogranulomatoza subcutanată Rothmann-Makai* este o paniculită întîlnită numai la membrele inferioare, obișnuit fără febră, nici leziuni viscerale, cu evoluție favorabilă și prezentînd histologic o reacție granulomatoasă mai intensă, de tipul lipogranulomatozei.

VASCULITE CUTANATE

Vasculitele cutanate sînt inflamațiile vaselor mici și mijlocii ale pielii manifestate histopatologic prin modificări vasculare primare dermo-hipodermice și infiltrate sau proliferări perivasculare. Infiltratul perivascular cu granulocite neutrofile degenerate și prezentînd cariorexe se constată în vascularitele leucoclastice net distincte de cele cu infiltrație limfocitară. Prevalența anumitor reacții proliferative perivasculare duce la diferitele tipuri de vasculite granulomatoase.

Vasculita alergică (sau *purpura anafilactoidă*) este determinată de conflictul antigen-anticorp la nivelul peretelui vaselor mici, capilare și/sau arteriole. Se manifestă clinic prin variate le-

Scanned with OKEN Scanner

ziuni în special eritem, purpura, papule, noduli, necroze şi ulceraţii însoţite sau nu de febră şi alte simptome generale. Microscopic prezintă tumefacţie endotelială şi necroză fibrinoidă explicînd permeabilitatea anormală şi hemoragiile. Infiltratele leucoclastice pot uneori conţine eozinofile. Leucocitele pot fi atît de numeroase încît infiltrează peretele vaselor şi le maschează. În formele cronice se găseşte încă hemosiderină provenită din degradarea hematiilor extravazate. Deosebim vasculita alergică acută din *purpura Henoch-Schönlein* în legătură cu un focar primar streptococic şi asociată cu manifestări generale apărute în puseuri, de *boala Gougerot-Ruiter* cu evoluţie cronică şi fără manifestări generale.

Purpurele pigmentare cronice. *Purpura inelară telangiectazică Majocchi, dermatoza pigmentară progresivă Schamberg, dermatoza purpurică lichenoidă Gougerot-Blum şi purpura eczematoidă Doucas şi Kapetanakis* constituie un grup de entităţi clinice cu histopatologie comună. Microscopic se găseşte o vasculită limfocitară relativ discretă cantonată în dermul superficial şi asociată cu prezenţa hemosiderinei în proporţii variabile.

Eritemul nodos reprezintă o reacţie antigen-anticorp în legătură cu o mare varietate de agenţi şi în special infecţii streptococice şi tuberculoza, întîlnită între 20—25 ani mai ales la femei. Apare cel mai deseori după o infecţie a căilor respiratorii superioare sau o angină din care se pot cultiva streptococi beta-hemolitici. Prezintă o erupţie nodulară eritematoasă (fig. XXII—19 *A*) localizată pe feţele extensoare ale gambelor, mai rar coapselor şi antebraţelor, însoţită de manifestări generale şi de artralgie migratoare în 50—90% din cazuri. Regresează spontan în 3—6 săptămîni fără cicatrice, nici atrofie. Microscopic, este o vasculită dominant hipodermică cu infiltrate limfoide diseminate sau confluente şi o cantitate variabilă de granulocite neutrofile şi chiar hematii, întinzîndu-se între lobulii adipoşi şi celulele grase izolate. Mai poate exista distrofie fi-

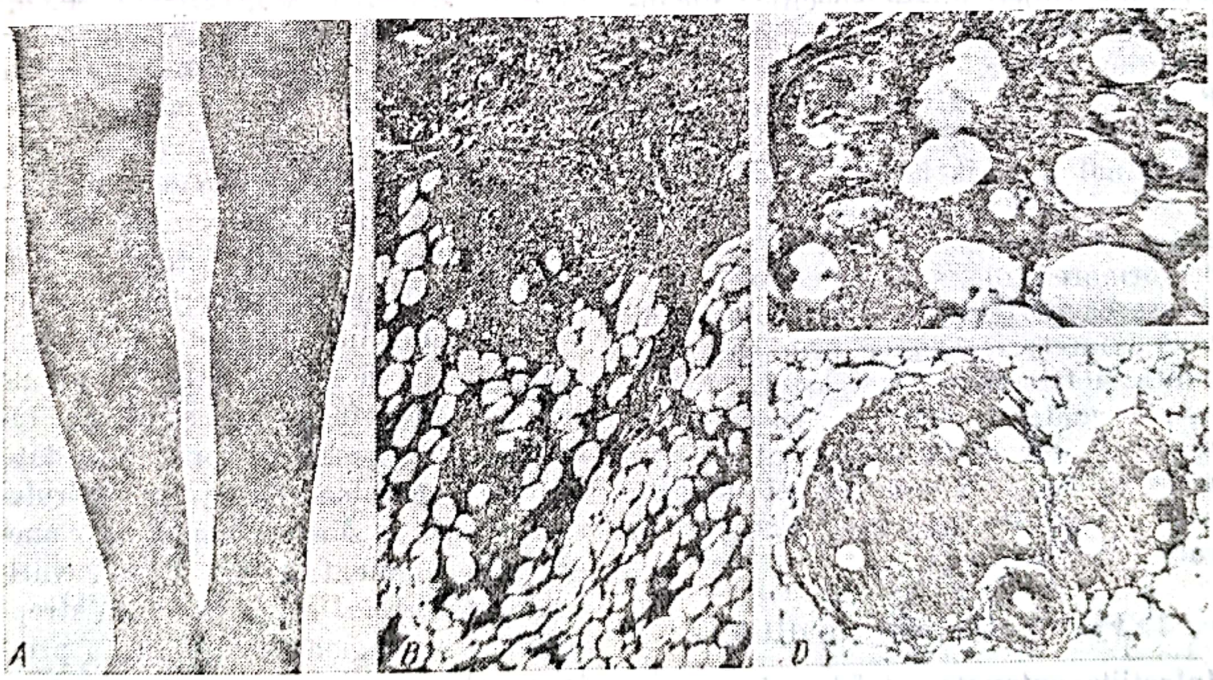

Fig. XXII—19. — Procese inflamatorii. Vasculite.
A. Eritem nodos (colecţia Clinicii dermato-venerologice Şerban-Vodă). *B, C, D.* Eritem indurat Bazin Microscopie.

Scanned with OKEN Scanner

brinoidă. Spre sfîrşit predomină aspectele tuberculoide cu celule gigante de corp străin. Lipsa necrozei sau supuraţiei explică vindecarea fără urme. **Eritemul indurat Bazin** este o vasculită nodulară cronică de etiologie tuberculoasă localizată mai ales pe gambele femeilor. Leziunile nodulare iniţial exclusiv hipodermice se întind treptat spre suprafaţă ca plăci roşii-violacee uneori ulcerate şi final înlocuite prin cicatrice atrofice. *Microscopie* (fig. XXII—19 *B*, *C*, *D*). Vasculite arteriale şi venoase degenerative şi proliferante, eventual cu tromboze şi infiltrate inflamatorii în perete, se asociază cu leziuni tuberculoide giganto-celulare şi necroză cazeoasă în ţesutul adipos al hipodermului pe alocuri conservat şi disociat de această inflamaţie. Origina tuberculoasă este pusă în dubiu în ultimul timp dar este greu de negat în cazurile asociate cu alte manifestări tuberculoase în organism, cu alergie bacilară şi răspunzînd la tratamentul antituberculos. În cazul din fig. XXII—19 *B*, *C*, *D* leziunile de eritem indurat Bazin ale gambelor se asociau cu leziunile tuberculoase specifice giganto-celulare şi cazeoase ale unui limfoganglion axilar.

Papuloza malignă atrofică (Degos) reprezintă un sindrom letal cutaneo-intestinal datorit leziunilor de tromboză arteriolară. Macroscopic, papule eritematoase prezintă necroză centrală cu formarea unei scuame cenuşiu-albicioase ca porţelanul. Microscopic, sînt mici infarcte ischemice prin endovasculita şi tromboza unei arteriole dermice urmate de minimă reacţie inflamatorie perivasculară şi cicatrice. La necropsie se constată leziuni de aceeaşi natură în intestin, creier şi mai rar alte organe.

INFLAMAŢII MICROBIENE

Infecţiile cutanate stafilo- şi streptococice sînt denumite cu un termen comun *piodermite*.

Infecţiile pielii glabre. *Impetigo-ul Tillbury-Fox* (fig. XXII—20 *A*), de origine streptococică, întîlnit la copii, se localizează mai ales la faţă, peribucal şi perinazal. Prezintă bule confluente cu perete subţire pe bază eritematoasă rupte aproape imediat după formare şi acoperite de cruste melicerice, vindecate fără urme. *Impetigo-ul bulos* prezintă bule mai mari, mai persistente şi confluente, cu aspect circinat. *Ectima*, de origine mai ales streptococică, prezintă cruste aderente sub care se formează ulceraţii. Localizată mai ales pe gambe, se vindecă după cîteva săptămîni cu cicatrice. *Piodermita gangrenoasă* prezintă leziuni multiple ulcerate cu o bază necrotică şi încercuite de un burelet inflamator roşu violaceu. *Botriomicomul* este o pseudotumoare inflamatorie de cîţiva mm diametru, pediculată, ulcerată, roşie-sîngerîndă, eventual acoperită de cruste hematice şi corespunde unui granulom telangiectatic de origine stafilococică. *Piodermita vegetantă*, produsă de asociaţia strepto-stafilococică, se caracterizează prin asocierea hiperplaziei epiteliale cu reacţii inflamatorii cronice de tip granulomatos, uneori de aspect pseudoepiteliomatos. *Ulcerul cronic al gambei* denumit şi *ulcer varicos* (fig. XXII—20 *B*) este o piodermită profundă favorizată de un teren varicos. Fundul este roşu viu, violaceu, înmugurit, sîngerînd, sau din lipsă de îngrijiri acoperit cu detritusuri cenuşii şi puroi fetid. Marginile sînt aderente, în pantă uşoară sau tăiate drept, alteori dezlipite, cîteodată îngroşate şi caloase. În jurul ulcerului se constată o zonă eritematoasă, uneori hiperpigmentată şi eczemă varicoasă. *Erizipelul* este o dermită streptococică contagioasă manifestată printr-un placard roşu, tumefiat şi uşor indurat cu un burelet la periferie, eventual cu vezicule şi bule. *Flegmonul* re-

Scanned with OKEN Scanner

Fig. XXII—20. — Procese inflamatorii. Piodermite.
A. Impetigo streptococic al feței. *B.* Ulcer varicos al gambei.

prezintă inflamația difuză, purulentă, a țesutului celular subcutanat, care se poate propaga și în adîncime, dincolo de aponevroze, și în mușchi. *Intertrigo-ul streptococic* întîlnit la nivelul plicilor se caracterizează prin eritem asociat cu fisuri, vezicule, cruste fine și trebuie deosebit de intertrigo-ul de origine micotică mai frecvent la plicile mari și interdigital.

Infecțiile foliculare. *Foliculitele superficiale acute* stafilococice *(impetigo folicular Bockhardt)* sînt mici pustule ostiofoliculare bombate, apoi ombilicate, centrate de un fir de păr și înconjurate de un halou congestiv. Crusta provenită din desicarea pustulei se desprinde cu ușurință și vindecarea se produce fără urme. *Sicozisul* este o foliculită subacută sau cronică a bărbaților, instalată după pubertate, localizată obișnuit la barbă și mustăți, interesînd întregul folicul și putînd antrena căderea părului. Deosebim *sicozisul piogenic* (stafilococic) de *sicozisul parazitar* (determinat de ciupercile criptogamice). Leziunile mai recente pot fi diseminate. Mai caracteristice sînt cele cronice care confluează într-o placă reliefată eritematoasă cu numeroase pustule, cruste și abcese. *Sicozisul lupoid* prezintă o zonă centrală cicatriceală cu alopecie definitivă și o periferie activă cu pustule, cruste și scuame. *Foliculita decalvantă*, localizată la scalp, antrenează alopecie cicatriceală discretă și diseminată, deosebită de sicozisul lupoid. *Foliculita cheloidiană a cefei (acneea cheloidiană)* se caracterizează prin cicatrice cheloidiene multiple succedînd papulelor și pustulelor foliculare. În toate formele sale, sicozisul este o foliculită profundă evoluată ca un abces perifolicular. Leziunile mai vechi prezintă reacție granulomatoasă urmată în foliculita cheloidiană de cicatrice hipertrofice. *Furunculul* este o perifoliculită acută profundă stafilococică determinînd distrugerea foliculului pilosebaceu și terminată cu supurație și eliminarea resturilor necrozate *(bourbillonul)*. Exacerbarea virulenței unei tulpini de stafilococ sau contagiuni familiale și

Scanned with OKEN Scanner

de spital pot duce la *furunculoză* manifestată prin mai multe furuncule apărute simultan la aceeaşi persoană sau succedîndu-se la intervale neregulate de timp. Importanţa terenului este evidentă în furunculoza bolnavilor de diabet. Furunculul buzei superioare şi aripii nasului dă o tumefacţie inflamatorie particulară putîndu-se complica cu limfangită, tromboflebita venei angulare, apoi a sinusului cavernos, şi meningită. *Furunculul antracoid* este o aglomerare de furunculi dintr-o regiune păroasă, de obicei ceafa. Necroza perifoliculară confluează în pînză, sfacelul se elimină sub forma de lambouri mai mult sau mai puţin importante rezultînd orificii multiple „în stropitoare". *Hidrosadenita supurată* este inflamaţia glandelor sudoripare din axilă, supurativă, şi deseori cronicizată, favorizată de particularitatea anatomică a deschiderii canalului excretor al glandelor apocrine direct în infundibulul pilos.

Infecţiile cutanate cu difteroizi. *Eritrasma.* La marile plici şi în special cea inghinală se constată pete eritematoase de formă neregulată dar foarte bine delimitate, netede, care ulterior devin brune, uşor zbîrcite şi scuamoase, determinate de *Corynebacterium minutissimum*, un difteroid aerob. Iritarea leziunilor poate antrena apoi lichenificare.

Erizipeloidul (Rosenbach) este o infecţie prin contact cu carnea provenită de la porcii bolnavi de rujet, o boală frecventă la acest animal, transmisă de *Erysipelothrix rhusiopathiae.* La degete, mînă sau antebraţ se constată zone de eritem circumscrise, insensibile şi însoţite de hipertermie locală, cu extensie centrifugă de la locul de inoculare. Vindecarea se face spontan după 2 săptămîni, fără descuamare, nici supuraţie.

Infecţiile cutanate cu bacteridia cărbunoasă. Se produc fie prin contact direct la cei care manipulează carnea de la animalele infectate sau produse de aceeaşi origine: piei, blănuri, lînă, oase, fie consecutiv transmisiei prin înţepături de insecte. Localizate pe părţile descoperite ale pielii şi în special pe faţă, gît, mîini, antebraţe, se prezintă sub 2 forme: pustula malignă, cea mai frecventă şi tipică manifestare cutanată a cărbunelui, şi edemul malign. *Pustula malignă* începe ca papulă, transformată în bulă, ulterior ruptă şi final acoperită de o crustă hemoragică de culoare neagră. Deosebim 3 zone concentrice: escară neagră centrală, zona mijlocie de colier de vezicule şi zona periferică de eritem şi masiv edem. Microscopic, în ambele forme este caracteristică intensitatea edemului şi hemoragiilor de la nivelul focarului inflamator.

Infecţiile cutanate cu anaerobi se produc în special în plăgile de război, manifestate ca gangrenă gazoasă însoţită de o simptomatologie generală extrem de gravă.

Leziunile tuberculoase ale pielii. Manifestările cutanate ale tuberculozei se datoresc infecţiei cu bacili Koch de tip uman şi bovin, mult mai rareori aviar. Sînt obişnuit tuberculoze de reinfecţie. Infecţia primară a pielii (şancrul de inoculare tbc cutanat) şi diseminările granulice rămîn excepţionale. Natura leziunilor cutanate tbc se stabileşte pe baza aspectului microscopic de leziuni specifice tbc confirmat prin identificarea germenilor pe secţiuni sau frotiuri colorate după metoda Ziehl-Neelsen, culturi şi inoculări la cobai. Prezumpţii numai oferă reacţia pozitivă la tuberculină, antecedentele tbc şi coexistenţa altor manifestări tbc în organism. Greutăţi de diagnostic rezultă din aspecte microscopice mai puţin tipice datorită sărăciei în bacili Koch din unele tuberculoze cutanate, leziunilor supraadăugate şi remanierilor leziunilor specifice de natură iatrogenă. *Lupusul*

Scanned with OKEN Scanner

tbc (sau *vulgar*) (fig. XXII—21) este forma cea mai frecventă de tuberculoză cutanată, datorit în majoritatea cazurilor bacilului Koch de tip uman. Se localizează mai ales la faţă, pe nas, obraji sau urechi, mai rar frunte. Leziunea elementară macroscopică este *nodulul lupic* sau *lupomul*, un tubercul rotunjit, colorat roşu-gălbui şi căpătînd la vitropresiune aspectul de marmeladă de mere, net separat de dermul normal albicios. În *formele hipertrofice*, placardele lupice rezultă din confluarea lupoamelor neevoluate spre necroză cu aspectul de *lupus tumidus*. În *formele atrofice* există scleroză cicatriceală şi în *formele ulceroase* necroză, aşa cum se vede mai ales în *lupusul mucoaselor*. *Microscopie*. Leziunile foliculare tbc sînt dominant epitelioide sau cu celule gigante Langhans în număr mic iar necroza cazeoasă este minimă, ceea ce coincide cu raritatea bacililor Koch pe secţiuni. *Tuberculoza verucoasă* reprezintă o inoculare externă cu bacili virulenţi la o piele aproape imună şi se întîlneşte mai ales pe dosul mîinilor şi degete. Macroscopic prezintă aspect vegetant şi hipercheratozic pe o bază roşie-violacee iar la exprimare se scurge o mică cantitate de puroi cremos. Microscopic, marcata acantoză, hipergranuloza şi hipercheratoza sînt însoţite de infiltrate granulocitare şi chiar mici abcese mascînd leziunile specifice tbc care trebuie căutate cu deosebită atenţie. *Tuberculul anatomic* este un caz particular de tuberculoză verucoasă, de evoluţie accelerată şi mai gravă. *Scrofuloderma*, de fapt o *tuberculoză cutanată colicvativă*, urmează extensiei la piele a tuberculozei cazeoase ganglionare (mai ales cervicală) sau osoase. Tumefacţia pielii este urmată de ulcerare şi fistulizare cu vindecare ulterioară prin cicatrice neregulate şi retractile. Microscopic, aspectele supurative pot masca structurile tuberculoide din profunzime dar bacilii Koch abundenţi se pot identifica relativ uşor pe secţiuni şi frotiuri. *Ulcerul*

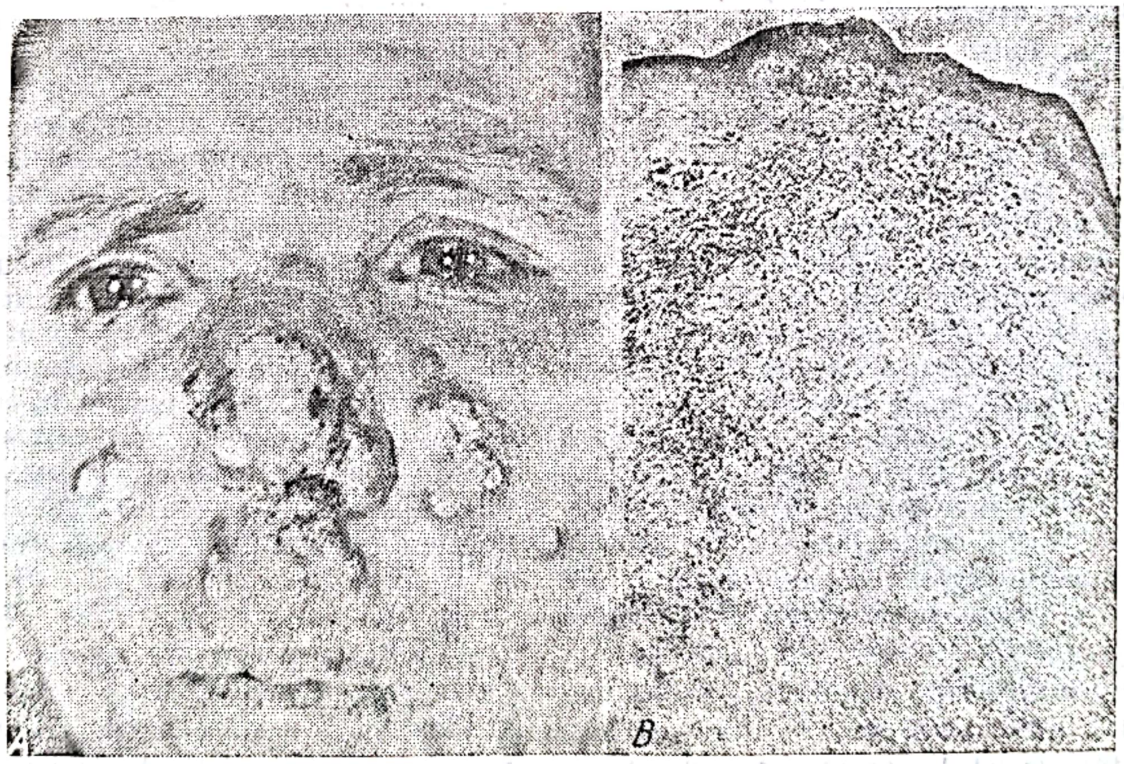

Fig. XXII—21. — Procese inflamatorii. Lupus tbc.
A. Macroscopie (colecţia Clinicii dermato-venerologice Şerban-Vodă). *B*. Microscopie.

Scanned with OKEN Scanner

tbc (tuberculosis cutis orificialis) rezultă din infecția perioralâ sau perianală de contact cu material bacilifer. De formă ovoidă, policiclică sau neregulată, are margini rupte sau dezlipite, fundul neregulat și murdar cu grăunții galbeni Trélat (corespunzători la foliculi tbc tipici) și cazeum puriform. *Șancrul de inoculare tbc*, foarte rar întîlnit și aproape numai la copii, prezintă aspectul de ulcer acoperit de o crustă. Leziunile exsudative și necrotice sînt înlocuite treptat de foliculi tbc. Totodată coexistă adenopatie regională fiind vorba de un veritabil complex primar tbc cu poarta de intrare cutanată. *Tuberculidele*, net distincte de leziunile tbc tipice sînt considerate manifestări de sensibilizare la antigeni bacilari, rezultînd din diseminări hematogene cu număr foarte mic de bacili Koch, care nu mai pot fi identificați pe leziuni. Deseori lipsesc chiar aspectele inflamatorii tuberculoide. În acest grup intră: *eritemul indurat Bazin*, studiat cu vasculitele, *tuberculidele papulo-necrotice*, *lichen scrofulosorum* de la copii și *tuberculidele miliare diseminate ale feței.*

Lepra. Este o boală cu perioadă de incubație extrem de lungă, probabil din copilărie, determinată de bacilul Hansen, înrudit cu bacilul Koch dar mai puțin acidorezistent, cultivat numai *in vivo* la șoareci. Bacilul Hansen se localizează în celulele Schwann din nervii periferici și numai secundar interesează pielea, mucoasele, sistemul reto-histiocitar, ochii, oasele și testiculii. Pentru piele deosebim lepra lepromatoasă, tuberculoidă, nedeterminată și dimorfă. *Lepra lepromatoasă*, cea mai frecventă și caracteristică, prezintă infiltrații cutanate eritematoase sau eritemato-pigmentare pe fondul cărora apar *leproamele* ca nodozități dermice și/sau hipodermice. Acestea se pot resorbi lăsînd cicatrice cu depigmentare sau se ulcerează. Rezultă astfel la față aspectul caracteristic de *facies leonin* aproape de regulă cu alopecie locală. *Microscopie.* Infiltrate dermice, separate de epidermul atrofic printr-o zonă subțire de derm, se întind pînă în hipoderm distrugînd anexele. Infiltratul lepromatos este dominant alcătuit din celulele leproase (Virchow), adică macrofage cu citoplasma spumoasă de aspect xantomatos și conținînd aglomerări de bacili Hansen, colorați cu metoda Ziehl-Neelsen, denumite globi leproși. Se mai găsesc elemente de inflamație cronică, limfocite, plasmocite și fibroblaste. Leziunile dermice deși totdeauna asociate cu leziuni nervoase antrenează relativ tardiv tulburări de sensibilitate. Reacția negativă la lepromină indică slaba rezistență a organismului. *Lepra tuberculoidă* prezintă macroscopic diverse *lepride*: eritematoase, hipopigmentare, papuloase, tuberoase și chiar nodulare, anestezice, stabile, asimetrice, în număr mic sau chiar solitare în legătură cu anumită rezistență imunologică tradusă prin reacția pozitivă la lepromină. Microscopic se găsesc leziuni tuberculoide sau asemănătoare sarcoidelor Boeck și bacilii Hansen sînt foarte greu de evidențiat. *Lepra nedeterminată*, stadiul incipient al bolii, manifestată prin macule și papule eritematoase sau hipopigmentare evoluează numai după mult timp spre formele tuberculoidă sau lepromatoasă. *Lepra dimorfă*, de graniță între cele 2 forme principale, începe cu leziuni tuberculoide ulterior transformate în leziuni lepromatoase. Lepra nu mai constitue azi o problemă în țara noastră dar a existat în trecutul nu prea îndepărtat și a fost studiată în cercetări de notorietate privind histopatologia (V. Babeș) și chimioterapia cu sulfone (Șt. Gh. Nicolau și P. Vulcan).

SPIROCHETOZE

Sifilisul datorit spirochetei *Treponema pallidum* poate fi cîștigat, cel mai deseori de origine venerianâ, și congenital.

Scanned with OKEN Scanner

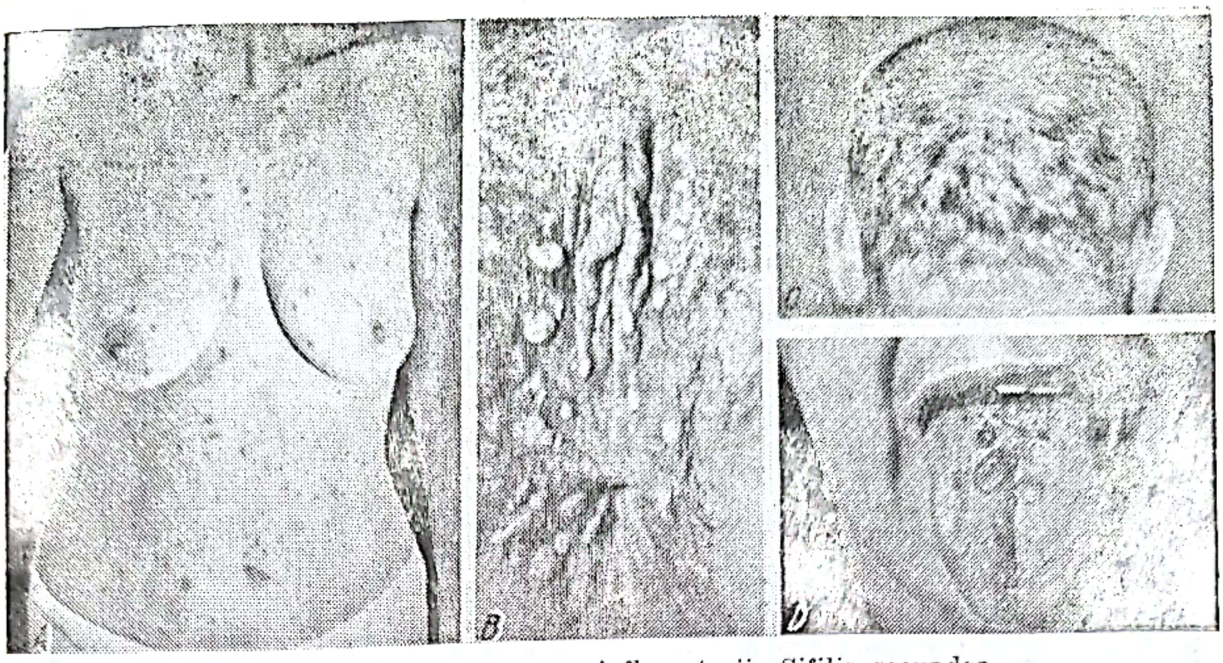

Fig. XXII—22. — Procese inflamatorii. Sifilis secundar.
A. Sifilide papuloase. *B*. Sifilide papulo-hipertrofice vulvare. *C*. Alopecie sifilitică în luminișuri. *D*. Sifilide papulo-erozive ale limbii (colecția Clinicii dermato-venerologice Șerban-Vodă).

Sifilisul cîștigat prezintă leziuni cutanate în toate stadiile sale. *Sifilisul primar* se caracterizează prin *șancrul sifilitic* (fig. XIV—26) obișnuit localizat pe tegumentele organelor genitale externe. Acesta este o exulcerație pe fond indurat unde examenul ultramicroscopic evidențiază numeroase treponeme. Este totdeauna însoțit de adenopatie satelită și se vindecă frecvent fără cicatrice. *Sifilisul secundar* prezintă leziuni cutanate și mucoase generalizate, fără tendință la configurație, superficiale, spontan rezolutive, unde se pot evidenția în perioada floridă treponeme atît la examenul ultramicroscopic cît și prin impregnare pe bloc după Levaditi-Manouélian. Principalele leziuni macroscopice (fig. XXII—1 *A*, XXII—22, XXII—23 *A*) sînt diverse *sifilide eritematoase*, *papuloase*, *erozive și pigmentare*. În regiunea anogenitală papulele etalate realizează *condiloamele plate*. La palme și plante sînt aspecte particulare de papule cheratozice. Mucoasele prezintă sifilide erozive și zemuinde, așa-zisele „*plăci mucoase*“ de extremă contagiozitate. *Alopecia sifilitică* este cel mai deseori în luminișuri. Spre sfîrșitul perioadei secundare pot exista aspecte de trecere cu etapa următoare de *sifilide secundo-terțiare* arciforme, în cocardă sau corimbiforme. *Sifilisul terțiar* (fig. XXII—23 *B*) se manifestă în special prin sifilidele tuberculoase și gomele sifilitice unde niciodată nu se pot evidenția spirochetele pe secțiuni. *Sifilidele tuberculoase* sînt noduli dermici de culoare roșie brună uscați sau ulcerați, prezentînd configurație în buchet, circinată sau în segmente de cerc, cu vindecare prin cicatrice. *Gomele sifilitice*, mai voluminoase și profunde, parcurg succesiv etapele de cruditate, ramolire, ulcerație și cicatrizare. *Sifilisul congenital precoce* prezintă leziuni cutaneo-mucoase identice sifilidelor secundare și în plus sifilide buloase palmo-plantare *(pemfigusul sifilitic)*. *Sifilisul congenital tardiv* prezintă leziunile sifilisului terțiar. *Histopatologie*. În toate etapele sifilisului sînt caracteristice *infiltratele limfoplasmocitare* și *vasculitele* (endo-, peri- și panvasculite) mai ales capilare și ale venelor mici. În sifilisul terțiar se

Scanned with OKEN Scanner

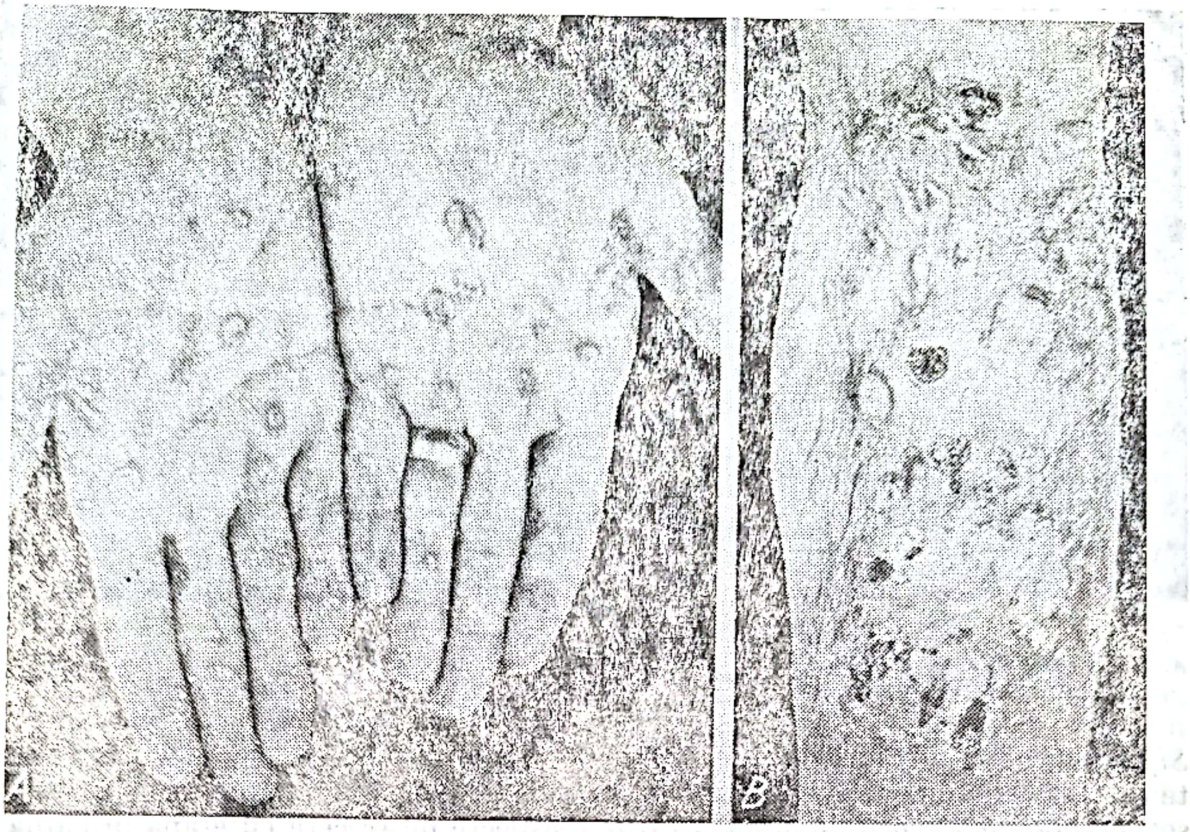

Fig. XXII—23. — Procese inflamatorii. Sifilis.
A. Sifilide papulo-scuamoase palmare. *B.* Gome sifilitice ale gambei (colecția Clinicii dermato-venerologice Șerban-Vodă).

găsesc *leziuni tuberculoide* bogate în neovase, ceea ce nu se constată în tuberculoză. Sînt de asemenea anumite particularități morfologice ale celulelor Langhans, mai mici, mai neregulate și mai hipercrome asociate cu infiltrat conținînd limfocite plus plasmocite și unde în general lipsesc elementele epitelioide. Coloraţiile pentru elastic și reticulină evidențiază siluete vasculare în zonele de necroză gomoasă. Cicatricea finală nu prezintă nimic caracteristic. Electronooptic, în șancru spirochetele se multiplică activ în spațiile interstițiale. Mai sînt înglobate în citoplasma neutrofilelor, macrofagelor, endoteliilor, celulelor conjunctive perivasculare și plasmocitelor. Dezvoltarea organitelor asemănătoare lizozomilor în citoplasma plasmocitelor conținînd treponeme pune în discuție posibilitatea stimulării directe a celulelor formatoare de anticorpi de către antigen, influențînd secreția imunoglobulinelor (Azar și colab.).

DERMATOVIROZE

Epidermoviroze. *Verucile* sînt leziuni contagioase obișnuit prin contact direct, împărțite în veruca vulgară, veruca plană juvenilă, veruca plantară și condilomul acuminat. Toate aceste forme se datoresc unor virusuri nucleare înrudite așa cum o arată experiențele de inoculare încrucișată la om (Serra; Wile și Kirgery). Într-adevăr, filtrate amicrobiene de condilom acuminat inoculate în piele la distanță dau veruci vulgare. *Verucile vulgare* (fig. XXII—24 *A*). Leziunile, întîlnite mai frecvent la dosul mîinilor și degete, pot fi solitare și multiple, uneori chiar confluente. Sînt excrescențe nodulare

cu baza sesilă, ferme, rugoase, cu suprafața de aspect cornos. Microscopic, se remarcă papilomatoză, acantoză, hipergranuloză și marcată hipercheratoză pe alocuri alternînd cu paracheratoza. Crestele epidermice învecinate, alungite și subțiri, tind a se insinua sub baza verucii spre centrul leziunii. Citologic, sînt caracteristice celulele mari vacuolizate în partea superficială a stratului Malpighi și stratul granulos conținînd incluzii nucleare bazofile, Feulgen pozitive, situate în vecinătatea nucleolilor. Electronooptic, ele conțin particule virotice. *Verucile plane juvenile* sînt multiple, obișnuit localizate la fața și mîinile copiilor și deseori spontan vindecate. Apar netede, turtite, de 1—5 mm diametru, de culoarea pielii. *Verucile filiforme și digitate*, de dimensiuni mici, filiforme și pediculate, sînt diseminate în special pe fața, gîtul și trunchiul bărbaților. *Verucile plantare* sînt situate la punctele de presiune ale tălpilor ceea ce antrenează creșterea în profunzime și durere mai ales în timpul mersului. Reprezintă veruci turtite înconjurate de un halou cheratozic și care nu trebuie confundate cu simplele calozități.

Condiloamele acuminate (vegetațiile veneriene) fig. XXII—24 *B*) sînt excrescențe inițial filiforme și ulterior confluente, de aspect mamelonat conopidiform, roșii vii, comparate cu creasta de cocoș, moi, uneori ușor zemuinde, localizate pe semimucoasele genitale masculine și feminine precum și perianal. Microscopic, sînt mai caracteristice leziunile recente cu puternică acantoză și papilomatoză în timp ce hiper- și paracheratoza sînt discrete. În axul papilar se găsesc infiltrate inflamatorii conținînd și plasmocite. Se pot asocia suprainfecție și hiperplazie pseudoepiteliomatoasă expunînd la erori de diagnostic diferențial macro- și microscopic. *Molluscum contagiosum* (fig. XXII—2 *D*, XXII—24 *C*) se datorește unui virus înrudit cu variola și grupul paravaccinal, localizat în corpii (grăunții) de molluscum. Leziunile, obișnuit solitare sau în număr mic, se întîlnesc mai ales la bărbați și se localizează în regiunea genitală și pe trunchi mai rar la față (pleoape) și scalp. Macroscopic sînt papule de cîțiva mm diametru, emisferice, perlate, cu centrul ombilicat de unde la exprimare iese un conținut păstos, format din

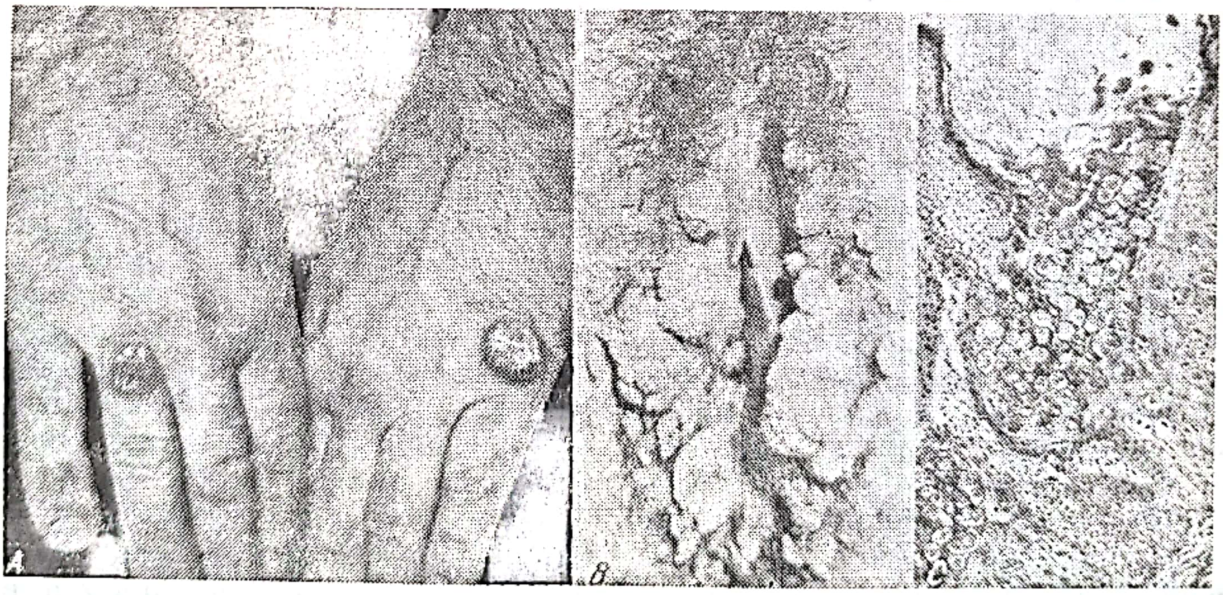

Fig. XXII—24. — Procese inflamatorii. Viroze.
A. Veruci vulgare ale mîinii. *B.* Vegetații veneriene vulvare (colecția Clinicii dermato-venerologice Șerban-Vodă). *C.* Molluscum contagiosum. Grăunți de *molluscum*.

Scanned with OKEN Scanner

Fig. XXII—25. — Procese inflamatorii. Viroze.
A. Herpes. *B, C.* Zona zoster (colecția Clinicii dermato-venerologice Șerban-Vodă).

grăunți de molluscum așa cum se constată pe frotiu. Secțiunile microscopice arată aspect lobulat al epidermului mult îngroșat cu formarea corpilor de molluscum începînd din stratul Malpighi. Aceștia sînt incluzii citoplasmice care treptat devin mai voluminoase decît celulele de origine, de formă ovoidă sau sferice, eozinofile în profunzime și bazofile spre suprafață, unde se elimină.

Epidermoneuroviroze. Se datoresc virusurilor din grupul herpetic, în special *Herpesvirus hominis*, cauza herpesului simplu, și *H. varicellae*, agentul comun varicelei și zonei zoster. *Herpesul simplu* (fig. XXII—25 *A*). Virusul ajuns în sistemul nervos (mai ales în ganglionul rahidian), mucoase și piele, determină leziuni ale mucoaselor bucală și genitale, cherato-conjunctivale sau tegumentare, localizate dominant în regiunile periorală și genitale. Deosebim infecția primară (obișnuit la copii cu semne generale și leziuni cutaneo-mucoase intense) de herpesul recidivant al adultului cu erupție limitată și apărînd pe același loc, favorizat de boli generale, tulburări digestive și la femeie în special de menstruație și graviditate. Macroscopic, în forma pură, leziunile de herpes apar ca un buchet de vezicule pe o bază eritematoasă. Urmează frecvent modificări supraadăugate: suprainfecție, ruperea veziculelor infectate și formarea crustelor. *Zona zoster* sau *herpes zoster* (fig. XXII—25 *B, C*) prezintă leziuni macroscopice similare dar veziculele sînt grupate pe un anumit dermatomer, adică teritoriul periferic al unui nerv senzitiv rahidian sau cranian. Sînt obișnuit unilaterale. *Varicela*, considerată infecția primară a virusului zonei zoster, prezintă după un rash trecător leziuni cutanate evoluînd succesiv ca papule, vezicule, pustule, cruste, diseminate și niciodată simultan surprinse în aceeași etapă evolutivă. *Microscopie* (fig. XXII—3 *B*, XXII—26). Histopatologia leziunilor din toate aceste 3 boli este identică dacă biopsia este preluată din zonele cu vezicule recente, fără procese inflamatorii supraadăugate care să mas-

Scanned with OKEN Scanner

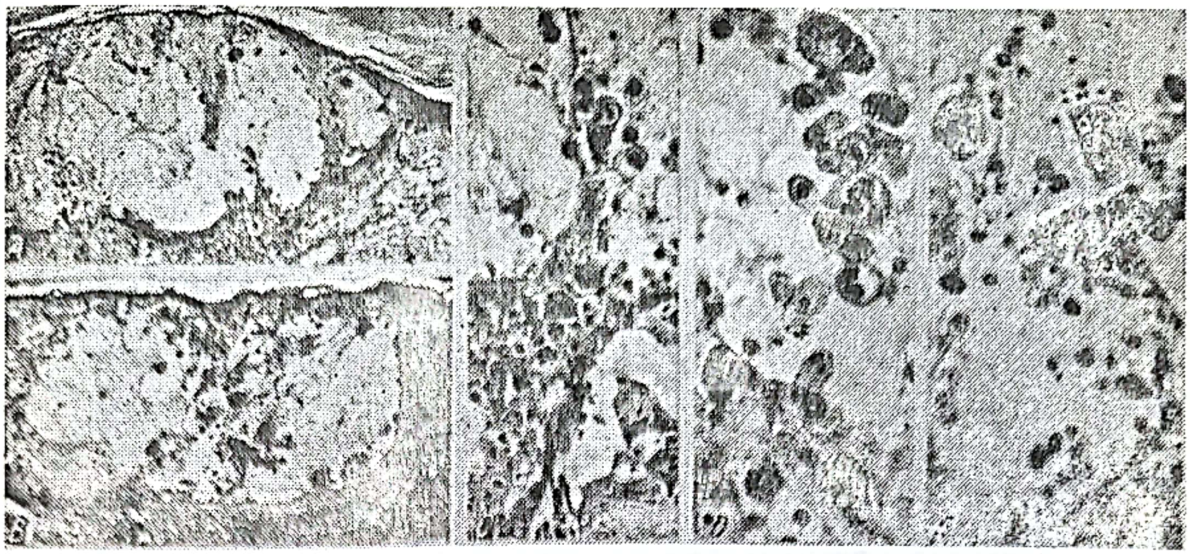

Fig. XXII—26. — Procese inflamatorii. Viroze. Zona zoster.
A, B. Imagini microscopice de ansamblu. *C, D, E.* Detalii celulare. Degenerare balonizantă. Incluzii nucleare virotice.

cheze aspectele tipice. Vezicula inițial unică are pereți neregulați, apoi prezintă aspect multiloculat, datorită acantolizei. Aceasta urmează modificărilor degenerative epidermice profunde: degenerescența reticulară și mai ales alterarea balonizantă cu prezența de numeroase celule balonizate la baza veziculei, identificate încă pe frotiuri. Infiltratul inflamator din dermul superficial, inițial relativ redus, devine mereu mai bogat în elemente de inflamație acută supraadăugată. Celulele epidermice alterate conțin granulații nucleare eozinofile, Feulgen negative. Particulele virotice, bogate în ADN, se găsesc numai în perioada premergătoare sau cu totul incipientă a veziculației, așa cum se poate verifica și electronooptic.

Alte viroze generale cu manifestări cutanate. *Variola*, care în prezent nu se mai întîlnește în țara noastră, este o viroză cu evoluție clinică extrem de gravă datorită unui virus identificat în incluziile citoplasmice epidermice numite *corpii Guarnieri*. Erupția, generalizată, constă din leziuni evoluînd succesiv ca papule, vezicule ombilicate și pustule, toate în același stadiu de dezvoltare. *Vaccina* este o viroză provocată la om în vederea vaccinării contra variolei. După inocularea vaccinală se dezvoltă o papulă roșie, urmată de o veziculă ombilicată transformată în pustulă a 8-a — a 11-a zi de la vaccinare. Crusta rezultată din desicarea leziunii se elimină în a treia săptămînă și rămîne pentru toată viața cicatricea vaccinală.

Rickettsioze. Reprezintă infecții cu paraziți obligatoriu intracelulari care spre deosebire de virusuri pot fi colorați cu metoda Giemsa modificată și examinați la microscopul optic. *Tifosul exantematic* este determinat de *Rickettsia prowazeki* și transmis la om prin păduchi. Clinic, este o boală contagioasă gravă, manifestată prin stare tifică și exantem peteșial. Leziunea microscopică caracteristică, întîlnită în toate viscerele și în piele, este nodulul Fränkel (fig. XXII—27). Trăsăturile sale morfologice sînt atît de bine definite încît diagnosticul este posibil numai prin biopsia pielii și chiar în absența evidențierii rickettsiilor din endoteliul capilarelor, de realizare tehnică mai dificilă. Endotelita proliferativă și descuamativă este însoțită de mici infiltrate celulare perivasculare în special cu elemente histio-poliblastice

Scanned with OKEN Scanner

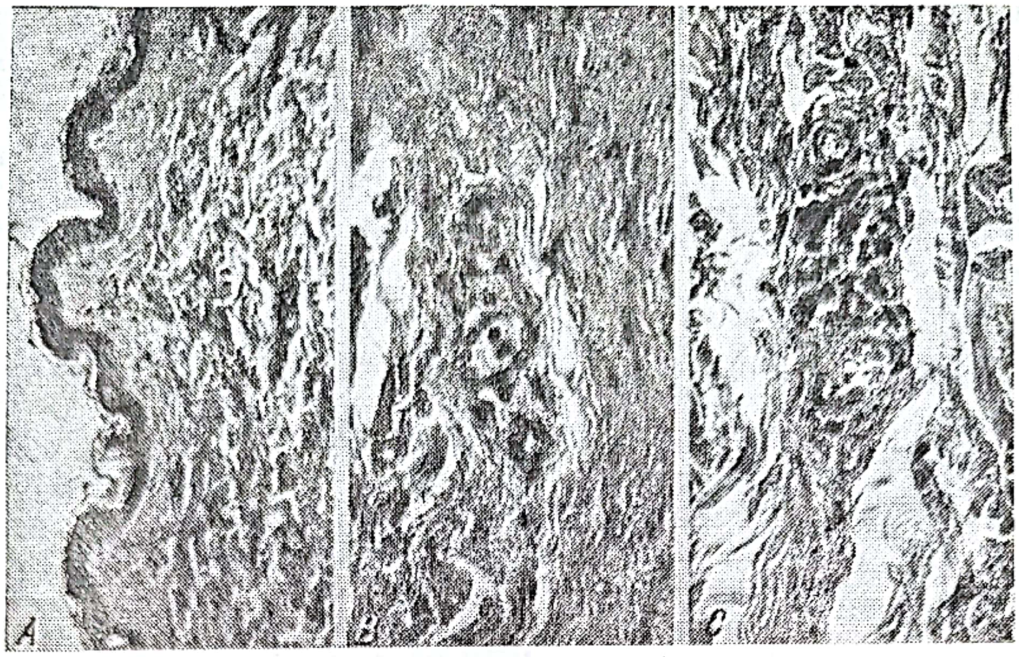

Fig. XXII—27. — Procese inflamatorii. Rickettsioze. Tifos exantematic. *A, B, C.* Noduli Fränkel.

și minime tulburări circulatorii, consecința alterărilor endoteliale. *Tifosul murin* (endemic) este transmis de la șobolan prin intermediul puricilor. Prezintă aspecte morfo-clinice similare tifosului exantematic dar într-o formă mult atenuată.

DERMATOZE PROVOCATE DE AGENȚI MECANICI, FIZICI ȘI CHIMICI

Dermite de cauză mecanică. *Calozitățile* sînt zone de hipercheratoză indusă de traume intermitente la picioare sau mîinile muncitorilor manuali. *Bătăturile* sînt hipercheratoze traumatice și localizate, centrate de un dop cornos, cu inflamație tradusă prin eritem și durere, întîlnite la picioare pe punctele cronic apăsate și în legătură cu încălțămintea prost adaptată.

Dermite de cauză fizică. Reacții cutane la injurii termice. *Arsurile* sau *combustiunile* sînt leziuni de 3 grade produse la nivelul țesuturilor prin acțiunea căldurii. Arsurile de gradul I se manifestă doar prin eritem, cele de gradul II prin bule (flictene), cele de gradul III prin escarificarea pielii și cîteodată a părților moi subiacente. *Degerăturile* sînt leziuni prin acțiunea frigului de 3 grade. Degerăturile de gradul I prezintă paloarea regiunii urmată de congestie intensă, însoțită de prurit și senzație de arsură. Cele de gradul II se caracterizează prin flictene și cele de gradul III prin escarificare. Leziunile cele mai însemnate apar la degetele mîinilor și picioarelor, urechi și față. *Eritemul pernio* se instalează sub influența frigului umed la tineri cu tulburări circulatorii periferice. Tumefacții violacee pruriginoase localizate mai ales pe mîini și degete, mai rar pe față, pot fi urmate de flictene și ulcerații.

Reacții cutane la iradieri. *Iradierile actinică* (solară) *și cu ultraviolete* antrenează eritem și hiperpigmentare. Manifestările de *fotosensibilitate* mergînd de la eritem la bule și exacerbarea unor dermatoze ca eczema

Scanned with OKEN Scanner

și lupusul eritematos sub acțiunea luminii pot fi imediate (în legătură cu sensibilizarea la anumite droguri sau substanțe chimice) și întîrziate în porfirii. *Radiodermitele* sînt leziuni cutanate determinate de acțiunea radiațiilor ionizante și în special a razelor X. Apar precoce ca accidente sau în cursul tratamentelor supradozate și tardiv după expuneri mici dar repetate la acțiunea razelor X. Pot reprezenta leziuni profesionale la medicii radiologi cronic expuși la iradieri și fără protejare suficientă. Radiodermitele cronice se manifestă prin telangiectazii, hipercheratoză, anomalii pigmentare (în grad redus), atrofie epidermică cu scleroză dermică și ulcerații. Asemenea leziuni pot fi punctul de plecare al unor carcinoame cutanate și mai rareori al altor tumori.

Dermitele de cauză toxică (toxidermiile) pot fi determinate de un mare număr de substanțe chimice iritante și sensibilizante avînd manifestări clinice extrem de polimorfe în funcție de natura toxicului, cantitate, reacția terenului individului expus la intoxicație și calea de introducere externă sau internă. *Dermitele medicamentoase* pot fi de cauză externă și internă manifestate ca erupții rozeolice, exanteme, dermatită exfoliativă, urticarie, erupții buloase, purpură etc.

DERMATOZE PROVOCATE DE PARAZIȚII ANIMALI

Dermatozele provocate de paraziții animali se împart în:

— *dermatozoonoze*, dezvoltate în grosimea pielii prin pătrunderea paraziților într-una din etapele ciclului lor evolutiv;

— *epizoonoze* adică leziuni superficiale provocate de paraziți animali ajunși la suprafața tegumentelor incidental sau în legătură cu hrănirea lor.

Principalii paraziți animali provocînd leziuni cutanate

a) *Protozoare*
Amibe: Entamoeba histolytica
Trichomonade: Trichomonas vaginalis
Tripanozome: Tripanozome africane dînd boala somnului și americane dînd boala Chagas
Leishmanii: Leishmania tropica; L. braziliensis; L. donovani
Toxoplasme: Toxoplasma gondii

b) *Viermi*
Platelminți
Cestode: Taenia solium; Echinococcus granulosus; E. multilocularis
Trematode: Schistosoma mansoni; S. hematobium; S. japonicum; alte Schistosome
Nematelminți: Oxyuris (enterobius) vermicularis; Trichinella spiralis; Ankylostoma duodenale; Necator americanus; Strongyloides stercoralis; Onchocerca volvulus; Wuchereria bancrofti; Loa loa; Dracunculus medinensis

c) *Artropode*
Arahnide: Acarieni: Demodex folliculorum; Sarcoptes scabiei; Ixodide
Insecte: Anoplure: Pediculus humanus capitis; P. hum. vestimenti; Phthirius pubis
Hemiptere: Cimicide; Reduvide
Afaniptere: Pulex irritans; Sarcopsylla penetrans
Diptere: Muscide; Flebotomi; Culicide (anofeline și culicine).

PRINCIPALELE LEZIUNI CUTANATE PROVOCATE DE PARAZIȚII ANIMALI

Leziunile provocate de protozoare: *amibiaza cutanată* cu leziuni granulomatoase, ulceroase sau fistulizate, unde amibele sînt colorate cu metoda PAS; *leishmaniaza cutanată* (sau *bouton d'Orient)* cu macrofage conținînd numeroși corpi Leishman-Donovan (protozoare colorate cu Giemsa) patognomonici.

Leziunile provocate de viermi: leziuni locale la poarta de pătrundere în organism; leziuni datorite migrării larvelor în grosimea pielii; leziuni secundare invaziei limfaticelor; reacții granulo-

Scanned with OKEN Scanner

matoase de corp străin la resturi parazitare şi ouă; leziuni subcutanate închistate de echinococoză şi cisticercoză. **Leziunile provocate de artropode:** *demodecia* din blefarite şi acneea rozacee; *scabia* caracterizată prin şanţul acarian din stratul cornos şi leziuni de grataj; *muşcăturile insectelor* foarte variate ca morfologie în funcţie de numeroasele specii de insecte muşcătoare precum şi de reacţia individuală; *miaza*, adică infestarea cu larve sau ouă a tegumentelor descoperite, mucoaselor şi anumitor plăgi.

DERMATOZE PROVOCATE DE PARAZIŢII VEGETALI

Micozele pielii provocate de numeroase varietăţi de ciuperci criptogamice se împart după sediu în superficiale, intermediare şi profunde. Folosind metodele PAS, Gridley şi Gomori deosebim pe secţiunile microscopice din piele hife, realizînd împîslirea de filamente denumită miceliu, şi spori (artrospori rezultaţi din fragmentarea hifelor). Asemenea structuri vegetative sînt mai simple decît în culturi căci lipsesc aspectele morfologice relativ complicate ale formelor de reproducere care permit clasificarea taxonomică a dermatofiţilor. Identificarea acestora începe de fapt cu examenul direct al scuamelor şi perilor parazitaţi după tratarea cu o soluţie de hidrat de potasiu la cald. Informaţii mai sigure sînt oferite numai de culturile de ciuperci efectuate în special pe mediul Sabouraud, arătînd aspecte macro- şi microscopice caracteristice pentru diferitele specii.

Infestarea cutanată este primară, direct din mediul exterior, în micozele superficiale sau secundară unei micoze viscerale aşa cum se constată în special în micozele profunde.

Principalele varietăţi de ciuperci cauzînd dermatomicoze

A. *Dermatofiţi*
Gen Microsporum: M. audouini; M. canis; M. ferrugineum; M. gypseum
Gen Trichophyton
T. ectothrix: microid: T. mentagrophytes
megasporum: T. verrucosum; T. rosaceum;
T. equinum; T. rubrum
T. endothrix: T. violaceum; T. tonsurans; T. schoenleinii; T. quinckeanum; T. mentagrophytes interdigitale
Gen Epidermophyton: E. floccosum

B. *Ciuperci patogene cu determinări viscerale şi cutanate*
Gen Candida: C. albicans
Gen Actinomyces: A. israelii; A. bovis
Gen Nocardia: N. asteroides; N. brasiliensis
Gen Sporothrix: S. schenkii
Gen Madurella: M. mycetomii; M. grisea
Gen Aspergillus: A. fumigatus
Gen Blastomyces: B. dermatitidis
Gen Cladosporium: C. carrionii
Gen Coccidioides: C. immitis
Gen Paracoccidioides: P. brasiliensis
Gen Cryptococcus: C. neoformans
Gen Histoplasma: H. capsulatum.

Dermatomicoze superficiale. *Epidermomicozele pielii glabre: pitiriazisul versicolor (tinea versicolor)* cea mai superficială micoză a pielii manifestată ca pete de culoarea cafelei cu lapte şi zone depigmentate, cu fină descuamaţie, dispuse neregulat pe torace, spate şi gît; *tricofiţia pielii glabre (tinea corporis)* (fig. XXII—28 *A,B)* cu leziuni eritemato-veziculo-scuamoase prezentînd margine circulară activă, solitare sau în număr mic, întîlnite mai ales la faţa, braţele şi umerii copiilor; *epidermofiţia inghinală (eczema marginată Hebra)* cu aspect de cercuri cu zona centrală vindecată şi margine veziculo-scuamoasă activă; *epidermofiţia piciorului* localizată interdigital şi întîlnită mai ales la adulţi cu leziuni veziculo-scuamoase centrifuge în parte mascate de descuamare, macerare, fisurare sau hipercheratoză şi eventual însoţită de onicomicoză. *Epidermomicozele foliculare* (fig. XXII—28 *C, D;* XXII—29, *B;*

Scanned with OKEN Scanner

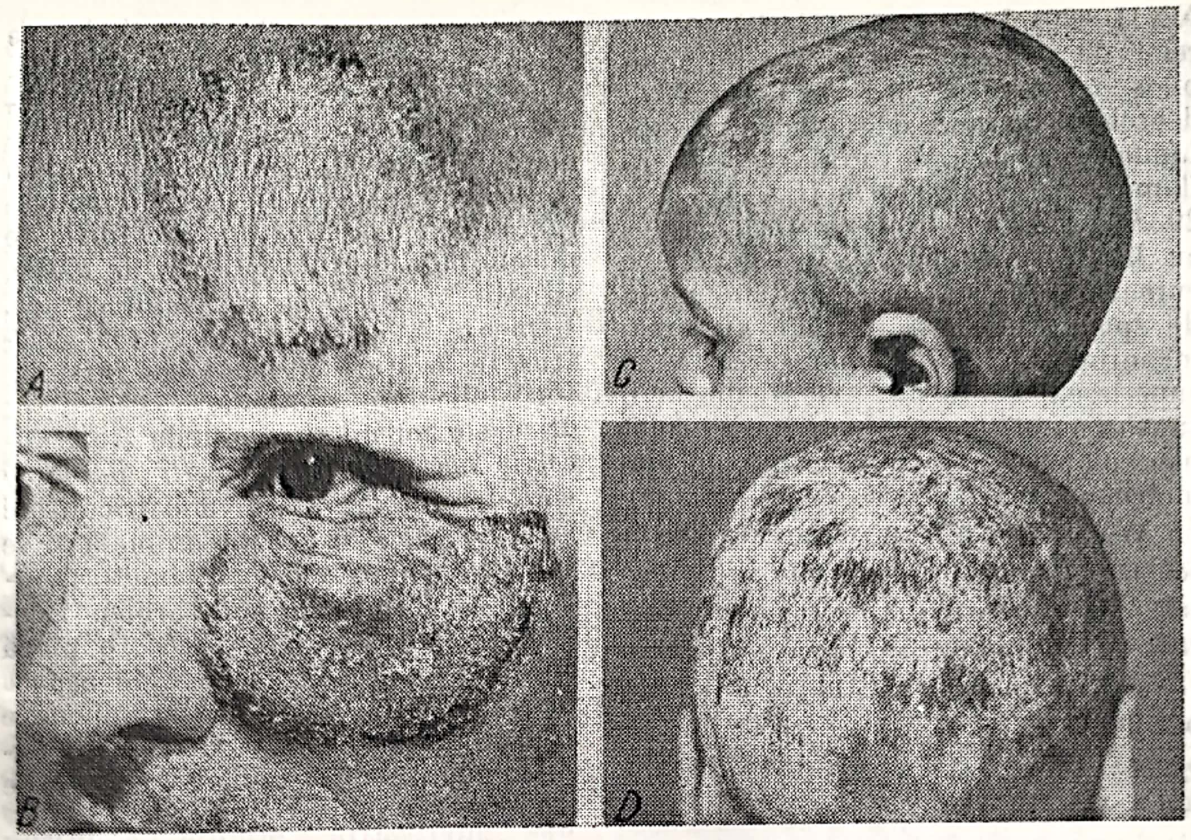

Fig. XXII—28. — Dermatomicoze.
A. Tricofiția pielii glabre. *B.* Tricofiția feței. *C.* Tricofiție. *D.* Favus (colecția Clinicii dermato-venerologice Șerban-Vodă).

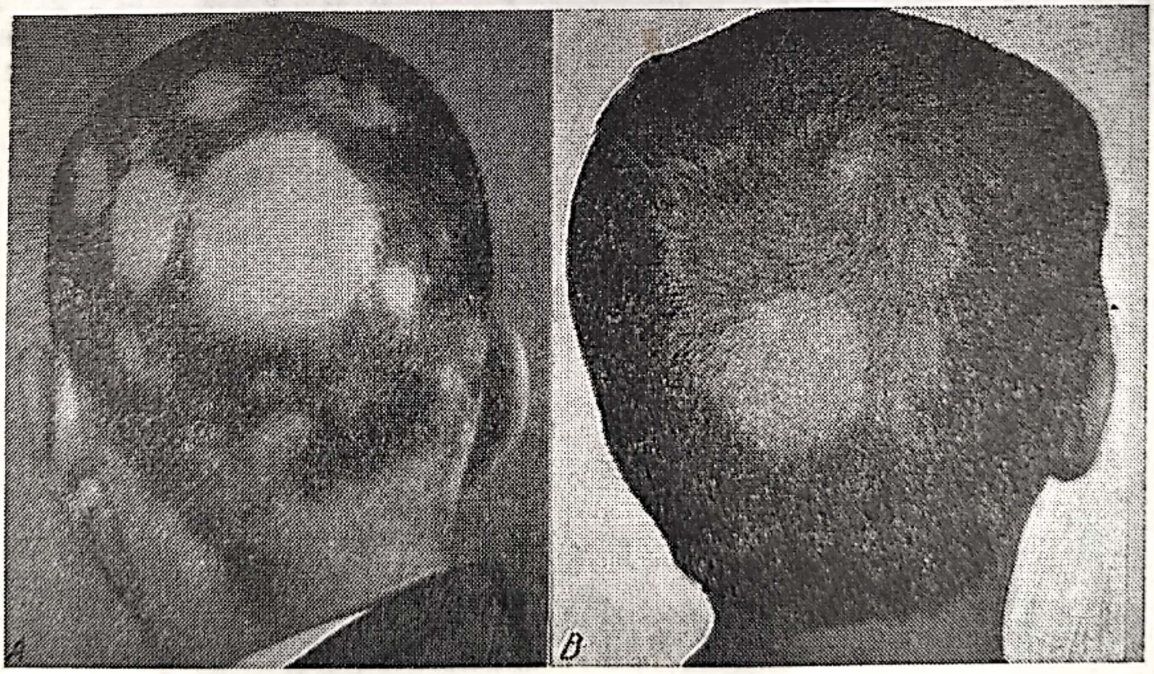

Fig. XXII—29. — Leziuni de foliculi piloși.
A. Peladă. *B.* Microsporie (colecția Clinicii dermato-venerologice Șerban-Vodă).

Scanned with OKEN Scanner

XXII—30). Infestările micotice ale firelor de păr, fără interesarea bulbului pilos sînt practic totdeauna „uscate", deosebite de micozele foliculare profunde, „umede", datorită reacției inflamatorii. *Microsporia* (fig. XXII—29 *B*) se datorește parazitării perilor cu *M. audouini* (fig. XXII—30 *B*), o ciupercă *ectothrix* alcătuind o manta de spori albicioasă, vizibilă cu lupa, înconjurînd firul de păr. Acesta se rupe la suprafața pielii ca și cum ar fi tuns *(tricofiție tondantă)*. Rezultă plăci alopecice mari (de cîțiva cm diametru) prezentînd fluorescență la lampa Wood, întîlnite la copiii de vîrstă școlară și spontan vindecate la pubertate, fără cicatrice. *Tricofiția propriu-zisă* este determinată de *T. endothrix violaceum* cu spori situați înăuntrul părului (fig. XXII—30 *A*). Plăcile alopecice (fig. XXII—28 *C*) sînt multiple, mici, izolate sau confluente în placarde cu contur policiclic, vindecate de asemenea spontan la pubertate. *Favusul* (fig. XXII—28 *D*) este caracterizat prin infestarea perilor cu filamente și spori de *T. schoenleinii* (sau *Achorion schoenleinii*) și prin godeurile favice care sînt îngrămădiri de micelii cu aspectul fagurelui de miere, situate în grosimea stratului cornos. Urmează alopecie definitivă și cicatrice în legătură cu fenomene inflamatorii foliculare profunde.

Micozele foliculare profunde (sau *micozele supurate ale pielii păroase*) sînt determinate de diverși tricofitoni și microspori de origine animală și se însoțesc de fenomene inflamatorii intense ale scalpului sau bărbiei. Deosebim 2 forme: *kerion Celsi*, o placă rotundă alopecică reliefată, de aspect pseudotumoral, însoțită de foliculite cu supurație și cruste, și *sicozisul parazitar* profund, nodular, însoțit de căderea părului.

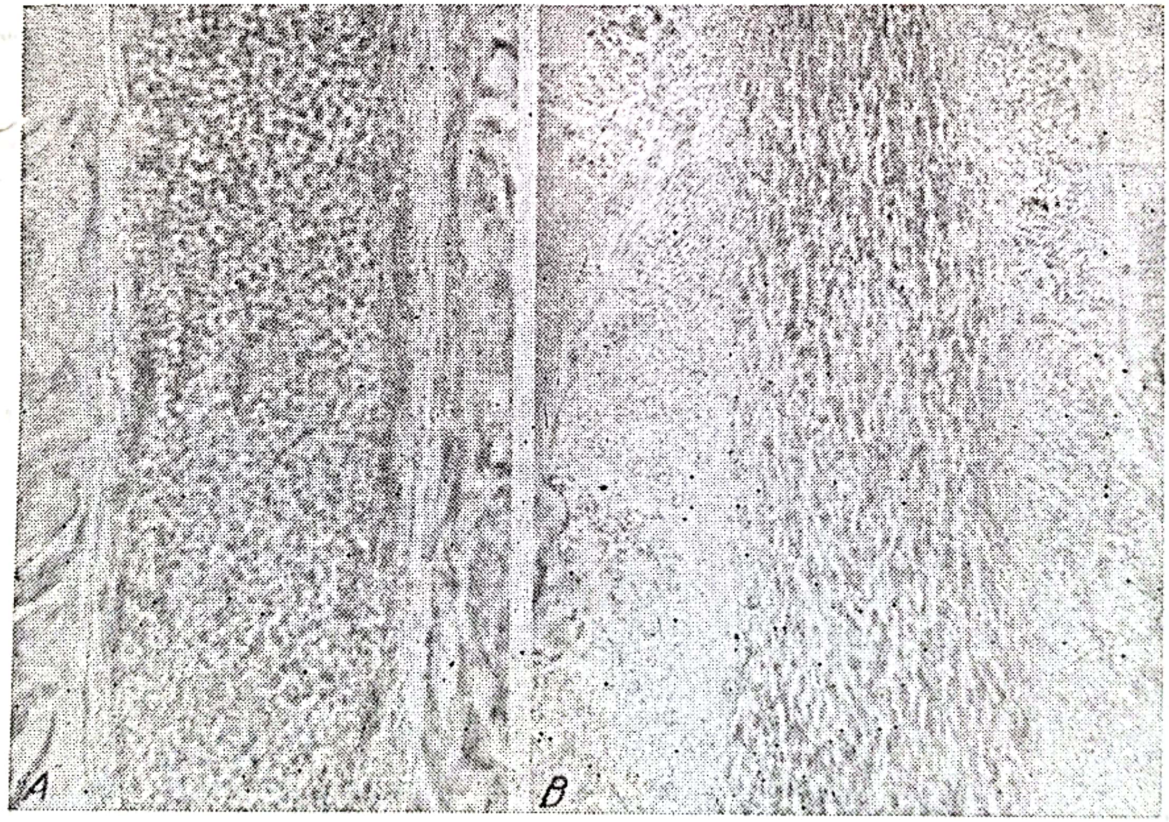

Fig. XXII—30. — Leziuni de foliculi piloși. Peri parazitați.
A. Tricofiție. *B.* Microsporie.

Scanned with OKEN Scanner

Onicomicozele. Interesează una sau mai multe unghii, în special la adulţi. Infecţia limbului ungheal la marginea sa anterioară şi respectarea matricei explică cronicitatea acestei afecţiuni, cea mai frecventă din patologia unghiilor, determinată de diverşi tricofiţi, microspori şi epidermofiţi. Unghia este îngroşată, sfărîmicioasă şi se poate elimina. Lipsesc leziuni ale patului ungheal.

Dermatofitidele sau *micidele* sînt reacţii alergice secundare la distanţă ale unui focar de micoză. Deosebim tricofitide, epidermofitide, microsporide şi favide. Ciupercile sînt totdeauna absente în aceste leziuni spontan dispărute după eradicarea focarului primar. Bolnavii prezintă sensibilizare la tricofitină aşa cum o dovedesc testele cutanate. Microscopic, se prezintă sub formă de lichen tricofitic, ca mici papule foliculare şi scuame, de vezicule (dishidroză), pustulete, erupţie urticariană sau chiar eritem polimorf.

Micoze cu determinări cutanate şi viscerale. *Candidoza (moniliaza, oidiomicoza)* se întîlneşte la copiii mici sub forma de mărgăritărel („muguet") bucal şi mai rar la copiii mari şi adulţi. Frecvenţa sa a crescut în legătură cu tratamentele masive, justificate sau nu, cu antibiotice. Deosebim formele mucoase şi cutanate de formele profunde viscerale implicînd aparatul urinar, plămînii, endocardul, meningele şi septicemice. Mai pot apărea *candidide* (sau *levuride)*, adică manifestări cutanate alergice la distanţă. Leziunile mucoase, cu mult cele mai frecvente, se manifestă prin depozite albicioase cremoase superficiale ale mucoasei orale, genitale (vaginite şi balanite), esofagiene şi bronşice. Leziunile mucoasei bucale se pot extinde la piele, ca de exemplu fisura comisurii labiale denumită „perlèche" şi cheilita, adică inflamaţia porţiunii roşii a buzei. Microscopic, metoda PAS evidenţiază numeroase hife în stratul superficial al mucoasei antrenînd acantoză în timp ce alte manifestări inflamatorii mai intense sau profunde constituie excepţii. Tegumentele prezintă aproape numai leziuni superficiale localizate şi în special *intertrigo* la plici recunoscut prin depozitele albicioase cremoase de levuri, evidente mai ales la nivelul fisurilor dureroase din această afecţiune. *Perionxis*-ul manifestat ca ulceraţii periungheale este favorizat de profesiuni expunînd la macerarea tegumentelor sau contactul cu dulciuri (la cofetari, bucătari, spălătorese) şi poate fi urmat secundar de *onixisul* levuric. La bărbie pot apărea leziuni foliculare şi pustuloase asemănătoare cu kerion Celsi. Alte manifestări cutanate profunde localizate (granulomul candidozic) şi leziunile candidozice generalizate, cu totul rare, au evoluţie gravă, deseori fatală. *Actinomicoza pielii*, cu localizare cervico-facială mai frecventă, se prezintă ca nodozităţi dermo-hipodermice cu evoluţie inflamatorie subacută, care se ramolesc şi fistulizează cu eliminare de puroi şi *grăunţi galbeni actinomicozici.* Leziunile microscopice prezintă aspect polimorf. Diagnosticul se pune pe leziunile inflamatorii specifice centrate de grăuntele actinomicozic. Manifestările cutanate rezultă din transmiterea infecţiei de la poarta de intrare bucodentară în părţile moi subcutanate sau de la propagarea unei actinomicoze profunde spre peretele abdominal şi toracic, mai mult decît printr-o însămînţare cutanată directă sau pe cale hematogenă. *Micetomul (piciorul de Madura, maduromicoza)* este o micoză profundă pseudotumorală a piciorului, prezentînd nodozităţi hipodermice, unele ulcerate şi fistulizate, întîlnită mai frecvent în Africa şi Asia. Grăunţii galbeni, negri sau roşii se datoresc la diverse ciuperci gen Madurella sau Actinomyces. Este meritul lui V. Babeş împreună cu Mi-

Scanned with OKEN Scanner

ronescu de a fi identificat pentru prima dată în literatura mondială micetomul cu grăunţi negri pe material din ţara noastră, precizînd totodată relaţiile dintre grăunţii divers coloraţi cu etapa evolutivă a bolii. Macroscopic, leziunile depăşesc larg poarta de intrare cutanată şi duc la distrucţia aponevrozelor, muşchilor, tendoanelor şi oaselor piciorului. Microscopic, mai caracteristice sînt leziunile foliculare similare celor din actinomicoză. *Sporotricoza pielii*, foarte rară la noi, se manifestă prin nodulul de inoculare cutanată continuat cu alţi noduli pe teritoriul limfatic centripet leziunii iniţiale. Nodulul sporotrichozic evoluează spre ramoliţie şi ulcerare, realizînd aşa-zisele gome sporotrichozice ulcerate şi multiloculare, prezentînd microscopic leziuni foliculare specifice.

AFECŢIUNI NETUMORALE ALE FOLICULILOR PILOŞI

Modificările pigmentării perilor. *Canitia* este albirea perilor la persoanele în vîrstă, deosebită de *canitia prematură* în legătură cu diverse cauze generale. **Hipertricoza** poate fi *generalizată*, excepţională, şi *localizată* la nivelul nevilor pilo̧si sau unei spina bifida occulta. *Hipertricoza simptomatică* se constată în afecţiuni ereditare, endocrinopatii, tulburări de nutriţie, acrodinie, dermato-miozită sau după unele tratamente cu antibiotice şi cortizon şi se deosebeşte de *hipertricoza simptomatică circumscrisă* consecutivă unor leziuni traumatice şi inflamatorii cronice ale pielii. *Hirsutismul*, care nu trebuie confundat cu hipertricoza, este un exces de peri terminali de tipul bărbătesc adult, întîlnit la femeie, idiopatic sau indus de boli suprarenale, tumori virilizante ovariene, ovarul polichistic din sindromul Stein-Leventhal şi medicaţiile cu activitate androgenică.

Alopecia este căderea părului. *Calvitia* este căderea părului indivizilor de sex masculin, determinată de tulburarea echilibrului androgeni-estrogeni în favoarea androgenilor, favorizată de factori genetici, îmbătrînire şi seboree cu aspectele de *calviţie hipocratică* şi de calviţie, care începe frontal. Alte *alopecii difuze necicatriceale* ţin obişnuit de o boală eruptivă, tifoida sau sifilisul secundar. *Alopeciile circumscrise* se împart după origine în necicatriceale şi cicatriceale. *Pelada* (sau *alopecia areata*) (fig. XXII—29 *A*) prezintă plăci alopecice ale scalpului rotunde sau ovalare, bine delimitate, necicatriceale şi cu caracter definitiv, ajungînd în formele întinse la *pelada decalvantă*. În apariţia sa intervin factori genetici, imunologici, endocrini şi psihosomatici. *Alopeciile circumscrise parazitare necicatriceale* (fig. XXII—28 *C*, XXII—29 *B*): microsporia şi tricofiţia, produse de tricofiţi endo- şi ectothrix (fig. XXII—30), sînt temporare şi la pubertate se produce creşterea perilor. *Alopeciile cicatriceale*, definitive, sînt urmarea unor leziuni cutanate suficient de importante pentru a lăsa cicatrice: parazitoze (kerion şi favus), infecţii bacteriene (piodermite foliculare, lupus vulgar tbc, gome sifilitice), viroze, dermatoze de origine necunoscută (lichen plan, lupus eritematos, sarcoidoză, mucinoză foliculară), tumori (epiteliom cicatriceal) şi traumatisme. *Pseudopelada Brocq (alopecia atrophicans)* cu zone alopecice cicatriceale ale scalpului mici şi multiple, de formă neregulată, diseminate sau confluente, reprezintă un sindrom datorit unor cauze variate (lichen plan, sclerodermie, lupus eritematos, foliculite decalvante) sau necunoscute (30% din cazuri).

Scanned with OKEN Scanner

Foliculitele stafilococice şi parazitare au fost prezentate mai sus la inflamaţii.

Bolile scalpului. *Pitiriazisul simplu* este descuamarea stratului cornos ca pelicule mici, uscate, de culoare cenuşie. Dacă scuamele sînt grase vorbim de *pitiriazis steatoid* (sau *seboreic*). *Pitiriazisul amiantaceu* caracterizat prin scuame groase, aderente la scalp şi la peri şi acoperind tegumente eritematoase şi zemuninde poate fi observat în infecţiile streptococice, lichen şi psoriazis, fără nici un fel de legătură cu seboreea.

AFECŢIUNI NETUMORALE ALE GLANDELOR SEBACEE

Tulburări de dezvoltare. *Adenoamele sebacee Pringle* (fig. XXII—31 *A*) sînt o manifestare cutanată frecventă în scleroza tuberoasă (boala Bourneville) corespunzătoare unei adenomatoze sebacee cu scleroză şi nicidecum unor adevărate adenoame sebacee.

Modificările funcţionale se împart în *xerodermie* şi *seboree* cu pielea grasă, lucioasă datorită unui exces de sebum la nivelul feţei şi trunchiului antrenînd alopecie seboreică, acnee sau eczema seboreică.

Acneele sînt inflamaţii foliculare subacute şi cronice în care un rol important, dar nu exclusiv, îl joacă glandele sebacee. *Acneea vulgară* (sau *juvenilă*, sau *polimorfă*) este frecventă. Forme de intensitate variabilă, cele mai multe discrete, se întîlnesc la 90% din tinerii de 14—19 ani (Ebling şi Rook). Este în legătură cu factori genetici, endocrini, de dietă şi bacterieni. Leziunile, simetrice, interesează în parte sau totalitate un teritoriu bine definit: faţă (minus regiunea periorbitară), gît, trunchi şi mai ales spate, umeri şi partea superioară a braţelor. Ele au caracter polimorf întîlnindu-se: come-

Fig. XXII—31. — Leziuni de glande sebacee.
A. Adenomatoză Pringle în boala Bourneville. *B.* Acnee rozacee (colecţia Clinicii dermato-venerologice Şerban-Vodă).

Scanned with OKEN Scanner

doane, papule, pustule, cruste, chisturi şi noduli dermici. Leziunea iniţială este *comedonul*, un dop astupînd coletul glandei sebacee, negru spre suprafaţa pielii şi în rest albicios, aşa cum se constată după exprimarea sa. Histologic, acesta este format din lamele cheratozice stratificate în bulb de ceapă, între care se găsesc grăsimi. Retenţia sebacee consecutivă şi descompunerea chimică a sebumului sub influenţa germenilor banali de tipul *Corynebacterium acnes* şi *Staphylococcus epidermidis* (stafilococul alb, obişnuit nepatogen), antrenează reacţie inflamatorie discretă cu infiltrat inflamator subacut şi formarea pustulelor foliculare. Compromiterea integrităţii complexului pilo-sebaceu permite contactul acizilor graşi cu ţesutul conjunctiv înconjurător urmat de reacţie granulomatoasă de corp străin cu celule gigante şi scleroză. *Acneea de origine chimică* se întîlneşte la persoanele expuse profesional la anumite substanţe chimice: clor, uleiuri minerale, sau după administrarea unei medicaţii pe bază de brom sau iod. *Acneea conglobată* prezintă supuraţii profunde închistate şi cicatrice neregulate, însoţind uneori acneea vulgară. *Acneea rozacee* (fig. XXII—31*B*), afecţiune frecventă de cauză încă necunoscută, influenţată de factori gastrointestinali şi nutriţionali, endocrini, psihologici, imunologici, fizici, starea seboreică, reactivitatea vasculară şi poate infestarea cu *Demodex folliculorum*, este întîlnită în centrul feţei după vîrsta de 40 ani şi mai ales la femei. Se caracterizează clinic prin asocierea unui eritem facial permanent cu papulo-pustule acneiforme. Microscopic, se constată asocierea în grade diverse a 3 ordine de leziuni: — hiperemia şi telangiectaziile; — papulopustulele; — hipertrofia glandelor sebacee. *Rinofima* este enorma hipertrofie pseudotumorală a glandelor sebacee ale pielii nasului, instalată în anumite cazuri de rozacee, exclusiv la bărbaţi. Rezultă aspectul boselat caracteristic al tegumentelor nasului pe un fond de eritem, angiectazii şi seboree.

AFECŢIUNI NETUMORALE ALE GLANDELOR SUDORIPARE

Glandele sudoripare ecrine. *Hidrozele funcţionale* se împart în *hiperhidroze* generalizate şi localizate la plante şi interdigital, sau la palme, sau la plici, sau la frunte şi *anhidroza* cu totul rară. Hiperhidroza la plici favorizează macerarea tegumentelor, intertrigo şi diverse inflamaţii. *Miliaria cristalină (sudamina)* este retenţia sudorală superficială din transpiraţiile excesive manifestată prin vezicule subcorneene transparente, ulterior desicate, cu fină descuamare terminală. *Miliaria roşie* se datoreşte cheratinizării traiectului sudorifer intraepidermic antrenînd formarea veziculelor intraepidermice cu reacţie inflamatorie în jur. *Miliaria profundă* prezintă vezicule subepidermice consecutive ruperii canalului sudorifer la nivelul joncţiunii dermoepidermice.

Glandele sudoripare apocrine. *Boala Fox-Fordyce* este o miliară apocrină (Shelley şi Levy) întîlnită aproape numai la femei în localizare axilară, pubiană, vulvară, perineală sau în jurul mamelonului. Datorită obstrucţiei ductului apocrin terminal prin hipercheratoză foliculară, se manifestă prin vezicule de retenţie şi inflamaţie supraadăugată. *Hidrosadenita* a fost studiată la inflamaţii.

AFECŢUNI NETUMORALE ALE UNGHIILOR

Procese distrofice. *Leziunile ungheale de cauză internă* se traduc prin apariţia de *şanţuri transversale* (Beau) de-

Scanned with OKEN Scanner

terminate de siderarea temporară a matricei ungheale. *Striurile longitudinale* urmează leziunilor unui punct izolat al regiunii matriceale. *Leuconichia* este coloraţia albă datorată pătrunderii aerului între celulele unghiei defectuos cheratinizate şi poate fi totală, parţială, striată sau punctată. *Unghiile hipocratice*, bombate în sticlă de ceasornic, cu hipertrofia ultimei falange în *degetele hipocratice* însoţesc bolile pulmonare cronice şi deformările cutiei toracice antrenînd hipoxia capilarelor de la periferie. *Onicogrifoza* (fig. XXII—32 *A*) este o hipercheratoză monstruoasă ducînd la aspectele unghiei în gheară sau corn de berbec, traumatică sau congenitală.

Procese inflamatorii. *Onixis-ul* este inflamaţia marginii libere a limbului ungheal microbiană *(onixis-ul microbian)* sau parazitară *(onicomicoza)* (fig. XXII—32 *B, C*) cu *pahionichie* şi friabilitatea unghiei, care ia aspectul lemnului ros de carii. *Perionixis-ul* este inflamaţia periungheală de origine microbiană, sifilitică sau micotică. Variate leziuni ungheale şi periungheale însoţesc numeroase alte dermatoze ca eczema, psoriazisul, lichenul plan, bolile buloase etc.

Leziuni traumatice. *Onicorexa* este fisurarea longitudinală traumatică sau de origine profesională, favorizată de *friabilitatea unghiilor*. *Onicoliza* este decolarea traumatică a unghiei de pe patul său consecutivă unui hematom voluminos sau unei bule subungheale rezultînd *căderea unghiei* temporară sau chiar definitivă. *Unghia încarnată* este o leziune mecanică foarte dureroasă prin pătrunderea limbului ungheal în ţesuturile moi învecinate în legătură cu purtarea cronică de încălţăminte prost adaptată.

TUMORI

Clasificarea OMS (1974) realizată de un grup de cercetători sub conducerea lui ten Seldam şi Helwig cuprinde

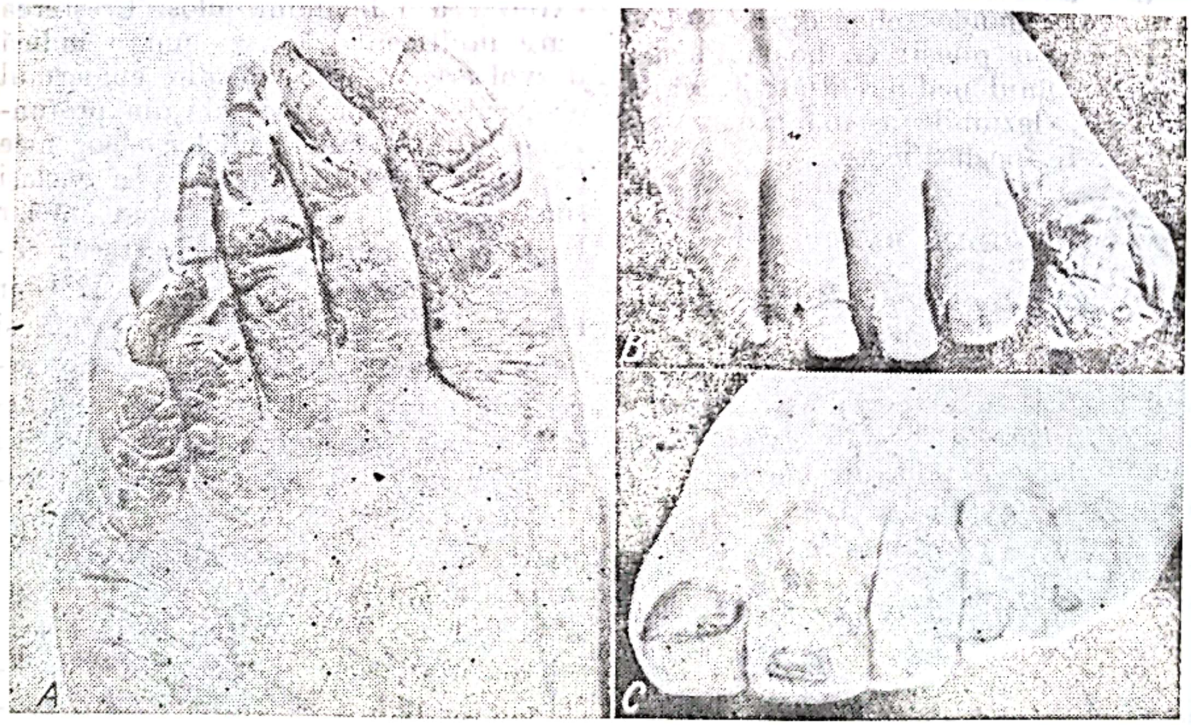

Fig. XXII—32. — Leziuni ale unghiilor.
A. Onicogrifoză. *B, C.* Onicomicoze (colecţia Clinicii dermato-venerologice Şerban-Vodă).

Scanned with OKEN Scanner

următoarele mari grupuri de tumori și leziuni asemănătoare tumorilor cutanate:

I. Tumori epiteliale și leziuni asemănătoare tumorilor
II. Leziuni și condiții precanceroase
III. Tumori și leziuni ale sistemului melanogen
IV. Tumori și leziuni asemănătoare tumorilor părților moi
V. Tumori și condiții asemănătoare tumorilor țesuturilor hematopoietice și limfoide
VI. Tumori metastatice
VII. Tumori neclasificate.

TUMORI EPITELIALE ȘI LEZIUNI ASEMĂNĂTOARE TUMORILOR

După clasificarea OMS deosebim: A. carcinomul bazocelular; B. carcinomul spinocelular; C. carcinomul metatipic; D. tumori benigne și maligne și leziunile înrudite tumorilor glandelor sudoripare; E. tumorile benigne, maligne și leziunile asemănătoare tumorilor de glande sebacee; F. tumorile foliculilor piloși; G. boala Paget; H. carcinomul nediferențiat; I. chisturile; J. leziunile asemănătoare tumorilor; K. neclasificate.

A. CARCINOMUL BAZOCELULAR

Carcinomul bazocelular (sau *bazaliomul*) este o neoplazie local invazivă, extinzîndu-se lent, care rareori metastazează, luînd naștere în epiderm sau foliculii piloși și în care în special celulele periferice simulează obișnuit celulele bazale ale epidermului.

Carcinoamele bazocelulare sînt cele mai frecvente cancere cutanate. Se întîlnesc la vîrstnici aproape exclusiv pe pielea păroasă, cel mai deseori la față, în regiunea periorbitară, și, în general, deasupra comisurii labiale. Excepțional se pot constata carcinoame bazocelulare multiple începînd chiar de la vîrste tinere în sindromul epiteliomului bazocelular nevoid. Aceste carcinoame pot apărea pe pielea sănătoasă sau sînt precedate de leziuni preepiteliomatoase. Metastazarea este cu totul excepțională, întîlnită numai în cazul carcinomului bazocelular terebrant, invadant în profunzime, și se face în limfoganglionii regionali, viscere (plămîni, ficat) și oase. Ca histogeneză, tumoarea a fost inițial considerată carcinomul celulelor bazale ale epidermului (Krompecher). După Lever, carcinoamele bazocelulare sînt numai hamartoame derivate din celulele epiteliale germinative primare. După Pinkus, carcinoamele bazocelulare apărute tardiv, în regiuni expuse iradiațiilor solare, după radiodermite sau ingestia de arsenic ar fi în legătură cu elemente imature pluripotente formate în tot cursul existenței și capabile de a da naștere structurilor anexe ale epidermului, mai ales celor pilo-sebacee. Originea carcinomului bazocelular poate fi epidermul dar și structurile sale anexe în special teaca epitelială externă a foliculului pilos. Creșterea pare multicentrică așa cum o indică dezvoltarea simultană din epidermul acoperitor și anexele sale din profunzime în cadrul sinergismelor oncogenice (Crăciun și Șt. Niculescu). În același sens pledează existența carcinoamelor bazocelulare multiple. Caracterul clinic de tumoare în majoritatea cazurilor relativ benignă cu evoluție locală și nemetastazantă este confirmat de cercetările precizînd lipsa autonomiei celulelor sale bazale în anumite condiții experimentale și de aspectele electronomicroscopice. Celulele monotone apar electronooptic destul de asemănătoare elementelor matricei pilare (Zelickson; Lever). Mulți autori folosesc intenționat termenul de epiteliom bazocelular pentru a accentua aceste particularități clinico-morfologice ale carcinomului bazocelular.

Scanned with OKEN Scanner

Macroscopie (fig. XXII-33 *A*, *B.*) *Ulcus rodens* (sau *carcinomul bazocelular nodular ulcerativ*), forma cea mai comună, obișnuit localizat la față, începe ca un nodul cu creștere lentă, ulterior ulcerat. În leziunile mai înaintate, ulcerul este central și înconjurat de o margine perlată. *Epiteliomul plan cicatriceal* localizat mai ales la tîmple, față și scalp prezintă extensie periferică, centrifugă, lentă. Centrul este cicatriceal. Este deseori recidivant și evoluează spre carcinomul ulcero-cicatriceal. *Carcinomul terebrant* este mai curînd o etapă evolutivă a carcinoamelor ulcerate. Reprezintă o leziune distructivă antrenînd pierderi de substanță și deformări impresionante ale organelor feții. *Carcinomul bazocelular pigmentat* prezintă colorație brun negricioasă datorită unui exces local de melanină. *Carcinomul bazocelular morfeiform* sau *fibrozant* apare ca o placă ușor deprimată de consistență dură cu marginea neprecis delimitată. Ulcerația se constată tardiv la periferia placardului indurat. *Carcinomul bazocelular superficial* (sau *pagetoid*) prezintă multiple placarde eritematoase, de dimensiuni variabile, cu epidermul ușor atrofic și frecvent acoperit de scuame. Mici arii ulcerate cu contururi rotunjite sînt net marcate de un chenar translucid continuu sau de minuscule perle. Leziunile, deseori multiple, se localizează mai ales pe torace și evoluează extrem de lent. *Fibroepiteliomul premalign* (Pinkus) consistă din tumori unice sau multiple, nu prea mari, sesile sau cu tendință la pedunculare, de consistență fermă, cu suprafața mamelonată, de culoarea pielii sau rozate, clinic asemănătoare fibroamelor și localizate mai ales pe spate. *Sindromul epiteliomului bazocelular nevoid* se caracterizează prin asocierea nevilor bazocelulari apăruți chiar din copilărie și adolescență cu chisturile maxilare și mandibulare, anomalii costale

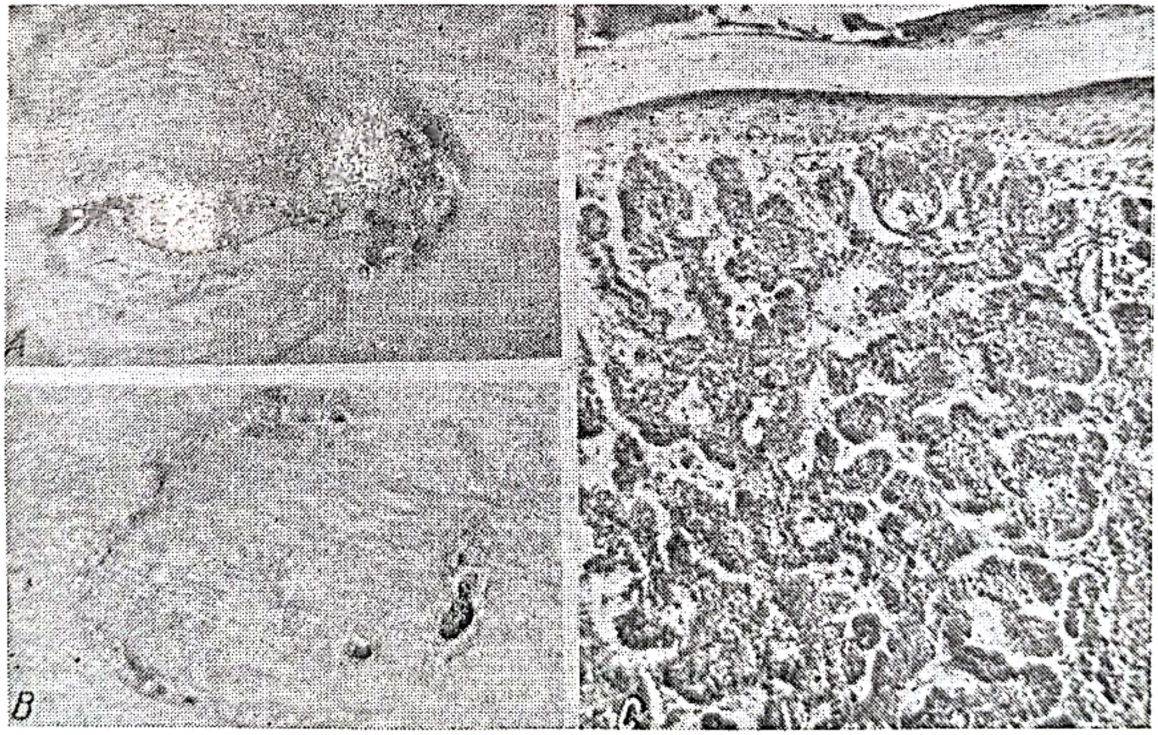

Fig. XXII—33. — Tumori. Carcinoame bazocelulare.
A. Ulcus rodens al unghiului ochiului. *B.* Carcinom pagetoid (colecția Clinicii dermato-venerologice Șerban-Vodă). *C.* Microscopie.

Scanned with OKEN Scanner

variate şi eventual încă scolioză, agenezia corpului calos sau meduloblastomul.

Microscopie (fig. XXII—33, *C*, XXII—34). Elementele carcinomului bazocelular prezintă nucleu ovoid voluminos, bogat în cromatină şi cantitate redusă de citoplasmă cu aspect uniform morfologic comparabil elementelor bazale. Chiar în caz de celule cu nuclei hipercromi sau multipli evoluţia clinică rămîne relativ benignă. Electronooptic, după Lever, asemănarea lor cu elementele pilomatriceale rezultă din: 1. nucleu voluminos cu citoplasmă redusă; 2. numeroase prelungiri pseudopodice dar puţini desmozomi; 3. tonofilamente şi material cheratozic perinuclear. Stroma conţine fibroblaşti şi fibre colagene. Relativ frecventul aspect mucoid cu prezenţa mucopolizaharidelor acide determină retracţia maselor tumorale de stromă, un artefact tehnic destul de caracteristic pentru carcinomul bazocelular. Fibrele elastice se comasează în jurul proliferărilor tumorale. Infiltratele inflamatorii cronice întîlnite uneori în formele neulcerate sînt inconstante. Histologic deosebim 2 mari varietăţi de epitelioame bazocelulare: nediferenţiate şi cu tendinţă la diferenţiere spre structurile anexe ale epidermului rezultînd aspecte morfologice destul de variate şi complexe. *Carcinomul bazocelular solid* corespunde formelor nediferenţiate sau aproape nediferenţiate. Este alcătuit din masive celulare compacte situate în derm în intim contact cu teaca epitelială externă a foliculului pilos, cu epidermul sau cu ambele. Forma acestor masive este foarte variabilă. Se pot întîlni proliferări compacte, în cordoane celulare mai subţiri sau asocierea ambelor. Conturul poate prezenta mase celulare cu capătul rotunjit asociate cu reacţie mucoidă a stromei mai accentuată. Rezultă aspecte morfologic comparabile cu etapele foarte incipiente ale formării bulbilor piloşi şi matricei lor din histogeneză sau din anumite manifestări regenerative (Şt. Niculescu). Morfologic se pot deosebi alături de proliferări de tip bazal şi grupări de elemente cu nuclei mai palizi şi voluminoşi, probabil începutul diferenţierii spre structuri anexe. Aspectul de *carcinom bazocelular cheratozic* corespunde tipului pilar al dife-

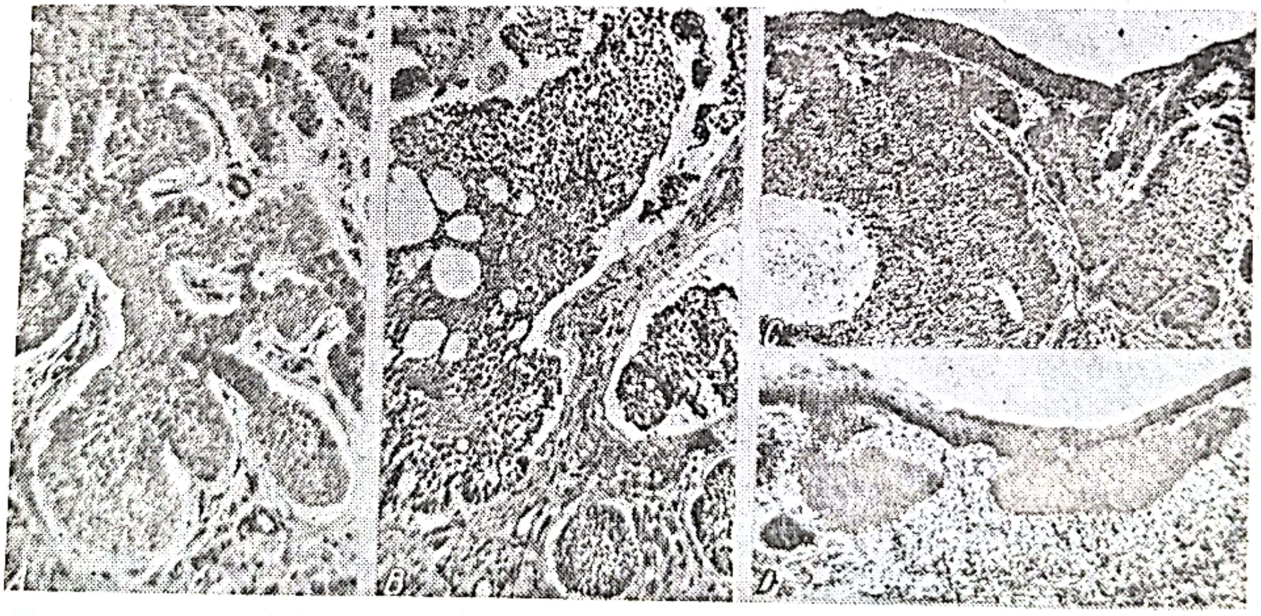

Fig. XXII—34. — Tumori. Carcinoame bazocelulare. Microscopie.
A. Carcinom solid. *B.* Carcinom adenoid. *C.* Carcinom solid cu transformare chistică. *D.* Carcinom superficial.

Scanned with OKEN Scanner

renţierii şi conţine chisturi cornoase cu elemente paracheratozice stratificate, corespunzătoare unor rudimente pilare, înconjurate de proliferări bazocelulare solide ale peretelui lor. *Carcinomul bazocelular chistic* prezintă zone chistice în centrul unor masive celulare compacte. Chisturile provin fie din necroza centrului acestor masive prin tulburări de irigaţie, fie din degenerarea stromei incluse în centrul lor, fie, şi cel mai rareori, din dezintegrarea unor diferenţieri rudimentare sebacee, recunoscută prin identificarea lipidelor în rarele elemente sebacee persistente. *Carcinomul bazocelular adenoid* prezintă formaţiuni tubulare glanduliforme, un aspect descris altădată ca o entitate distinctă, cilindromul, şi considerat în legătură cu o diferenţiere adenoidă eccrină sau apocrină. Elementele bazale obişnuit în cordoane subţiri sînt dispuse laciform şi centrate de stromă edematoasă sau de aspect coloid rezultînd aspectul adenoid. Caracterul de secreţie al acestui material coloid nu este însă dovedit histochimic.

Corelaţia macro- şi microscopică în diferitele forme de carcinoame bazocelulare. *Carcinoamele bazocelulare ulcerate* în toate formele lor, nodulare de început, de ulcus rodens şi terebrante prezintă asocierea diferitelor tipuri de proliferare prezentate. *Carcinomul bazocelular pigmentat* conţine numeroase melanocite evidenţiate prin impregnările argentice. Celulele sale bazale posedă pigment în cantitate relativ redusă şi excesul de melanină se acumulează în macrofagele învecinate din stromă. Deşi prezenţa melaninei se constată într-o treime din carcinoamele bazocelulare, pigmentaţia mai intensă rămîne relativ rară. *Carcinomul bazocelular morfeiform* se caracterizează prin cordoane celulare extrem de subţiri, strangulate şi fragmentate de masiva proliferare cicatriceală a stromei. *Carcinomul bazocelular superficial* prezintă muguri mici de elemente bazale, multipli şi atîrnaţi de epidermul atrofic. Creşterea acestora poate duce într-o etapă tardivă la ulcerare şi invazia în profunzime. *Fibroepiteliomul premalign* se caracterizează prin cordoane celulare subţiri şi egale, anastomozate între ele, prezentînd mici muguri bazaliomatoşi suspendaţi şi separate printr-o stromă conjunctivă fibroasă. Sediul este totdeauna superficial şi limita profundă lineară. Numai uneori evoluează spre carcinomul bazocelular propriu-zis ulcerat şi invaziv. Aspecte de diferenţiere sudoripară au fost constatate de Mascaro şi apoi de Băluş. *Sindromul epiteliomului nevoid bazocelular* corespunde la proliferări bazocelulare superficiale multiple, necaracteristice în afara contextului clinic sus-menţionat.

B. CARCINOMUL SPINOCELULAR

Carcinomul spinocelular al pielii (sau *carcinomul epidermoid*, sau *spinaliomul*) este tumoarea malignă a epidermului prezentînd aspecte de diferenţiere scuamoasă, a doua ca frecvenţă, şi cu incidenţă de 3—4 ori mai redusă decît carcinomul bazocelular. Se întîlneşte mai ales la bărbaţi datorită frecvenţei localizării la buza inferioară şi regiunea genitală. Apare după 50 ani, cel mai deseori pe tegumente deja afectate de cheratoză solară sau prezentînd variate leziuni inflamatorii cronice ori condiţii precanceroase şi mult mai rareori pe tegumente prealabil indemne. Este o tumoare metastazantă dar de malignitate mai redusă decît la mucoasele malpighiene. Anumite localizări antrenează mai frecvente metastaze limfoganglionare regionale şi generalizare, în special carcinoamele spinocelulare ale buzelor (partea lor roşie) şi ale tegumentelor de tranziţie din regiunea genitală. În raport cu etiologia carcinoamele

Scanned with OKEN Scanner

spinocelulare dezvoltate pe leziuni de cheratoză senilă sînt foarte slab metastazante (0,5% din cazuri). Nu la fel se întîmplă cu cele dezvoltate pe radiodermite, pe diverse leziuni iritative cronice sau chiar pe tegumentele indemne ale membrelor inferioare unde proporţia metastazelor este mult mai mare.

Macroscopie (fig. XXII-35 *A*, *B*, *C*). Leziunile de debut sînt papilomul cornos şi cornul cutanat. *Papilomul cornos* este o proeminenţă papilomatoasă şi hipercheratozică-verucoasă de dimensiuni relativ reduse, obişnuit nedepăşind cîţiva mm şi unde tendinţa spre malignizare este indicată de ulceraţia şi infiltrarea bazei sale. *Cornul cutanat* prezintă cheratinizare exuberantă. În carcinoamele instalate pe leziuni preexistente papiloamele cornoase apar mai puţin proeminente. *Carcinoamele constituite* prezintă aspecte variate *exofitice* şi *endofitice*, ultimele cele mai maligne prin evoluţia invadantă în profunzime. Deosebim astfel: — *carcinomul ulcero-vegetant*, forma cea mai frecventă, unde la exprimare apar mici filamente albe gălbui corespunzînd perlelor cheratozice; — forme comune: *carcinomul vegetant gigant*, *carcinomul vegetant nodular*, *carcinomul cheratozic*, *carcinomul ulceros;* — forme rare cu infiltrare superficială, sau cu aspecte simulînd diverse dermatoze netumorale, sau cu localizări simultane multiple. În practică este importantă recunoaşterea transformării carcinomatoase pe diversele precanceroze dintre care cu mult cea mai frecventă rămîne cheratoza solară (sau senilă) şi pe leziunile inflamatorii cronice (tuberculoze, lupus eritematos, arsuri, fistule de osteomielită, radiodermite, iritaţii chimice). În asemenea cazuri se constată obişnuit apariţia unor excrescenţe papilare nu prea înalte cu ulcerare şi tendinţă la infiltrarea bazei lor, iniţial limitate numai la o porţiune din leziunea preexistentă.

Microscopie (fig. XXII–35 *D*, XXII–2 *C*). Carcinoamele spinocelulare sînt neoplazii invadante care după ruperea bazalei proliferează în profunzime ca mase tumorale conţinînd celule diferenţiate spinocelulare şi cornoase alături de elemente nediferenţiate ana-

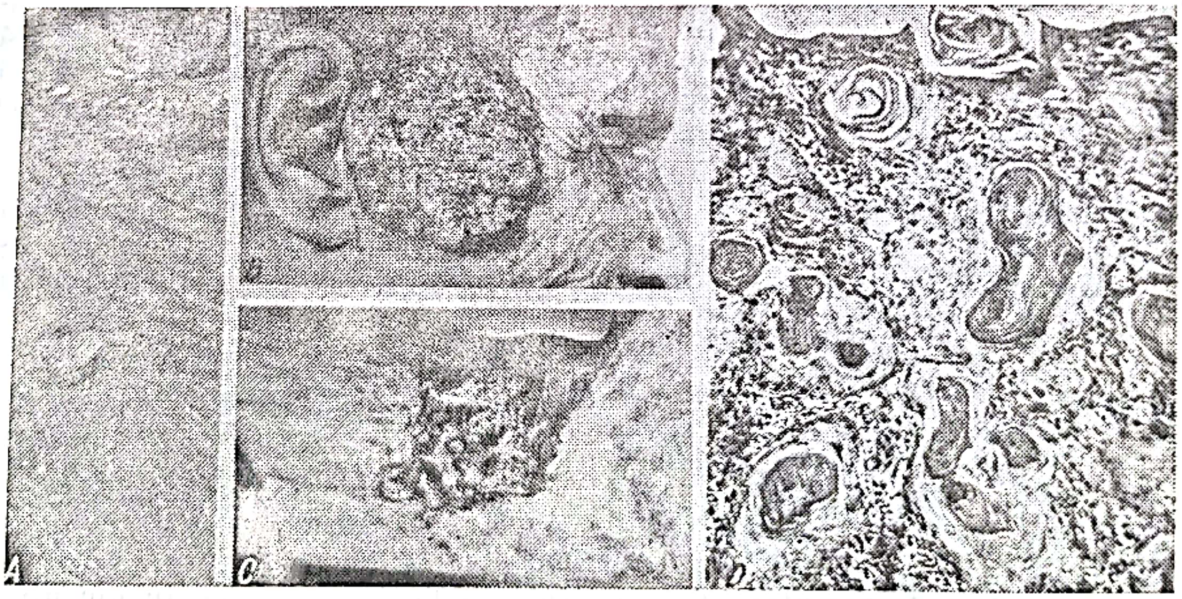

Fig. XXII–35. — **Tumori.** Carcinoame spinocelulare.
A. Corn cutanat. *B.* Carcinom vegetant. *C.* Carcinom dezvoltat pe o cicatrice de arsură (colecţia Clinicii dermato-venerologice Şerban-Vodă). *D.* Microscopie.

Scanned with OKEN Scanner

plazice uneori cu marcate atipii nucleo-citoplasmice şi mitoze. Electronooptic ruperea bazalei pare în legătură cu un mecanism enzimatic aşa cum o arată protruzia prelungirilor pseudopodice ale elementelor neoplazice mai bogate în anumite organite citoplasmice din carcinoamele experimentale la hamsteri (Fasske şi Morgenroth). În formele cele mai diferenţiate sînt caracteristici lobulii epidermoizi centraţi de perle orto- şi paracheratozice. Reacţia inflamatorie a stromei, chiar în carcinoamele neulcerate, este totdeauna mai intensă în formele diferenţiate. Un aspect particular este prezenţa celulelor gigante de corp străin, asemănătoare elementelor Langhans, din centrul perlelor cheratozice (Orth). Aceste celule rezultă din transformarea macrofagelor stromale migrate aci probabil sub influenţa lipidelor şi cheratinei din asemenea perle (Şt. Niculescu). *Gradarea histologică* propusă de Broders ţine seama de proporţia dintre elementele nediferenţiate şi diferenţiate, de invazivitate şi de reacţia stromei. *Gradul I* prezintă peste 75% elemente diferenţiate. Bazala nu este peste tot depăşită şi se mai văd încă celule de tip bazal, majoritatea lobulilor epidermoizi conţin perle cheratozice, tumoarea nu depăşeşte în profunzime nivelul glomerulilor sudoripari şi reacţia inflamatorie a stromei este intensă în special în carcinoamele spinocelulare dezvoltate pe cheratoze solare, clinic cele mai puţin agresive. *Gradul II* prezintă peste 50% elemente diferenţiate, lobulii epidermoizi sînt mai puţin evidenţi, numărul perlelor scade, există mai deseori atipii iar masele neoplazice sînt mult mai puţin net demarcate de reacţia inflamatorie a stromei. *Gradul III* prezintă numai peste 25% elemente diferenţiate, aproape nu se mai văd perle, sînt mereu mai rare punţile intercelulare, cheratinizarea interesează elemente izolate discheratozice, există numeroase celule atipice cu monstruozităţi nucleo-citoplasmice şi frecvente mitoze. *Gradul IV* prezintă mai puţin de 25% elemente diferenţiate, nu se mai recunosc punţi intercelulare nici aspecte de cheratinizare, anomaliile de formă celulare sînt atît de marcate încît pot antrena greşeli de diagnostic diferenţial cu tumorile altor ţesuturi. Nu există totdeauna paralelism între gradul malignităţii şi anaplaziei. Metastazante sînt mai ales formele histologice cu invazie în profunzime.

Variantele carcinomului spinocelular. Carcinomul spinocelular adenoid (sau *pseudoglandular*) corespunde fostului *adenoacantom Lever* considerat iniţial tumoarea epidermului şi glandelor sudoripare. Tumoarea, întîlnită mai ales la persoane în vîrstă şi la faţă, este rară. Microscopic se constată zone epidermoide şi pseudoglandulare. Acestea sînt determinate de intensă acantoliză în masele de proliferare epidermoidă antrenînd aspectele adenoide, cu prezenţa de material mucoid confundat cu un produs de secreţie. Histochimic, mucina din această tumoare conţine predominant acid hialuronic în timp ce glandele sudoripare apocrine şi eccrine secretă sialomucină nesulfatată rezistentă la hialuronidază (Johnson şi Helwig). Originea din structuri anexe este greu de înlăturat cu totul căci în vecinătatea maselor neoplazice acantolitice se găsesc nete aspecte de hiperplazie şi metaplazia pavimentoasă a ductelor sudorifere învecinate (Şt. Niculescu şi Filon). *Carcinomul spinocelular cu celule fuziforme* de asemenea foarte rar poate pune grele probleme de diagnostic diferenţial cu sarcomul fuzocelular.

C. CARCINOMUL METATIPIC

Carcinoamele metatipice (sau *basi-scuamoase*, sau *mixte*, sau *intermediare*) reprezintă tipuri histologice nu prea

Scanned with OKEN Scanner

bine definite considerate obișnuit forme de tranziție între carcinomul bazocelular și carcinomul spinocelular. În statisticile mai recente incidența lor este în scădere, nedepășind 5% din totalul carcinoamelor pielii. Clinic nu pot fi deosebite de carcinomul bazo- sau spinocelular. Microscopic, după Sanderson sînt fie carcinoame bazocelulare cu un grad de diferențiere cheratozică probabil de origine pilară, fie coliziuni de carcinoame bazo- și spinocelulare în tumorile după iradieri actinice sau ionizante, fie tumori anexoide fără diagnostic histopatologic precis (Pinkus și Mehregan). După Lever, formele de tranziție între carcinomul bazo- și spinocelular nu sînt posibile. Tipul mixt corespunde de fapt unui carcinom cheratozic bazocelular și tipul intermediar unui carcinom bazocelular solid cu celule asemănătoare elementelor malpighiene datorită diferențierii spre structuri glandulare sebacee sau sudoripare.

D. TUMORI ȘI LEZIUNI ÎNRUDITE CU TUMORILE GLANDELOR SUDORIPARE

Tumorile anexelor epidermului. Tumorile și leziunile asemănătoare tumorilor anexelor epidermului prezintă deseori reale dificultăți de diagnostic pozitiv și diferențial. Indentificarea originii anexiale a tumorilor benigne, maligne sau leziunilor asemănătoare tumorilor se bazează pe unul sau mai multe din următoarele criterii: — asemănările morfologice cu diferitele anexe epidermice; — raporturile topografice cu unele anexe epidermice normale sau numai puțin modificate; — sediul în anumite teritorii cutanate; — particularități histochimice, histoenzimologice și ultrastructurale comune cu structurile corespunzătoare normale. Criteriile de clasificare și nomenclatură variază după autori și uneori la același autor în decursul timpurilor. În raport cu gradul diferențierii Lever propune 4 mari grupe de tumori ale anexelor epidermului: 1. hamartoame (sau nevi) cu structură de organ; 2. hamartoame organoide (sau adenoame); 3. hamartoame suborganoide (sau epitelioame benigne); 4. hamartoame fără structură organoidă cuprinzînd diferitele varietăți de carcinoame bazocelulare diferențiate sau nediferențiate.

Tumorile sudoripare benigne și maligne. Cea mai mare confuzie domnește în acest grup de tumori dintre care cele benigne sînt destul de frecvente. După Milne, cea mai logică ar fi clasificarea în raport cu porțiunea glandelor sudoripare de origine: 1. traiectul intraepidermic; 2. ductul dermic; 3. glomerulul secretor. După Dabska, identificarea căilor histoformatoare ale diferențierii tumorilor epiteliale sudoripare se face de la celula maternă în 4 direcții: — normoplastică: spirema, syrinx, acrosyringium; — prosoplastică: epiteliu scuamos; — metaplastică: epiteliu mucos și de tip lactifer; — embrionară cu structuri germinale sudoripare și celule clare. După Hashimoto și Lever în monografia consacrată tumorilor anexe ale epidermului, tumorile glandelor sudoripare apocrine și eccrine se deosebesc nu numai prin structurile morfologice constatate la examenul histopatologic cu metodele de colorație curente ci și pe bază de criterii histoenzimologice și ultrastructurale, singurele care permit uneori un diagnostic diferențial de precizie între tumorile apocrine și eccrine. Clasificarea OMS se limitează de fapt la următoarea enumerare:

Tumori sudoripare benigne: (a) siringochistadenomul papilifer; (b) hidradenomul papilifer; (c) spiradenomul eccrin; (d) acrospiromul eccrin; (e) siringomul condroid; (f) siringomul; (g) cilindromul dermic; (h) hidrochisstomul; (i) altele.

Tumori sudoripare maligne: (a) corespunzătoare tumorilor benigne de la

Scanned with OKEN Scanner

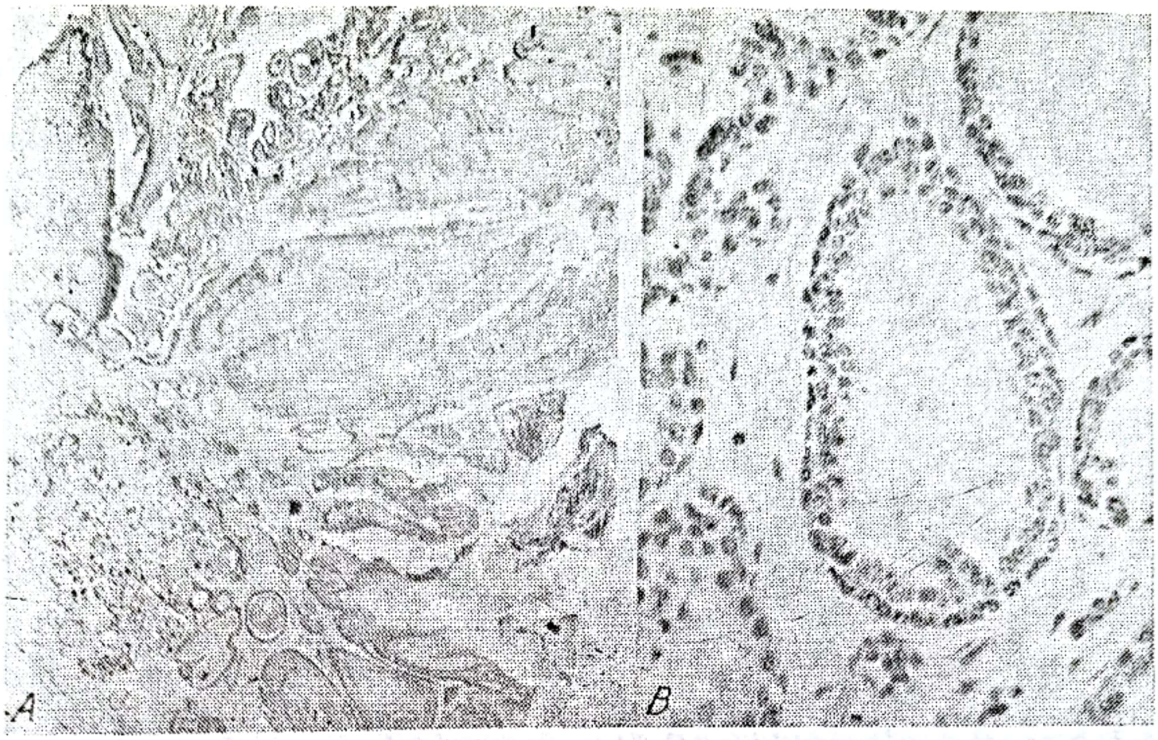

Fig. XXII—36. — Tumori de glande sudoripare. Siringochistadenomul papilifer. **A.** Ansamblu. **B.** Detalii de structuri glandulare bistratificate de tip sudoripar.

(a) la (h); (b) adenocarcinomul mucinos; (c) tumorile maligne sudoripare neclasificabile.

TUMORI SUDORIPARE BENIGNE

Siringochistadenomul papilifer (sau **nevul siringochistadenomatos papilifer,** sau *hidradenomul superficial*) reprezintă cea mai comună tumoare benignă sudoripară eccrină. *Macroscopie.* Este o leziune solitară a feței sau scalpului cu aspectul inițial de placă glabră transformată la pubertate într-un nodul verucos cu fals aspect de ulcerare prin deschiderea la suprafața pielii. *Microscopie* (fig. XXII-36). În derm se constată structuri de tipul sudoripar delimitate de 2 straturi de celule: epitelii cu decapitare apicală în cursul secreției și mioepitelii. Aceste formațiuni evoluează fie spre chisturi cu retenția unui produs de secreție concentrat conținînd protide și lipide, fie spre formațiile chistice papilifere caracteristice deschise direct la suprafața pielii. Stroma conține uneori numeroase plasmocite în special în stroma excrescențelor papilifere. La suprafață se constată încă papilomatoză, acantoză și hipercheratoză. Se mai pot asocia anomalii congenitale pilare și sebacee (Pinkus). *Hidradenomul papilifer* se constată numai la femei, ca un nodul de cîțiva mm diametru, situat vulvar (pe buzele mari), mai rar perineal sau perianal. *Microscopie* (fig. XXII-37). Este un adenom apocrin delimitat de o capsulă fibroasă situat în derm și fără legătură cu epidermul acoperitor. Prezintă structuri tubulare și chistico-papilare delimitate de celule bistratificate cu aspecte de secreție apocrină. Reacția inflamatorie cronică a stromei este inconstantă. *Spiradenomul eccrin* este un nodul circumscris dureros cu sediu dermic, obișnuit solitar, situat pe partea superioară a corpului, brațe sau față, dar nu pe scalp. *Microscopie* (fig. XXII-38). Reprezintă o tumoare

Scanned with OKEN Scanner

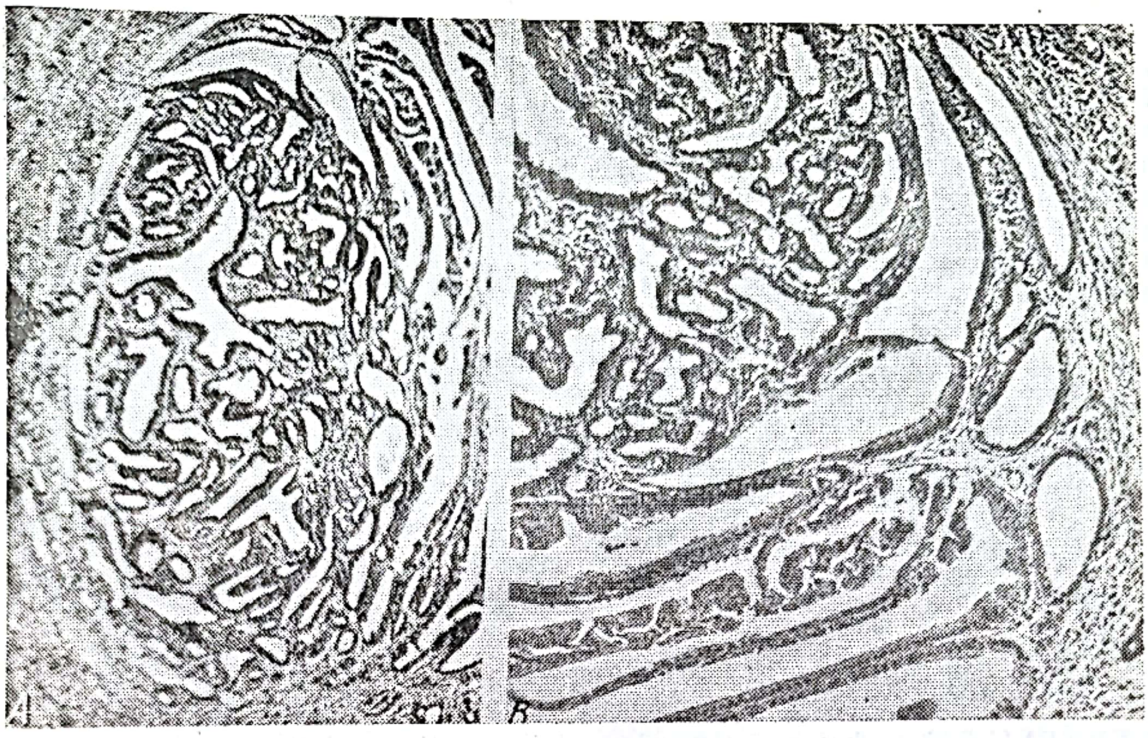

Fig. XXII—37. — Tumori de glande sudoripare. Hidradenomul papilifer.
A, B. Microscopie.

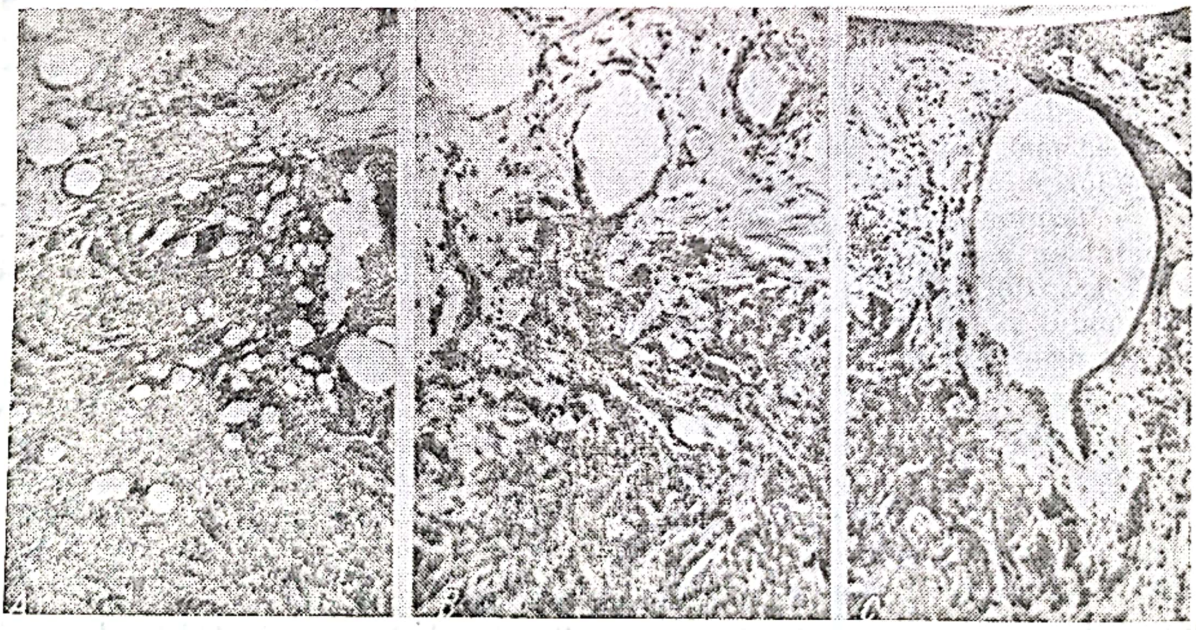

Fig. XXII—38. — Tumori de glande sudoripare. Spiradenomul eccrin.
A. Proliferare adenomatoasă înconjurată de dilatații chistice. *B, C.* Relații ale dilatațiilor chistice cu proliferarea adenomatoasă (*B*) și porțiunea ductală a structurilor sudoripare (*C*).

Scanned with OKEN Scanner

suborganoidă corespunzătoare în special porțiunii secretorii a glandei eccrine, uneori delimitată de o capsulă. Elementele tumorale se grupează în cordoane și mai rar tubi. Deosebim celule cu nucleu hipercrom situate la periferia cordoanelor (sau tubilor) și celule cu nucleu palid colorat situate la centrul cordoanelor (sau tubilor). Ambele tipuri celulare posedă cantitate redusă de citoplasmă. Stroma redusă, rareori conține hialin. La periferie pot exista dilatații chistice de canale ca în cazul studiat de noi și aspecte angiomatoase antrenînd tulburări circulatorii ca edemul și hemoragiile. Histochimic în centrul tumorii lipsesc enzimele eccrine, fosforilaza și hidrolazele (Winkelmann și Wolff). Electronooptic elementele bazofile reprezintă celule bazale nediferențiate și nu elemente mioepiteliale cum se credea anterior iar dintre elementele palide numai unele sînt echivalentul celulelor secretorii sau ductale (Hashimoto, Gross, Nelson și Lever). Aceste constatări pun în discuție originea pur eccrină a spiradenomului (Winkelmann și Wolff). Sub numele de *acrospirom eccrin* autorii clasificării OMS înțeleg o tumoare mimînd structura ductului eccrin inclusiv acrosiringiumul. De fapt aci se pot separa mai multe tipuri de tumori benigne sudoripare suborganoide și în special hidradenomul cu celule clare, hidradenomul tubular și poromul eccrin. *Hidradenomul cu celule clare* este un adenom sudoripar destul de comun, întîlnit de obicei sub aspectul de nodul solitar acoperit de epidermul intact. *Microscopie* (fig. XXII—39). Tumoarea este deseori încapsulată, formată din mai multe mase lobulate. Conține lumene glandulare dilatate chistic și delimitate de epitelii pe un singur rînd considerate azi de origine eccrină prin bogăția în enzime esterolitice și fosforilază. În zonele compacte și dintre tubi se constată 2 tipuri celulare distincte. Predomină celule poligonale cu citoplasma clară, net delimitate, bogate în glicogen și material PAS pozitiv rezis-

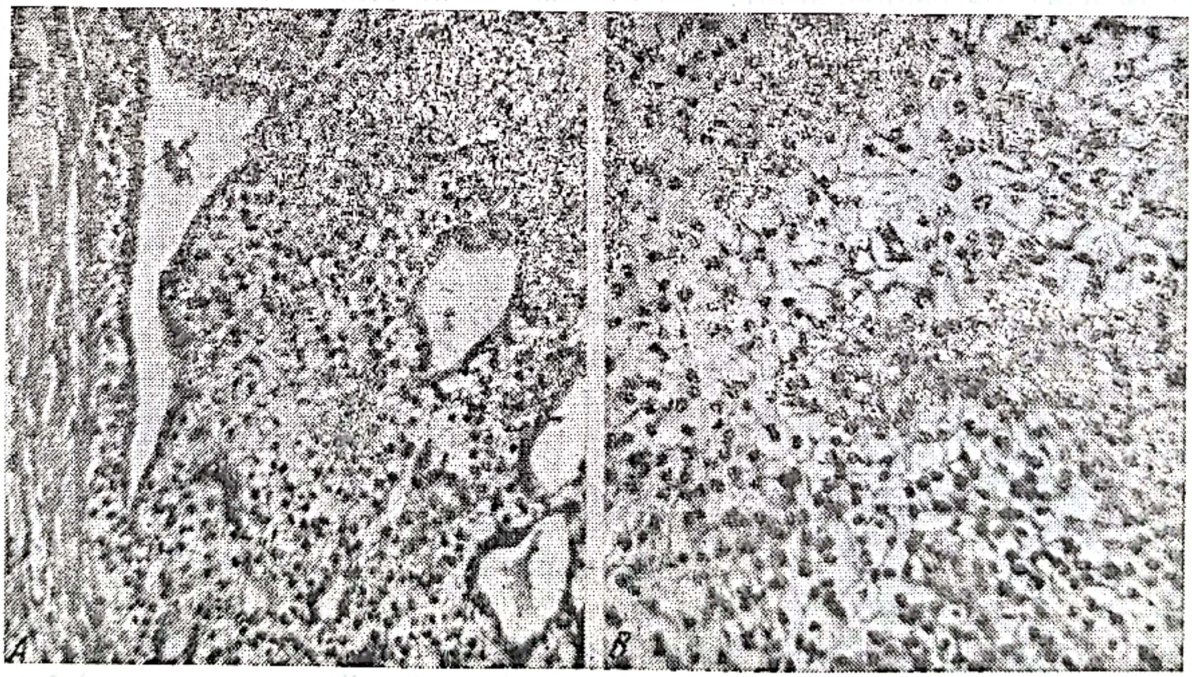

Fig. XXII—39. — Tumori de glande sudoripare. Hidradenomul cu celule clare.
A. Tumoare delimitată de capsulă și conținînd lumene glandulare. *B.* Zonă solidă cu predominanța celulelor clare.

Scanned with OKEN Scanner

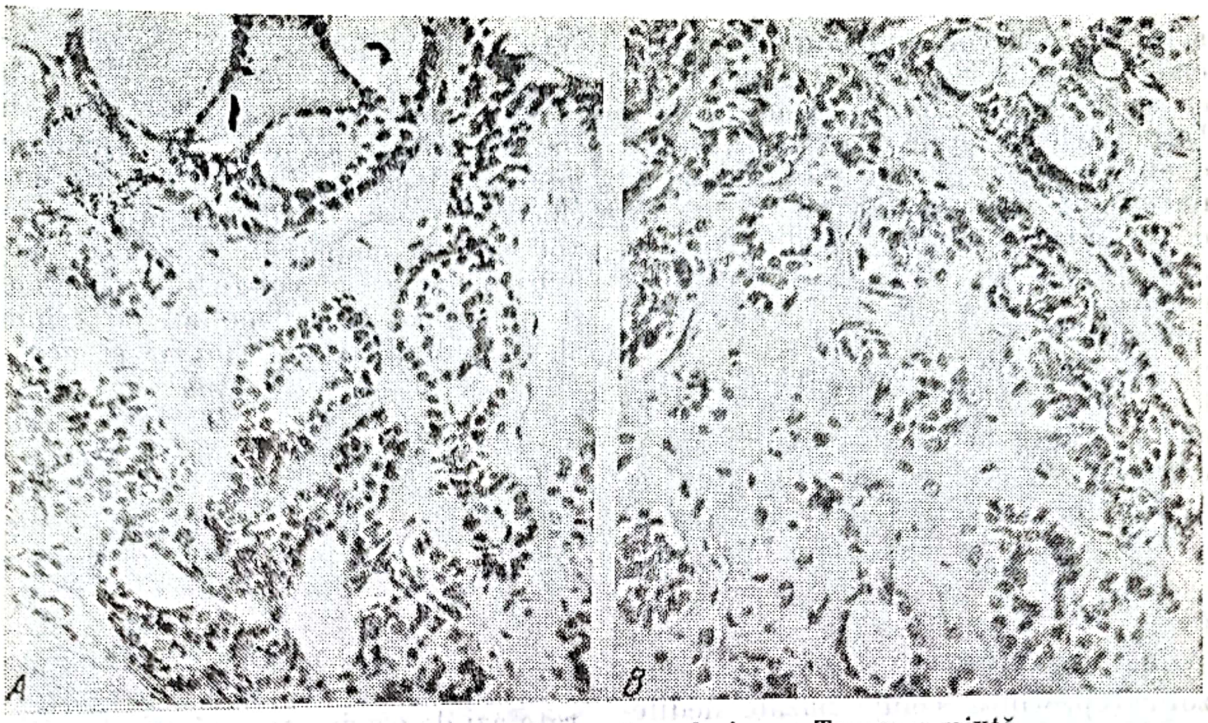

Fig. XXII—40. — Tumori de glande sudoripare. Tumoare mixtă.
A, B. Structuri adenomatoase deseori cu perete bistratificat, însoțite de stromă condroidă.

tent la diastază. Celulele fuziforme cu citoplasma bazofilă situate în benzi la periferie au fost considerate fie de origine mioepitelială (Lever și Castleman), fie nediferențiate. Uneori există metaplazie cheratozică cu mici perle cornoase. Stroma prezintă cîteodată aspecte variate cu edem mucoid și imagini de tranziție spre tumoarea mixtă. *Hidradenomul tubular* conține numeroși tubi subțiri și cordone celulare cu tipuri celulare corespunzătoare bistratificării ductale normale. Stroma este deseori edematoasă. *Poromul eccrin* este o tumoare foarte rară identificată inițial de Pinkus la talpă, apoi încă la palmă, ceafă, trunchi sau spate. Se prezintă ca un nodul obișnuit solitar ușor pedunculat, ferm și cu suprafața eritematoasă. *Microscopie.* Proliferarea în benzi a celulelor acrosiringiumului cuboidale, mici, bogate în glicogen și lipsite de melanină, se face obișnuit numai intraepidermic. Existența ductelor spiralate cu zone dilatate chistic din tumoare corespunzătoare traiectului sudorifer ușurează diagnosticul la fel ca și identificarea enzimelor de tip eccrin succindehidrogenaza și amilofosforilaza. *Tumoarea ductului dermic* (Winkelmann și McLeod) este de fapt poromul situat în jurul ductelor sudorifere din dermul superficial. *Siringomul condroid (tumoarea mixtă sau de tip glandular salivar)* se prezintă ca un mic nodul intradermic de consistență inegală cel mai deseori fermă. *Microscopie* (fig. XXII-40). Această tumoare suborganoidă conține tubi glandulari de tip celular apocrin sau eccrin, cordoane celulare și chiar elemente izolate separate printr-o stromă cu multiple remanieri comune cu tumoarea mixtă salivară, dintre care mai semnificativă este diferențierea condroidă. *Siringomul* se prezintă obișnuit la femeile tinere ca multiple mici papule localizate în oricare regiune a corpului și mai ales la pleoape. *Microscopie* (fig. XXII-41 *A, B*). Numeroase mici cavități sînt delimitate de epiteliu bistratificat de

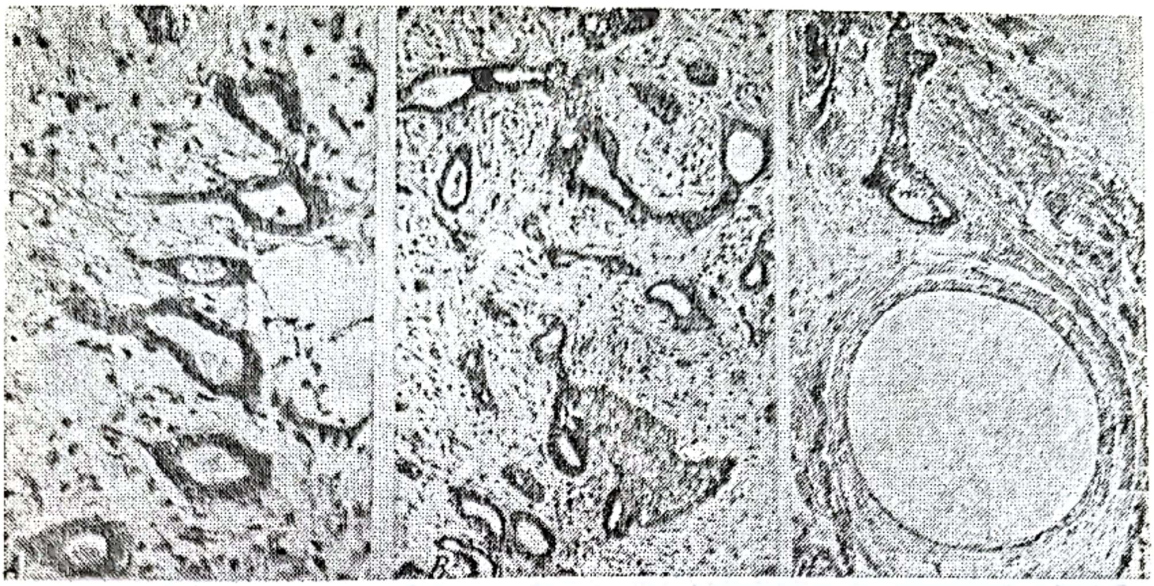

Fig. XXII—41. — Tumori de glande sudoripare.
A, B. Siringomul. Microscopie. C. Hidrochistomul apocrin. Dilatație chistică alături de un cordon celular cu mici lumene de tip glandular.

tip eccrin sau celule turtite. În ultimul caz existența prelungirilor în coadă de mormoloc este foarte caracteristică. Uneori există încă cordoane celulare subțiri independente de canale și care nu trebuie confundate cu cele din carcinomul bazocelular fibrozant (morfeiform). *Hidrochistomul* (fig. XXII — 41 *C)* este o tumoare chistică obișnuit uniloculară delimitată de elemente bistratificate. Conține un produs de secreție concentrat. Epiteliul este de tip apocrin bogat în lipofuscină. Electronooptic prezintă aspecte similare glandelor apocrine axilare (Gross). Ulcerarea epiteliului poate duce la reacție granulomatoasă de corp străin cu celule gigante. Chistul se poate asocia cu proliferări adenomatoase sudoripare în cordoane și tubi. *Cilindromul dermic* (sau *tumoarea Spiegler-Poncet)* se întîlnește pe scalp, mai rar față sau extremități. Poate fi solitar. Forma cu tumori multiple este ereditară dominantă. Numeroși noduli de dimensiuni variate ai scalpului dau aspectul de *tumori în turban* (Ronchese) (fig. XXII—42). *Microscopie* (fig. XXII—42 *B, C)*. Cilindromul este o tumoare suborganoidă formată din insule și cordoane celulare epiteliale înconjurate de o teacă groasă hialină și foarte puțin colagen, eventual contopite în masive celulare compacte. Deosebim celule periferice cu nucleu întunecat și celule centrale cu nucleu mai mare și mai palid colorat eventual delimitînd lumene de tip morfologic sudoripar apocrin. Există discuții asupra histogenezei apocrine sau eccrine. Datele histoenzimologice și ultrastructurale sînt contradictorii. După Hashimoto și Lever ar reprezenta echivalentul apocrin al spiradenomului eccrin. *Alte variante* de adenoame sudoripare rămîn greu de clasificat.

TUMORI SUDORIPARE MALIGNE

Aceste tumori sînt rare, de evoluție clinică cel mai deseori imprevizibilă. Dau metastaze limfoganglionare și mai rareori cutanate sau viscerale. *Malignizarea diferitelor tipuri de tumori benigne sudoripare* prezentate rămîne destul de rară. Se recunoaște prin asocierea aspectelor de proliferare mai vie, mitoze, atipii monstruoase. În *adenocarcinomul dezvoltat pe tegumente anterior indemne* (fig. XXII—43) originea

Scanned with OKEN Scanner

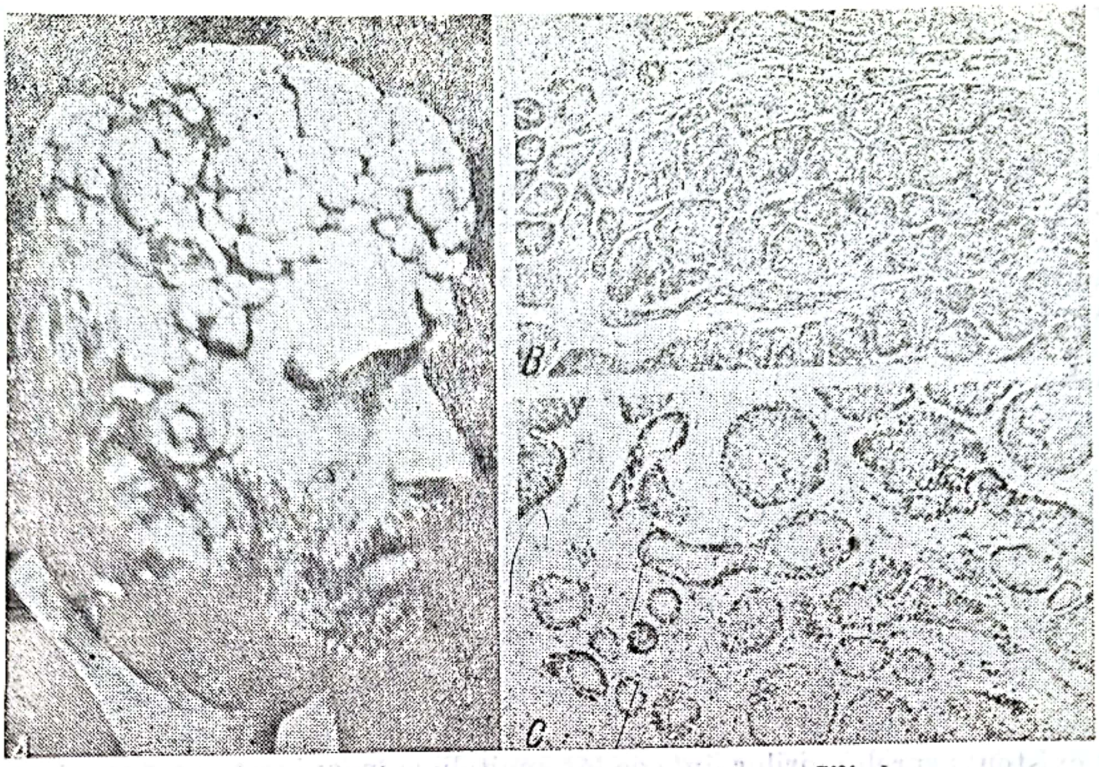

Fig. XXII—42. — Tumori de glande sudoripare. Cilindroame.
A. Aspect de tumori în turban (caz conf. dr. I. Roşculescu). *B, C.* Microscopie.

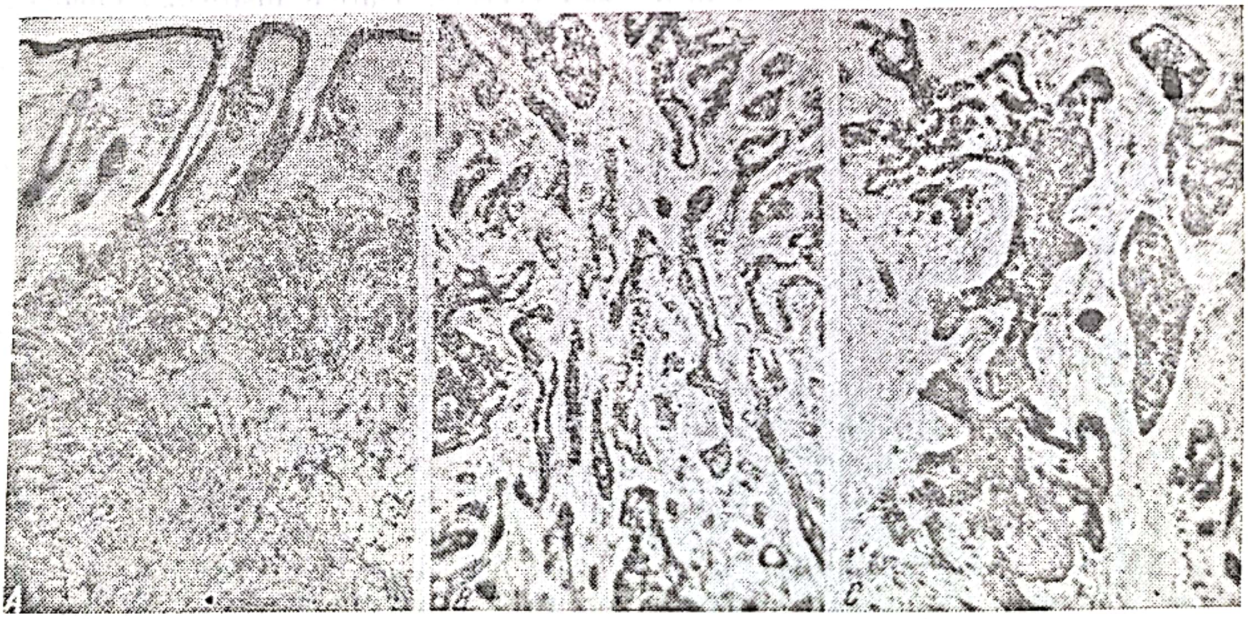

Fig. XXII—43. — Tumori de glande sudoripare. Adenocarcinom.
A, B, C. Microscopie.

Scanned with OKEN Scanner

rezultă din aspectele glanduliforme mimînd structurile sudoripare sau etapa inițială a histogenezei acestor glande. Uneori carcinomul sudoripar ia aspectul de *adenocarcinom mucinos* (sau *carcinom adenochistic)* recunoscut prin abundența mucinei acumulate dominant între cuiburile epiteliale solide sau glanduliforme, de tipul histochimic al sialomucinei. În fine există *tumori sudoripare maligne neclasificate* unde însăși histogeneza sudoripară poate fi dificil de precizat. În general deosebirea originii apocrine sau eccrine în aceste tumori rămîne dificilă și se face numai prin confruntarea aspectelor morfologice, histochimice și ultrastructurale (Hashimoto și Lever). *Diferențierea adenoidă eccrină sau apocrină din carcinoamele bazocelulare* corespunde cel mai deseori carcinomului bazocelular adenoid, prezentat mai sus, fostul „*cilindrom*" al vechilor patologiști. Este mai greu de identificat diferențierea de celule izolate sau în grupe mici, voluminoase, cu citoplasma clară, dar lipsite de grăsimi precum și de rudimente de canale sudoripare situate în plin masiv de elemente bazocelulare studiată în cadrul sinergismelor oncogenice de Crăciun și Șt. Niculescu.

E. TUMORILE ȘI LEZIUNILE ASEMĂNĂTOARE TUMORILOR DE GLANDĂ SEBACEE

Clasificarea OMS deosebește următoarele leziuni sebacee:

— Tumoarea benignă: adenomul sebaceu.

— Tumori maligne: carcinoame de glande sebacee inclusiv glandele Meibomius; carcinoame de glande ceruminoase.

— Leziuni pseudotumorale: nevul sebaceu Jadassohn; adenomul sebaceu (Pringle); steatochistomul multiplu; hiperplazia glandelor sebacee; rinofima.

TUMORI BENIGNE SEBACEE

Adenomul sebaceu este o tumoare rară, întîlnită la scalpul sau fața adulților. Este un nodul solitar de cîțiva mm diametru acoperit de piele netedă. *Microscopie.* Se constată o tumoare bine delimitată, formată din lobuli unde se disting la periferie elemente germinative colorate bazofil și la centru celule sebacee cu citoplasma clară, conținînd lipide. Lobulii pot fi centrați de spații chistice prin dezintegrarea celulelor sebacee sau conțin elemente cheratinice corespunzătoare coletului glandelor sebacee normale.

TUMORI MALIGNE SEBACEE

Carcinomul glandelor sebacee (sau **adenocarcinomul sebaceu)** este o tumoare solitară a scalpului sau feței de dimensiuni nu prea mari, care se poate ulcera și pe secțiune prezintă colorație gălbuie. *Microscopie* (fig. XXII—44). Mase de proliferare tumorală neregulate sînt constituite din elemente bazofile asemănătoare celulelor bazale, palisadice la periferie, printre care se găsesc numeroase celule izolate sau grupate de tip morfologic sebaceu cu citoplasmă clară și conținînd lipide, unele foarte imature cu atipii și monstruozități. Pe alocuri asemenea elemente se distrug, rezultînd chisturi cu conținut amorf și posedînd lipide. Cheratinizarea elementelor corespunzătoare coletului glandelor sebacee duce la aspecte similare perlelor din carcinoamele spinocelulare. Asemenea leziuni nu trebuie confundate cu carcinoamele spinocelulare prezentînd diferențiere sebacee. Pe drept, clasificarea OMS nu menționează separarea în epiteliom sebaceu și carcinom sebaceu susținută mai ales de Lever; Hashimoto și Lever, deoarece este vorba numai de diferite grade ale diferențierii aceleiași neoplazii. *Diferențierea sebacee din carcinomul bazocelular* este destul de rară. Se manifestă

Scanned with OKEN Scanner

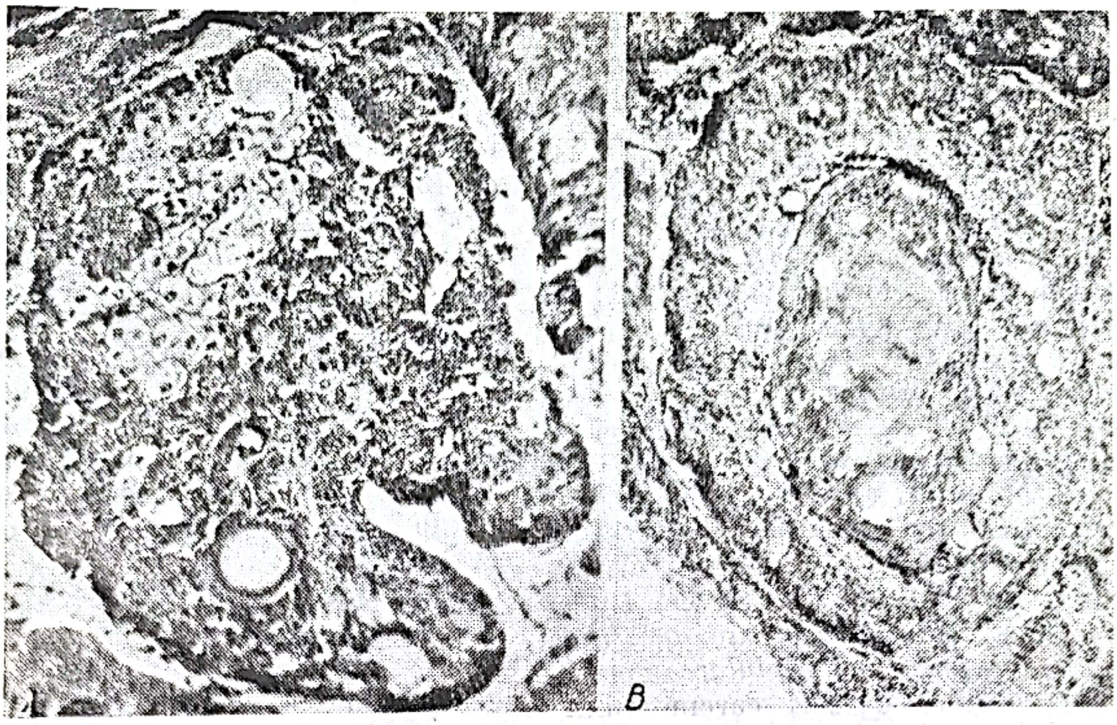

Fig. XXII—44. — Tumori de glande sebacee. Carcinom sebaceu.
A, B. Microscopie.

prin cîteva elemente izolate de tip sebaceu cu citoplasma conținînd lipide împrăștiate printre elementele bazocelulare. Trebuie net deosebită încărcarea lipidică în picături fine caracteristică celulei sebacee de degenerarea grasă a celulelor bazale izolate din tumoare, cu mult cea mai frecventă, dar nu de natură sebacee. De asemenea zonele chistice din unele carcinoame bazocelulare solide pot rareori proveni din dezintegrarea celulelor de origine sebacee. *Carcinomul sebaceu de glande Meibomius* (fig. XXII—45) se întîlnește la pleoape și reprezintă cea mai frecventă tumoare malignă sebacee. Lobulii neoplazici sînt formați din elemente tumorale cu citoplasma clară și încărcate de lipide. Acestea sînt mult mai numeroase decît în carcinomul sebaceu banal și prezintă mai frecvente atipii și monstruozități. Gruparea tumorilor glandelor ceruminoase cu carcinoamele sebacee din clasificarea OMS este o eroare. De fapt asemenea glande sudoripare apocrine particulare conținînd lipide și lipofuscină din abundență dau tumori ale conductului auditiv extern de tipul histologic al diverselor adenoame sudoripare și numai excepțional ceruminoame maligne. Toate aceste tumori prezintă gravitate prin frecventa recidivare și/sau invazivitate locală (Batsakis și colab).

LEZIUNI SEBACEE ASEMĂNĂTOARE TUMORILOR

Nevul sebaceu Jadassohn întîlnit încă din copilărie la scalp sau față este o mică leziune solitară pseudotumorală glabră, devenită cu vîrsta nodulară și/sau verucoasă, de colorație gălbuie portocalie. *Microscopie.* Lobuli de glande sebacee de aspect normal se asociază cu anomalii pilare (prin minus) și exces de glande sudoripare apocrine. Într-o treime din cazuri alături de aceste leziuni apar mai tîrziu carcinoame bazocelulare sau diverse adenoame sudoripare (în special

Scanned with OKEN Scanner

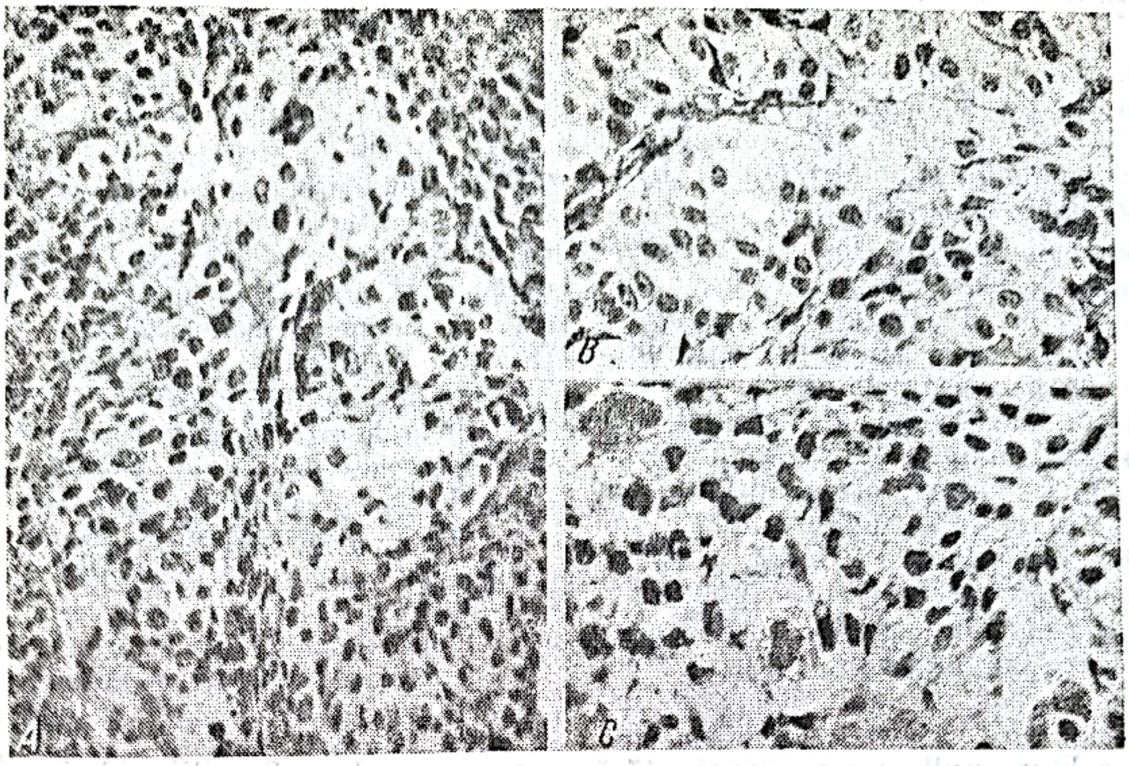

Fig. XXII—45. — Tumori de glande sebacee. Carcinomul de glande Meibomius ale pleoapei. *A, B, C.* Microscopie.

siringochistadenomul papilifer) și mult mai rar adenomul sebaceu sau cheratoacantomul (Mehregan și Pinkus). Evoluția leziunii cu vîrsta și asocierile ulterioare pledează pentru originea din elemente matriceale cu potențialități multiple, analoage mugurilor epiteliali primari (Hashimoto și Lever). *Adenomul sebaceu Pringle* este de fapt o simplă fibroadenomatoză malformativă caracteristică bolii Bourneville. *Steatochistomul multiplu* (sau *sebochistomatoza*) apare la pubertate ca leziuni multiple cu localizare presternală, axilară, la ceafă sau burse. Chisturile sînt acoperite de piele netedă și prezintă un mic punct prin care se scurge la exprimare conținut gras rînced. Histologic se constată chisturi colabate cu perete subțire din elemente malpighiene pe cîteva rînduri, balonizate spre lumen și cu citoplasma clară. Din loc în loc se găsesc mici incluzii de glande sebacee. Peretele chistic corespunde tecii externe a foliculului pilos deoarece electronooptic celulele aparent balonizate prezintă cheratinizare completă. Metode histochimice pot evidenția chiar rari minusculi foliculi piloși ai peretelui acestor chisturi. *Hiperplazia glandelor sebacee*, de fapt „hiperplazia senilă a glandelor sebacee" ale feței și în special frunții persoanelor de vîrstă mijlocie se prezintă ca leziuni solitare sau multiple de 1—2 mm diametru, ușor ombilicate și constituite din mai mulți lobuli sebacei deschiși într-un singur duct sebaceu voluminos. Această dispoziție în „ciorchine de strugure" a lobulilor sebacei lipsește în *rinofima* caracterizată prin glande sebacee inegale și voluminoase întîlnite pe un teritoriu mult mai întins și prost demarcat. *Boala Fordyce* se manifestă ca mase globuloase de lobuli sebacei maturi ectopici pe roșul buzelor sau mucoasa bucală.

F. TUMORILE FOLICULILOR PILOŞI

Clasificarea OMS deosebeşte următoarele tipuri de tumori pilare benigne: trichoepiteliomul, trichofoliculomul, trichilemomul, pilomatrixomul, cheratoza pilară inversată.

Trichoepiteliomul (fostul *epiteliom adenoid chistic Brooke)* este un hamartom cu structuri pilare mature. Cel mai deseori multiplu, reprezintă o boală genetică dominantă, manifestată în adolescenţă şi evoluînd progresiv ca număr şi dimensiuni ale leziunilor. Acestea ating cîţiva mm diametru şi se întîlnesc mai ales pe faţă, uneori încă pe scalp, ceafă şi trunchi. Se ulcerează numai în cazul transformării în carcinom bazocelular. Asocierea cu cilindromul este încă posibilă corespunzînd tot unei afecţiuni determinate genetic. Trichoepiteliomul solitar, mult mai rar, apare fără legătură cu ereditatea. *Microscopie.* Sub epidermul intact se găsesc numeroase chisturi cornoase deosebite de perlele cheratozice din spinaliom prin aspectul chistic, cheratinizarea completă şi apărută abrupt. Cordoane celulare bazale ramificate, greu deosebite de bazaliom şi cu aspectele palisadice caracteristice structurilor pilare provin fie din peretele chisturilor cornoase fie din teaca unor adevăraţi foliculi piloşi mai voluminoşi şi conţinînd peri. Mai rar există şi foliculi piloşi rudimentari. Prezenţa fosfatazei alcaline, aminopeptidazei, 5-nucleotidazei şi nucleozid-trifosfatazei, enzime caracteristice foliculului pilos confirmă strînsa relaţie histogenetică dintre trichoepitelioame şi organul pilos (Wolff şi Holubar). În trichoepiteliomul solitar se remarcă aspectul mai diferenţiat al structurilor pilare. Reacţiile gigantocelulare de corp străin se datoresc prezenţei lamelelor cheratinice din chisturi ajunse în direct contact cu stroma. Calcificarea este rară şi osificarea excepţională (Delacrétaz şi Geiser). Transformarea în carcinom bazocelular se face deseori insensibil şi uneori diagnosticul diferenţial dintre trichoepiteliom şi carcinomul bazocelular apare dificil.

Trichofoliculomul (Miescher) este un nodul solitar bombat al feţei, scalpului sau cefei adultului acoperit de piele şi prezentînd un pol central din care ies peri floconoşi obişnuit albi (Pinkus şi Sutton). *Microscopie.* Un infundibul pilos lărgit primar umplut de lamele cheratinice şi resturi de peri este înconjurat de foliculi pilari secundari. Aceştia prezintă diverse grade de diferenţiere. Cel mai deseori posedă teacă pilară şi peri. În peretele lor pot fi incluse mici glande sebacee. Alteori foliculi secundari mai rudimentari sînt centraţi de chisturi cornoase analoage trichoepiteliomului. Teaca lor externă conţine glicogen la fel ca foliculii piloşi normali. Stroma, bogată în fibroblaste, înconjură grupul format de foliculul primar şi foliculii săi secundari.

Trichilemomul (Headington şi French) este o tumoare a feţei mai recent identificată, rară, morfologic asemănătoare hidradenomului cu celule clare dar în legătură cu porţiunea inferioară a tecii externe a rădăcinii părului. Celulele mari, clare, net delimitate, conţin mult glicogen cu minimă tendinţă la cheratinizare. Sînt înconjurate de o membrană bazală. Histogeneza pilară reiese în special din continuitatea cu foliculul pilos permiţînd diagnosticul diferenţial cu hidradenomul cu celule clare şi acantomul cu celule clare Degos.

Pilomatrixomul (Forbis şi Helwig) mai cunoscut în literatura veche sub denumirea de *epiteliom calcificat Malherbe* este o tumoare a elementelor matricei pilare calcificată, cea mai comună tumoare de origine pilară. Se întîlneşte la toate vîrstele, uneori începînd chiar din copilărie ca un nodul obişnuit solitar, de duritate pietroasă, acoperit de

Scanned with OKEN Scanner

epidermul intact şi atingînd 0,5—5 cm. Se localizează la faţă sau extremităţi, creşte lent luni şi ani cu evoluţie clinică totdeauna benignă. *Microscopie* (fig. XXII—46). Tumoarea, net delimitată dar nu totdeauna încapsulată, este formată din masive celulare în benzi ajungînd pînă la paniculul adipos. Conţine celule de 2 tipuri: bazale şi fantomă. Celulele bazale se găsesc la periferia lobulilor. Ele sînt turtite, nucleul alungit şi hipercrom, cantitatea de citoplasmă minimă. Celulele fantomă sînt necrozate „mumificate", slab colorate eozinofil şi cu greutate se distinge conturul celular precum şi silueta membranei nucleare, căci nucleul nu se mai colorează. Pe alocuri există încă zone de cheratinizare. În mici zone cu celule de tranziţie, incomplet mumificate, hematoxilina colorează nucleul. Calcificarea caracteristică dar nu totdeauna constantă se întîlneşte mai ales în tumorile evoluate de mult timp. Cel mai deseori se văd precipitări hematoxilinofile fin granulare sau mase mai compacte de calcificare. Ultrastructural granulele calcare se regăsesc în aria nucleară şi pe celulele fantomă. În 15—20% din cazuri materialul calcic serveşte la edificarea unor travee osoase totdeauna situate în stromă la periferia masivelor de celule mumificate (fig. XXII—46 *B*). Stroma poate conţine material lipidic şi lipospongiocite. Cel mai deseori consecutiv dispariţiei elementelor bazale, celulele fantomă antrenează în stromă şi reacţie gigantocelulară de corp străin (fig. XXII—46 *C*). Ca histogeneză, celulele bazale reprezintă elemente pilomatriceale şi celulele fantomă elemente imature de tipul corticalei părului (Turhan şi Kreiner). Histochimic, intensitatea reacţiei pentru grupele sulfhidril şi disulfit este caracteristică cheratinei pilare (Hashimoto, Nelson şi Lever). În pilomatrixoame se găsesc încă mici cantităţi de citrulină, caracteristică şi pentru teaca internă a rădăcinii părului (Holmes). Aceste particularităţi histochimice coincid cu aspectele electronomicroscopice ale tonofilamentelor din elementele bazale şi fantomă (McGavran, Hashimoto şi colab.). Originea pilară reiese încă din identificarea ultrastructurală de

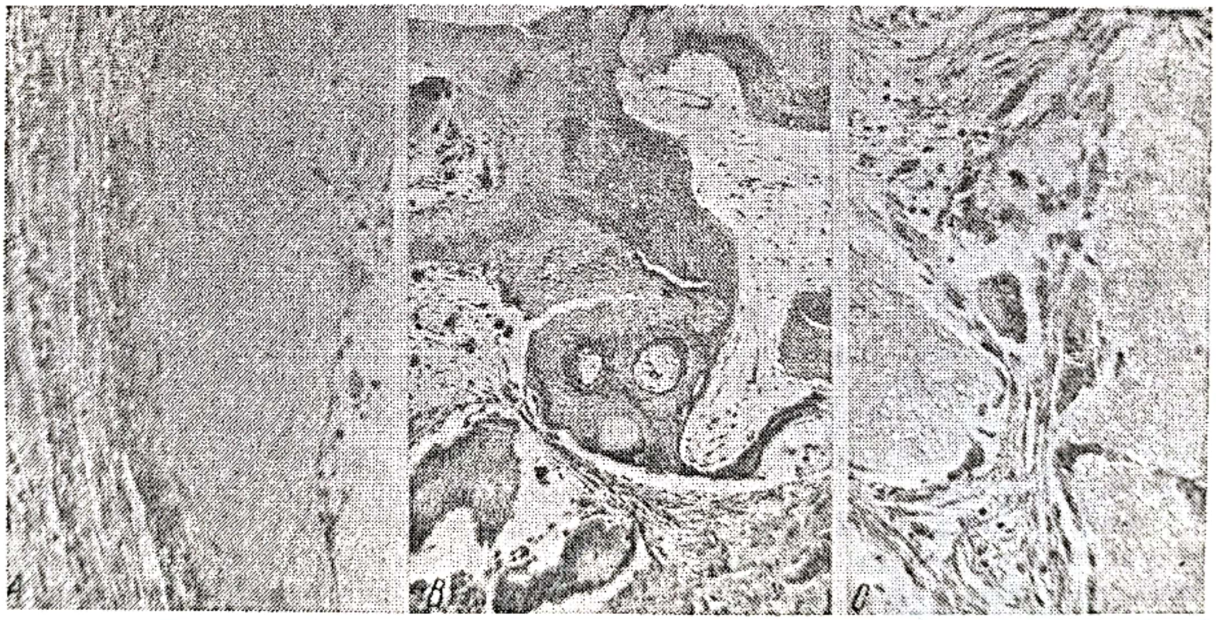

Fig. XXII—46. — Tumori de foliculi piloşi. Pilomatrixoame.
A. Celule de tip bazal şi celule fantomă. *B.* Osificare în jurul masivelor de celule fantomă. *C.* Reacţie gigantocelulară de corp străin în jurul masivelor de celule fantomă din derm.

Scanned with OKEN Scanner

resturi glandulare sebacee și mușchi arrectores pilorum. Pilomatrixomul nu trebuie confundat cu chisturile epidermoide și mai ales pilare calcificate. Ultimele prezintă calcificarea conținutului lor. Există reacție de corp străin cu celule gigante dar totdeauna lipsesc celulele bazale și celulele fantomă.

Cheratoza pilară inversată, relativ recent identificată de Helwig, se prezintă ca o papulă sau nodul al feței format din invaginarea în profunzime a unor masive de celule bazale clare, conținînd glicogen, corespunzătoare foliculului pilos rudimentar centrat de lamele cheratozice stratificate. Prezintă uneori por central. Nu trebuie confundată cu o leziune malignă. Existența carcinomului pilar este contestată în literatura de specialitate. Despre originea pilară a multor carcinoame bazocelulare vezi mai sus.

G. BOALA PAGET

Deosebim *boala Paget mamară*, larg discutată la cap. XVII, și *boala Paget extramamară*, mai rară, localizată dominant în regiunea anogenitală și mult mai puțin frecvent în regiunile axilară, nazală, bucală sau ombilicală. Macroscopic prezintă aspectul unei eczeme uscate cu evoluție cronică. Microscopic se recunoaște prin celulele sale mari, clare, intraepidermice izolate sau grupate, eventual întîlnite și în pereții anexelor pielii foliculii piloși și ductele sudorifere. În boala Paget mamară, se găsesc și în peretele canalelor galactofore. Semnificația acestor elemente a fost discutată la cap. XVII. Cel mai deseori boala Paget mamară coexistă cu o tumoare în profunzime. În boala Paget extramamară se constată în mai mică proporție carcinomul glandelor sudoripare din profunzime. Dermatologii remarcă încă frecvența asocierii bolii Paget extramamare cu cancerele generalizate, obișnuit în organele învecinate leziunilor cutanate.

H. CARCINOMUL NEDIFERENȚIAT

După definiția autorilor clasificării OMS reprezintă o tumoare cutanată prea slab diferențiată pentru a fi inclusă în oricare din grupurile carcinoamelor pielii. Originea cutanată nu poate fi dovedită în asemenea cazuri decît după excluderea oricăror altor cancere primare în organism.

I. CHISTURI

Chisturile pielii se împart în cheratinice, dermoide și altele.

Chisturile cheratinice epidermice și pilare sînt leziuni frecvente, care nu se pot deosebi decît prin examenul histologic. *Chisturile pilare (trichilemale, foliculare* sau *sebacee)* se întîlnesc la scalp, spate sau în oricare parte a corpului. Creșterea este lentă cu semne clinice minime afară de cazul inflamației supraadăugate. Microscopic conțin material amorf bogat în lipide amorfe și eventual cristale de colesterol, deseori cu calcificare. Peretele este format din ductul sebaceu (chisturi sebacee) sau teaca externă a părului (chisturi trichilemale) și prezintă celule epiteliale fără punți intercelulare și dispoziție palisadică la periferie. Alterarea peretelui duce la granulomul de corp străin cu celule gigante de corp străin și elemente inflamatorii care maschează leziunea inițială. *Chisturile epidermoide*, cu mult cele mai frecvente (Warvi și Gates) prezintă perete format din epiteliu malpighian cheratinizat și conținut de lamele cheratinice concentric stratificate. Ele rezultă fie din incluzii epidermice ajunse în derm în cursul dezvoltării embrionare sau prin pătrundere traumatică. Ruperea peretelui antrenează reacție de corp străin. *Milium-ul* (fig. XXII—47) reprezintă

Scanned with OKEN Scanner

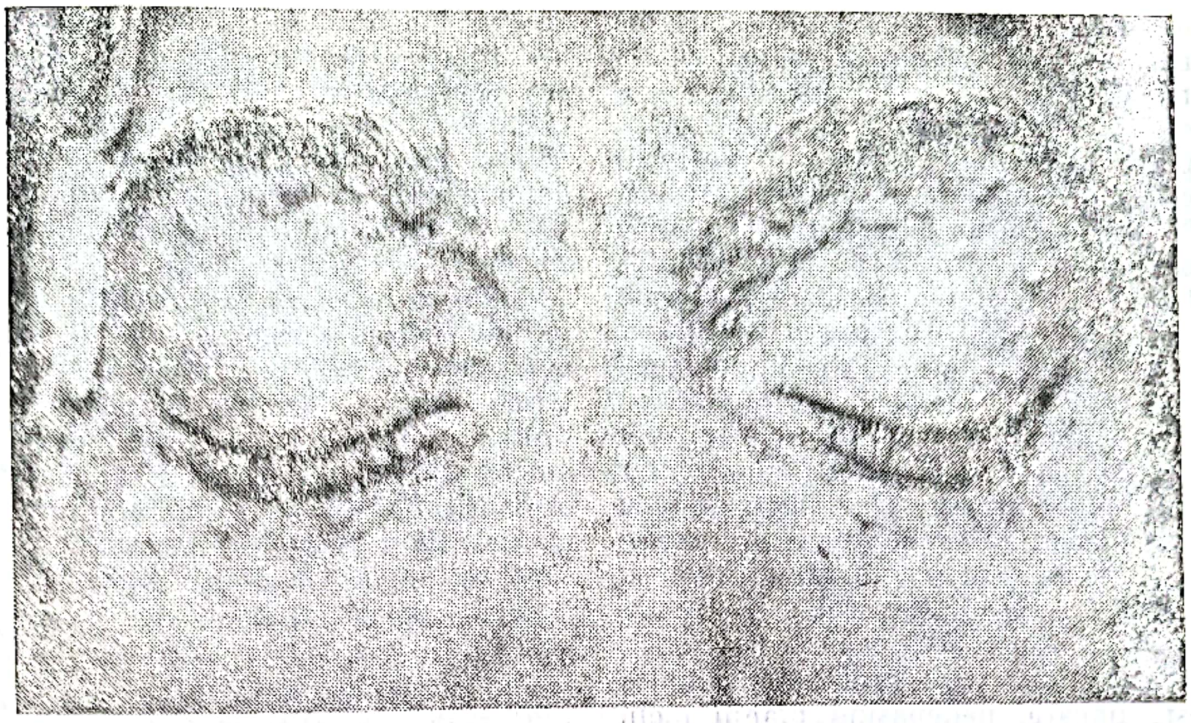

Fig. XXII—47. — Chisturi. Milium al feței (colecția Clinicii dermato-venerologice Șerban-Vodă).

chisturi multiple ale feței rotunjite, albicioase, ferme, nedepășind 1—2 mm diametru, apărute uneori ca un fenomen eruptiv mai ales la femeia tînără. Sînt chisturi cheratinice sau de retenție prin ocluzia foliculilor pilosebacei sau ductelor sudorifere. *Chisturile proliferante epidermoide* (Wilson-Jones) reprezintă o proliferare benignă a peretelui chisturilor epidermoide care nu trebuie confundată cu tumoarea Malherbe, unde calcificarea este mai pronunțată, nici cu carcinoamele pielii. *Malignizarea chisturilor cheratinice* pare excepțională (0,5% din chisturi după Allen).

Chisturile dermoide, mult mai rare decît chisturile cheratinice, se întîlnesc mai ales la față și gît. Au perete format din epiderm cu anexe pilo-sebacee și corion. Conțin lamele cheratinice, sebum și peri.

Alte chisturi sînt în legătură cu remanierile de la nivelul fantelor branhiale și au fost prezentate la capitolul de Patologia malformațiilor.

J. LEZIUNI EPITELIALE ASEMĂNĂTOARE TUMORILOR

Leziunile epiteliale asemănătoare tumorilor, unele foarte frecvente, sînt importante pentru problemele de diagnostic diferențial pe care le pun cu tumorile cutanate benigne și maligne. Clasificarea OMS include aci cheratoza seboreică, cheratoacantomul, papilomul cheratozic, viroze (veruca vulgară, veruca plană, condilomul acuminat, molluscum contagiosum), hamartoame (naevus verrucosus, naevus comedonicus, altele), alte leziuni asemănătoare tumorilor (acantozis nigricans, hiperplazia pseudoepiteliomatoasă, discheratoza foliculară izolată sau discheratomul verucos și acantomul cu celule clare).

Cheratoza seboreică (veruca seboreică, veruca senilă, papilomul bazocelular) este o leziune extrem de frecventă la populațiile de culoare albă, constatată obișnuit în jur de 50 ani, dar apărută uneori chiar de la 30 ani la față, trunchi și dosul mîinii. Inițial plană,

este o leziune bine delimitată de dimensiuni variind de la cîţiva mm la mai mulţi cm, uşor ridicată, verucoasă, colorată brun în raport cu o pigmentare mai intensă. Excepţional este pediculată la pleoapă şi flexuri. Numai în forma iritată este acoperită de crustă şi situată pe o bază infiltrantă şi eritematoasă. *Microscopie* (fig. XXI—148). Diagnosticul histopatologic corect are mare importanţă deoarece clinic poate fi confundată cu melanomul în caz de pigmentare mai intensă, şi cu carcinomul spinocelular în leziunile iritate. Deosebim 3 tipuri histologice: hipercheratozic, acantozic şi adenoid, asociate în grade diverse. *Tipul hipercheratozic*, cel mai comun, prezintă hipercheratoză asociată cu papilomatoză. În profunzime limita este lineară, nedepăşind planul pielii învecinate. Caracteristice sînt pentru acest tip pseudochisturile cornoase corespunzătoare la incluzii chistice de lamele cheratinice concentric stratificate. Acantoza cu celule bazaloide totdeauna prezentă rămîne mai puţin evidentă. *Tipul acantozic* se caracterizează prin acantoză retiformă şi predominanţa celulelor zise bazaloide, adică elemente de tip bazal care se multiplică fără tendinţă la diferenţiere deşi păstrează potenţialitatea cheratinizării (Mehregan şi Pinkus). Asemenea celule grupate în cuiburi pot expune la erori de diagnostic diferenţial cu epiteliomul intraepidermic bazocelular Borst-Jadassohn. Întotdeauna se asociază şi prezenţa unor pseudochisturi cornoase. *Tipul adenoid*, cel mai rar, prezintă travee epiteliale subţiri, formate din numai 2 rînduri de celule bazaloide, anastomozate între ele. Melanina se găseşte în cantitate variabilă, mai abundentă în tipurile adenoid şi acantozic. În cantitate mare duce la aspectul de *melanoacantom* (Mishima şi Pinkus). *Cheratoza seboreică iritată* este frecventă şi antrenează o intensă proliferare pseudocarcinomatoasă uşor confundată cu carcinomul spinocelular prin abundenţa pseudoperlelor cornoase. Diagnosticul diferenţial se face mai ales prin coexistenţa pseudochisturilor cornoase şi caracterele inflamaţiei asociate. *Malignizarea cheratozei seboreice* este excepţional de rară în raport cu frecvenţa acestei leziuni.

Fig. XXII—48. — Leziuni epiteliale asemănătoare tumorilor. Veruci seboreice.
A. Tip acantozic cu chisturi cornoase. *B.* Tip adenoid. *C.* Verucă seboreică iritată.

Scanned with OKEN Scanner

Cheratoacantomul (sau **molluscum sebaceum**) este o leziune pseudotumorală frecventă la populaţiile de culoare albă, egală cu o treime din cazurile de carcinom spinocelular. Deosebim cheratoacantomul solitar, cu mult cel mai frecvent, şi cheratoacantoamele multiple generalizate. *Cheratoacantomul solitar* este o leziune autovindecabilă de natură probabil virotică unde Zelickson şi Lynch descriu incluzii virotice nucleare. Regresiunea sa a fost pusă în legătură cu mecanisme autoimune în cercetările realizate de Şt. Gh. Nicolau şi colab. Se întîlneşte mai ales la bărbaţii de vîrste mijlocii cu localizare la faţă (aripa nasului, obraji, pleoape şi buze), apoi dosul mîinilor, regiunea pumnilor, antebraţelor, toracelui şi scalpului. Prezintă aspectul unui nodul hemisferic obişnuit de 1—2 cm diametru, centrat de un dop cheratozic (fig. XXII-49 *A,B)* cu baza dermică şi neinfiltrată. Leziunea se formează obişnuit în cîteva săptămîni ca o papulă apoi nodul crateriform şi involuează spontan în decurs de pînă la 6 luni lăsînd o cicatrice uşor deprimată. *Cheratoacantoamele generalizate* multiple corespund aşa ziselor *epitelioame multiple autovindecabile ale pielii Ferguson-Smith*, o boală genetică dominantă în care leziuni multiple se formează şi involuează din copilărie sau de la vîrsta adultă pe o perioadă de cîteva decenii. Cheratoacantoamele generalizate pot fi încă eruptive, apărute simultan, de exemplu în expunerea la gudroane aşa cum am constatat şi personal în unele experienţe de badijonarea tegumentelor iepurilor cu uleiuri minerale folosite în industrie. Biopsia trebuie preluată cu anumite precauţii pentru a nu ajunge la diagnosticul eronat de carcinom spinocelular. Secţiunea trebuie să treacă prin crater cu marginile sale şi partea profundă a pielii cu evitarea secţiunilor prea tangenţiale, neinteresînd dopul cheratozic. *Microscopie* (fig. XXII-49 *C, D)*. Aspectul caracteristic se constată la mărire slabă şi lupă. Leziunea intere-

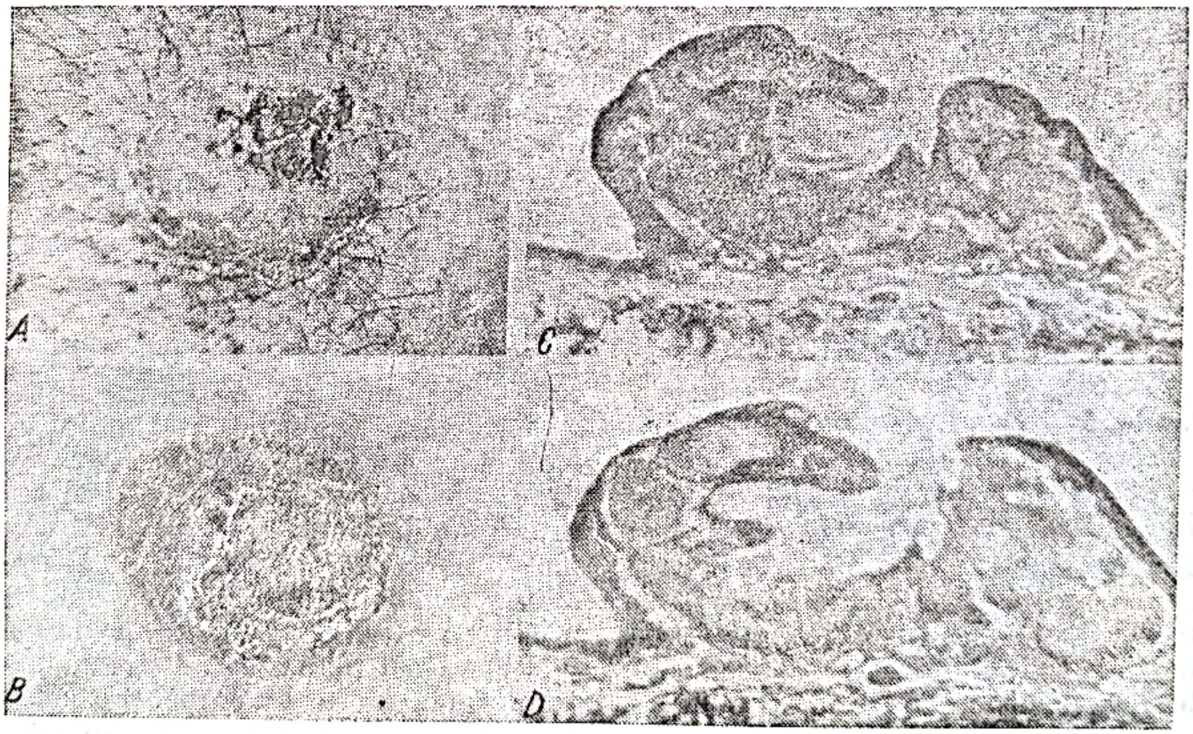

Fig. XXII—49. — Leziuni epiteliale asemănătoare tumorilor. Cheratoacantomul. *A, B.* Macroscopie (colecţia Clinicii dermato-venerologice Şerban-Vodă). *C, D.* Microscopie.

Scanned with OKEN Scanner

sează infundibulul pilo-sebaceu adică porțiunea foliculului pilos deasupra vărsării glandei sebacee și nu depășește în profunzime nivelul glandelor sudoripare. Peretele infundibulului prezintă acantoză cu aspecte celulare deseori atipice și numeroase mitoze ușor suspectate de carcinom dacă biopsia nu cuprinde ansamblul leziunii. Dopul cheratozic este format din lamele ortocheratozice stratificate, complet cheratinizate. În cheratoacantoamele mai voluminoase are contur policiclic și se pot găsi numeroase perle cornoase. Niciodată nu apare ulcerarea epidermului întîlnită în carcinoame. În profunzime există infiltrat inflamator cronic. La periferie se pot constata încă aspecte hiperplazice de formații anexe pilare și uneori chiar ducte sudoripare (Montgomery) explicînd astfel excepționala apariție a cheratoacantoamelor și în zone lipsite de păr. Evoluția cheratoacantomului comportă 3 etape: de început, acantozică, cu accentuată proliferare, expunînd la erori de diagnostic histopatologic; de stare, deja descrisă; de regresie în care proliferarea se oprește, cheratinizarea devine completă și după eliminarea dopului cheratozic, craterul se turtește și treptat dispare. Malignizarea, dacă într-adevăr se produce, trebuie să fie foarte rară. În principiu, în caz de dubiu între diagnosticele de cheratoacantom sau carcinom spinocelular, atitudinea corectă este diagnosticul cel mai sever.

Papilomul cheratozic prezintă epiderm cu masivă hipercheratoză și acantoză asociat cu papilomatoză și reacție inflamatorie cronică în derm.

Hamartoamele. *Nevul verucos localizat* reprezintă un papilom cheratozic cu dispoziție lineară, care se poate asocia încă cu leziuni de nev sebaceu, sau de siringochistadenom papilifer sau/și de nev pigmentar. *Nevul verucos sistematizat* uni- sau bilateral prezintă și aspecte de trecere spre eritrodermia ihtioziformă congenitală buloasă. *Nevul comedonic* este o variantă a nevului verucos localizat cu prezența pe alocuri de dopuri cheratozice compacte dînd aspectul comedonic. *Alte hamartoame* prin tulburarea dezvoltării uneia sau mai multor anexe epidermice nu prezintă trăsături histologice suficient de caracteristice pentru a primi denumiri speciale. Se pot eventual asocia carcinomului bazocelular.

Alte leziuni epiteliale pseudotumorale. *Hiperplazia pseudoepiteliomatoasă (pseudocarcinomatoasă)* reprezintă papilomatoza, acantoza și hipercheratoza, uneori marcată, a epidermului cu inflamație dermică, în legătură cu o infecție cronică. Se poate constata în supurațiile cronice (pe marginea orificiilor fistuloase din osteomielită), în tuberculoză (lupus și tuberculoza verucoasă), în spirochetoze (în sifilis și leziunile vegetante din framboesia), în micoze și în parazitoze animale (amibiaze).

Discheratoza folliculară izolată (sau **discheratomul verucos**) este o leziune excepțional de rară, solitară, a scalpului, feței sau cefei manifestată prin invaginarea cupuliformă a epidermului conținînd un dop cheratozic și paracheratozic, cu prezența unei acantolize și corpilor rotunzi comparabile bolii Darier în grosimea stratului malpighian, fără creștere în profunzime, nici malignizare.

Acantomul cu celule clare (Degos) este o leziune rară, obișnuit solitară și localizată pe extremitățile inferioare, manifestată printr-un nodul rotund, aproape plan, roșietic, nedepășind 2 cm diametru și cu evoluție cronică, niciodată malignizat. Microscopic se constată îngroșarea epidermului cu prezența unui masiv de celule clare net delimitat de stratul bazal normal colorat, cu paracheratoză la suprafață și fără interesarea ductelor anexelor din regiune. Celulele clare

Scanned with OKEN Scanner

(mai corect palide, Zak) prezintă nuclei și punți intercelulare normale dar conțin foarte mult glicogen. Reacțiile enzimatice pentru fosforilaze, SDH, citocrom- și dopa-oxidază sînt scăzute în acantom cu toată bogăția în glicogen (Wells și Wilson-Jones).

LEZIUNI ȘI CONDIȚII PRECANCEROASE

Dermatozele precanceroase reprezintă leziuni sau stări aparent banale cu evoluție clinică cronică și uneori susceptibile de transformare canceroasă. Deși noțiunea de precancer datează de fapt de la V. Babeș (1886), în literatura dermatologică paternitatea sa este atribuită lui Dubreuilh, care un deceniu după Babeș, și fără a-i cunoaște lucrările, a stabilit grupul cheratozelor canceroase ca „leziuni ale epidermului apropiate de epiteliom prin caracterele lor histologice și care au tendință naturală a ajunge la cancerul epitelial". După Șt. Gh. Nicolau și Băluș, leziunea precanceroasă este reprezentată clinic de unul sau cîteva focare de proliferare circumscrise la un teritoriu epidermic limitat, neinflamatorii și nedureroase. La nivelul mucoaselor în special se poate constata încă un aspect clinic deosebit datorită lipsei învelișului cheratozic pe un fond de hiperplazie epitelială circumscrisă. În fine uneori dermatozele precanceroase pot prezenta ulcerații cronice atone de întindere și adîncime variabile. Histopatologic leziunile sînt cantonate la epiderm și deseori există aspecte de *carcinom in situ* mai ales în dermatozele precanceroase cu potențial de malignitate mai ridicat indicînd o continuitate lezională histologică între precancer și cancerul propriu-zis. Ca etiologie, se pot deosebi: *dermatoze precanceroase provocate de radiațiile luminoase și ionizante* (cheratoza senilă, *xeroderma pigmentosum*, radiodermita); *dermatoze precanceroase provocate de factori cancerigeni de natură chimică* (leziuni provocate de gudron, leucoplazia, cheratoza arsenicală); *dermatoze precanceroase de cauză necunoscută* (boala Bowen, eritroplazia Queyrat, epiteliomul intraepidermic Borst-Jadassohn).

Clasificarea OMS deosebește următoarele principale varietăți de leziuni și condiții precanceroase: cheratoza actinică, radiodermita, boala Bowen, eritroplazia Queyrat, epiteliomul intraepidermic Borst-Jadassohn, *xeroderma pigmentosum* și altele.

Cheratoza senilă (sau *solară*, sau *actinică)* apare frecvent la persoane de vîrstă mijlocie și cu pielea slab pigmentată, favorizată de iradiații solare ale părților descoperite. Prezintă leziuni hipercheratozice multiple de cîțiva mm diametru, uscate și aderente, obișnuit fără baza infiltrată situate pe față, dosul mîinilor sau antebrațe. Mult mai rară este hipercheratoza foarte pronunțată cu aspect de corn. Aceste leziuni evoluează în 20—25% din cazuri spre un carcinom, în general spre carcinomul spinocelular cu particularitatea unei slabe tendințe metastazante și mai rareori spre carcinomul bazocelular. *Microscopie.* Există 3 tipuri histologice uneori cu aspecte de tranziție între ele. *Tipul hipertrofic*, cel mai frecvent, prezintă hiper- și paracheratoză, acantoză neregulată cu aspecte dezordonate ale celulelor malpighiene și atipii nucleocitoplasmice. În *tipul atrofic* se constată hipercheratoză, atrofia corpului mucos cu aspecte atipice ale celulelor bazale și despicături acantolitice similare bolii Darier. *Tipul bowenoid* prezintă aspecte de carcinom *in situ* cu alterări mai pronunțate ale stratului bazal ca în adevărata boală Bowen. În toate aceste tipuri bazala este conservată iar dermul superifcial prezintă degenerescența elastotică a colagenu-

Scanned with OKEN Scanner

lui, alterări ale substanței fundamentale (Șt. Gh. Nicolau), infiltrat inflamator cronic cu limfocite și uneori plasmocite (Pinkus). Morfologic leziunile corespund unui *carcinom in situ* așa cum o afirmaseră mai de mult Montgomery, apoi Pinkus și cum se verifică prin aspectele histoenzimologice ale elementelor epidermice atipice (Braun-Falco și Langner) și conservarea bazalei. Malignizarea se traduce prin ruperea bazalei și proliferare invadantă de tipul carcinomului spinos sau bazocelular.

Boala Bowen (sau discheratoza lenticulară și în discuri) se prezintă inițial ca plăci lenticulare aproape plane, roșii, izolate, care se întind în suprafață ca discuri numulare și se acoperă de o scuamă, mai groasă, în zonele de cheratinizare intensă ca palmele. Prin confluarea leziunilor mici rezultă placarde de cîțiva cm diametru. Evoluția este în general lentă iar tipul zis „eruptiv" cu placarde multiple simultan apărute este rar. Într-un mare număr de cazuri există un cancer visceral profund. Cancerizarea leziunii cutanate se traduce prin ulcerare, creștere infiltrantă și metastaze. *Microscopie.* Boala Bowen este un *cancer intraepidermic in situ.* Epidermul este îngroșat cu hiper- și paracheratoză și acantoză în timp ce papilele apar scurtate și subțiate. Leziunea începe ca focare multiple în stratul spinocelular. Stratul bazal este totdeauna respectat. Elementele malpighiene bolnave prezintă aspect extrem de dezordonat. Există celule gigante monstruoase cu nuclei multipli. Șt. Gh. Nicolau insistă asupra frecvenței diviziunilor directe complete în timp ce mitozele, frecvente la acest nivel, se opresc în metafază sau cel mult în anafază. Se produce cheratinizarea unor celule izolate din stratul malpighian. Elementele discheratozice nu prezintă importanța acordată altă dată de Darier și ajung să fie eliminate la exterior. Celulele formațiilor anexe sînt respectate, leziunile fiind exclusiv epidermice. În jurul focarelor de proliferare anormală elementele locale se turtesc. Ulterior leziunile confluează cuprinzînd tot epidermul. Membrana bazală este conservată și dermul conține infiltrat inflamator cronic nespecific. Cancerizarea începe cu interesarea stratului bazal urmată de ruperea și depășirea membranei bazale cu invazie în derm. Asemenea aspecte trebuie insistent căutate în caz de dubiu pe secțiuni seriate cu epuizarea blocului în totalitate. Cancerul rezultat este totdeauna spinocelular, rapid metastazant. Administrarea arsenicului poate antrena leziuni similare bolii Bowen, multiple, cu aspecte de celule mai clare, utile pentru diagnostic, dar nu patognomonice.

Eritroplazia Queyrat considerată echivalentul bolii Bowen pe mucoase se întîlnește în special pe glandul penisului și mult mai rareori pe mucoasele bucală, linguală sau vulvă. Este o afecțiune cronică, rebelă la tratament și care se poate maligniza. Nu se asociază cu manifestări de boală Bowen în alte părți ale corpului nici cu cancere interne. Nu a fost constatată la persoane circumcise în copilărie. *Macroscopic* se prezintă ca o placă unică, roșie, lucioasă și catifelată, aproape plană și net delimitată. *Microscopic* leziunile sînt identice cu boala Bowen de care diferă numai prin absența hiper- și paracheratozei.

Epiteliomul intraepidermic Borst-Jadassohn este azi discutat ca entitate patologică. Microscopic corespunde unui *carcinom in situ* întîlnit la nivelul unui epiderm îngroșat și ușor papilomatos cu particularitatea că celulele sale sînt mici și de aspect bazal. Aceste leziuni nu trebuie confundate cu elementele bazaloide în cuiburi din cheratozele seboreice, poroamele

Scanned with OKEN Scanner

intraepidermice, boala Bowen sau melanoamele maligne.

Alte dermatoze de etiologie variată pot fi urmate uneori de cancerizare. Aci intră leziuni cronice provocate de gudron şi uleiuri minerale, preparate arsenicale, vechi arsuri şi cicatrice, lupusul tuberculos şi lupusul eritematos.

TUMORILE SISTEMULUI MELANOGEN

Clasificare. Clasificarea OMS pentru leziunile sistemului melanogen este următoarea:

A. *Tumori benigne (nevi)*: 1) nevul joncţional; 2) nevul mixt; 3) nevul intradermic; 4) melanomul juvenil; 5) nevul cu celule balonizante; 6) nevul Sutton; 7) nevul pigmentar gigant; 8) nevul involutiv; 9) nevul albastru; 10) nevul albastru celular.

B. *Stare precanceroasă*: 1) melanoza circumscrisă precanceroasă. Dubreuilh

C. *Tumori maligne:* 1) melanomul malign; 2) melanomul malign dezvoltat pe melanoza Dubreuilh; 3) melanomul malign dezvoltat pe nevul albastru; 4) melanomul malign dezvoltat pe nevul pigmentar gigant.

D. *Leziuni pigmentare netumorale:* 1) pata mongoliană; 2) lentigo; 3) efelidele.

Histogeneza tumorilor sistemului melanogen. Morfologia celulelor din melanoame justifică teoria histogenezei neurogenice (Masson) deplin confirmată prin cercetări moderne enzimohistochimice şi ultrastructurale dovedind filiaţia acestor celule. Recent Mishima discută 2 căi ale ontogenezei elementelor din melanoame cu punct de plecare comun de la elemente precursoare provenite din celulele crestei neurale dar diferenţiate pe linie melanocitică şi nevocitică, ultima histofiziologic mai apropiată de celula Schwann. Comparaţia aspectelor citologice, topografice, ultrastructurale (ale activităţii melanozomilor) precum şi ale reacţiilor dopa, pentru tirozinază (după iradiere cu ultraviolete), melanină şi colinesteraze permit distincţia elementelor de tipul melanocitic din melanoza precanceroasă Dubreuilh de cele nevocitice din nevii joncţionali. După Mishima, originea binară a melanoamelor maligne explică potenţialităţi evolutive distincte aşa cum se constată în cazurile evoluate spontan sau sub diverse tratamente. Teoria originei epidermice (Unna) mai este susţinută doar de Allen iar a originei mezodermice (Virchow) nu mai intră în discuţie. Pentru aceste motive s-a renunţat în practică la termeni ca melanocarcinoame sau melanosarcoame folosindu-se nomenclatura de melanoame benigne şi maligne.

Generalităţi despre melanoamele benigne. Aceste tumori sînt curent denumite nevi şi elementele lor caracterizate celule nevice. Termenul de melanoame benigne este preferabil deoarece în sens larg nevii corespund unor tulburări de dezvoltare circumscrise ale pielii de tipul hamartoamelor prin predominanţa unei anumite componente tisulare normale, nu totdeauna melanică. Se constată astfel alături de nevi melanici, nevi epiteliali şi dermici, în special vasculari. Melanoamele benigne sînt frecvente. În număr foarte mare constituie o trăsătură genetică particulară întîlnindu-se uneori în aceeaşi localizare la mai mulţi membri de familie. Rare în prima copilărie, cu excepţia melanoamelor gigante, devin mai numeroase şi încep să crească brusc în volum în perioada pubertăţii şi apoi mai lent toată viaţa. Cu vîrsta devin mereu mai rare şi aproape lipsesc la nonagenari. Pot erupe cu ocazia adolescenţei, graviditătii sau după administrare de ACTH. Practic aproape lipsesc în anumite localizări cutanate, palme şi plante. Nu se găsesc decît la 10% din cazuri

Scanned with OKEN Scanner

pe organele genitale externe. Mai pot fi constatate pe iris și coroidă unde pun delicate probleme de diagnostic diferențial cu melanoamele maligne. Se întîlnesc cu totul excepțional pe mucoasa colului uterin, bucală, esofagiană etc. Creșterea accelerată pune problema eventualei malignizări și impune biopsia. Date fiind posibilitățile diseminării pe cale sanguină a celulelor melanice slab solidarizate între ele, devin indispensabile anumite precauții: biopsie cu extirparea melanomului în totalitate împreună cu țesutul sănătos din vecinătate în aceeași ședință și evitarea anesteziei locale pentru a nu se deplasa cu acul de injecție elemente melanice. Sînt de asemenea interzise investigațiile gen punctie la acest nivel precum și orice manopere traumatizante în scop cosmetic sau terapeutic. Dacă sînt expuse la iritație prin pieptănat, bărbierit, frecături de pantof etc., extirparea melanoamelor benigne chiar nesuspecte de malignizare devine o măsură profilactică absolut necesară.

Morfologia melanoamelor benigne (fig. XXII-50). *Nevul joncțional* este o macula sau papulă turtită, netedă, fără peri, de culoare brună cu diferențe de intensitate pînă la brun închis, obișnuit de cîțiva mm diametru și întîlnit aproape oriunde pe suprafața corpului. Localizările neobișnuite ale melanoamelor benigne la palmă, planta piciorului cu degetele sale și mucoase aparțin totdeauna nevilor joncționali, care după Pack reprezintă originea a 90% din melanoamele maligne. Microscopic, nevul joncțional se caracterizează prin cuiburi de celule pigmentare sau acromice la joncțiunea dermo-epidermică și anume numai la nivelul vîrfului crestelor epidermice. Stratul bazal corespunzător vîrfului papilelor este normal sau prezintă uneori multiplicarea melanocitelor. *Nevul intradermic* (sau *nevul celular*) reprezintă forma cea mai frecventă de melanom benign. Se localizează mai ales pe cap, gît și trunchi, niciodată la palme, plante, degete și organele genitale. Poate fi papulos, sesil sau pediculat, moale, cu suprafața netedă sau verucoasă. Culoarea ajunge

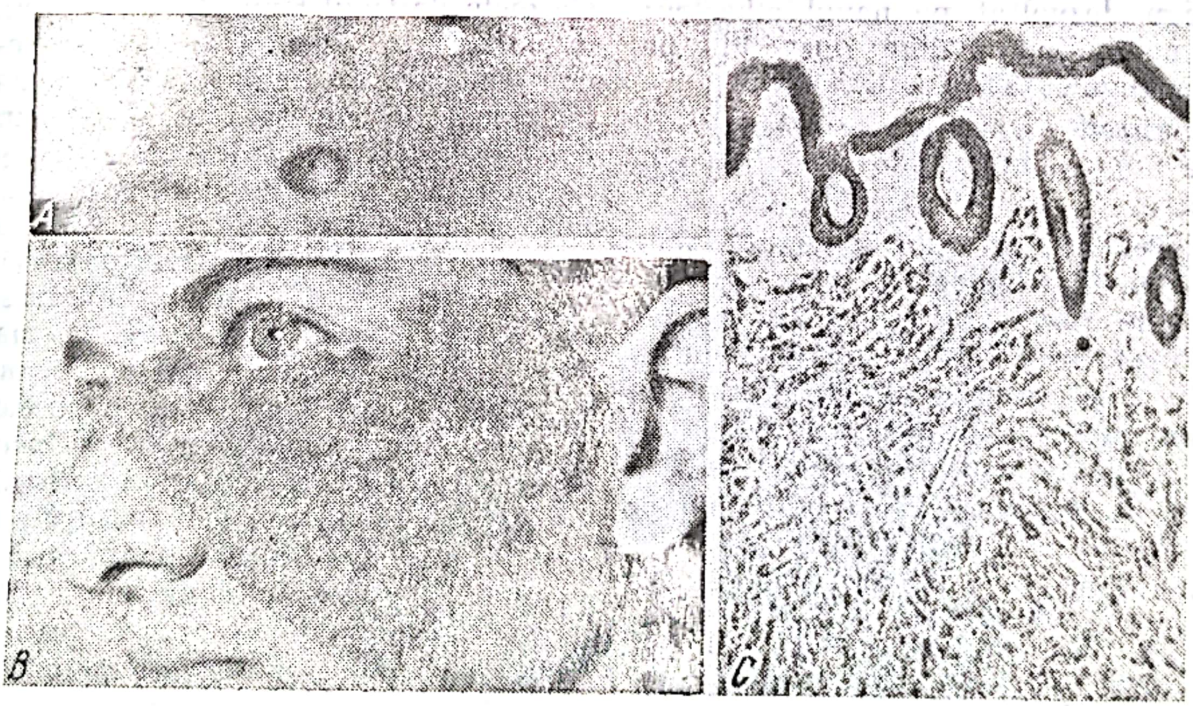

Fig. XXII—50. — Melanoame benigne.
A. Nev celular. *B.* Nev pilos (colecția Clinicii dermato-venerologice Șerban Vodă).
C. Microscopie.

Scanned with OKEN Scanner

pînă la pigmentarea brună sau brun neagră și eventual variază chiar în diferitele porțiuni ale aceluiași melanom. Dimensiunile sînt obișnuit de cîțiva mm. În formele voluminoase se poate asocia aspectul pilos. *Microscopie.* Nevul intradermic este acoperit de epiderm atrofic intact. Conține spre suprafață *celulele A* (Miescher și von Albertini) de tip epitelioid, grupate în cuiburi, prezentînd reacție dopa pozitivă. Aceste celule posedă fine granule citoplasmice de pigment melanic sau pot fi acromice. Electronooptic citoplasma lor conține numeroși melanozomi ale căror relații cu aparatul Golgi par astăzi dovedite. Stroma dintre aceste celule conține o anumită proporție de histiocite melanofore, încărcate cu pigment în granule grosolane, eventual confluente, marcînd corpul celular. Urmează *celulele B* intermediare între celulele A superficiale și celulele C din profunzime. Histologic sînt celule mai mici prezentînd asemănare cu limfocitele și posedînd, puțin mai atenuate, majoritatea reacțiilor enzimo-histochimice ale celulelor A. *Celulele C* prezintă grupări neuroide similare celulelor Schwann și elementelor de susținere ale corpusculilor tactili (Masson). Sînt lipsite de melanină, nu dau reacția pentru dopa și tirozinază iar intensitatea reacției colinesterazice, depășind cea a elementelor superficiale indică încă originea neurogenă. Electronooptic, Mishima n-a putut constata melanozomi în asemenea celule. *Nevul mixt* (sau *compus)* se caracterizează prin asocierea, în proporții variabile, a aspectelor joncționale și de proliferări celulare de tip intradermic. După Allen și Spitz 98% din nevii dermici la adolescenți sînt compuși și doar 12% la adulți. *Melanomul juvenil* (Spitz) sau *melanomul prepuberal* (Pack) sau *melanomul cu celule fuziforme* (Helwig), mult mai rar, se întîlnește aproape numai la copii și adolescenți și excepțional la alte vîrste. Are aspect de nodul în cupolă roș sau brun roșietic cu creștere inițial accelerată pînă la 1—2 cm diametru apoi staționară, obișnuit neted și mai rar verucos, situat mai ales pe față (obraz și nas) sau gambe. Microscopic este un nev compus cu marcată activitate joncțională. Prezintă fascicule de elemente fuziforme sau mai rotunjite, de aspect epitelioid, slab pigmentate, și cu frecvente celule multinucleate gigante de aspect morfologic neliniștitor, deseori confundate cu melanoamele maligniza-te. După Allen și Spitz reprezintă nevi benigni specifici caracterizați prin intensa activitate joncțională și nu adevărate melanoame, cu activitate limitată de statusul endocrin prepubertar. *Nevul cu celule balonizante*, de asemenea rar, prezintă celule foarte mari cu citoplasma clară de aspect balonizant. *Nevul cu halou* (Sutton), foarte rar, se caracterizează printr-un halou depigmentat la periferie. Microscopic se găsesc cuiburi de celule nevice în dermul superficial înconjurate și parțial înlocuite prin infiltrat limfoid conținînd elemente de aspect histiocitar și pigment melanic împrăștiat în infiltrat. Zona depigmentată din jur conferă aspectul macroscopic caracteristic și electronooptic se caracterizează prin bogăția celulelor Langerhans ușor de recunoscut prin anumite particularități citoplasmice (Cesarini și colab.) *Nevul pigmentar gigant* întîlnit la trunchi, scalp și extremități, este deseori constatat la naștere, întins și cu limite neregulate, înconjurat de nevi sateliți. Este frecvent însoțit de pilozitate. Prezintă un *tip superficial* de nev compus și un *tip profund* cu celule nevice în cuiburi și eventual structuri neuroide. Se malignizează în aproape o treime din cazuri. Excepțional se asociază cu melanoza leptomeningelor în melanofacomatoză (Baltzer). *Nevul în involuție*, localizat mai ales pe nas în imediata apropiere a aripii sale este o papulă fibroasă bogat pigmentată și vascula-

Scanned with OKEN Scanner

rizată corespunzătoare transformării fibroase a unui nev. Se pot încă recunoaşte melanocite şi cuiburi de celule nevice. *Nevul albastru* (Jadassohn-Tieche) este o tumoare benignă relativ rară, aproape plană, prezentă de la naştere, cu sediu profund, suprafaţa netedă şi fără peri, de culoare albăstrie întîlnit mai ales la faţă, antebraţe, dosul mîinilor sau picioarelor şi fese, nedepăşind 15 mm diametru. Microscopic, nevul albastru este format din melanocite alungite bipolare şi dendritice situate în dermul profund şi putînd ajunge pînă la paniculul adipos. Nevul Ota reprezintă o varietate de nev albastru caracterizată prin pigmentaţia difuză a pielii adiacente ochiului şi scleroticei, datorită melanocitelor dermice. Se întîlneşte numai la japonezi la fel ca şi nevul Ito al regiunii acromioclaviculare şi porţiunii superioare a toracelui. *Nevul albastru celular* mult mai rar ca nevul albastru obişnuit prezintă melanocite mai numeroase strîns îngrămădite în grupări fasciculate cu aspecte neuroide şi sarcomatoide deosebite de melanomul malign prin lipsa mitozelor, vascularităţii, inflamaţiei şi fără activitate joncţională.

Leziuni precanceroase. *Melanoza circumscrisă precanceroasă Dubreuilh*, sau *lentigo malign*, sau *pata melanotică Hutchinson („Hutchinson's melanotic freckle")* reprezintă o sursă de melanoame maligne redusă comparativ cu nevii joncţionali şi prezentînd clinic malignitate mult atenuată. Se întîlneşte relativ rar, la persoane în vîrstă (lentigo senil) şi este de obicei localizată la faţă. Începe ca o pată pigmentară plană care creşte lent căpătînd formă neregulată, mai pigmentată spre periferia activă. Malignizarea, extrem de lentă (după 10 ani de evoluţie) se traduce prin zone devenite tuberoase şi ulcerate. Pentru diagnosticul histopatologic se recomandă biopsii multiple din zonele maligne şi precanceroase. Histologic se constată dezorganizarea stratului bazal cu prezenţa de numeroase melanocite cuboidale, dendritice după reacţia dopa (Mishima) care invadează epidermul. Se asociază leziuni dermice ca reacţie melanofagică, infiltrat inflamator cronic şi degenerare bazofilă (elastotică), ultima în legătură mai curînd cu expunerea cronică a feţei la iradiaţiile solare. Electronooptic melanocitele prezintă diferite tipuri de melanozomi (Mishima).

Melanoamele maligne. Mult mai rare decît carcinoamele pielii se caracterizează clinic prin evoluţia deosebit de gravă, greu previzibilă, antrenînd uneori sfîrşitul letal în cîteva luni de la apariţie. Se întîlnesc cel mai deseori după 40 ani, după unele statistici mai ales la femei. Conform clasificării OMS deosebim 4 forme. Cel mai frecvent este *melanomul malign propriu-zis* apărut la joncţiunea epidermo-dermică prin malignizarea unui nev preexistent sau direct. Mult mai rare sînt *melanomul malign dezvoltat pe melanoza precanceroasă şi melanomul malign dezvoltat pe nevul albastru. Melanomul malign dezvoltat pe un nev pigmentar gigant* poate apare la vîrste mai tinere, chiar în copilărie.

Incidenţa şi topografia melanoamelor maligne nu coincide cu cea a melanoamelor benigne. Aceasta ar indica coexistenţa unui număr important de cazuri dezvoltate direct din piele fără leziuni nevice preexistente. După Pack, distribuţia melanoamelor maligne comparativ cu nevii este următoarea: cap şi gît 28,9/13,2%, extremitatea superioară 10,9/30,2%, extremitatea inferioară 29,6/17,2%, picior inclusiv talpa şi patul unghiei 14,5/0,22%, trunchi 23,6/39,3% şi genitale 2,8/0,1%. Se remarcă astfel frecvenţa melanoamelor maligne în teritorii obişnuit lipsite de nevi melanici ca planta, patul ungheal şi organele genitale. De asemenea foarte rarele melanoame maligne ale mucoaselor pre-

Scanned with OKEN Scanner

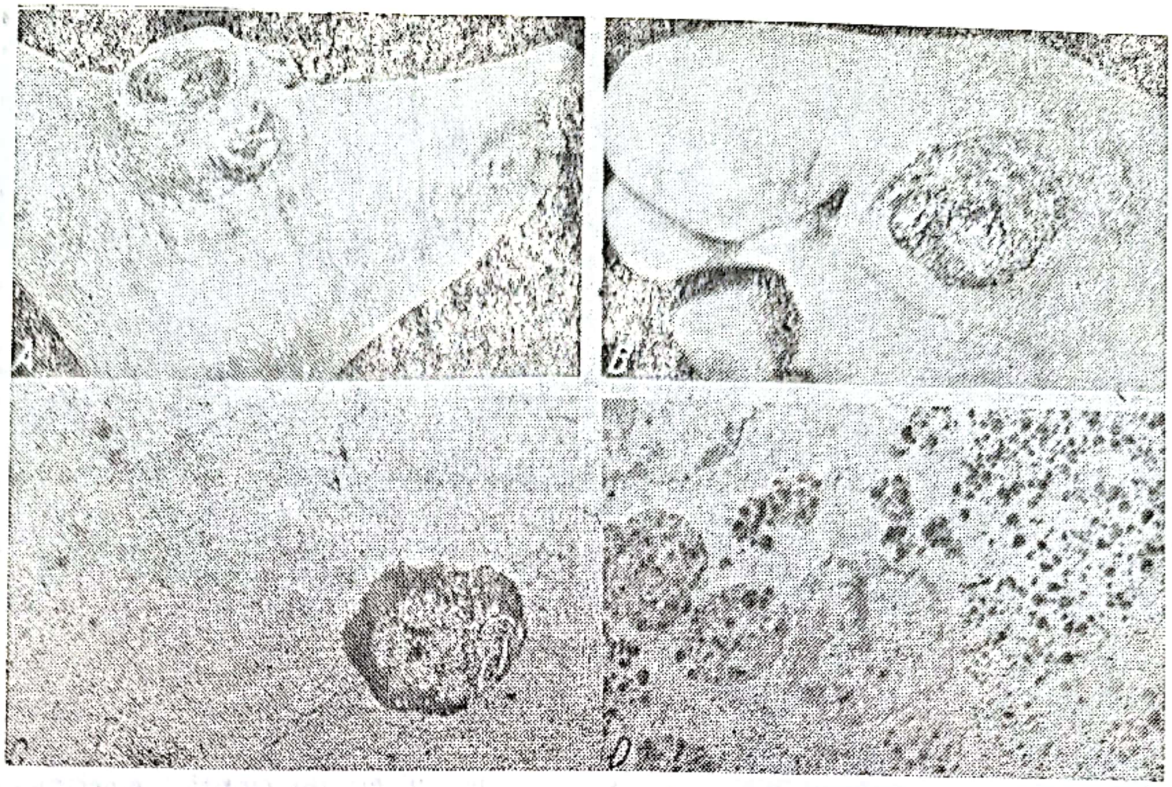

Fig. XXII—51. — Melanoame maligne.
A, B, C. Macroscopie (colecția Clinicii dermato-venerologice Șerban-Vodă). *D.* Ultrastructura unei celule neoplazice din melanomul malign (× 10 000).

zintă totuși o frecvență incomparabil sporită față de melanoamele benigne în această localizare. *Macroscopie* (fig. XXII—51 *A*, *B*, *C*). Deosebim 3 etape evolutive. *Stadiul I* pur *local* se manifestă ca un nev ce crește rapid, devine mai pigmentat, se ulcerează, baza apare infiltrată și în jur prezintă chenar congestiv. Numai rareori tumoarea primară este acromică. *Stadiul II regional* prezintă în plus leziuni nodulare satelite alăturate sau la mică distanță de leziunea inițială și adenopatie regională. *Stadiul III de generalizare* prezintă metastaze poliviscerale în special pulmonare, hepatice, cerebrale, miocardice, digestive, osoase sau în oricare altă localizare. Metastazele pot fi pigmentare și mai rar acromice. Concomitent există melanurie. *Microscopie* (fig. XXII—52 XXII—51 *D*). După Mishima deosebim melanoame maligne nevocitice și melanocitice. *Melanomul malign nevocitic*, mult mai frecvent, prezintă evoluția cea mai gravă. Se manifestă histopatologic prin forme profunde cu proliferare de celule cuboide (fig. XXII—52 *A*), cea mai comună, și de elemente fuziforme (fig. XXII—52 *B*), mai rară. Celulele conțin cantități variabile de pigment evidente mai ales după impregnarea argentică Fontana. Reacția dopa este pozitivă dar după zone inegală. Elementele neoplazice prezintă relativ puține mitoze. Monstruozitățile sînt rare și nu trebuie confundate cu elementele gigante din melanomul juvenil. Vasele învecinate ectaziate permit cu ușurință diseminarea hematogenă mai ales că celulele tumorale sînt slab solidarizate între ele. Există reacție inflamatorie a stromei. Se observă importantă activitate joncțională ceea ce permite diagnosticul diferențial cu metastazele cutanate de melanom unde asemenea activitate joncțională lipsește. Electronooptic (fig. XXII—51 *D*), melanozomii prezintă particularități distinctive de ele-

Scanned with OKEN Scanner

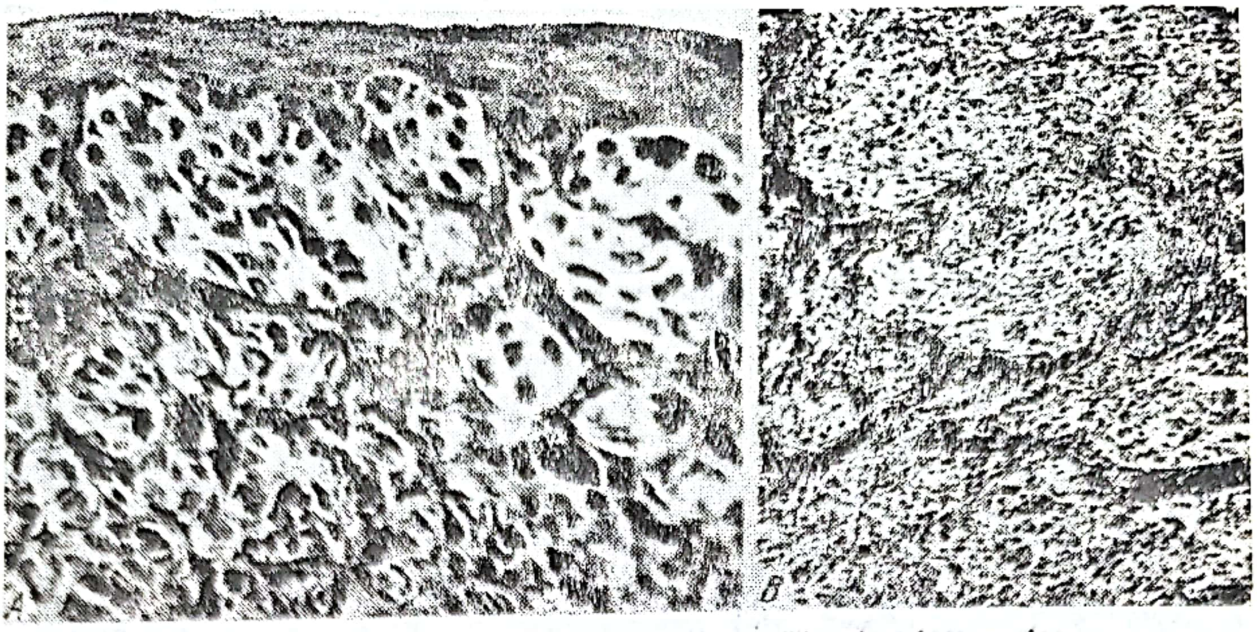

Fig. XXII—52. — Melanoame maligne. Tipuri microscopice.
A. Tip epitelial. B. Tip cu elemente fuziforme.

mentele de origine melanocitică. În *melanomul malign melanocitic* provenit din malignizarea melanozei Dubreuilh se remarcă evoluția în suprafață explicînd relativa benignitate clinică. Rezultă aspectul zis „pagetoid" corespunzător „melanomului diseminat superficial".

Leziunile pigmentare netumorale lentigo și efelidele se deosebesc cu ușurință de tumori și au fost tratate cu procesele distrofice. *Pata mongolică* situată în regiunea sacrată reprezintă o particularitate rasială a populațiilor asiatice fără legătură cu procesele tumorale ale sistemului melanogen.

TUMORI ȘI LEZIUNI PSEUDOTUMORALE ALE PĂRȚILOR MOI

Clasificarea OMS

A. *Tumorile țesutului conjunctiv*
1. *Benigne* (a) fibrom; (b) dermatofibrom (histiocitom)
2. *Maligne* (a) dermatofibrom progresiv și recidivant Darier-Ferrand; (b) fibrosarcom
3. *Leziuni pseudotumorale* (a) molluscum pendulum; (b) cicatrice hipertrofică; (c) cheloid; (d) fasciită nodulară

B. *Tumorile țesutului adipos*
1. *Benigne* (a) lipom; (b) angiolipom; (c) hibernom
2. *Maligně* (a) liposarcom

C. *Tumorile musculare*
1. *Benignă* (a) leiomiom cutanat (dermatomiom)
2. *Malignă* (a) leiomiosarcom

D. *Tumorile vaselor sanguine*
1. *Benigne* (a) botriomicom; (b) hemangiom capilar (juvenil); (c) hemangiom cavernos; (d) hemangiom cheratozic verucos (angiom cheratozic); (e) tumori glomice (tumoare glomică; glomangiom; angiomiom); (f) angiocheratom (Mibelli și Fordyce; Fabry); (g) alte varietăți
2. *Maligne* (a) angiosarcom (hemangioendoteliom malign); (b) boala Kaposi
3. *Stare pseudotumorală* (a) hiperplazie vasculo-sanguină reacțională

E. *Tumorile vaselor limfatice*
1. *Benignă* (a) limfangiom (capilar, chistic, verucos)
2. *Malignă* (a) limfangiosarcom (limfangioendoteliom malign)

F. *Tumorile nervilor periferici*
1. *Benigne* (a) neurofibrom și nevrom plexiform; (b) neurilemom (schwannom)
2. *Maligne* (a) Schwannom malign; (b) alte varietăți
3. *Stări pseudotumorale* (a) nevrom posttraumatic; (b) gliom nazal; (c) meningiom cutanat; (d) alte varietăți

Scanned with OKEN Scanner

G. *Leziunile xantomatoase pseudotumorale*
1. xantom; 2. fibroxantom; 3. fibroxantom atipic; 4. xantogranulom juvenil (nevo-xanto-endoteliom); 5. granulom reticulo-histiocitar (reticulo-histiocitom)

H. *Tumori și leziuni pseudotumorale variate*
1. tumori cu celule granuloase Abrikosov; 2. osteom cutanat; 3. condrom cutanat; 4. mixom; 5. mucinoză focală cutanată; 6. chist mucoid cutanat (zis sinovial); 7. hamartom fibros infantil; 8. fibrom digital recidivant; 9. pseudosarcom; 10. nodul reumatismal juxtaarticular; 11. granulom inelar profund; 12. calcinoză pseudotumorală; 13. alte varietăți.

În cele ce urmează insistăm numai asupra entităților prezentînd particularități caracteristice pielii, celelalte sînt tratate la capitolele corespunzătoare.

TUMORILE ȚESUTULUI CONJUNCTIV

Dermatofibromul (sau *histiocitomul*) este o proliferare conjunctivă de dimensiuni nu prea mari (cîțiva mm diametru) întîlnită mai ales la extremități și la adulți. Prezintă sub un epiderm continuu, acantozic în 80% din cazuri, un amestec de fibrocite și histiocite între care se găsesc fibre colagene în cantități nu prea mari și vase sanguine cu perete propriu subțire. În practică, după Lever sînt dermatofibroame tumorile cu predominanța fibrocitelor și histiocitoame tumorile cu histiocite conținînd lipide citoplasmice sau hemosiderină. Alături de histiocitele cu citoplasma xantomatoasă și de histiocitele fagocitînd granule de hemosiderină pot exista histioplaxe, mai rare, multinucleate, eventual încărcate cu lipide și asemănătoare celulelor gigante Touton din xantom.

Dermatofibromul progresiv și recidivant Darier-Ferrand, sau **dermato-fibrosarcomul Darier-Ferrand** (Degos), sau **dermato-fibrosarcoma protuberans** (Hoffmann) este o tumoare conjunctivă particulară a pielii, inițial totdeauna benignă ca aspect histologic, care recidivează frecvent după extirpare și termină prin a se maligniza dar obișnuit fără metastaze. Macroscopic se constată o placă indurată ulterior multinodulară pe peretele abdomenului sau trunchiului și mai rar la extremități sau cap, colorată roșietic sau violaceu, cu creștere lentă și tardiv ulcerată. Aceasta infiltrează dermul și hipodermul și eventual încă părțile moi subiacente. *Microscopie* (fig. XXII-53 *A*). Tumoarea începe ca un fibrom fără limite nete, greu deosebit inițial de histiocitom sau cheloid, disociind la periferie lobuli adipoși și eventual fibre musculare striate. Biopsiile recidivelor arată aspecte mereu mai neregulate ale fibrocitelor, mai îngroșate, neregularități ale dispoziției fasciculelor de celule și fibre conjunctive în vîrtejuri, dar nu mitoze în proporție exagerată, nici atipii monstruoase. Vasele conservă perete propriu. Evoluția este lentă de luni și ani. Coloratia pentru elastic permite deosebirea formei de creștere lentă unde fibrele elastice dermice sînt refulate spre periferia tumorii, realizînd o împîslire densă, de forma de creștere rapidă în care fibrele elastice dermice degenerate apar izolate ca resturi în masa de proliferare colagenă invadantă (Longhin). Leziunile vechi prezintă degenerescență mucoidă centrală. La periferie, proliferarea conjunctivă tumorală infiltrează părțile moi disecînd celule grase sau mai rareori fibrele mușchilor striați din profunzime.

Un loc aparte îl are *tumoarea desmoidă*, recidivantă, a peretelui abdominal, întîlnită mai ales la femei multipare, între 30—50 ani și uneori asociată cu polipoză familială multiplă (sindromul Gardner). Ia naștere din aponevroze și infiltrează mușchii abdominali. Recidiva este de regulă în exciziile insuficient de largi. Nu dă metastaze.

Leziunile pseudotumorale mezenchimatoase, frecvente, cuprind *molluscum pendulum*, cicatricea hipertrofică, cheloidul, și mai rar fasciita nodulară.

Molluscum pendulum este o pseudotumoare pediculată, deseori multiplă, acoperită de epiderm normal sau papilomatos cu hipercheratoză şi formată din ţesut fibros obişnuit bogat în substanţă fundamentală şi capilare limfatice şi sanguine. *Cheloidul* (fig. XXII-53 *B*, *C*) se deosebeşte de cicatricea hipertrofică prin volum şi neregularitatea conturului. Ia naştere după un proces inflamator la indivizi constituţional predispuşi. Se poate asocia cu tendinţa la fibromatoză (boala Dupuytren) sau/şi diverse endocrinopatii. Macroscopic, leziunea depăşeşte teritoriul corespunzător cicatrizării unei plăgi, este sesilă sau pedunculată, acoperită de epiteliu, cu suprafaţa rotunjită şi netedă. Microscopic se găsesc fibrocite şi fibroblaste mici separate prin benzi colagene intens hialinizate şi lipsesc total fibrele elastice, întîlnite în cicatricea hipertrofică. Leziunea este persistentă, fără nici un fel de tendinţă la regresiune spre deosebire de cicatricele obişnuite.

TUMORILE ŢESUTULUI ADIPOS

Tumorile benigne se împart în lipoame, foarte frecvente, angio- sau fibrolipoame şi hibernomul. *Lipoamele* sînt tumori hipodermice întîlnite mai ales la adulţi şi după 40 de ani, de dimensiuni variabile şi formate din ţesut adipos înconjurat de o capsulă fibroasă. Lipoamele multiple, simetrice, sînt în legătură cu sistemul nervos periferic. Deosebim de lipoame lipomatoza cervicală (gîtul Madelung) şi boala Dercum (sau obezitatea dureroasă). *Hibernomul* este o tumoare excepţional de rară. Provine din grăsimea cafenie bogată în lipocromi şi este format din celule grase de tip tînăr cu nucleu central şi citoplasmă conţinînd numeroase picături mici şi inegale de lipide birefringente.

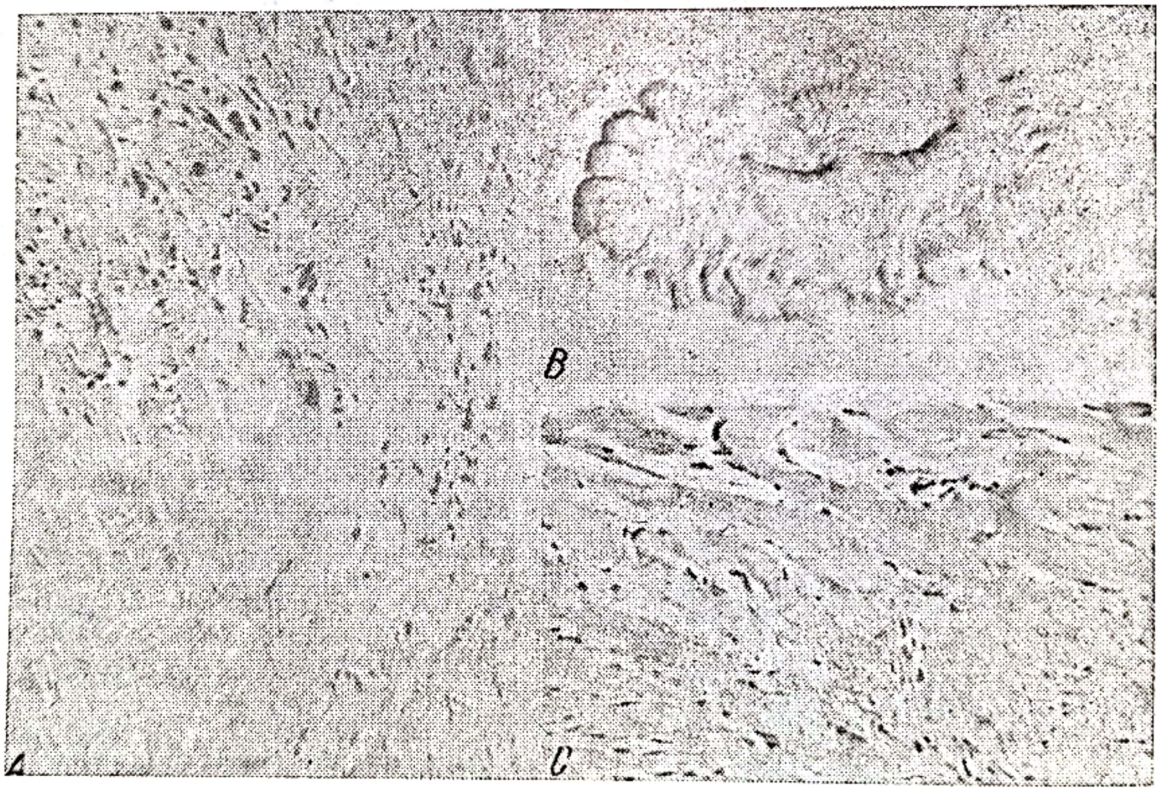

Fig. XXII—53. — Tumori şi leziuni asemănătoare tumorilor conjunctive. Dermatofibrosarcomul. *A*. Microscopie. Cheloide. *B*. Macroscopie (colecţia Clinicii dermato-venerologice Şerban-Vodă). *C*. Microscopie.

Liposarcomul, foarte rar, prezintă aspectul unui sarcom cu numeroase monstruozităţi unde se poate constata histologic transformarea sarcomatoasă a unor adipocite cu nuclei enormi, înmuguriţi, hipercromi, extrem de atipici şi citoplasmă conţinînd obişnuit numai o picătură voluminoasă de lipide aşa cum se verifică prin coloraţiile pentru grăsimi, indispensabile în asemenea caz. Se asociază deseori proliferare fibro- şi/sau mixosarcomatoasă, putînd eventual masca proliferarea liposarcomatoasă.

TUMORILE MUSCULARE

Leiomioamele cutanate sînt tumori musculare benigne prezentînd după Lever 4 varietăţi: leiomioame multiple, dureroase, mici, situate intradermic; leiomiomul solitar intradermic mai voluminos şi uneori sensibil; leiomiomul solitar genital situat pe scrot, vulvă sau mamelon intradermic sau subcutanat; angioleiomiomul solitar obişnuit subcutanat. Microscopic primele 3 varietăţi prezintă proliferare benignă de fibre musculare netede asociată cu proliferare fibroblastică, fără aspecte particulare ale nervilor afară de o reacţie acetilcolinesterazică ceva mai accentuată. Provin din muşchii *arrectores pilorum*, muşchii netezi din regiunile genitale şi muşchii aberanţi. Angioleiomiomul prezintă componentă angiomatoasă asociată. Fibrele sale musculare provin din proliferarea peretelui venelor subcutanate.

TUMORILE VASELOR SANGUINE

Tumori benigne. *Angiomul plan* (sau *nevul vascular*) cu aspectul de pete vasculare roş-violacee, de formă, contur şi dimensiuni extrem de variabile se constată mai ales la faţă. Poate fi congenital sau de apariţie mai tardivă în jurul vîrstei de 10 ani. Se asociază cu angiomatoza creierului, meningelor moi şi coroidei în *sindromul Sturge-Weber* şi cu hipertrofia părţilor moi şi oaselor în *sindromul Klippel-Trenaunay*. Microscopic se constată numai telangiectazii dermice datorite slăbirii congenitale a structurii peretelui capilar. *Hemangiomul capilar* (sau *juvenil*) este o leziune tuberoasă formată din una sau mai multe tumori, roşii, moi, de aspect lobulat. Apare la naştere şi prezintă tendinţă spontan involutivă în decurs de cîţiva ani. Microscopic este un hemangiom capilar cu numeroase lumene mici cu endoteliu iniţial turgescent apoi mereu mai turtit. *Hemangiomul cavernos*, mai voluminos, este obişnuit subcutanat, acoperit de piele normală sau cu manifestări de hemangiom capilar. Microscopic există spaţii vasculare largi şi neregulate de aspect cavernos. Hemangioame multiple se pot asocia cu hemangioame intestinale. În *sindromul Maffucci* coexistă multiple osteocondroame. *Hemangiomul verucos cheratotic* este un angiom capilar dermo-hipodermic însoţit de proiecţii verucoase ale epidermului în strînsă legătură cu capilarele ectaziate vecine de stratul bazal şi simulînd angiocheratomul. *Grupul tumorilor glomice* cuprinde tumori solitare sau multiple de glomi neuro-mio-arteriali, adică de anastomoze arterio-venoase (Masson), întîlnite în special la nivelul patului subungheal şi degetelor mîinilor sau picioarelor. În *tumoarea glomică* solitară, cel mai deseori subungheală şi dureroasă, persistă tipul organoid al glomului normal. Se constată lumene vasculare mici delimitate de endoteliu turtit şi elemente glomice de aspectul epitelioid pe mai multe rînduri, care pot încă prolifera în stromă ca mase neregulate lipsite de lumen. Stroma edematoasă conţine fibre nervoase şi celule Schwann. În jur există o capsulă. În *glomangioame*, dezvoltate la distanţă de mîini sau picioare, predomină aspectul angiomatoid şi în *angiomioame* elementele mioide. *Hemangiopericitomul* provine din capilare

și în special din proliferarea pericitelor Zimmermann așa cum s-a dovedit prin confruntarea cu aspectele celulelor tumorale din histoculturi (Stout și Murray). Hemangiopericitoamele pielii sînt tumori rare, benigne în peste 80% din cazuri. Obișnuit solitare, sînt situate în derm sau hipoderm, ferme și nodulare, rareori infiltrante. Microscopic se constată numeroase lumene de tubi și fante delimitate de endoteliu și manșoane compacte de elemente cu nuclei ovali și fuziformi, incluse într-o fină rețea de reticulină și lipsite, în formele benigne, de pleomorfism nuclear sau mitoze. *Angiocheratoamele* sînt leziuni verucoase sau chiar polipoide formate din spații vasculare dilatate între care se extind prelungirile acantotice ale epidermului uneori hipercheratozic. *Angiocheratoamele tip Mibelli* prezintă noduli multipli roșietici verucoși pe degete iar în *angiocheratoamele tip Fordyce* leziunile solitare sau multiple se găsesc pe scrot. Microscopic leziunile dau impresia de lacuri sanguine încercuite de prelungiri epidermice. În *angiocheratomul difuz al corpului (boala Fabry)*, o entitate ereditară foarte rară, se produce tezaurizarea glicolipidelor în special în endotelii și leiomiofibrele pereților vaselor mici cutanate inconstant asociată cu hipercheratoză.

Sarcomul Kaposi (sau *sarcomul hemoragic idiopatic multiplu*) considerat altădată caracteristic pentru Europa Centrală se constată mult mai frecvent în Africa, la o vîrstă mai tînără și chiar la copii. În țările noastre se întîlnește între 50—70 ani și mai ales la bărbați, în peste 90% din cazuri. Prezintă plăci și noduli colorați cianotic sau brun închis situați pe extremități, mai ales picior și gambă (fig. XXII-54 *A*, *B*). Se asociază cu manifestări viscerale în pînă la 10% din cazuri. Localizările mai frecvente de tract digestiv, apoi plămîni, limfoganglioni și inimă corespund fie la proliferări sarcomatoase multicentrice fie rar la adevărate metastaze, ceea ce azi este pus în discuție. În majoritatea cazurilor evoluția este prelungită, de 10—12 ani. Se pot asocia limfedeme și tumori de sistem retohistiocitar într-o incidență depășind simpla întîmplare (Pack și Davis). *Microscopie* (fig. XXII-54 *C*, *D*). Deosebim mai multe etape evolutive și uneori este necesară efectuarea de biopsii din tumori de vîrstă diferită. Inițial

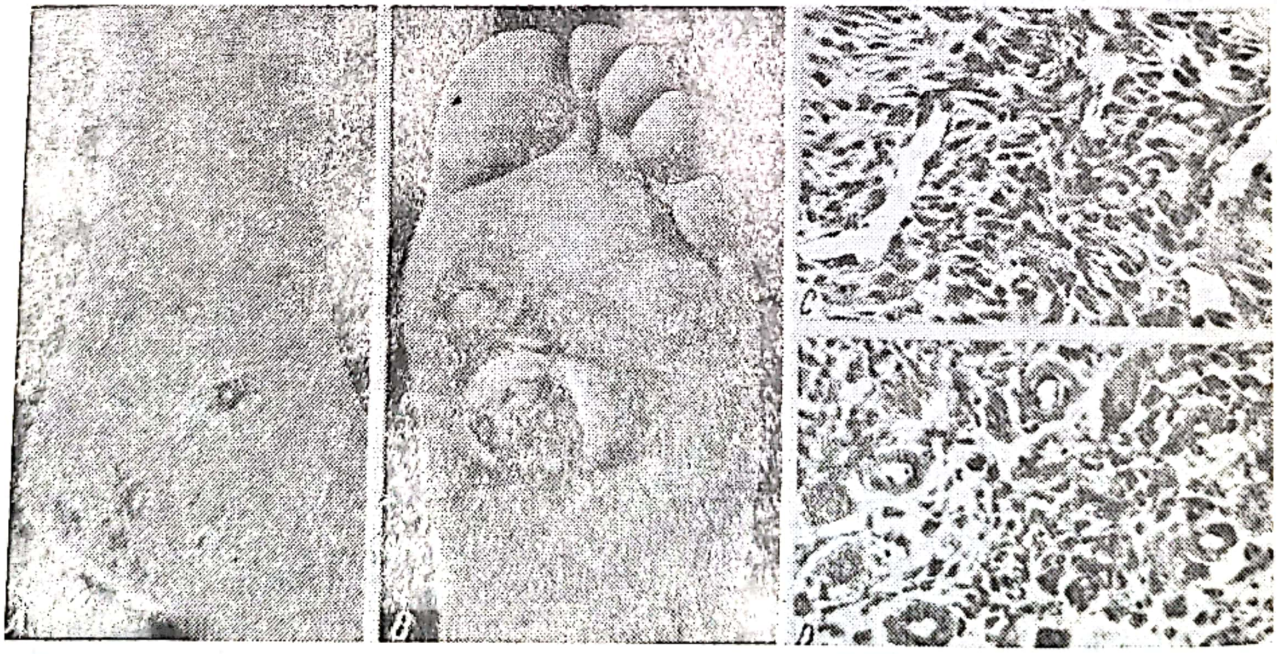

Fig. XXII—54. — Tumori conjunctive. Boala Kaposi.
A, *B*. Macroscopie (colecția Clinicii dermato-venerologice Șerban-Vodă). *C*, *D*. Microscopie.

Scanned with OKEN Scanner

există aspecte pseudogranulomatoase. Vasele dermului multiplicate și cu lumen lărgit pot conține proliferări endoteliale în lumen. Sînt frecvente hematiile extravazate și depunerile de hemosiderină impunînd colorații pentru fier. Există încă infiltrate cu elemente limfocitoide, diverse poliblaste de origine histiocitară și eventual rare granulocite eozinofile. Multiplicarea fibroblastelor este minimă. În faza de stare, singura diagnostică, după predominanța proliferărilor celulare deosebim forma angiomatoasă și forma fibroblastică. Numeroase vase rezultă din proliferări endoteliale în intim contact cu proliferările celulelor fuziforme considerate de Babeș periteliale, morfologic asemănătoare elementelor din sarcomul fuzocelular. Se asociază formarea unei fine rețele de reticulină. Există încă hemoragii, hemosiderină fagocitată sau în interstiții, dar nu inflamație. Uneori se ajunge la scleroză cu pigmentare hemosiderinică antrenînd clinic dispariția nodulilor mai vechi. Însăși natura procesului este discutată. Pentru cei mai mulți boala Kaposi este un sarcom multiplu. Dar de la Lang și Haslhofer, alți autori consideră boala o angiomatoză sistematizată benignă provenită din celule vasculare imature pluripotente. Electronooptic, se deosebesc elemente endoteliale și celule periteliale proliferante evoluînd spre fibroblaste fagocitante (Hashimoto și Lever)

TUMORI ȘI CONDIȚII ASEMĂNĂTOARE TUMORILOR ȚESUTURILOR HEMATOPOIETICE ȘI LIMFOIDE

Date generale. Clasificarea OMS a tumorilor și condițiilor pseudotumorale ale pielii grupează aci: micozisul fungoid, urticaria pigmentosa (sau mastocitomul), leucemiile sau limfoamele, hiperplazia limfoidă reactivă, limfocitomul pielii benign, infiltratul limfocitic benign Jessner, histiocitoza X și granulomul eozinofil.

Micozisul fungoid este o boală discutată, cu denumire incorectă, căci niciodată nu este vorba de o micoză. Se manifestă prin leziuni de sistem retohistiocitar primare ale pielii de semnificație neoplazică prezentînd numai uneori și după mult timp participarea limfoganglionilor și organelor interne. *Macroscopie* (fig. XXII-55 *A*). Se deosebesc 3 stadii: eritematos (premicozic), de plăci și de tumori, deseori ulcerate. *Microscopie.* Stadiul eritematos nu permite totdeauna diagnosticul, predominînd aspectele nespecifice de inflamație cronică. În stadiul de plăci se constată proliferare celulară polimorfă cuprinzînd celule reticulare imature și histiocite denumite încă „celule de micozis", unele atipice, și însoțite de reacție inflamatorie polimorfă cu limfocite, eozinofile, plasmocite și fibroblaste (Fraser). Elementele histiocitare prezintă ultrastructural aspecte similare celulelor Langerhans. Ele posedă organite citoplasmice particulare în rachetă provenite de fapt din invaginările membranei plasmatice cu dedublări, fără nici o legătură cu o eventuală infestare virotică. În jumătate din cazuri, asemenea elemente, ajunse în epiderm, determină „*microabcesele Pautrier*", o leziune patognomonică pentru micozisul fungoid. Rareori se constată în teaca foliculului pilos și glanda sebacee acumulări de mucină cu aspectul de mucinoză foliculară. În stadiul tumoral, unele celule de micozis se transformă în elemente gigante Sternberg-Reed cu aspecte identice cu boala Hodgkin. Proliferarea elementelor reticulare imature duce cu timpul la predominanța acestora și la monomorfism celular. Se produce astfel transformarea leziunii, care devine asemănătoare reticulosarcomului. Microabcesele Pautrier persistente în această etapă evolutivă oferă un bun reper de diagnostic. Deși însăși existența micozisului

Scanned with OKEN Scanner

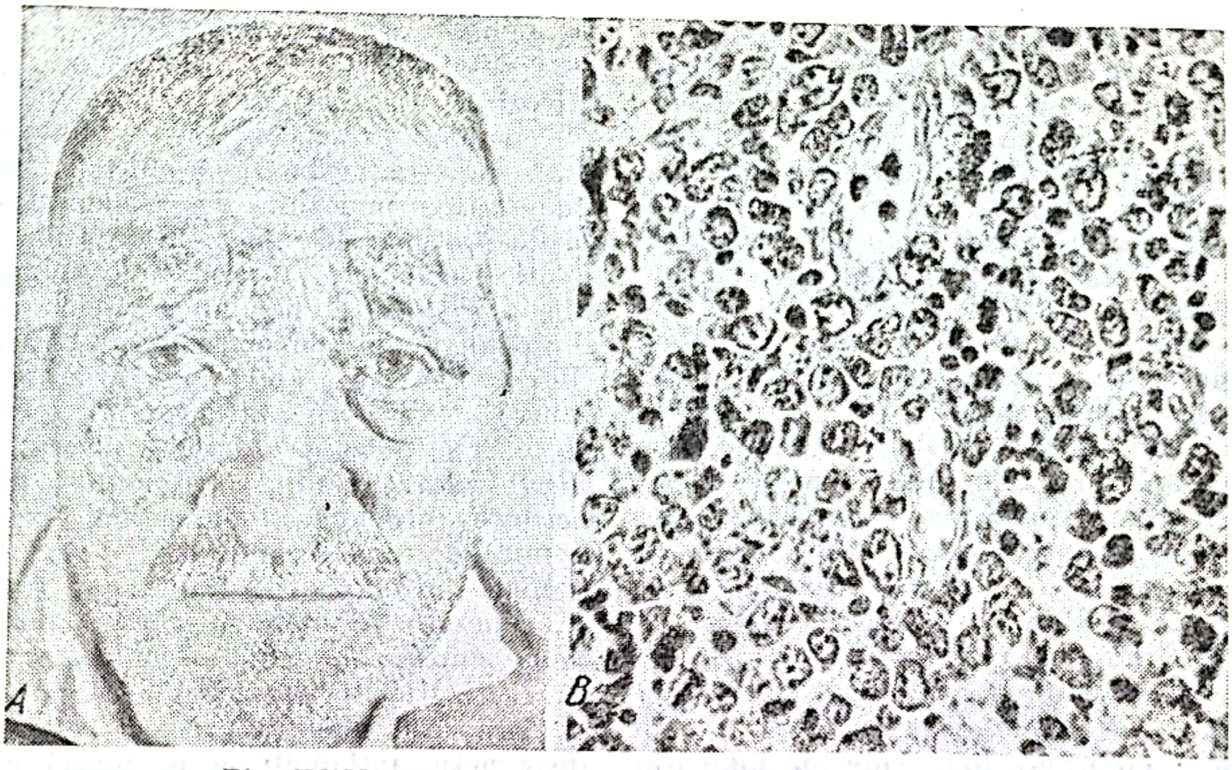

Fig. XXII—55. — Tumori de sistem reto-histiocitar.
A. Micozis fungoid al feței (colecția Clinicii dermato-venerologice Șerban-Vodă). *B.* Reticulo-histiosarcom al pielii abdomenului. Microscopie.

fungoid ca entitate patologică a fost contestată (Symmers), această boală rămîne o realitate anatomo-clinică corespunzînd unei forme primare sau mult timp predominante de reticuloză neoplazică a pielii. În *sindromul Sézary*, micozisul fungoid (sau reticuloza tumorală) cu dermatită exfoliativă generalizată se asociază cu pătrunderea în sînge a celulelor Sézary, adică elemente mononucleate atipice, probabil numai de origine cutanată.

Participarea cutanată în leucemii și tumorile de sistem retohistiocitar se produce totdeauna concomitent sau secundar la leziuni interesînd organele hematopoietice și limfoide. Macroscopic, deosebim *hematodermii* cu leziuni nespecifice, denumite *leucemide* în cazul leucemiilor, și leziuni specifice. Leziunile nespecifice cuprind macule, papule, purpura, vezicule, bule, zone eritematoase, leziuni eczematoide, ulcerații și în unele cazuri dermatită exfoliativă generalizată. Leziunile specifice se manifestă ca plăci, noduli și tumori. Microscopic (fig. XXII—55 *B*), în leziunile specifice se constată elemente monomorfe comune cu sarcoamele țesuturilor limfoid sau mieloid și elemente polimorfe în boala Hodgkin.

Tumorile limfoide benigne sînt greu separabile în practică de *hiperplaziile limfoide netumorale*. *Hiperplazia limfoidă reactivă* prezintă infiltrate limfoide dermice masive eventual cu formarea centrilor germinativi. Cauza este numai rareori precizabilă de exemplu constatarea microscopică a unui fragment de trompă de artropod în înțepăturile insectelor. *Limfocitomul benign al pielii*, sau *limfadenoza benignă a pielii* (Bäfverstedt) sau *pseudolimfomul Spiegler-Fendt* este aproape imposibil de deosebit de hiperplazia limfoidă reactivă. Se recunoaște cel mai deseori retrospectiv pe biopsii efectuate anterior transformării leziunii în limfom malign. *Infiltratul limfocitar benign Jessner*, întîlnit pe față și spate, pare

Scanned with OKEN Scanner

a fi o variantă a lupusului eritematos cronic discoid cu bogate infiltrate limfoide concentrate în jurul vaselor și anexelor pilare. Leziunile cutanate din cele 3 forme de *histiocitoză X* prezintă strînsă înrudire, cu histopatologie dominată de proliferarea histiocitară. Astfel, în *boala Letterer-Siwe*, manifestările cutanate, mai rare, sînt dominate de proliferarea histiocitară; *boala Hand-Schuller-Christian* se caracterizează prin leziuni cutanate mai frecvente de tipul tezaurizării lipoizilor în histiocite; în *granulomul eozinofil*, proliferarea histiocitară poate fi mascată de abundența granulocitelor eozinofile.

TUMORI METASTATICE

Metastazele în piele, după statistici 3—4% din totalul metastazelor, provin de la tumori maligne viscerale: carcinoame, neoplazii reto-histiocitare, conjunctive și neuroblastoame (la copii), sau de la tumori primitiv cutanate, în special melanoamele. Se întîlnesc cel mai deseori la 40—80 ani. La copii, predomină metastazele tumorilor reticulare, renale și neuroblastoamelor, la adulți metastazele cancerului mamar (56% din cazuri). Urmează metastazele cancerelor de stomac, uterine, bronșice și intestinale (Gates). Mult mai rare rămîn metastazele altor tumori. Metastazele cutanate pot fi prima manifestare a unui carcinom visceral clinic ocult. Însămînțarea se face mai ales pe cale hematogenă și mai puțin frecvent prin permeație limfatică sau prin însămînțare din aproape în aproape de la tumoarea primitivă sau una din metastazele sale. *Macroscopie.* Metastazele pot fi solitare sau multiple, deseori de aspect pseudoinflamator, alcătuind mici noduli, plăci sau zone indurate care numai rareori se ulcerează. *Microscopie.* Aspectele histopatologice sînt caracteristice pentru metastazele de tumoare hipernefroidă renală sau de carcinoame mucipare digestive, dar cel mai deseori este greu de precizat sediul tumorii primitive în absența datelor clinice concludente. Însuși diagnosticul de neoplazie poate fi dificil în carcinoamele cu celule mici izolate sau infiltrate „în șir indian" între fasciculele colagene din derm. În piele, elementele neoplazice, chiar ajunse pe cale hematogenă, disemineză apoi pe cale limfatică și există numeroase aspecte de limfangită carcinomatoasă. În general, aceste metastaze prezintă mai intensă circulație și vasele sanguine au lumen lărgit. Histochimic, se constată reacțiile pentru mucină în cancerele de origine gastro-intestinală și fosfatazele acide în cele prostatice. La scalp, metastazele pot uneori mimetiza aspecte histopatologice de cilindroame sau alte tumori autohtone expunînd la erori de diagnostic. În metastazele melanoamelor, lipsa activității joncționale permite diagnosticul diferențial cu tumoarea primitivă tot cutanată.

Scanned with OKEN Scanner

AP

Ultimul volum al acestui tratat, deşi în aparenţă tratează morfopatologia unor afecţiuni ca fiind sub domeniul de interes al unor discipline medicale strict specializate, în realitate este absolut indispensabil cuprinderii globale de către medic a problematicii nosologice cu care este confruntat. Principalii beneficiari ai materialului încorporat în acest volum rămîn medicii specialişti, dar atît medicii generalişti cît şi internistii sau chirurgii nu pot face abstracţie de răsunetul pe care îl au bolile de largă răspîndire asupra unor organe şi ţesuturi cu funcţii înalt specializate.

Scanned with OKEN Scanner